MIRCEA IFRIM GH. NICULESCU

COMPENDIU DE ANATOMIE

Compendiul de Anatomie sistematică și topografică este o lucrare valoroasă, prima cu acest conținut, realizată în viziunea interrelației dintre formă și funcție, înscriindu-se astfel în continuitatea tradiției școlii anatomice românești, fondată de Fr. I. Rainer.

Structurile anatomice pe sisteme și aparate sînt prezentate corelat cu principalele aspecte funcționale, în lumina celor mai recente achiziții ale biologiei umane. Un exemplu elocvent îl constituie sistemul neuroendocrin, în care sînt evidențiate mecanismele de reglaj, receptorii endocrini din sistemul nervos central, structurile dopaminergice, serotoninergice, gammaaminobutirice ș.a.

Acest mod de tratare morfofuncțional este de mare utilitate în medicina clinică. Prin acest compendiu, gîndirea formelor în mișcarea lor este oferită medicilor, indiferent de domeniul lor de activitate, în egală măsură, celor angajați în asimilarea anatomiei funcționale clinice, precum și celor interesați în cunoașterea problemelor de anatomie clinică și teoretică.

Acad. Șt. M. Milcu

Coperta I:
DAVID de BERNINI

Coperta IV:
Lecție de anatomie de GREGORIO GREGORII [Tratat de Anatomie — BOLOGNIA — 1493]

Forzatz:
Pictura inimii în maniera *MATISSE — MUNCH — BRAQUE — ARPLÉGER* **de ALEXANDER KAMENZ**

©RedAbaris 2013

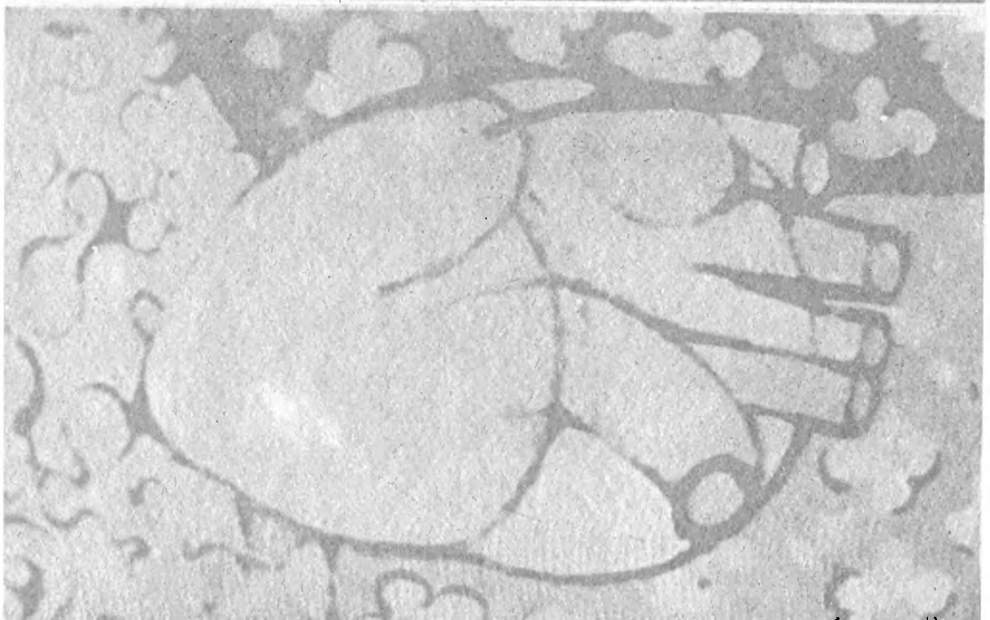

@RedAbaris 2013

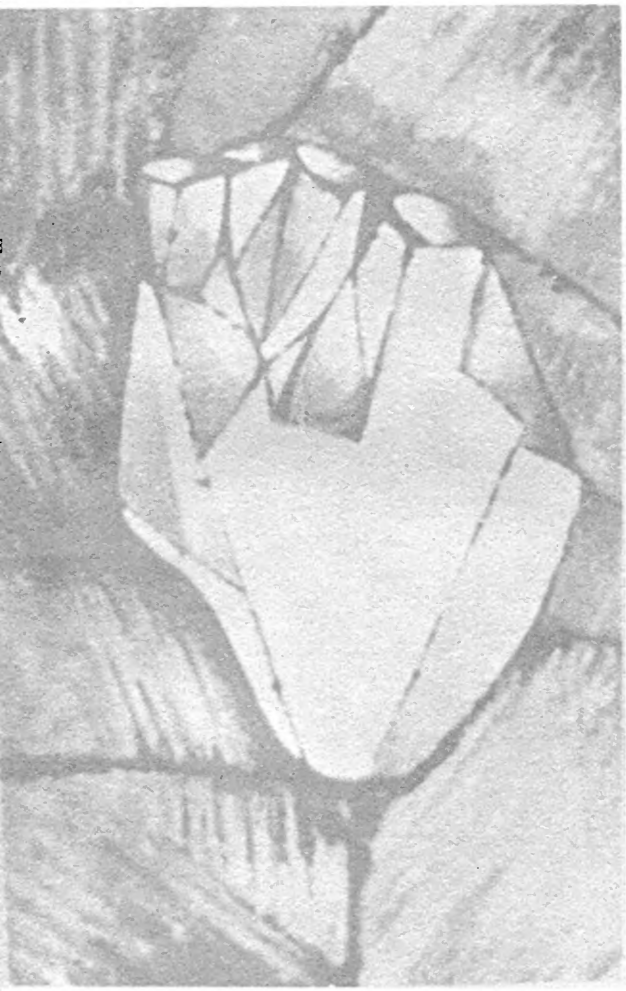

@RedAbaris 2013

COMPENDIU DE ANATOMIE

@RedAbaris 2013

Revizia ştiinţifică:
Prof. dr. docent **RAOUL ROBACKI**

Coperta şi supracoperta:
NICOLAE HILOHI

Redactor: DOINA ELENA CIOACĂ
Tehnoredactor: MARINELA DAMASCHINOPOL

Coli de tipar: 48.
Bun de tipar: 8.03.1988.

Tiparul executat sub cda. nr. 266/87, la
Întreprinderea Poligrafică „Crişana", Oradea,
str. Leontin Sălăjan nr. 105.
Republica Socialistă România

@RedAbaris 2013

MIRCEA IFRIM,
doctor în ştiinţe medicale
conferenţiar universitar

GHEORGHE NICULESCU,
general maior
doctor docent în ştiinţe medicale
profesor universitar

COMPENDIU DE ANATOMIE

Soţiei mele iub
cu drag. So
Constanta.
13 09 988

EDITURA ŞTIINŢIFICĂ ŞI ENCICLOPEDICĂ
Bucureşti, 1988

@RedAbaris 2013

Dedicăm lucrarea Academicienilor Theodor Burghele, Ion Făgărăşanu şi Alexandru Rădulescu, cărora le aducem un omagiu postum pe această cale

@RedAbaris 2013

PREFAȚA

Monografia elaborată de Conf. Dr. M. Ifrim și Prof. Dr. Doc. Gh. Niculescu, autori ai primului Atlas de Anatomie *românesc, premiat de Academia R.S.R., apărut în perioada 1983–1985, reprezintă o lucrare de nivel superior care răspunde pe deplin, prin conținutul său, la ceea ce trebuie să fie un compendiu anatomic, realizînd sinteza tuturor noțiunilor cu care operează această ramură de știință.*

Lucrarea are două părți principale: prima, care conține noțiunile de anatomie sistematică, iar cea de a doua, care cuprinde elementele fundamentale de anatomie topografică.

Anatomia sistematică este într-o viziune funcțională și clinică, în spiritul tradiției școlii de Anatomie românească a Profesorului Fr. I. Rainer. Sînt eliminate deliberat noțiunile de balast descriptiv și sînt reliefate aspectele cu aplicabilitate clinică, absolut necesare studentului în medicină și medicului de diferite specialități. Faptul că structurile sînt prezentate în corelație cu funcționalitatea lor constituie un merit deosebit al lucrării. Aplicațiile clinice redate la sfîrșitul descrierii formațiunilor anatomice conferă interes deosebit acestei monografii, deși, personal, consider că în cadrul unui compendiu, aspectele practice clinicochirurgicale ar fi trebuit să ocupe un spațiu mai amplu.

De asemenea, structurarea lucrării, pornind de la sistemele de integrare ale organismului: circulator, imunitar, neuroendocrin și continuînd cu celelalte sisteme și aparate, întîi cele metabolice, de import și export al materiei, apoi cel de reproducere și încheind cu cel de susținere și mișcare, constituie o viziune modernă, originală, ce are la bază principiul unității organismului uman, care, în ansamblul său, constituie un sistem anatomofuncțional. Capitolele de tipologie constituțională, creștere și dezvoltare întregesc conținutul lucrării.

Partea a doua, de anatomie topografică, este pe deplin necesară medicilor practicieni de diferite specialități, cu atît mai mult cu cît se resimțea puternic lipsa unei asemenea lucrări în literatura de specialitate. Sînt prezentate regiunile topografice din întregul organism uman (limite, conținut, raporturi), proiecțiile formațiunilor anatomice, principalele căi de acces, în lumina datelor medicochirurgicale.

Relevăm rigurozitatea științifică, claritatea, conciziunea, și actualitatea tuturor datelor prezentate, autorii reușind să îmbine experiența lor personală cu cele mai noi cuceriri ale științei în domeniul structurii și funcționalității organismului uman. Colaborarea dintre un anatomist, cu o activitate meritorie îndelungată, Conf. Dr. Mircea Ifrim și un clinician chirurg de

@RedAbaris 2013

valoare, Prof. Dr. Doc. Gheorghe Niculescu, s-a materializat într-o lucrare care constituie un model de integrare al unei ştiinţe fundamentale, anatomia, cu practica medicală, fiind astfel de un real folos tuturor clinicienilor.

Desenele, cu un conţinut ştiinţific ireproşabil, realizate cu mult talent de Emil Pătrăşcuţă, se asamblează organic în lucrare, conferindu-i cote calitative superioare.

Un merit deosebit revine Editurii Ştiinţifice şi Enciclopedice care, prin tipărirea acestei lucrări, adaogă încă o monografie valoroasă prima de acest gen, în patrimoniul de carte românească medicală.

Apreciez că această monografie, prin conţinutul său fundamental şi aplicativ, se impune a fi în biblioteca fiecărui student, sau medic chirurg, internist sau de alte specialităţi, constituind un instrument de valoare în însuşirea şi exercitarea acestei nobile profesii dedicată sănătăţii oamenilor.

Prof. Dr. Doc. ION JUVARA
membru titular al Academiei de Medicină a R.S.R.

@RedAbaris 2013

PREFACE

The monograph drawn up by Prof. M. Ifrim, M.D., and Prof. Gh. Niculescu, M.D., authors of the first Romanian Atlas of Anatomy, awarded by the Academy of the S.R.R., published in the period 1983–1985, represents a work at a high level, which integrally meets, through its contents, the requirements of a compendium of anatomy, by achieving a synthesis of all the notions this branch of science is dealing with.

The work is made up of two main parts: the first part contains the notions of systematic anatomy and the second, the basic elements of topographic anatomy.

The systematic anatomy is approached in a functional and clinical vision, according to the Romanian school of anatomy of Prof. Fr. I. Rainer. The notions of descriptive ballast are deliberately ruled out, whereas the aspects with clinical applicability, absolutely necessary to the medical student and the physicians of various specialities, are emphasized. A remarkable merit of the work consists in the fact that structures are described in correlation with their functionality. The clinical applications, presented after the description of the anatomical formations, confer a special interest to this monograph, although my personal opinion is that, in the framework of a compendium, a larger space should have been allotted to the practical clinicosurgical aspects.

In addition, the structure of the work, beginning with the integration systems of the organism, i.e. the circulatory, immune and neuroendocrine ones, continuing with the other systems and apparatuses – first the metabolic ones, of matter importation and exportation, then the reproduction apparatus – and ending with the supporting and motion apparatus, is in accordance with a modern, original vision, based on the principle of unity of the human organism which, as a whole, constitutes an anatomofunctional system. The chapters of constitutional typology, growth and development complete the contents of the work.

The second part, of topographic anatomy, is greatly necessary to the practitioners of various specialities, the more so as the lack of such a work in the speciality literature was strongly felt. The topographic regions of the whole human organism (boundaries, contents, relations), the projections of anatomical structures, the main routes of access are shown in the light of medicosurgical data.

We mention the scientific accuracy, the clearness, concision and up-to-dateness of the whole material presented, authors having succeeded to ally their personal experience with the latest achievements of science in the

@RedAbaris 2013

field of structure and functionality of the human organism. The collaboration between an anatomist with a long meritorious activity, Prof. Mircea Ifrim, M. D., and an eminent clinician surgeon, Prof. Gheorghe Niculescu, M.D., has materialized in a work which represents a model of integration of basic science, anatomy, with medical practice, being thus of a real utility to all clinicians.

The drawings, irreproachable as regards the scientific contents, performed with a great talent by Emil Pătrășcuță, are organically assembled within the work, conferring to it a high qualitative level.

A special merit has the Scientific and Encyclopaedic Publishing-house that, by printing this work, adds one valuable monograph more to the patrimony of the Romanian medical book.

I appreciate that, owing to its basic and applicative contents, this work should be present in the library of every student or physician surgeon, internist or doctor of other specialities, representing a valuable tool in acquiring and carrying out this noble profession devoted to the health of mankind.

Prof. ION JUVARA
Regular member of the Academy of Medicine of the Socialist Republic Romania

@RedAbaris 2013

ПРЕДИСЛОВИЕ

Монография, разработанная конф. д-р М. Ифримым и проф. д-р доц. Г. Никулеску, авторами первого Румынского Атласа Анатомии, опубликованного в течение 1983—1985 гг., каторая был удостойма Академическум Премюм, является работой высшего уровня, полностью отвечающей своим содержанием анатомическому компендию и синтезирующей все понятия этой научной области.

Работа состоит из двух главных частей. Первая содержит понятия систематической анатомии, вторая — основные элементы топографической анатомии.

Систематическая анатомия основывается на функциональной и клинической концепции, в духе традиции Румынской школы анатомии профессора Фр. И. Райнера. Намеренно были удалены описательные понятия, подчеркиваясь аспекты клинического применения, абсолютно необходимые студенту медицины и врачам различных специальностей. Особой заслугой работы является представление структур в корреляции с их функциональностью. Клинические аппликации, изложенные к концу описания анатомических образований, придают этой монографии особенное значение, несмотря на то, что, на наш взгляд, практические клинико-хирургические аспекты следовали бы занимать в рамках компендия более обширное пространство.

Одновременно, структура работы, начиная с интеграционных систем организма — циркуляторной, иммунитарной, нейро-эндокриновой и с других систем и аппаратов, прежде всего метаболических, импорта и экспорта материи, а затем воспроизводительных, поддерживающих и двигательных, имеет в своей основе своевременный принцип единства человеческого организма, вообще являющийся анатомо-функциональной системой. Содержание работы пополняют разделы конституционной типологии, роста и развития.

Вторая часть, топографической анатомии, служит врачам-практикам различных специальностей, тем более, чем в литературе по специальности сильно ощущалось отсутствие подобной работы. В свете врачебно-хирургических данных представлены топографические области всего человеческого организма (пределы, содержание, соотношения), проекции анатомических образований, главные доступы.

Подчеркиваем научную строгость, отчетливость, краткость и актуальность всех показанных данных, причем авторам удалось связать их личный опыт с найновейшими достижениями науки в области структуры и функциональности человеческого организма. Сотрудничество

@RedAbaris 2013

между анатомистом с долговременной заслуживающей похвалы деятельностью, конф. д-р Мирча Ифримым и ценным клиницистом-хирургом проф. д-р доц. Георге Никулеску материализировалось в работе, являющейся моделью интеграции основной науки, анатомии с медицинской практикой, в пользу всех клиницистов.

Рисунки с научным безупречным содержанием, осуществленные талантливым графиком, Емил Пэтрэшкуцэ, органично гармонизируются с работой, поднимая ее на высший качественный уровень.

Считаем, что эта монография, благодаря ее основному и прикладному содержанию, следует находиться в библиотеке каждого студента, врача-хирурга, врача-терапевта или врачей других специальностей, являясь ценным инструментом для усвоения и овладения этой благородной профессией, посвященной здоровью человека.

Особенная заслуга принадлежит Государственному Энциклопедическому Издательству, увеличивающему печатанием этой ценной монографии патримониум румынской медицинской книги.

Проф. д-р доц. ИОН ЖУВАРА
действительный член Академии медицинских наук СРР

@RedAbaris 2013

CUVÎNT ÎNAINTE

Vivat ingenio
Cetera mortis erund

Hippocrates

Elaborarea acestei lucrări s-a bazat pe tradiţia valoroasă a anatomiei româneşti, lăsată de către profesorul Francisc Iosef Rainer, întemeietorul conceptului de anatomie funcţională în ţara noastră, unul din marii anatomişti ai lumii care, atît prin lucrările elaborate cît şi prin şcoala vie creată, din a cărei reprezentanţi de frunte am avut şansa şi onoarea de a ne fi dascăli profesorii Ion Chiricuţa, Ion Juvara, Ştefan Milcu, Raoul Robacki, Vlad Voiculescu, şi-a lăsat puternic amprenta în ştiinţa medicală românească şi, îndeosebi, în anatomie.

Monografia prezentă caută să integreze anatomia în practica medicală, fapt pentru care sînt deliberat omise o serie de amănunte anatomice nesemnificative, de natură doar de a încărca memoria studentului şi medicului, fiind însă subliniate în mod deosebit elementele anatomice cu aplicabilitate directă clinică.

Avem la bază concepţia că anatomia trebuie să fie, în principal, un instrument al practicii medicochirurgicale; din acest motiv, partea a doua a lucrării este, în exclusivitate, anatomie topografică şi aplicaţii clinice, iar în partea întîi, de antomie sistematică, prezentăm o serie de date anatomoclinice.

De asemenea, considerăm că forma nu poate fi tratată fără a se face referiri la funcţia ce o îndeplineşte, iar structurile macroscopice sînt indisolubil legate de cele microscopice; avînd această gîndire am introdus în lucrare aspecte de funcţionalitate, precum reglajele neuroendocrine, mecanismele de absorbţie intestinală etc. şi elemente de microscopie, indispensabile înţelegerii macroscopicului.

Privind tratarea sistemelor şi aparatelor din organism, deşi în dezacord cu referentul ştiinţific al lucrării, prestigiosul anatomist Prof. Dr. Docent Raoul Robacki, am început cu sistemele de integrare ale organismului, respectiv, sistemele circulator, imunitar şi neuroendocrin, urmînd apoi celelalte sisteme şi aparate. Am dorit prin aceasta să subliniem unitatea organismului şi complexitatea sistemelor sale de integrare şi adaptare, cu importanţă deosebită pentru înţelegerea a ceea ce este normal şi patologic, sacrificînd ordinea didactică; capitolele de tipologie constituţională şi creştere şi dezvoltare întăresc această viziune; cititorul, dacă va aprecia altfel, poate să refacă ordinea clasică, prin parcurgerea lucrării în concordanţă cu aceasta.

Conchidem subliniind că am urmărit realizarea unei lucrări de anatomie într-o viziune clinică şi funcţională care să constituie un instrument

@RedAbaris 2013

lucrativ pentru medic, studentul în medicină sau specialistul din alte domenii ale biologiei umane, precum antropologia, educaţia fizică ş.a.

Lucrarea prezentă, conţinînd elemente anatomofuncţionale şi clinice, este complementară cu *Atlasul de Anatomie Umană*, distins cu Premiul Academiei R.S.R., în care cititorul va găsi ilustrarea completă a tuturor formaţiunilor anatomice.

Mulţumim în mod deosebit profesorilor doctori docenţi Ion Juvara, acad. Ştefan Milcu, Raoul Robacki şi Vlad Voiculescu, personalităţi prestigioase ale medicinii româneşti, care ne-au dat un spirijin deosebit în realizarea prezentei lucrări, realizînd o riguroasă revizie ştiinţifică şi direcţionînd întreaga selecţionare şi integrare clinico-aplicativă a datelor anatomice.

Aducem de asemenea deosebite mulţumiri Prof. Dr. Doc. Constantin Arseni, Prof. Dr. Doc. Pius Brînzeu, Prof. Dr. Doc. Nicolae Cajal, Prof. Dr. Doc. Marin Voiculescu – membri corespondenţi ai Acad. R.S.R. –, Prof. Dr. Ion Albu, Prof. Dr. Doc. Gheorghe Băcanu, Prof. Dr. Doc. Iuliu Căpuşan, Prof. Dr. Doc. Ioan Chiricuţă, Prof. Dr. Doc. Victor Ciobanu, Conf. Dr. Alexandru Constantinovici, Prof. Dr. Doc. Ilie Diculescu, Prof. Dr. Doc. Mircea Doroftei, Prof. Dr. Doc. Dan Gavriliu, Prof. Dr. Doc. Lorica Gavriluţă, Prof. Dr. Doc. Nicu George Ionescu, Prof. Dr. Ioan Lemnete, Prof. Dr. Doc. Crişan Mircioiu, Prof. Dr. Doc. Ioan Moraru, Prof. Dr. Doc. Valentin Neagu, Prof. Dr. Doc. Radu Păun, Prof. Dr. Doc. Ioan Pop D. Popa, Prof. Dr. Doc. Vlaicu Roman, Prof. Dr. Constantin Stamatoiu, care, prin sugestiile date, prin parcurgerea unor pasaje din lucrare vizînd specialitatea în care lucrează, prin materialul pus la dispoziţie, ne-au acordat un ajutor generos în elaborarea lucrării.

Gratitudinea noastră deosebită o exprimăm talentatului şi competentului grafician Emil Pătrăşcuţă, care a ilustrat lucrarea şi artistului plastic valoros şi consacrat Nicolae Hilohi, care a realizat coperta şi supracoperta de natură să exprime artistic, esenţializat, conţinutul cărţii.

Un merit deosebit revine Editurii Ştiinţifice şi Enciclopedice, care ne-a acordat un sprijin neprecupeţit în editarea lucrării.

Exprimăm totodată mulţumiri pe această cale tuturor celor care vor veni cu sugestii de îmbunătăţire a lucrării pentru ediţiile viitoare, conştienţi fiind că monografia, constituind o premieră, îndeosebi prin aspectele anatomotopografice şi clinice, are incontestabil şi unele neîmpliniri.

Conf. univ. dr. MIRCEA IFRIM

Prof. dr. doc. GH. NICULESCU

@RedAbaris 2013

FOREWORD

Vivat ingenio
Caetera mortis erunt

Hippocrates

The drawing up of this work is based on the valuable tradition of the Romanian anatomy, inherited from Prof. Francisc Iosef Rainer, founder of the concept of functional anatomy in our country, one of the great anatomists of the world, who, both by the works elaborated and by the remarkable school set up, among the prominent representatives of which rank Prof. Ion Juvara, Prof. Ştefan Milcu, Prof. Raoul Robacki and Prof. Vlad Voiculescu, whose disciples we had the fortune and honour to be, has left a strong mark in the Romanian medical science, especially in anatomy.

The present monograph strives to integrate anatomy in the medical practice, therefore a number of insignificant anatomical details, of a nature only to overload the student's or physician's memory, are deliberately omitted, whereas a special stress is laid on anatomical elements which have a direct clinical applicability.

We start from the conception that anatomy should be mainly a tool of medicosurgical practice; accordingly, the second part of the work deals exclusively with topographic anatomy and clinical applications, whereas the first part, of systematic anatomy, contains a series of anatomoclinical data.

In addition, we consider that the form cannot be approached without references to the function it fulfills and macroscopic structures are indissolubly related to microscopic ones; according to this conception, we introduced into the work aspects of functionality, such as neuroendocrine regulations, intestinal absorption mechanisms etc., as well as elements of microscopy, indispensable for the understanding of macroscopic aspects.

As regards the manner of approaching the systems and apparatuses of the organism, although in disagreement with the scientific adviser of the work, the eminent anatomist Prof. Raoul Robacki, we began with the integration systems of the organism, i.e. the circulatory, immune and neuroendocrine systems, and continued with the others. We wanted to emphasize in this way the unity of the organism and the complexity of its integration and adaptation systems, of an utmost importance for the understanding of what is normal and what is pathological, and consequently we abandoned the didactic order; the chapters of constitutional typology and of growth and development strengthen this view; if the reader will appreciate otherwise, he may restore the classical order by running through the work accordingly.

We conclude by pointing out that we aimed at achieving a work of anatomy in a clinical and functional vision, serving as a working tool to the

@RedAbaris 2013

physician, the medical student or the specialist in other fields of human biology... as well as anthropology, pysical education etc.

The present study is complementary to while covering anatomo-functional and clinical elements, the *„Atlas of Human Anatomy"*, a work awarded the prize of the Academy of the S.R.R. in which the reader will duly find a complete illustration of every anatomic formation.

We also thank warmly Prof. Ion Albu, Prof. Gheorghe Băcanu, Prof. Pius Brînzeu – coresponding member of Academy of the Socialist Republic of Romania –, Prof. Nicolae Cajal – coresponding member of Academy of the Socialist Republic of Romania –, Prof. Iuliu Căpuşan, Prof. Ioan Chiricuţă, Prof. Victor Ciobanu, Prof. Alexandru Constantinovici, Prof. Doroftei Mircea, academician Ioan Făgărăşanu , Prof. Dan Gavriliu, Prof. Lorica Gavriluţă, Prof. Nicu George Ionescu, Prof. Ioan Lemnete, Prof. Crişan Mircioiu, Prof. Ioan Moraru, Prof. Valentin Neagu, Prof. Radu Păun, Prof. Ioan Pop D. Popa, Prof. Vlaicu Roman, Prof. Marin Voiculescu – coresponding member of Academy of the Socialist Republic of Romania –, Prof. Vlad Voiculescu who, by their suggestions, by lecturing on some passages of the work related to the speciality in which the work, by the material put at our disposal, lent us a generous help in the elaboration of the work.

We also thank warmly Prof. Nicolae Cajal – corresponding member of the Academy of the Socialist Republic Romania, Prof. Pius Brînzeu – corresponding member of the Academy of the Socialist Republic of Romania, Prof. Nicu George Ionescu, Prof. Crişan Mircioiu, Prof. Marin Voiculescu – corresponding member of the Academy of the Socialist Republic of Romania, Prof. Vlad Voiculescu, Prof. Ion Pop D. Popa who, by their suggestions, by lecturing on some passages of the work related to the speciality in which the work, by the material put at our disposal, lent us a generous help in the elaboration of the work.

We express our special gratitude to the talented and competent graphic artist Emil Pătrăşcuţă, who illustrated the work, as well as to the remarkable well-known plastic artist Nicolae Hilohi, who achieved the cover and the jacket so as to express artistically, in an essentialized manner, the contents of the book.

A special merit has the Scientific and Encyclopaedic Publishing-House who lent us a valuable help in printing this work.

At the same time, we express in this way our gratefulness to all those who will give us suggestions of improving the work for the next editions, as we are aware that the monograph, representing a première, has incontestably also some gaps.

Prof. MIRCEA IFRIM, M.D.

Prof. Dr. Doc. GH. NICULESCU

@RedAbaris 2013

ВСТУПИТЕЛЬНОЕ СЛОВО

Vivat ingenio
Caetera mortis erunt

Hippocrates

При разработке этой работы авторы основывались на ценной традиции румынской анатомии, оставленной профессором Франчиск Йозеф Райнер, основателем концепции функциональной анатомии в нашей стране, одним из больших анатомов мира, который оставил сильные оттиски в румынской медицинской науке, в частности в анатомии, как своими научными работами, так и созданной им школой, из представителей которой мы имели шанс и честь быть учениками профессоров Йон Жувара, Штефан Милку, Раоул Робакй, Влад Войкулеску.

Настоящая монография пытается интегрировать анатомию в медицинскую практику, для чего мы намеренно избегали ряд анатомических незначительных подробностей, могущих нагружать память студента и врача, но особенно подчеркивая анатомические элементы клинического прямого применения.

В основе лежит концепция, что анатомия следует быть, в частности, инструментом врачебно-хирургической практики. По этой причине, вторая часть работы занимается исключительно топографической анатомией и клиническими аппликациями, в то время как в первой части, систематической анатомии, излагаем ряд анатомо-клинических данных.

Одновременно считаем, что форма не поддается обработке без отношения к ее функции, а макроскопические структуры нерушимо связаны с микроскопическими. На этом основании мы включили в работу аспекты функциональности, нейро-эндокриновые регулирования, кишечные абсорбционные механизмы и др., а также элементы микроскопии, необходимые пониманию макроскопического.

Несмотря на разногласие научного референта работы — выдающегося анатомиста, проф. д-ра доцента Раоула Робакого, мы начали с интеграционных систем организма, соответственно с циркуляторной, иммунитарной и нейро-эндокриновой и других систем и аппаратов. Таким образом, мы хотели подчеркнуть единство организма и комплексности его интеграционных и адаптационных систем, имеющих особое значение для понимания нормального и патологического в ущерб дидактического порядке. Разделы конституционной типологии, роста и развития укрепляют этот взгляд, читатель имея возможность перестроить классический порядок работы соответственно его предпочтению.

Подчеркиваем в заключение, что мы преследовали создать учебник анатомии с клинической и функциональной точек зрения, служащий инструментом, необходимым врачу, студенту медицины и специалистам других областей биологии человека.

@RedAbaris 2013

Выражаем особенную благодарность профессору доктору доценту Ион Жувара и академикам Штефан Милку и Раул Робецкий, особенно оказавшим их помощь созданию настоящей работы, осуществляя строгую научную ревизию и ориентируя всю деятельность селекции и клинико-аппликационной интеграции анатомических данных, как так Антропология, Физические Воспитание.

Одновременно проявляем глубокую признательность проф. д-ру Ион Албу, проф. д-ру доценту Георге Бэкану, проф. д-ру доценту Пиус Брынзеу — члену-корреспонденту Акад. СРР —, проф. д-ру доценту Николае Кажал — члену-корреспонденту Акад. СРР —, проф. д-ру доценту Юлю Кэпушан, проф. д-ру доценту Иоан Кирикуцэ, проф. д-ру Виктор Чиобану, конф. д-ру Александру Константинович, проф. д-ру доценту Мирчеа Дорофтей, акад. Иоан Фэгэрэшану, проф. д-ру доценту Дан Гаврилиу, проф. д-ру доценту Лорика Гаврилуцэ, проф. д-ру доценту Нику Джеордже Ионеску, проф. д-ру Иоан Лемнете, проф. д-ру доценту Крушан Мирчою, проф. д-ру доценту Иоан Морару, проф. д-ру доценту Валентин Неагу, проф. д-ру доценту Раду Пэун, проф. д-ру доценту Иоан Поп Д. Попа, проф. д-ру доценту Влайку Роман, проф. д-ру Константин Стаматою, проф. д-ру доценту Марин Войкулеску — члену-корреспонденту Акад. СРР —, проф. д-ру доценту Влад Войкулеску, оказавшим щедрую помощь своими внушениями чтением некоторых параграфов их специальности, предствлением в распоряжение материала, необходимого разработке работы,

Нашу особую благодарность выражаем талантливому графику Емил Пэтрэшкуцэ, иллюстрировавшему работу, а также ценному общепринятому художнику Николае Хилохи за осуществление обложки и суперобложки, артистически и синтезированно выражающих содержание книги.

Одновременно выражаем этим путем нашу благодарность читателям за их будущие внушения, способствующие улучшению дальнейших изданний работы, не забывая, что эта монография является премьерой, оссобенно через анатомо топографических и клинических аспектах, несомненно нуждающейся в возможных пополнениях.

Конф. д-р **Мирча Ифрим**

Проф. д-р доц. **Гх. Никулеску**

@RedAbaris 2013

PARTEA ÎNTÎI

ANATOMIE SISTEMATICĂ FUNCȚIONALĂ

Obiectul anatomiei sistematice funcționale este reprezentat de studiul sistemelor și aparatelor componente, într-o viziune integrativă, unitară, pornind de la determinismul genotipic și paratipic al tuturor caracterelor morfologice, în strînsă corelație cu funcționalitatea lor, pe parcursul etapelor ontogenetice pe care le străbate ființa umană.

I. Tipul constituțional, aspecte genotipice și paratipice

Un individ uman se naște din fecundarea ovulei – ce transmite însușirile mamei – de către spermia care, în aceeași măsură, aduce însușirile paterne. Substratul material organizat al acestei morfogeneze îl constituie cromozomii, formați la rîndul lor din gene – factorii ereditari – ce acționează pe cale biochimică, enzimatică.

Oul fecundat (zigot sau spermoviu) reprezintă nu numai o entitate biologică, ci și o individualitate biochimică, care va determina evoluția sa ulterioară, în funcție de condițiile de mediu în care se dezvoltă. Din acest punct de vedere zigotul este un element cu totul nou, ce nu se va repeta niciodată identic. Nici chiar doi gemeni uniovulari, fie că sînt produsul fecundării, unei ovule cu doi nuclei, de către două spermii, fie că rezultă din separarea timpurie a oului în stadiul de 2 sau 4 blastomere, nu sînt identici din punct de vedere biochimic.

Astfel, individualitatea biochimică este marcată o dată cu formarea oului și ea este aceea care determină dezvoltarea sa embrionară și fetală, apoi pe cea postnatală, ea condiționează reacțiile sale de apărare și adaptare, ca de altfel și întreaga evoluție ontogenetică pînă la moarte, în stare normală și de boală. Dacă în specia umană noțiunea de individualitate biologică se completează prin aceea de persoană, datorită mediului fizic, biotic și social, noțiunea de individualitate biochimică este aceea care fundamentează întreaga morfogeneză și fiziogeneză specifică și tipologică, astfel că, în ultima instanță, numai studiul biofizicochimic al acestei entități permite stabilirea legăturii cauzale între organizarea mor-

@RedAbaris 2013

fologică şi capacitatea sa funcţională, privite integrativ, pe treapta cea mai înaltă de mişcare a materiei superior organizate, în antropogeneză.

Materialul cromozomic transmis prin cei doi gameţi este înjumătăţit înainte de fecundaţie prin procesul diviziunilor de maturaţie *(meiosis seu haplosis)*, asigurînd astfel constanţa garniturii de cromozomi care, în general, sînt totdeauna mai numeroşi la speciile mai complexe; specia umană dispune de 46 de cromozomi, dintre care 22 de perechi de autozomi şi 2 heterocromozomi (cromozomi sexuali), şi anume *XX* pentru sexul feminin şi *XY* pentru sexul masculin (P a i n t e r, T j i o şi L e v a n, 1956), denumiţi şi gonozomi.

În ceea ce priveşte transmiterea caracterelor ereditare de la ascendenţi la descendenţi, fiind vorba de un proces de autoreglare morfogenetică, care se face de la nivelul celulei, pînă la ţesut, organ, sistem, aparat şi întregul organism, cuprinzînd teritorii din ce în ce mai vaste, trebuie să menţionăm că acest proces este asimilabil, pînă la un punct, modelelor variate ale ciberneticii. Acestea au fost construite pe baza principiilor generale ale teoriei informaţiei, ale teoriei matematice a proceselor de autoorganizare, autoconducere şi autoreglare homeostatică. Este cunoscută tuturor demonstraţia că proprietăţile generale ale transmiterii informaţiei sînt identice, indiferent de calitatea acestora. Astfel putem cita aici informaţia electronică, transmiterea însuşirilor ereditare prin fecundaţie, condiţionată de acţiunea codificată a DNA din nucleu, transmisă RNA din citoplasmă, care, la rîndul său, induce sinteza proteinelor necesare morfogenezei embrionare şi fetale, precum şi informaţiile nervoase sau cele verbale, în procesele de comunicare intraorganică.

Mecanismul biochimic al realizării formelor implică, în primul rînd, modul de acţiune al genelor, care au capacitatea de a sintetiza proteinele specifice fiecărui organism, proteine care, aşa după cum arată E n g e l s, reprezintă însăşi esenţa materiei vii, definită de el ca „modul de existenţă al substanţelor albuminoide".

Această problemă cheie a genezei normale şi patologice a putut fi clarificată graţie a trei descoperiri majore:

– demonstraţia lui S a n g e r că o proteină, insulina, are o structură specifică chimică bine definită, exprimată de secvenţa aminoacizilor săi;

– elucidarea, în 1953, a structurii DNA, de către W a t s o n şi C r i c k;

– lucrarea lui B e n z e r, în 1955, asupra structurii genetice fine.

Nu insistăm asupra structurii DNA ci menţionăm doar atît, că gena reprezintă, morfologic, un fragment de cromozom, iar biochimic, o porţiune a lanţului DNA, ce constituie substratul chimic cromozomial. Întreaga morfogeneză specifică şi individuală este determinată de structura leptonică şi compoziţia chimică a zigotului, a cărei parte esenţială este zestrea dublă cromozomică a nucleului şi diferitele părţi constitutive ale citoplasmei. Întreaga specificitate biochimică a dezvoltării şi funcţiei fiinţei umane este, în interrelaţia sa cu mediul, fixată în mostra genetică preformată a nucleului şi în capacitatea de reacţie a citoplasmei zigotului. Întregul organism individual, în forma şi funcţia sa complexă, este realizat prin întrepătrunderea a numeroase „lanţuri de acţiuni genice" într-o veritabilă „reţea de acţiuni genice" (K ü h n, 1955).

Întrebarea care se pune este, în ce mod gena reuşeşte să transmită informaţia genetică conducînd la sintezele proteice? Răspunsul la aceasta ni-l dau sistemele cod care ne explică modul în care secvenţa bazelor constituente ale DNA induc o anume ordine în aşezarea aminoacizilor în lanţul

@RedAbaris 2013

polipeptidic, ordine responsabilă de specificitatea proteinei. Faptul că o aranjare unidimensională a bazelor nucleotidice poate controla plisarea complexă a lanțurilor polipeptidice este explicat de teoria secvenței a lui Crick (1968), care arată că nu este necesară o altă informație ce să determine plisarea, în afară de specificarea secvenței de aminoacizi din lanțul polipeptidic.

Realizarea efectivă a sintezei proteice de către gene este un proces complex.

DNA ce constituie gena, la un moment dat își separă cele două filamente. Unul din filamente duce la replicarea unei molecule de RNA mesager (m-RNA), care ulterior se desprinde de filamentul de DNA ce l-a codificat și, trecînd prin porii membranei nucleare, ajunge în citoplasmă, unde se fixează pe ribozom. Filamentul de DNA se reunește apoi cu corespondentul său, reconstituind molecula de DNA. Faptul că cele două lanțuri de DNA au secvențe de baze complementare, ridică problema în care lanț se găsește codul pentru RNA și, deci, pentru proteine, deoarece nu poate fi în ambele, ele avînd polaritate chimică deosebită. Există numeroase explicații, printre care citām: existența, cu exclusivitate pe unul din lanțuri, a tripletelor non-sens (Brenner), existența cvadrupletelor, faptul că DNA nu numai codifică aminoacizi, dar are și secvențe nucleotidice ce controlează elementele structurale (Golumb).

În citoplasmă, m-RNA este fixat pe ribozom, ce conține în interior RNA ribozomial, considerat a avea rolul de a fixa aminoacizii, ce intră în componența ribozomului și care determină fixarea unui anumit RNA mesager pe ribozom.

În citoplasmă se mai găsește RNA solubil (s-RNA), ce prezintă o formă spirală, unul din capete avînd o buclă pe care se găsește un triplet variabil, iar celălalt capăt avînd fixat, pentru toți s-RNA, tripletul ACC (adenină, citozină, citozină). Prin intermediul buclei, s-RNA se fixează complementar pe tripleții m-RNA, în timp ce, prin gruparea ACC, el se combină cu diferiții aminoacizi. (Există 20 s-RNA, cîte unul pentru fiecare aminoacid.) Problema dificilă este cum poate gruparea ACC să se combine în mod diferit cu cei 20 de aminoacizi, ea fiind aceeași? Se pare că ar fi vorba de o enzimă specifică pentru fiecare aminoacid, ce catalizează această unire sau că ar exista o specificitate în mijlocul lanțului spiral de s-RNA.

Odată realizată această fixare, intervine o enzimă, ce catalizează legăturile NH–CO dintre aminoacizi, iar apoi o altă enzimă desface lanțul polipeptidic astfel format.

Mecanismul este însă mai complex, existînd și posibilitatea controlului sintezei proteice și a vitezei acesteia.

Sistemele genetice sînt alcătuite din R (genă reglator), O (genă operator), S (genă structurală), existînd o interrelație directă între O și S și o interrelație inversă între R și O, prin o substanță represoare. Faptul este ilustrat de sistemul genetic de degradare al lactozei. Apariția unui bloc genetic, de diferite cauze, duce la apariția unei dismetabolii a galactozuriei. R influențează cantitatea, în timp ce O, calitatea.

Lucrurile sînt mai complexe, prin intervenția mecanismului de trigger. Acest mecanism presupune existența într-un sistem genetic ($R_2O_2S_2$), mai precis în operatorul acestuia, a genei reglator a altui sistem genetic ($R_1O_1S_1$). În aceste condiții, blocarea funcționării sistemului genetic 2 va atrage activitatea operonului 1 și invers.

@RedAbaris 2013

Acest fapt a dus la enunțarea de către Delbrück a „legii echilibrelor de flux", care arată că, în dezvoltarea organismelor, se produc echilibre dinamice între diversele sisteme genetice aflate în interrelație, astfel încît, în condițiile funcționării anormale a unuia, apar tulburări în mecanismele chimice ce, în final, se traduc prin apariția de dismorfii. În același sens pledează și „teoria dezvoltării axiale" a lui Waddington, care arată că procesul de dezvoltare craniocaudală a embrionului (gradient axial) sau dorsoventrală (gradient cortical) este rezultatul echilibrelor și interrelațiilor între diferite sisteme enzimatice și diferiți gradienți cu acțiuni inductoare.

Controlul vitezei de sinteză a proteinelor este efectuat de inductori și represori, ce realizează cercuri funcționale, asemănătoare cu cele descrise de Hoff și responsabile pentru menținerea homeostaziei. În fiecare stadiu al sintezei, moleculele proteice plisate realizează o configurație particulară, ce blochează ediția următorului aminoacid. Viteza sintezei depinde de probabilitatea prin care sistemul poate să scape de această configurație. O moleculă represor, prin combinare cu un lanț parțial sintetizat, poate să o forțeze spre o asemenea configurație; o moleculă inductor poate fie să ia locul, competitiv, represorului, fie să acționeze direct asupra proteinei. Importanța configurației proteinei ne face să concludem că viteza sintezei este o funcție a secvenței aminoacizilor săi și este sub control genetic mutațional. Mai menționăm că unitatea funcțională, ce duce la sinteza unei proteine, se numește cistron.

Trebuie să relevăm că, în afară de capacitatea de sinteză proteică, ce stă la baza structurilor întregului organism, materialul genic are capacitatea esențială de a se reproduce identic, adică același model specific se realizează din generație în generație prin diviziunea celulară a zigotului. Edificarea țesuturilor și organelor unui individ, prin multiplicarea blastomerelor zigotului și diferențierea lor, este stabilizată în baza ereditară a speciei umane prin îndelungata sa evoluție, care se prelungește prin biogeneză pînă în precambrian.

Totuși există o mare variabilitate, care își găsește explicația în capacitatea materialului genetic de a se modifica sub influența mediului și în însăși actul fecundației, care aduce zestrea cromozomică felurită, a două linii, maternă și paternă. Deosebit de această variabilitate a tipului biologic normal, pot apărea și o serie de schimbări ereditare ale bazei genetice numite mutații, ce pot interesa genomul în totalitate, cromozomii ca număr și structură și genele. După Brenner, din punct de vedere biochimic, mutațiile reprezintă modificarea secvenței nucleotidelor dintr-o anume poziție a acidului nucleic, ducînd la producerea de proteine anormale și, consecutiv acestui proces, la apariția dismetaboliilor și dismorfiilor. Acestea recunosc, în esență, tulburarea mecanismului amintit, prin ivirea, de obicei, a blocurilor genetice parțiale, ce deranjează secvența normală a stadiilor intermediare din lanțul reacțiilor de sinteză proteică.

Prin prisma acestor determinări complexe biologice ale organismului uman deosebim genotipul, materializat în cromozomii gameților, care rezumă întreaga evoluție biochimică a ascendenților și paratipul, care concentrează toate influențele mediului extern. Genotipul și paratipul constituie împreună întregul material biochimic al fenotipului. Există cîteva sinonime folosite pentru acești determinanți: pentru genotip: genom și homeostază; pentru paratip: plastidom (plasmon și plastom) și peristază, iar pentru fenotip: biotip.

@RedAbaris 2013

Dacă tipul specific și chiar cel individual sînt condiționat genetic, influența mediului ambiant nu trebuie neglijată, ea putînd modifica cursul dezvoltării ontogenetice. În fapt, sinonimele de mai sus reactualizează termenii mai vechi ai lui Tandler, anume, pentru genom: construcția, și pentru plasmon: condiția. Ambele entități sînt indispensabile dezvoltării individuale, ceea ce l-a făcut pe scriitorul spaniol Ortega Y Gasset să afirme că „omul este un program", înțelegînd prin aceasta că numai genotipul nu este suficient să realizeze individul uman, fără concursul paratipului.

Avînd în vedere condiționarea complexă genotipică și paratipică a organismului, cercetătorii au căutat să încadreze indivizii umani în cîteva tipuri constituționale, pe baza unor criterii morfofiziologice. Considerînd individualitatea biochimică a ființei umane, această clasificare este desigur, într-o oarecare măsură, arbitrară. Totuși ea oferă posibilitatea cunoașterii unor caracteristici somatofiziologice, psihice, biochimice ale organismului, de natură să ne orienteze în descifrarea tipologiei constituționale.

Criteriile de clasificare după concepția lui Milcu au fost influențate de gradul de dezvoltare al științei din epoca respectivă.

Astfel, apariția primelor concepții constituționale s-a făcut sub influența ideilor promovate de filozofii hinduși și greci. Conform ideilor din *„Ayurveda"*, universul se compune din trei elemente: aerul, focul și apa. Aceleași elemente compun și organismul uman. Din îmbinarea lor se naște individualitatea umană.

După Hipocrate, în corpul omenesc se găsesc patru elemente, fiecare dintre ele avînd un rol deosebit pentru organism. Din jocul proporțiilor în care se găsește fiecare din aceste elemente rezultă individualitatea în toată complexitatea manifestărilor ei. Echilibrul acestor elemente asigură dezvoltarea unui temperament perfect, dezechilibrul, un temperament imperfect.

În feudalism, sub influența alchimiei, Paracelsus introduce o nomenclatură chimică. Sulful, mercurul și sarea devin echivalente temperamentelor colerice, sangvine și melancolice.

Etapa *fiziognomică* nu a adus nici un element nou pentru înțelegerea constituției. Dimpotrivă, faptul că a redus întreaga complexitate umană la observarea feței a pus sub semnul întrebării puținele idei corecte ale școlilor constituționaliste.

Etapa morfologică începe în secolul al XIX-lea cu observațiile lui Halle. Acesta credea că oamenii se deosebesc între ei prin rezistența țesuturilor și prin gradul lor de iritabilitate. Halle diferențiază, ca și predecesorii săi, patru temperamente. Temperamentul beoțian (sangvin) are țesuturi puternice și este greu excitabil, în timp ce țesuturile melancolicului sînt slabe și excitabile. Flegmaticul are țesuturi slabe și neiritabile, iar colericul, temperament robust, se caracterizează prin țesuturi rezistente și excitabile.

Primele cercetări sistematice cu un punct de vedere morfologic se datoresc lui Thomas (1821). El afirma că nu există decît trei tipuri morfologice: cranian, toracic și abdominal, după predominanța unuia dintre segmentele organismului. Mai tîrziu, Rostand introduce un nou tip, respectiv, cel muscular. Această concepție va fi apoi dezvoltată de Sigaud (1914) și de elevii săi și va constitui clasificația de bază a școlii franceze de antropologie clinică.

@RedAbaris 2013

Sigaud pornește de la ideea că fiecare organism este construit din patru sisteme fundamentale de organe: bronhopulmonar, gastrointestinal, musculoarticular și cerebrospinal, fiecare dintre ele putîndu-se dezvolta inegal la același individ, în funcție de condițiile înconjurătoare pe care le găsește.

În marile orașe, cu viață uniformă și activitate psihică intensă, se dezvoltă tipul cerebral. El cuprinde indivizi care au capul mare, corpul gracil, trunchiul îngust și membrele lungi.

În regiunile sărace, unde eforturile fizice sînt numeroase, se dezvoltă tipurile musculare, caracterizate printr-o puternică dezvoltare a sistemului musculoarticular.

Atunci cînd copilul duce o viață normală, care reclamă eforturi fizice importante, se dezvoltă sistemul respirator. La acești indivizi toracele este proeminent și regiunea nazomalară largă.

Tipul digestiv este întîlnit îndeosebi printre indivizii care trăiesc în ținuturi bogate, cu alimentație abundentă. Aceștia se disting printr-o accentuată dezvoltare a abdomenului și a regiunii inferioare a feței.

După Sigaud, aceste tipuri se transmit ereditar și se realizează dacă se dezvoltă în condiții de mediu favorabil.

Pornind de la criterii antropometrice, De Giovanni stabilește trei combinații morfologice dominante. Prima combinație cuprinde indivizi înalți și slabi, cu insuficiență respiratorie și cord deficient. A doua combinație se distinge prin predominanța toracelui și a sistemului cardiovascular, iar a treia combinație include indivizii cu abdomenul mult mai dezvoltat decît toracele sau sistemul cardiovascular.

De Giovanni este primul antropolog care folosește măsurătorile. Dar antropometria nu a devenit o metodă fundamentală în antropologie decît o dată cu cercetările lui Viola.

În 1932, folosind legea erorilor a lui Gauss-Quetelet, Viola a remarcat că în limitele de mare variabilitate ale formelor umane există două direcții antitetice, în sens longilin, cu membre lungi și trunchi relativ scurt, microsplanhnic, și în sens brevilin, cu corp îndesat și membre scurte, macrosplanhnic. În plus, tipul mediu, bine proporționat, se întîlnește foarte rar.

Frecvența acestor tipuri diferă de la o regiune la alta pentru că dezvoltarea fiecărui tip este condiționată de numeroși factori genotipici și paratipici.

Tot în 1932, Viola introduce în antropologie ideea că, ținînd seama de dezvoltarea habitusului, un individ poate fi longilin sau brevilin. Dar între doi longilini pot exista diferențe cantitative importante, determinate de dezvoltarea inegală a segmentelor corpului. Această dezvoltare variată impune presupunerea că în cadrul unei constituții generale există și constituții parțiale. În spiritul acestei ipoteze există diferențe structurale individuale privind aparatul cardiovascular, musculoscheletic, gonadic etc. Aceste complexe pot fi puternice sau slabe, tonice sau astenice.

Dezvoltarea științei în primele decenii ale secolului al XX-lea a avut ecou și asupra antropologiei constituționale. Cea mai puternică influență au exercitat-o, desigur, endocrinologia și genetica. Datorită acestora se renunță la schemele atît de simple și de mult folosite de antropologie în secolul al XIX-lea. Noile realizări ale medicinei constituie baza sistemelor de clasificare ale variabilității umane. Așa se naște biotipologia.

@RedAbaris 2013

După P e n d e (1955), biotipologia este o știință de sinteză a omului individual, figură completă a persoanei pe cale de realizare continuă. Biotipul cuprinde astfel întreaga ființă, cu toate aspectele ei somatice și psihice. P e n d e a prezentat sugestiv biotipul ca o piramidă patrulateră susținută de o bază genetică. Fiecare dintre cele patru fețe cuprinde unul dintre aspectele fundamentale ale individualității. Fața morfologică este identică cu morfotipul, aspectul cel mai evident al biotipului. Ea cuprinde raporturile și segmentele organismului. Fața fiziologică este expresia modernă a ceea ce vechii constituționaliști numeau temperament. P e n d e crede că ultimele două fețe, caracterologică și intelectuală, sînt distincte. Prima se referă la instinct și la afectivitate, a doua — la inteligență.

Biotipul astfel conceput este o rezultantă a interacțiunii dintre ereditate și mediu. El este un proces care se desfășoară în ritmuri inegale. Ca atare se pot diferenția biotipuri ale copiilor, ale adolescenților și ale adulților. În cursul proceselor de creștere și de diferențiere sexuală, biotipul poate suferi modificări importante, de aceea în antropologia clinică cele mai numeroase și mai utilizate scheme sînt cele ale adulților.

Biotipologia a încercat să explice factorii care generează diversitatea umană apelînd la toate explicațiile pe care i le oferă știința contemporană. Prima explicație i-a adus-o endocrinologia.

Echilibrul glandelor endocrine asigură o dezvoltare armonioasă a organismului. Apariția unei hipo- sau a unei hipersecreții endocrine dă corpului o formă caracteristică. Se constituie astfel tipuri hipo- și hipertiroidiene, hipo- și hiperhipofizare, hiper- și hipogonadale și hiper- sau hipocorticosuprarenale (St. M. Milcu și C. Maximilian, *Introducere în antropologie*, Editura științifică, 1967).

Tipul hipertiroidian se caracterizează prin predominanța valorilor de lungime asupra celor de lățime. Hipertiroidienii sînt înalți și supli, cu talia îngustă, cu mușchii subțiri și lungi. Fața prezintă trăsături gracile. Pielea este caldă, ușor hiperpigmentată, pilozitatea abundentă. Metabolismul bazal este crescut și deseori hipertirodienii au tendință la tahicardie. Ei sînt hiperexcitabili și au o mare labilitate a sistemului nervos.

Tipul hipotiroidian este brevilin, cu talia scundă, deseori sub media populației. Raporturile corporale traduc predominanța valorilor de lățime asupra celor de lungime și a trunchiului asupra membrelor. Capul este mare, cu fața rotundă și cu trăsături puțin proeminente. Ochii sînt mici și puțin expresivi. Pielea este aspră și slab pigmentată. Tulburările dentare sînt frecvente, dinții sînt mici și neregulați. Deseori se observă o tendință marcată la adipozitate, în special pe față, pe gît și pe abdomen. Procesele fiziologice sînt lente, fapt care explică apatia atît de caracteristică a acestui tip.

Tipul hiperhipofizar este consecința unei secreții în exces a hipofizei. Hiperhipofizarii sînt înalți, cu membrele relativ mai mari decît trunchiul. Părțile distale, mîinile, picioarele și fața sînt masive. Mandibula este lungă și groasă, împinsă înainte, cu dinții puternici, adesea cu spații mici între ei (diasteme). Pielea este groasă, cu pilozitate abundentă pe trunchi și membre. Mușchii sînt puternic dezvoltați. Adipozitatea este slabă. Hiperhipofizarii au frecvent hipertonie și hiperperistaltism intestinal. Acest tip corespunde însă unei forme incipiente de acromegalie. De cele mai multe

@RedAbaris 2013

ori, tipurile hiperhipofizare se disting doar prin accentuarea trăsăturilor faciale și prin dezvoltarea extremităților nasului și buzelor.

Tipul hipohipofizar se caracterizează printr-o dezvoltare somatică insuficientă și deseori printr-o adipozitate exagerată. La adolescent și adult se mențin proporțiile infantile și prepuberale, membrele inferioare au o lungime relativ mare. Bărbații au fața aplatizată sau ușor rotunjită. Trăsăturile faciale sînt gracile. Mandibula este slab dezvoltată. Uneori prezintă și unele caractere feminine: inserția părului pubian, dispoziția zonelor adipoase, ginecomastie. La femei se observă o slabă dezvoltare a sînilor.

Tipul hipergonadal se caracterizează prin apariția precoce a pubertății. Din această cauză adolescentul are un schelet cu înălțime relativ mare și o musculatură puternică, hipertonică. Caracterul particular al acestui tip îl formează discordanța dintre abundența părului pe față, trunchi și membre și raritatea lui pe cap. Hipergonadalii adulți sînt relativ scunzi, bine dezvoltați somatic, cu musculatură abundentă și puternică. Femeile au bazinul relativ larg, sînii sînt însă mici.

Tipul hipogonadal se caracterizează printr-o talie peste medie și prin dezvoltarea moderată a caracterelor sexuale. Craniul și fața au diametre mici. Mandibula este relativ proeminentă, dar gracilă. Părul de pe cap este abundent, dar pilozitatea pubiană este rară și cu dispoziție feminină la bărbați. La femei se observă uneori dezvoltarea unei slabe pilozități faciale. Bazinul feminin păstrează însă caractere infantile.

Tipul hipercorticosuprarenal se caracterizează printr-un corp masiv, cu musculatură dezvoltată și hipertrichoză abundentă. La femei se remarcă adesea o pilozitate abundentă de tip masculin.

Tipul hipocorticosuprarenal este înalt și slab, cu musculatură slabă, piele hipozrofică și hiperpigmentată, mai ales pe părțile descoperite. Datorită slabei dezvoltări a musculaturii, hipocorticosuprarenalii au frecvent ptoze viscerale.

Cu ajutorul acestor elemente, P e n d e împarte oamenii în patru tipuri constituționale, fiecare tip caracterizat printr-o anumită structură morfofuncțională:

1 — longilini stenici, tonici: sînt indivizi hiperhipofizari sau hipertiroidieni, cu o bună activitate a suprarenalelor și a gonadelor;

2 — longilini astenici, hipotonici: sînt hipertiroidieni cu un deficit constituțional suprarenal, gonadic sau paratiroidian;

3 — brevilini stenici, tonici: sînt hipergonadali sau hipercorticosuprarenali; toate organele lor sînt bine dezvoltate;

4 — brevilini astenici, hipotonici: sînt hipohipofizari hipotiroidieni, hipogenitali și hipoinsulinici; se disting printr-o predominență a depunerilor adipoase.

P e n d e crede că sînt predominante tipul longilin, hipertiroidian, simpaticotonic, hipodinamic, hipoinstinctiv și hipersentimental și tipul brevilin stenic, hipotiroidian, hipersuprarenal, hipergenital, vagostenic, hiperdinamic, hiperinstinctiv, hiposentimental, bradipsihic. P e n d e presupune că există o corelație între somatotip și psihologie. Longilinii ar avea o inteligență sintetică și intuitivă, în timpul ce brevilinii se caracterizează printr-o inteligență analitică și o logică concretă.

@RedAbaris 2013

Referitor la biotipologia endocrină, foarte importantă pentru cunoașterea potențialului morfofuncțional al sportivului, subliniem însă faptul că nu există atît o delimitare netă a tipurilor glandulare, cît mai ales o anumită predominanță endocrină, încadrată într-un echilibru complex, de natură să condiționeze anumite particularități somatofiziologice. Astfel, cercetările lui Milcu demonstrează intervenția dominantă a unor glande și subdominantă a altora în determinarea constituției, fapt ce justifică noțiunea de tip constituțional pluriglandular.

Intervenția dominantă a unei glande ușurează diagnosticul tipului constituțional, în timp ce subdominanța îl complică. Există situații în care nu este posibilă o clasare netă în hipo- sau hipertonie hormonală, fiind vorba de o categorie foarte complexă de indivizi, la care coexistă caractere discordante de plus sau minus funcțional pentru aceeași glandă.

În același context al determinării tipurilor constituționale trebuie să menționăm școala generală de biotipologie axată pe clasificația psihiatrului Ernst Kretschmer (1888–1964). În opera sa, *Structura corpului și caracterul* (1921), el susține că este posibil de a prevedea, după tipul constituțional-fizic, comportamentul și caracterul oamenilor.

Folosind o tehnică precisă de măsurare, el clasifică tipurile constituționale în leptosom, atletic și picnic.

Kretschmer deosebește trei tipuri constituționale principale: leptosom, atletic și picnic, cărora li se mai pot adăoga tipurile speciale displazice.

Tipul leptosom (leptos=subțire, îngust, strîmt; soma=corp) se caracterizează prin forma alungită, strîmtă a corpului, cu țesutul gras subcutanat redus, fața cu bărbia ascuțită, părînd triunghiulară, toracele alungit vertical, avînd unghiul lui Charpy xifocostal ascuțit, musculatura nu prea dezvoltată. Cu toate acestea, indivizii leptosomi sînt rezistenți față de influențele nefavorabile din partea mediului înconjurător și pot face trecerea spre tipul constituțional atletic, cînd din punct de vedere sportiv pot îmbrățișa specialitățile atletice de alergare, mai cu seamă cele de durată: fond și maraton, dar chiar de viteză. Acest tip constituțional poate prezenta însă și exagerări ale caracterelor fizice amintite, devenind tip astenic, care este și mai slab din punct de vedere fizic, cu pielea palidă, toracele și mai alungit, membrele subțiri, la fel și gîtul, greutatea scăzută mult sub cea normală; este foarte puțin rezistent față de afecțiunile aparatului respirator: bronșite, bronhopneumonii, tuberculoză.

Tipul atletic prezintă o musculatură puternic dezvoltată pe un schelet masiv, cu țesutul gras subcutanat redus și pielea groasă, întinsă. Statura este înaltă sau mijlocie, umerii largi, toracele boltit, unghiul lui Charpy aproape drept, abdomenul suplu, fără strat de grăsime subcutanată, iar bazinul mult mai îngust decît toracele. Fața are o formă hexagonală. Aparatul locomotor puternic îngăduie practicarea sporturilor în care forța musculară este în primul rînd solicitată. Tipul atletic este adeseori predispus de a contracta afecțiuni ale aparatului locomotor.

Tipul picnic se caracterizează printr-o statură nu prea înaltă (mijlocie sau chiar mică), prin prezența unui trunchi scurt, voluminos, cu toracele globulos, avînd unghiul xifocostal al lui Charpy obtuz și cu abdomenul proeminent, țesutul gras subcutanat bogat dezvoltat, pielea palidă, subțire, fină. Capul este sferic și fața rotundă, gîtul scurt, înfundat între umeri și înclinat spre înainte, mărindu-se raza de curbură a cifozei toracale. Musculatura este slab dezvoltată și moale. Tipul picnic este predispus de a contracta mai ales afecțiuni ale aparatului digestiv.

Din punct de vedere psihic, tipul constituțional leptosom este înclinat spre izolare față de mediul înconjurător, cu toate că indivizii aparținînd acestui tip sînt destul de comunicativi, dar foarte ușor se pot închista complet, sînt schizotimi. Cînd schizotimia se exagerează, devin schizofrenici, dezechilibrul lor psihic putînd lua forme grave, ajungînd la brutalitate și violențe, periculoase pentru cei din jur. Tipii picnici sînt ciclotimi: mereu voioși, putînd totuși avea stări alternînde de tristețe cu voioșia obișnuită. În caz de exagerare a stării lor ciclotimice, aceasta se poate transforma într-o stare de manie depresivă.

@RedAbaris 2013

Displazicul nu este un tip constituțional pur, ci un amestec eterogen a primelor trei tipuri.

Școala americană de tipologie este reprezentată prin W. H. Sheldon, profesor la universitatea Harward. Lucrarea sa, *Construcția fizică a omului* (1940) este o continuare lărgită a concepției lui Kretschmer.

El critică pe Kretschmer arătînd că tipurile acestuia constituie extreme caricaturale, care se întîlnesc rar în formă pură.

Scheldon înlocuiește acțiunea de „tip" cu cea de „componente", cu multe aspecte legate între ele gradat. Pe 4 000 studenți, Scheldon a stabilit, prin fotografiere de față, profil și spate, la condiții standard, variațiile morfologice. El împarte corpul în cinci regiuni:

1 – cap, față, gît;
2 – porțiunea toracică a trunchiului;
3 – umeri, brațe, mîini;
4 – porțiunea abdominală a trunchiului;
5 – membrele inferioare.

Determinarea biotipului se face prin analiza a cinci mari regiuni ale corpului: capul, umerii și mîinile, trunchiul toracic, trunchiul abdominal, coapsele și gambele. Pe baza acestor criterii, oamenii pot fi împărțiți în 76 de somatotipuri și apoi în 19 grupe descriptive.

Analiza statistică a datelor grupează oamenii în trei componente morfologice: endomorf, mezomorf și ectomorf. Fiecare individ se caracterizează printr-o dezvoltare dominantă fie a sistemului visceral (endomorf), fie a celui muscular (mezomorf), fie a sistemului nervos (ectomorf).

Endomorful corespunde cu tipul picnic al lui Kretschmer: are sistemul digestiv foarte dezvoltat. Ectomorful este aproape tipul leptosom, are corpul fragil, iar greutatea este mică. Mezomorful, la care domină sistemele osos și muscular, se aseamănă cu tipul atletic al lui Kretschmer.

După Scheldon, oricare individ posedă aceste 3 componente, însă în proporții diferite, după o scară cu 7 trepte, de la 1 la 7; fiecare este purtătorul unei „cărți de vizită" morfologice care-l caracterizează.

În același domeniu există, în prezent, unele tipologii constituționale bazate pe determinarea gradului de sexualizare al organismului, reflectat în diferiți parametrii morfofiziologici. Este de menționat contribuția meritorie a cercetătoarei Cornelia Guja, care a fundamentat o asemenea tipologie, ce permite estimarea și prognozarea androgenității și estrogenității, încă din etapa de vîrstă antepubertară, pe baza unor indicatori antropometrici.

În domeniul biotipologiei, un aport de seamă a fost adus de savantul român Fr. I. Rainer. El a efectuat primele măsurători antropometrice și cercetări genetice longitudinale în cadrul Institutului de Antropologie, pe care l-a fondat la București, la acea vreme unul din primele institute de acest profil din lume. În acest institut a avut loc primul Congres Mondial de Antropologie, sub președenția prof. Fr. I. Rainer. În aceeași activitate de pionerat a savantului român se înscrie și înființarea primului Laborator de Biotipologie Constituțională Sportivă din Europa, în cadrul Academiei Naționale de Educație Fizică. Prim rector al acesteia, profesorul susținea aici cursurile de Anatomie, Biomecanică, Antropologie.

Se poate conchide asupra faptului că totalitatea caracterelor morfologice și funcționale specifice ale unui individ este determinată de împletirea, între ele, a numeroase lanțuri de gene, formînd o „rețea de gene"

@RedAbaris 2013

active pe cale enzimatică (K u h n, 1985). În funcționarea acestor gene-enzime trebuie relevată specificitatea enzimei, care ține de specificitatea proteinei ce o suportă, iar specificitatea proteinelor rezidă în compoziția și succesiunea diferiților aminoacizi ce o constituie, explicînd astfel specificitatea transmiterii informației ereditare.

De altfel, baza ereditară, cu tendințe conservatoare în raport cu o variabilitate infinită a tipurilor de evoluție, trebuie considerată ca fiind produsă pe calea paratipică, prin asimilarea mediului, fără de care nu se poate concepe ideea de evoluție.

Explorarea substratului organizat al vieții, trecînd de la structurile anatomice și microscopice la cele electronomicroscopice, sub aspectul lor funcțional, trebuie completată cu cele biofizice și biochimice pînă la nivelul biologiei moleculare, interesînd nu numai echipamentul enzimatic al celulei, ci și baza ereditară genetică ce condiționează această înzestrare, procesele de morfogeneză și fiziogeneză.

Este deosebit de important de stabilit trecerile de la chimiomorfoză la biomorfoză. În acest sens, studiul individualității biochimice determinată genetic deschide noi perspective în elucidarea mecanismelor genetice normale și patologice. Individualitatea biochimică, adîncită și cunoscută, creează posibilități noi în profilaxia și terapia maladiilor genetice, lărgind orizontul unei baze științifice de protecție genetică.

Totodată, cercetarea individualității biochimice ne poate furniza informații corolare asupra modelului genic individual, mărind astfel posibilitățile investigației genetice, a cărei importanță justifică a fi inclusă în arsenalul investigației clinice.

Corelarea tipului biochimic individualizat cu cel morfologic prezintă, de asemenea, o deosebită importanță practică și teoretică, reprezentînd linii moderne de cercetare ale biotipologiei.

În această lumină, tipologia constituțională trebuie să aibă în vedere infinita variabilitate a ființelor umane — fiecare constituie un unicat, în primul rînd biochimic. Rezultă deci că, în cadrul unei unități tipologice, se impune descifrarea individualității fiecărui organism. Fără a-și pierde semnificația fundamentală și practică (receptivitate la maladii, stare de sănătate, temperament, selectivitate pentru anumite activități socioprofesionale etc.), clasificările tipologice trebuie aprofundate la nivel de individualitate constitutivă, tocmai pentru a le conferi valoare aplicativă și constitutivă maximă.

@RedAbaris 2013

II. Ontogeneza organismului uman

Ontogeneza organismului uman, respectiv, viabilitatea organismului din momentul concepției pînă la exit, recunoaște trei perioade importante:

- perioada de creștere și dezvoltare;
- perioada de maturitate și reproducere;
- perioada de involuție (senescența); menționăm că termenul de senilitate indică o involuție timpurie.

Este o realitate științifică dovedită că senescența începe odată cu concepția și este condiționată, la fel ca și maturitatea, sub toate aspectele, de perioada de creștere și dezvoltare, esențială pentru întreaga evoluție ulterioară a organismului.

CREȘTEREA ȘI DEZVOLTAREA

Prin creștere și dezvoltare se înțelege un complex dinamic de procese biologice prin care trece organismul omenesc în evoluția sa pînă la maturitate.

Creșterea este un proces cantitativ de înmulțire celulară, privind sporirea în greutate, volum și dimensiuni a corpului, iar *dezvoltarea* este un proces calitativ de diferențiere celulară, care se traduce prin modificări

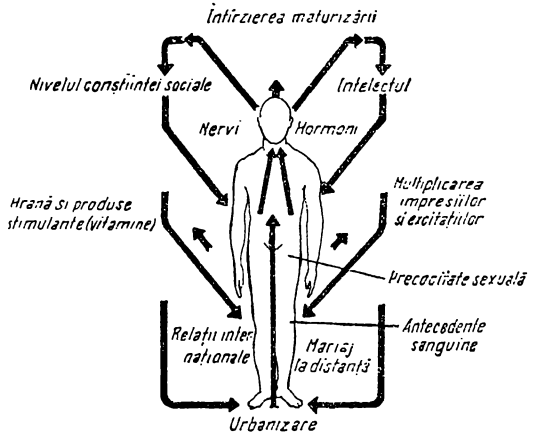

Fig. 1. Intricarea factorilor endogeni și exogeni și consecințele acesteia asupra constituției și accelerării (după R. Nold)

@RedAbaris 2013

funcționale și îmbunătățiri calitative, ce marchează o perfecționare, o adaptare a aparatelor și sistemelor din organism, o evoluție complexă și o integrare coordonată a lor într-un tot unitar.

Aceste procese sînt condiționate de acțiunea unor factori interni – ereditate, mecanismele neuroendocrine genetic determinate – și de a unor serii de factori externi, printre care citäm: în perioada intrauterină, starea de sănătate a mamei și evoluția normală a sarcinii, apoi factorii geoclimatici, alimentația, noxele din mediul ambiant ș.a. Printre factorii externi, efortul fizic și psihic prin fenomenele de adaptare, compensare și supracompensare pe care le declanșează, stimulează și, în unele împrejurări, chiar dirijează creșterea și dezvoltarea (fig. 1). Exercițiul fizic și orice activitate motrică dezvoltă în mod evident elementele componente ale aparatului locomotor. Prin intermediul acestora sînt angajate în lucru, la un nivel înalt de solicitare, respirația și circulația, schimburile nutritive și procesele de regenerare, sistemele de reglare neuroendocrine; se desăvîrșește astfel structura funcțională a țesuturilor, se stimulează creșterea și dezvoltarea și se realizează o mai bună integrare a elementelor care alcătuiesc organismul.

Antrenarea aparatelor, sistemelor și funcțiilor organismului, utilizarea lor dincolo de nivelul moderat al solicitărilor curente, determină reacții de răspuns cu caracter adaptativ, fapt ce explică efectele benefice asupra întregii evoluții individuale.

Procesele de creștere și dezvoltare recunosc reglări neuroendocrine complexe.

Reglarea procesului de creștere

În această reglare intervine o complexitate de structuri și circuite nervoase, dintre care citäm:

1. Existența extrahipotalamică a unor secreții de somatostatină (STH):
   - la nivel central – în nucleul amigdalian, în organele periventriculare și mezencefal;
   - la periferie, la nivelul fundului stomacului, antrului piloric și pancreasului, unde este secretată de celulele delta; se pare că somatostatina este implicată și în reglări digestive.
2. La nivelul hipotalamusului:
   - condiționarea secreției de somatostatină este realizată de nucleii ventromedian și arcuat ai hipotalamusului și de intervenția neuronilor noradrenergici, dopaminergici și serotoninergici;
   - o multitudine de neurohormoni cu rol neurotransmițător sînt puși în joc; acțiunea lor finală asupra eliberării hormonului de creștere variază; dintre acești neurohormoni menționăm:
     - hormonii nucleului arcuat ce duc la secreția somatostatinei care, în concentrație mare periferică, prin mecanisme de feed-back, inhibă nucleul arcuat în această acțiune;
     - neuronii dopaminergici hipotalamici situați în zona tuberoinfundibulară, care au atît acțiune pozitivă cît și negativă

@RedAbaris 2013

asupra secreției de somatostatină, în funcție de nivelul concentrației acesteia;
- neuronii serotoninergici hipotalamici au o acțiune exclusiv pozitivă asupra secreției de STH.

Se consideră că sporirea secreției de STH în exercițiile fizice, unde scade glicemia și crește concentrația arginii, se face prin intermediul mecanismelor hipotalamice serotoninergice. Glucoreceptorii nucleului ventromedian talamic, care sînt sensibili la tulburările de utilizare a glucozei intracelulare, intervin de asemenea:
- acetilcolina inhibă secreția de STH;
- betaendorfinele au o acțiune pozitivă asupra secreției de STH; ele acționează atît prin stimularea neuronilor noradrenergici cît și prin diminuarea acțiunii vegetative a neuronilor dopaminergici asupra creșterii concentrației de STH.

3. Receptorii α-adrenergici stimulează secreția de STH, iar cei β-adrenergici o inhibă.

4. Acizii grași liberi, prin intermediul nucleului ventromedian, au o acțiune negativă asupra secreției de STH.

5. Substanțele pirogene au o acțiune pozitivă prin intermediul nucleilor hipotalamici termoreglatori.

Etapele creșterii și dezvoltării

Procesele de creștere și dezvoltare se desfășoară după anumite reguli care pot fi sistematizate în următoarele cinci legi.

1. *Legea creșterii inegale și asimetrice a țesuturilor și organelor.* Țesuturile și organele constitutive ale organismului cresc și se dezvoltă inegal și în perioade variate de timp, pe parcursul evoluției.

2. *Legea ritmului diferit de creștere și dezvoltare.* La nivelul fiecărui organ și țesut, condiționat de factori și de mediu, există un anumit sistem de creștere și dezvoltare (fig. 2).

3. *Legea proporțiilor.* Ritmul diferit de creștere și dezvoltare atrage după sine modificări permanente privind proporțiile dintre diferitele părți constitutive ale organismului, copilul nefiind deci un adult în miniatură (fig. 3).

4. *Legea alternanței.* În decursul perioadelor de creștere și dezvoltare se manifestă, privind succesiunea în timp, o serie de alternanțe între procesele de creștere și dezvoltare, între sporul în înălțime și cel în greutate, între creșterea diverselor segmente corporale vecine (fig. 4, 5).

5. *Legea pubertății.* Conform acesteia, pubertatea, prin care înțelegem totalitatea modificărilor morfofuncționale care au loc în organism odată cu intrarea în acțiune a gonadelor, determină creșterea și dezvoltarea diferențiată pe sexe. (Se va reveni asupra acestui aspect odată cu descrierea perioadei pubertare.)

În ceea ce privește periodizarea creșterii, datele din literatură oferă o mare varietate de puncte de vedere. Faptul este justificat întrucît nu se pot delimita net diferitele etape de creștere, ele fiind strîns întrepătrunse. Mai multe motive de ordin didactic reclamă existența unor asemenea împărțiri, în faze distincte ale procesului de creștere. O contribuție meritorie

@RedAbaris 2013

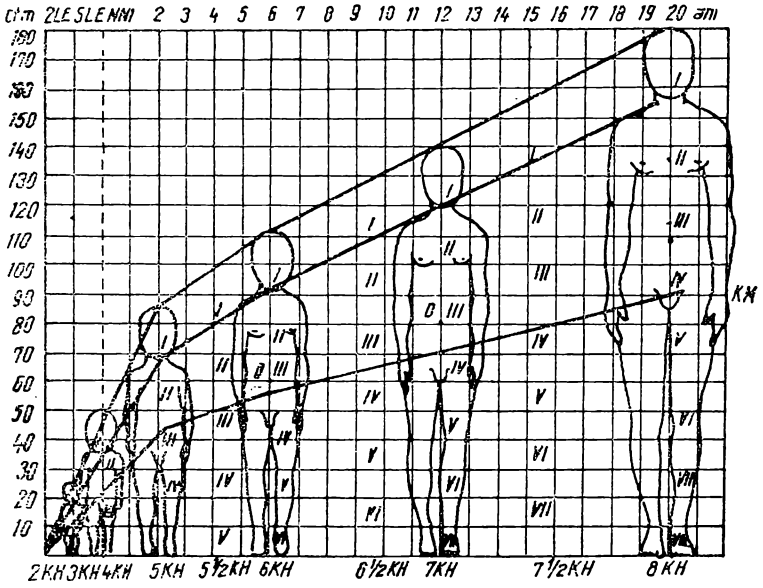

Fig. 2. Modificările de proporţii ale segmentelor corpului în decursul creşterii (după Stratz)

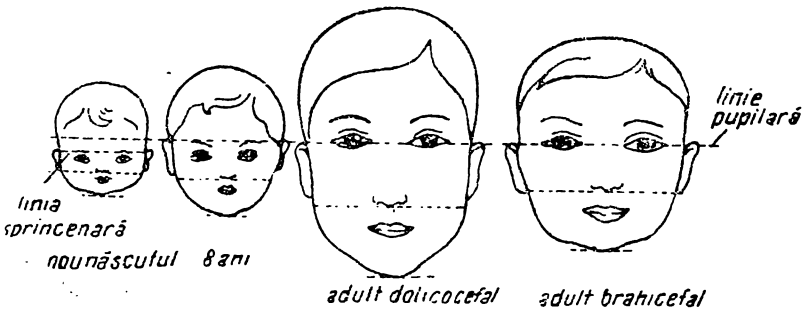

Fig. 3. Particularităţile creşterii masivului facial şi proporţiile între etajele feţii la dolicocefal şi brahicefal

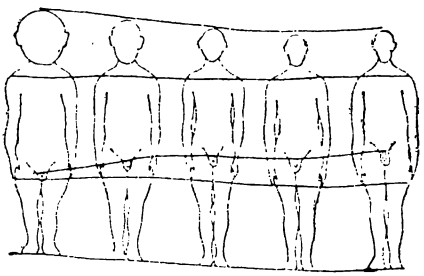

Fig. 4. Creşterea în lungime a membrelor superioare, comparată cu dezvoltarea corpului şi a trunchiului (după A. Ionescu)

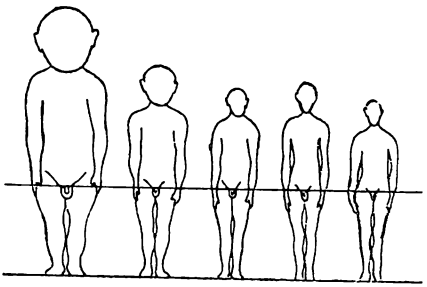

Fig. 5. Raportul dintre talie, trunchi, membrele superioare şi inferioare (după A. Ionescu)

@RedAbaris 2013

în acest domeniu a fost adusă de omul de știință român, prof. dr. doc. Raoul Robacki.

Vom prezenta particularitățile de vîrstă anatomofiziologice ale organismului uman, pe baza următoarei clasificări a perioadelor cronologice pe care le parcurge, în evoluție ontogenetică, ființa umană, insistînd asupra etapelor perioadei de creștere și dezvoltare:

1) Perioada embriofetală, de la concepție la naștere.

2) Prima copilărie, desfășurată de la naștere pînă la 3 ani, cînd apariția dentiției de lapte este terminată.

Ea cuprinde:

a) perioada de nou-născut (primele 30 de zile);

b) perioada de sugar (30 de zile—1 an);

c) perioada de copil mic (antepreșcolar, 1—3 ani).

3) Perioada de preșcolar (3—6 ani). Începe o dată cu momentul în care dentiția de lapte este apărută și se încheie o dată cu apariția primilor dinți permanenți.

4) Perioada de școlar (6—18 ani). Această perioadă, în funcție de apariția pubertății (12—14 ani la fete, 14—16 ani la băieți) se împarte în:

a) perioada de școlar mic (antepubertară): 6—11 ani;

b) perioada de școlar mijlociu (pubertară): 11—13 ani la fete;
12—14 ani la băieți;

c) perioada de școlar mare (postpubertară): 14—18 ani.

Perioada embriofetală

Gametogeneza și fecundația

Originea și migrarea gonocitelor primare. Celulele liniei germinale au putut fi identificate, la embrionul uman, din a treia săptămînă a dezvoltării, cînd sînt localizate în peretele sacului vitelin. Distanța dintre acest loc de origine și amplasarea definitivă, la nivelul crestelor genitale, este parcursă în cursul celei de a patra și de a cincea săptămîni, printr-o mișcare, care, la specia umană, s-a dovedit a fi amiboidă. Drumul lor trece de-a lungul intestinului primitiv, pînă la nivelul cutelor urogenitale, apoi, prin rădăcina mezenterului dorsal, spre viitoarele gonade, a căror amplasare se evidențiază în cutele urogenitale.

Aceste celule vor reprezenta, în viitoarele gonade, punctul de plecare al tuturor celulelor reproducătoare.

Pornind de la celulele primordiale, celulele germinale suferă o evoluție proprie, specifică fiecărui sex, ajungînd la spermatozoid și la ovulă.

Evoluția diferită începe din săptămîna a 5-a a vieții intrauterine, moment în care celulele germinale primordiale ating crestele genitale, locul de formare al viitoarelor gonade.

Spermatogeneza. Formarea spermatozoizilor comportă două procese distincte: spermatogeneza și spermiogeneza.

În cursul celei de a 5-a săptămîni a dezvoltării intraembrionare, celulele germinale primordiale pătrund în creasta germinală unde sînt incorporate în cordoanele sexuale primitive.

La naștere, cordoanele sexuale sînt pline și conțin două tipuri de celule. Unele de talie mare, situate în lungul membranei bazale — *celulele germinale primordiale*, cu nucleu mare și numeroși nucleoli —, altele mai

@RedAbaris 2013

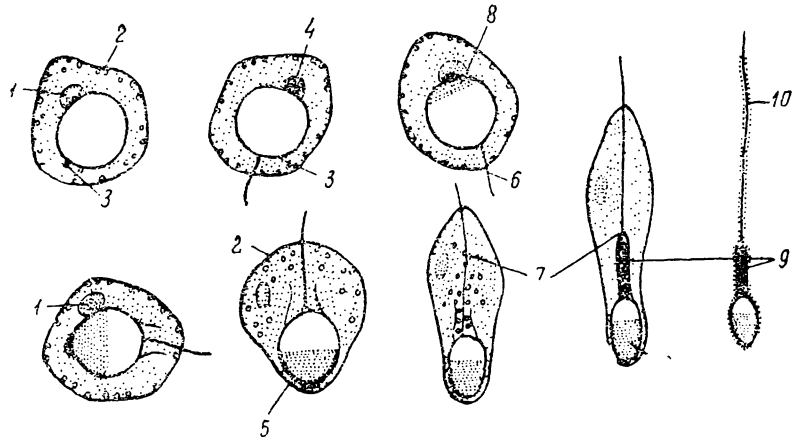

Fig. 6. Spermiogeneza la om (transformarea spermatidei în spermatozoid) (după J. Langman)

1 — aparat Golgi; 2 — mitocondrie; 3 — centriol; 4 — acrozom; 5 — capişon cefalic; 6 — filament axial; 7 — structură inelară; 8 — nucleu şi capişon cefalic; 9 — piesă intermediară; 10 — coada spermatozoidului

mici — *celulele de susţinere* — care, după naştere, vor deveni celulele lui Sertoli. Dintre celulele germinale primordiale, unele se vor distruge, iar altele se vor transforma în *spermatogonii.*

În cursul dezvoltării postnatale cordoanele sexuale se transformă devenind tubi seminiferi, prin apariţia unui lumen. Spermatogoniile se divid şi se diferenţiază în *spermatocite* de ordinul I. Spermatocitele de ordinul I suferă prima diviziune meiotică de maturaţie, care, ca şi la ovocitele de ordinul I, se caracterizează printr-o reducere a numărului de cromozomi.

Spermatocitul de ordinul I se divide astfel dînd naştere la două spermatocite de ordinul II, care conţin, fiecare, jumătate din numărul de cromozomi ai celulei mamă. Spre deosebire de ovocite însă, cele două spermatocite de ordinul II au o cantitate egală de citoplasmă.

Spermatocitele de ordinul II au o existenţă scurtă, suferind o a doua diviziune de maturaţie, iar celulele ce rezultă din această diviziune se numesc *spermatide.*

Spermatidele se vor transforma în spermatozoizi prin procesul de spermiogeneză.

Prima modificare la nivelul spermatidei se caracterizează prin apariţia, în aparatul Golgi, a unei formaţii de coloraţie densă numită *acrozom,* care va da naştere unei membrane ce acoperă nucleul, formînd *capişonul cefalic;* acesta se deplasează la un pol al celulei. Centriolii migrează la polul opus, dînd naştere filamentului axial, ce va forma ulterior corpul şi coada spermatozoidului (fig. 6).

Diviziunea obişnuită cu păstrarea numărului diploid de cromozomi se numeşte *diviziune mitotică.*

În momentul în care ovocitele şi spermatocitele de ordinul I vor da naştere ovocitelor şi spermatocitelor de ordinul II, diviziunea se face în aşa mod încît nu rămîn decît 23 de cromozomi, deci un număr înjumătăţit, haploid. Acest gen de diviziune se numeşte *meioză* sau *reducţie cromozomială.*

În ceea ce priveşte meioza, care se produce atît în ovogeneză cît şi în spermatogeneză, remarcăm următoarele.

@RedAbaris 2013

Celulele somatice umane conțin 46 cromozomi, 44 dintre ei fiind autozomi, iar doi fiind cromozomii sexuali (*XX* pentru femeie și *XY* pentru bărbat). Acești 44 cromozomi sînt dispuși în 23 de perechi, morfologic identice, cu excepția cuplului *XY* la bărbat. Celulele umane cu 23 perechi de cromozomi se consideră a avea un număr diploid de cromozomi.

Meioza se poate împărți în mai multe faze care corespund celor ale mitozei, cu deosebirea că, în meioză, profaza este mai lungă și divizată într-un mai mare număr de stadii. În *leptoten*, cei 46 de cromozomi apar sub formă de mici filamente izolate. Urmează stadiul *zigoten*, în care cromozomii homologi se apropie unul de altul și se acuplează longitudinal, nerămînînd astfel decît 23 de cromozomi. În cursul celui de al treilea stadiu, *pahiten*, fiecare cromozom se dedublează longitudinal, cu excepția nivelului centromerului. În *diploten*, semifilamentele omoloage se separă și rezultă o formă asemănătoare literei X, numită *chiasma*. Pot avea loc schimburi între unele porțiuni de cromozomi. Apoi, în metafază, diadele se acumulează pe fusurile celulare, migrează spre polii opuși și celulele se divid. Astfel, după prima diviziune meiotică, fiecare celulă-fiică conține un număr haploid de cromozomi.

În cazul ovocitului de ordinul I, care conține 44 autozomi și 2 gonozomi XX, fiecare celulă-fiică va avea 22 autozomi și 1 gonozom X; la spermatocitul de ordinul I, diviziunea meiotică va conduce la doi spermatociți de ordinul II, unul avînd 22 de autozomi și un gonozom X, iar celălalt tot 22 autozomi și un gonozom Y.

Apoi, atît spermatocitele cît și ovocitele de ordinul II vor suferi o a doua diviziune de maturație, păstrînd numărul haploid de cromozomi.

Prin fecundație se va realiza din nou numărul diploid de cromozomi.

După Heller și Klermont (1964), timpul de formare a unui spermatozoid, plecînd de la spermatogonia sușă, ar fi de 74 de zile.

Ovogeneza. La nivelul mugurelui gonadic femel, începînd cu săptămîna a șasea de viață intrauterină, se produc două erupții succesive de cordoane sexuale, rezultînd dintr-o proliferare în profunzime a corticalei. Primele cordoane degenerează, cele următoare, conținînd celulele germinale, *ovogoniile*, se vor organiza secundar în celule foliculare.

Ovogoniile se multiplică activ prin mitoze simple și, începînd cu a treia lună, se diferențiază în *ovocite* de ordinul I.

La sfîrșitul perioadei prenatale asistăm la: degenerescența ovogoniilor nediferențiate, împreună cu un mare număr de ovocite primare, amorsarea proceselor meiotice la ovocitele nedegenerate și organizarea învelișului de celule foliculare, cu formarea foliculului primordial (fig. 7).

La naștere există 300 000–2 000 000 de ovocite de ordinul I, care au îndeplinit deja lunga lor profază, stadiu la care se opresc. Sfîrșitul primei diviziuni meiotice, anafaza și metafaza, vor avea loc numai după pubertate și vor interesa un număr mic de ovocite (300–400), celelalte fiind supuse din nou riscului degenerării.

Începînd cu pubertatea, cu ocazia fiecărui ciclu ovarian, cîțiva foliculi primordiali se transformă în foliculi primari, avînd în centru un ovocit de ordinul I. În continuare, cîteva dintre acestea vor evolua spre foliculi cavitari, ca, în final, un singur folicul să ajungă la maturitate.

În timp ce în jurul lui se întîmplă aceste transformări, ovocitul se mărește de volum și se acoperă cu un înveliș acelular, *membrana pellucida*.

Studiile de microscopie electronică au demonstrat totuși complexitatea fenomenelor intraovocitare relevate de creșterea progresivă a numărului de

@RedAbaris 2013

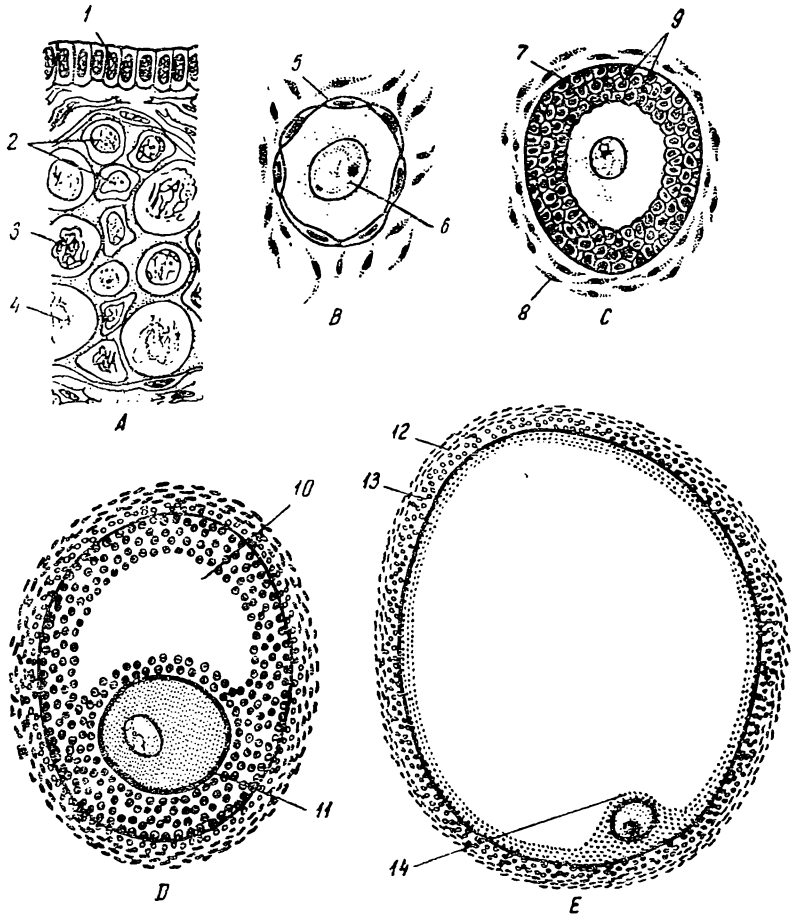

Fig. 7. Ovogeneza (după J. Langman)

A — secțiune prin țesutul ovarian al embrionului de 3 luni; 1 — epiteliu ovarian; 2 — ovogonii; 3 — ovocit de ordinul I (stadiu leptoten); 4 — ovocit de ordinul I (stadiu zigoten); B — folicul primordial; 5 — celule epiteliale aplatizate; 6 — nucleul ovocitului de ordinul I; C — ovocit de ordinul I într-un stadiu avansat de dezvoltare; 7 — membrană bazală; 8 — țesut conjunctiv ovarian; 9 — membrana pellucida pe cale de formare; D — ovocit de ordinul I cu cavitatea foliculară dezvoltată; 10 — cavitatea foliculară; 11 — membrana pelucidă; E — folicul de Graaf; 12 — teaca externă; 13 — teaca internă; 14 — cumulus ooforus

mitocondrii, a lamelelor anulare și a granulațiilor dense dispuse la periferia lui. De asemenea, tot aceste studii au demonstrat că *membrana pellucida* este departe de a fi un strat omogen, că ea este străbătută de lungi prelungiri ale celulelor foliculare, care merg spre membrana ovocitară, ea însăși acoperită de microvili. Dispozitivul permite transferul de substanțe nutritive de la celulele foliculare la ovocit, rezervele acestuia la specia umană fiind foarte reduse.

Ovulația. În specia umană ovulația este spontană. Foliculul crește rapid, în orele ce preced ovulația. Epiteliul ovarian se subțiază la punctul cel mai proeminent și se formează aici o mică zonă avascularizată, *stigma*, locul unde se va produce dehiscența foliculară.

Celulele foliculare, constituind *cumulus*-ul, suferă și ele o oarecare disociere, cu formarea de lacune care pregătesc eliberarea ovocitului.

@RedAbaris 2013

Ovocitul, de 150 μ în diametru, reia procesul de diviziune meiotică blocat în profază, intrînd în metafază. Diviziunea se desfăşoară rapid, conducînd la două celule, una păstrînd volumul celulei-mamă (este *ovocitul de ordinul II*), cealaltă foarte mică (primul *globul polar*).

Interfaza este foarte scurtă şi a doua diviziune meiotică se înlănţuieşte rapid, avînd loc după ovulaţie, în trompă.

Data ovulaţiei este situată cel mai adesea între a 12-a şi a 15-a zi a ciclului menstrual. Perioada preovulatorie este variabilă, fiind mai constantă perioada postovulatorie (14 zile). Între maturaţia foliculului ovarian şi modificările mucoasei uterine există o strînsă corelaţie, chiar dacă are sau nu loc fecundaţie.

Ruptura foliculară nu pare a se datora unei creşteri a presiunii intrafoliculare ci, mai degrabă, se poate presupune intervenţia unor modificări proprii zonei stigma, hipovascularizării acestei zone, precum şi a unei activităţi enzimatice care antrenează dehiscenţa.

Nu se cunoaşte încă mecanismul care guvernează reluarea procesului meiotic. Dacă ar fi să admitem teoria lui Moricard (1940), rolul major în desfăşurarea acestui proces l-ar avea lichidul folicular.

Determinismul hormonal al fenomenului ovulatoriu, în totalitatea sa, este realizat de un raport precis între FSH şi LH, ale căror curbe de creştere în timpul unui ciclu sînt evidente.

Thomas (1969) presupune că ovulaţia ar fi declanşată de descărcarea brutală şi scurtă a LH din a 13-a–15-a zi a ciclului.

Transportul gameţilor. *1. Trecerea ovulului în trompă.* În momenul ovulaţiei, ovulul este captat de pavilionul trompei care se aplică pe suprafaţa ovarului; progresiunea lui spre orificiul trompei şi, mai departe, spre ampula tubară, unde va avea loc fecundarea, este asigurat de contracţiile musculaturii trompei, vibraţiile epiteliului ciliat al pavilionului, care conlucrează la formarea unui curent de lichid peritoneal şi folicular ce antrenează ovulul.

2. Transportul spermatozoizilor. Spermatozoizi ajunşi în vagină au un drum destul de lung de străbătut, o distanţă pe care ei o depăşesc graţie mobilităţii lor şi unor condiţii locale favorabile mersului înainte.

Primul obstacol de trecut este colul uterin, sau, mai precis, *glera cervicală*, ale cărei poziţie şi stare fizică variază în tot cursul ciclului menstrual, ea reprezentînd o barieră alternativ permeabilă şi impermeabilă, în funcţie de impregnarea hormonală existentă la un moment dat.

Odeblad (1968) a arătat, în cazul glerei cervicale permeabile, că este vorba de un gel cu structură fibrilară, aceste fibrile fiind dispuse în fascii paralele, formînd un fel de canalicule cu lărgimea de 3 μ, care permit şi chiar ghidează înaintarea spermatozoizilor. Situaţia aceasta se semnalează în momentul ovulaţiei.

În perioada luteală, această structură fibrilară este cu totul diferită, fibrilele realizînd o reţea densă, cu spaţii interfibrilare de numai 0,3 μ interzicînd orice penetrare.

Condiţiile fizice fiind realizate, înaintarea va depinde în exclusivitate de mobilitatea spermatozoizilor.

Dincolo de obstacolul cervical, contracţiile uterine declanşate de descărcările de ocitocină, date de excitarea colului uterin, vor reprezenta motorul principal al înaintării spermatozoizilor. Se presupune, de asemenea, că unele substanţe de origine seminală – prostaglandinele – au în mod egal o acţiune motrice asupra uterului şi trompelor. Numărul sper-

@RedAbaris 2013

matozoizilor care ajung la locul fecundației nu a putut fi stabilit cu precizie; el depinde foarte mult de pH cervical și pH vaginal.

În cursul tranzitului prin căile genitale feminine, spermatozoizii își dobîndesc capacitatea de a fi fecundanți. Fenomenul, numit „capacitare", a fost studiat separat de către C h a n g și A u s t i n, în 1951, ambii ajungînd la concluzia că această aptitudine este realizată prin contactul cu căile și secrețiile genitale feminine, într-un timp variabil după specie (5–6 ore la iepure, 2–3 ore la șobolani).

Fecundarea. În mod normal, fecundarea are loc în ampula tubară, în orele care urmează ovulației, supraviețuirea ovulului nefecundate părînd a fi limitată la cîteva ore.

Descrierea acestui fenomen la specia umană nu este completă.

Se adoptă, în general, împărțirea fecundației în 6 etape, după T h i b a u l t (1969).

– *Stadiul 0* constă în traversarea de către spermatozoizi a celulelor foliculare care înconjoară ovula, și a *membranei pellucida.* Mecanismul acestei traversări este de natură enzimatică, enzimele provenind prin eliberarea conținutului acrozomial. Străbaterea *membranei pellucida,* tangențial la suprafața ovulului, este ajutată și de propulsia realizată de flagel. Menționăm faptul că, în condițiile realizării contactului dintre spermatozoid-ovulă, la suprafața ovulului apare o serie de vezicule corticale care pleznesc creîndu-se un spațiu între suprafața ovulei și coroana radiată, intervenind la acest nivel mecanisme enzimatice care favorizează pătrunderea spermatozoidului în ovulă (S t a r k).

– *Stadiul I* este realizat prin contactul care se stabilește între microvilozitățile ovulei și zona postacrozomială a capului, prin fuzionarea celor două membrane și includerea capului spermatozoidului, printr-un proces de fagocitoză (B e d f o r d, 1970). Modul de pătrundere, la mamifere, este deci mixt, asociind o fuziune a membranelor și o fagocitoză.

– *Stadiul II* constă în includerea piesei intermediare, împreună cu coada, detașarea piesei intermediare cu antrenarea *centrium*-ului proximal și emiterea celui de al doilea globul polar în spațiul perivitelin.

– *Stadiul III* este realizat de umflarea ansamblului capului spermatozoidului și formarea *pronucleus*-ului masculin, care se deplasează spre centrul celulei. Tot în acest stadiu se formează *spermasterul,* plecînd de la centriolul piesei intermediare, care atrage *pronucleus*-ul feminin spre cel masculin.

– *Stadiul IV* este cel în care are loc duplicarea DNA-ului înaintea primei diviziuni de segmentare. Pronucleii sînt apropiați la centrul celulei.

– *Stadiul V* se realizează prin lipirea strînsă a pronucleilor dar fără fuzionarea lor cu adevărat. Cromozomii sînt în curs de formare, membranele nucleare dispar și prima mitoză de segmentare se termină, conducînd la primele două blastomere.

Cauzele întîlnirii celulelor sexuale. În timpul actului sexual, ejaculatul este împins – în urma contracției peristaltice, puternice, a musculaturii netede din structura pereților canalului deferent și a musculaturii striate ischiocavernoase și bulbocavernoase – în fundul de sac posterior al vaginei, în fornix.

Din fornixul vaginal, sperma este sorbită, în timpul orgasmului, în cavitatea uterină, prin care spermatozoizii își croiesc drum spre tubele uterine.

După ce au pătruns în tubă, spermatozoizii înaintează cu o viteză de 3 milimetri pe minut pînă în porțiunea ampulară a tubei, unde, spermatozoidul cel mai rapid, vital, se întîlnește cu ovula, eliminată din ovar în clipa ovulației (cam între a 13-a și a 16-a zi a intermenstruum-ului). Posibilitatea unei fecundări există doar într-un răstimp de două

@RedAbaris 2013

zile din ciclul menstrual, în preajma ovulației, datorită faptului că ovula își păstrează proprietatea de a fi fecundată doar 12, pînă la cel mult 36 de ore, iar spermatozoizii rămîn apți de a fecunda doar două zile, după care timp își pierd puterea fecundantă. Dacă actul sexual se efectuează mult înaintea termenului de ovulație sau după aceasta, posibilitatea de fecundare este foarte îndoielnică, poate chiar cu neputință de realizat. Doar dacă în aceste perioade actul sexual a fost în stare să dezlănțuie o ovulație suplimentară, poate fi fecundată ovula eliminată suplimentar.

Cauzele întîlnirii celulelor sexuale sînt de natură fizică și chimică: spermatozoizii înaintează în lumenul tubei împotriva curentului secreției mucoasei tubare și a bătăilor cililor celulelor cilindrice epiteliale ale tubei, deci prin rheotactism pozitiv. Atracția celulelor sexuale, una față de cealaltă, se datorește și prezenței unor substanțe sexuale specifice, care poartă denumirea de gamone și care înlesnesc funcția. Ele alcătuiesc un sistem foarte fin în acțiunea sa, care se aseamănă cu interacțiunea dintre antigene și anticorpi. Există două gamone masculine și două feminine.

Spermatozoizii conțin androgamona I, care paralizează mișcările lor, punîndu-i în repaus, păstrîndu-i astfel apți de a putea fecunda, eventual, o perioadă de timp mai îndelungată și androgamona II (hialuronidaza), cu proprietatea de a topi celulele coroanei radiate și a înmuia *membrana pellucida* din jurul ovulei, ușurînd pătrunderea spermatozoidului cu ajutorul perforatorului său.

Ovula posedă și ea două gamone: ginogamona I, care excită spermatozoizii, retrezindu-le mobilitatea prin chimiotactism pozitiv, înlesnind astfel întîlnirea celulelor sexuale, și ginogamona II, care aglutinează spermatozoizii, împiedicînd înaintarea lor, contribuind la realizarea fecundării monospermice.

Ovocitul de ordinul II sau ovula imatură, învelită cu coroana radiată și ajunsă în ampula tubară, este înconjurată de un număr mare de spermatozoizi, care roiesc în jurul ei. Mulți dintre aceștia pier, eliberînd adrogamona II (hialuronidaza), care topește substanța chit, în compoziția chimică a căreia se găsește acidul hialuronic. Celulele coroanei radiate sînt legate prin mijlocirea substanței chit, astfel că topirea ei, de către hialuronidază, îngăduie spermatozoidului — cu puterea cea mai mare de fecundare — să pătrundă printre celulele coroanei radiate pînă la *membrana pellucida* și să o străbată (cu ajutorul perforatorului său) în clipa în care a fost înmuiată. În întîmpinarea acestui spermatozoid, ovula trimite o prelungire conică: conul de atracție sau de recepție, în care pătrunde spermia, realizînd impregnația sau însămînțarea. Îndată după aceasta, ovula se contractă brusc sub *membrana pellucidă*, datorită modificării structurii fizico-chimice a ooplasmei și scăderii tensiunii superficiale, eliminîndu-se între membrana vitelină și *membrana pellucida* un lichid clar, în spațiul numit perivitelin. Rolul lichidului perivitelin este de a împiedica pătrunderea altor spermatozoizi în ovulă, rol pe care îl împarte cu membrana de fecundare, rezultată în urma modificării structurale a membranei viteline. După pătrunderea spermatozoidului în ovocitul de ordinul II, în ovula încă nematură, care a suferit doar una din cele două diviziuni de maturație — în urma căreia se găsesc, în interiorul *membranei pellucida*, ovocitul de ordinul II și primul globul polar — se termină maturația celulei sexuale feminine prin apariția rapidă a celei de a doua diviziuni de maturație, cea reducțională, formîndu-se ovula matură, însoțită de cei trei globuli polari. Această ovulă matură ia acum denumirea de spermovium sau zigot, fiindcă a fost impregnată de spermatozoid.

Nucleul spermavium-ului se îndepărtează de locul periferic, unde se află și cei trei globuli polari, apropiindu-se de centrul celulei, devenind pronucleu feminin. După pătrunderea spermei în ovulă — coada ei rămînînd afară — capul, gîtul și piesa intermediară cu filamentul spiral se rotesc cu 180°, încît piesa intermediară se situează mai aproape de centrul celulei-ou, de pronucleul feminin. Totodată, gîtul se desprinde de cap, iar centriolul conținut în gît devine vizibil, preluînd dinamica diviziunii oului, deoarece centrul cinetic al ovulei a dispărut îndată după cea de a doua diviziune de maturație. Datorită acestui fapt spermia va înzestra toate celulele organismului, care iau naștere, cu cîte un centru celular. Aparatul condriomic, din filamentul spiral al piesei intermediare, se amestecă cu cel al ovulei, jucînd probabil, de asemenea, un rol mai șters în procesul eredității. Capul spermiei se umflă prin îmbibare cu suc preluat din celulă și devine pronucleu masculin al spermovium-ului. Cei doi pronucleei se apropie unul de celălalt. Între ei se află centrul celular, care se împarte în doi centrioli. Fiecare dintre aceștia se îndreaptă spre cîte un pol al spermovium-ului, îndepărtîndu-se unul de celălalt și formînd fusul de diviziune. Cromatina pronucleilor se organizează, structurîndu-se din ea cromozomii și, fără ca să se fi contopit, ei se dispun în planul ecuatorial al fusului de diviziune. Fiecare cromozom este legat prin firele fusului de cei doi poli, unde se găsesc centriolii. Odată cu aceasta s-a împlinit și cea de a doua fază a fecundației, numită conjugație sau amfimixie.

@RedAbaris 2013

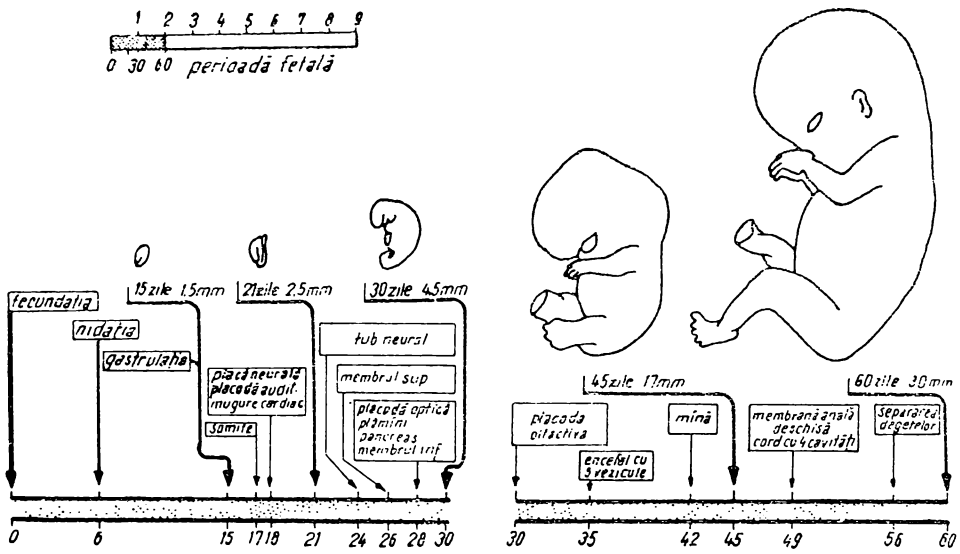

Fig. 8. Dezvoltarea embrionară de la fecundație pînă în ziua a 60-a (după Tuchman-Duplesis)

Embriogeneza

Oul în primele trei săptămîni. 1. *Prima săptămînă.* Există puține date în legătură cu această perioadă. Informațiile cele mai numeroase și mai precise, privind transformările oului, rezultă din experiențele de fecundare și de cultură *in vitro.* Zigotul, format prin fecundare, începe un lung proces de segmentare, suportînd, la specia umană, o diviziune totală și egală.

Întregul proces se petrece în interiorul *membranei pellucida* și are ca rezultat final formarea unei morule care, atunci cînd are 12–16 blastomere, ajunge în cavitatea uterină. Abia în stadiul de *morulă* se va observa o diferență dimensională a celulelor, celulele mici de la periferie fiind la originea trofoblastului, iar celulele mai mari din interiorul acestei sfere, la originea butonului embrionar al embrioblastului.

În timpul acestor 3–4 zile, oul a parcurs lungimea tubei uterine, grație contracției musculaturii tubare și mișcărilor cililor epiteliului, care întreține un curent ce îl antrenează în cavitatea uterină. Viteza tranzitului este variabilă după segmente și durata acestuia depinde într-o oarecare măsură de echilibrul hormonal. B e n n e t t (1969) a demonstrat că, administrînd estrogeni, durata acestui tranzit este scurtată, estrogenii producînd o accelerare a peristaltismului tubei.

Formarea blastocistului. După H e r t i g (1960), oul ajunge în cavitatea uterină în a 18-a zi a ciclului sau a patra zi după fecundare, cînd morula are 12 blastomere.

Începutul implantării. Implantarea se face din a 6-a–a 7-a zi de la fecundare, deci în a 20-a zi a ciclului (fig. 9).

Fixarea blastocistului se face totdeauna prin polul embrionar, grație activității litice a citotrofoblastului. În acest stadiu, *butonul embrionar* începe să se individualizeze net de trofoblast.

@RedAbaris 2013

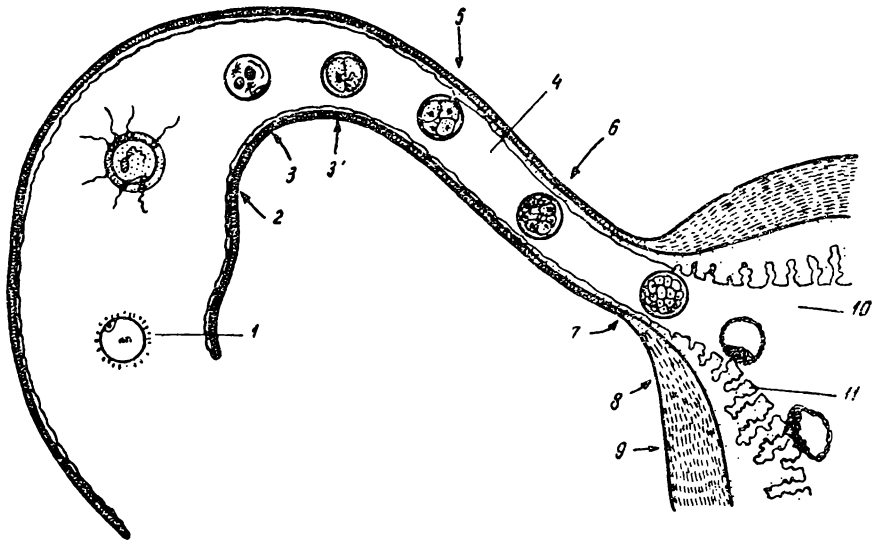

Fig. 9. Evoluția oului în prima săptămînă de dezvoltare

1 — ovula înconjurată de spermatozoizi; 2 — fecundația; 3 — zigotul în stadiul de 2 blastomere (la 30 de ore după fecundație); 4 — tuba uterină; 5 — zigotul în stadiul de 4 blastomere (la 40—50 de ore după fecundație); 7 — stadiul de 16 blastomere (a IV-a zi); 8 — blastocist liber (a V-a zi); 9 — implantația (între 6 și 20 de zile de la începutul ultimei menstruații); 10 — cavitatea uterină; 11 — mucoasa uterină

La om, locurile preferențiale de implantare sînt fundul și peretele posterior uterine, fenomen cu un determinism încă insuficient explicat.

Rolul hormonilor ovarieni în ansamblul procesului este capital. Implantarea se produce atunci cînd, după o acțiune pregătitoare, datorată progesteronului, survine o scurtă secreție de estrogeni. Sub această dublă influență, endometrul devine receptiv, în timpul unei scurte perioade, numită *de competență*.

2. *A doua săptămînă.* Această perioadă este bogată în evenimente care se petrec la nivelul butonului embrionar, a anexelor, a trofoblastului și a endometrului.

Butonul embrionar se transformă în cursul săptăminii a doua într-un disc cu două foițe.

Pe oul de 6 zile apare o foiță monostratificată, reprezentînd *ectoblastul primar*, iar la 8 zile, pe fața inferioară a ectoblastului se diferențiază *endoblastul* care, prelungindu-se, va delimita *lecitocelul*.

În interiorul butonului embrionar, deasupra ectoblastului, este formată o mică cavitate aplatizată, *cavitatea amniotică*.

Endoblastul primar și ectoblastul formează astfel un *disc embrionar* didermic.

Spațiul cuprins între trofoblast și embrioblast va fi umplut de *magma reticulară*, sau mezoblastul embrionar, de asemenea de origine trofoblastică.

Mezoblastul embrionar, condensat sub trofoblast și în jurul ansamblului constituit de cavitatea amniotică, discul embrionar și lecitocelul secundar, va delimita, prin lamele sale, o vastă cavitate cunoscută sub numele de *celom embrionar* (fig. 10).

3. *A treia săptămînă. Transformările la nivelul discului embrionar.* Evenimentele care se petrec la nivelul discului embrionar în cursul acestei

@RedAbaris 2013

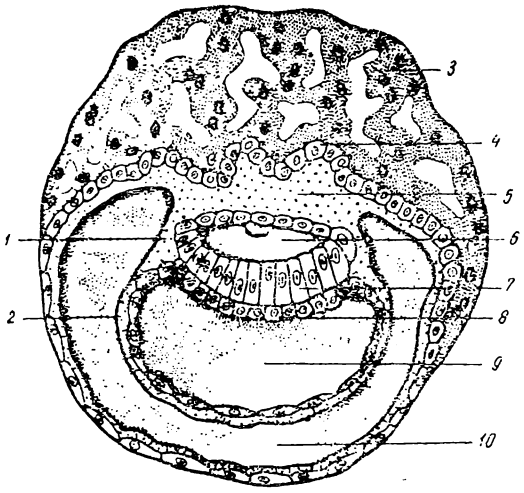

Fig. 10. Blastocistul la sfîrşitul celei de a 2-a săptămîni

1 — somatopleura (mezenchimul care dublează amniosul); 2 — splanhnopleura (mezenchimul care dublează endoblastul lecitocelului); 3 — sinciţiotrofoblastul; 4 — citotrofoblastul; 5 — pedicului embrionar; 6 — cavitatea amniotică; 7 — ectoblast; 8 — endoblast; 9 — lecitocel; 10 — celom

săptămîni definesc *gastrulaţia*, cu formarea celei de a treia foiţe embrionare.

Secţiunile transversale, practicate în diferite puncte, au arătat că linia primitivă este constituită printr-o proliferare intensă şi o invaginare a celulelor ectoblastice în profunzime. Celulele ectoblastice invaginate în acest fel vor pătrunde şi lateral, formînd o nouă foiţă embrionară, în continuare cu ectoblastul, situată între ectoblast şi endoblast şi perfect separată de aceasta din urmă. Această nouă foiţă este *mezoblastul primitiv* şi este constituită din celule cu dispoziţie mai laxă decît la nivelul ectoblastului.

Gastrulaţia este un fenomen comun tuturor cordatelor, cu diferenţe neînsemnate în diferitele grupe. Ea constă într-o reorganizare a structurii oului existent la sfîrşitul segmentării şi se sfîrşeşte cu naşterea celor trei foiţe embrionare.

Celulele embrionare, în dezvoltarea lor, suferă un proces de determinare, de la o diferenţiere foarte mică pînă la specializarea extremă, în funcţie de o multitudine de factori, în principal de localizarea la nivelul

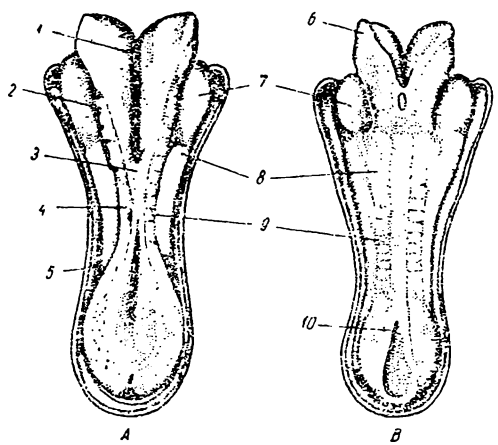

Fig. 11. Vedere dorsală a discului embrionar (după J. Langman)

A — embrion uman de 22 de zile; B — embrion uman de 23 de zile; 1 — şanţ neural; 2 — placadă optică; 3 — plafonul tubului neural; 4 — somite pe cale de formare; 5 — marginea amniosului secţionată; 6 — marginea şanţului neural; 7 — zonă pericardică; 8 — prima somită; 9 — cea de a 7-a samită; 10 — neuroporul posterior

@RedAbaris 2013

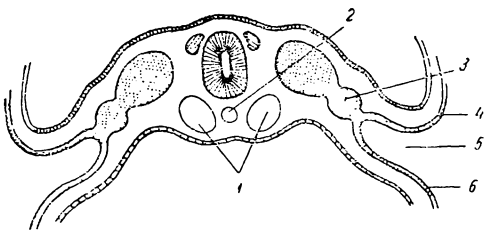

Fig. 12. Embrion uman de 21 zile
1 — aortele dorsale; 2 — coarda dorsală; 3 — nefrotomul; 4 — somatopleura; 5 — celomul intraembrionar; 6 — splanhnopleura

diferitelor foițe embrionare. Pe ou de pasăre s-a putut determina localizarea precisă, în fiecare foiță embrionară, a originii diferitelor organe.

Odată cu gastrulația apare, de asemenea, simetria bilaterală a embrionului, axa de simetrie fiind linia primitivă și prelungirea cefalică.

Prin ansamblul de transformări, gastrulația deschide perioada organogenezei care începe cu neurulația, chiar înainte de sfîrșitul săptămînii a III-a (fig. 11).

De la a IV-a la a VIII-a săptămînă (fig. 12). 1. *Sfîrșitul primei luni. Evoluția ectoblastului: neurulația.* Ceea ce caracterizează transformările suferite de ectoblast la această vîrstă a embrionului este formarea plăcii, a șanțului și, în final, a tubului neural, elemente care provin din îngroșarea și adîncirea foiței ectoblastice, de la membrana faringiană pînă la nivelul nodulului Hansen. Această diferențiere a ectoblastului constituie neurulația, după terminarea căreia ectoblastul, rămas în afara acestui proces, ia numele de *epiblast.*

Evoluția cordomezoblastului. Cordomezoblastul, constituit cu ocazia gastrulării, va prolifera intens, mai ales în zona paraaxială. Pe linia mediană, coarda dorsală rămîne în stadiul de cordon celular relativ subțire. Celulele sale se vacuolizează.

Evoluția endoblastului. Endoblastul va avea o evoluție mai simplă, rămînînd o formațiune unistratificată care va da naștere, în partea sa intraembrionară, intestinului primitiv, iar în teritoriul extraembrionar, la vezicula ombilicală.

2. *Starea embrionului la sfîrșitul lunii I.* În a 30-a zi, *embrionul* măsoară cca 5 mm. Este încovoiat și prezintă o extremitate cefalică, o regiune mijlocie și o extremitate caudală subțiată.

Extremitatea cefalică cuprinde voluminoasele vezicule cerebrale. Cea mai anterioară, *prozencefalul,* bombează într-o formațiune frontală, care acoperă *stomodeumul,* flancat lateral și inferior de *mugurii maxilari* proveniți din primul *arc branhial.*

Pe marginile regiunii cefalice au apărut 4 arcuri branhiale, primele două fiind mai voluminoase.

Amplasarea organelor olfactiv, optic și auditiv nu este încă marcată decît prin simple îngroșări epiblastice.

În regiunea mijlocie, în partea dorsală, se disting net șirurile *somitelor* și, lateral de ele, o ușoară îngroșare, destul de anterior situată, schițează locul unde va apare foarte curînd mugurele membrului superior.

Partea ventrală este împărțită de voluminosul relief cardiac și zona ombilicală, unde converg *pedicului vitelin* și *embrionar* sau *alantoidian.*

Extremitatea caudală, mai puțin voluminoasă, constituie un mugure caudal care se subțiază într-un adevărat apendice caudal, cu o existență absolut temporară.

Organizarea internă este destul de sumară. Găsim un tub neural cu trei vezicule cerebrale primitive, un aparat cardiocirculator deja funcțio-

@RedAbaris 2013

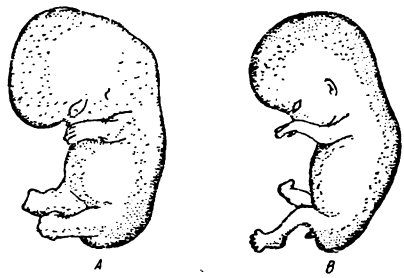

Fig. 13. A – Aspectul unui embrion de 7 săptămîni. B – Aspectul unui embrion de 8 săptămîni

nal, nefrotomii pronefrosului în regresiune, iar cei ai mezonefrosului în plină dezvoltare, un mugure traheal, unul hepatic şi unul pancreatic, derivaţi din intestinul primitiv.

În regiunea caudală, mai puţin diferenţiată, observăm mugurele caudal acoperit de cloacă, unde se varsă canalele Wolff.

Astfel, prima lună a condus la stabilirea formei exterioare generale şi la marile diferenţieri esenţiale ale celor trei foiţe primitive. Cea de a doua lună este cea care va marca dezvoltarea aproape a tuturor mugurilor organici.

3. *A doua lună. Evoluţia morfologiei externe.* Embrionul ia progresiv o formă umană. Cu ocazia creşterii în lungime, el se redresează progresiv, curbura dorsală, apoi cea ventrală estompîndu-se.

Regiunea cefalică se măreşte relativ mai mult decît restul corpului şi, la nivelul ei, faţa se precizează graţie apariţiei definitive a gurii, foselor nazale primitive, a apropierii spre linia mediană a mugurilor oculari şi a dezvoltării unui început de ureche externă.

Între extremitatea cefalică şi zona mijlocie, arcurile branhiale se estompează, în timp ce gîtul este în curs de formare.

La nivelul porţiunii mijlocii, mugurii membrelor, apăruţi la începutul lunii sub formă de simple pachete, cresc rapid. Ei se împart iniţial în două, apoi în trei segmente. Pe segmentul distal, 4 şanţuri separă progresiv mugurii degetelor.

În fine, extremitatea caudală se modifică mult prin dispariţia apendicelui caudal şi apariţia organelor genitale externe, în forma lor rudimentară (fig. 13).

Modificări interne. Cîteva organe au început să se dezvolte la sfîrşitul primei luni, dar cea mai mare parte a lor apare la începutul lunii a II-a.

În cursul acestei luni, toţi mugurii organici iau raporturile definitive şi suferă o dezvoltare care îi apropie cel mai adesea de structura definitivă. Este imposibil de rezumat transformările din această perioadă care constituie cel mai înalt nivel al organogeneză (fig. 14). Într-o excelentă lucrare A r e y a sintetizat acest ansamblu complex al organogenezei.

4. *Patologia perioadei de la a IV-a la a VIII-a săptămînă.* Această perioadă este caracterizată prin marea sensibilitate a embrionului la acţiunea factorilor toxici externi, fiind explicat acest fenomen prin intensa organogeneză ce are loc. Cea mai mică perturbare în mecanismele complexe de inducţie şi diferenţiere va sfîrşi prin anomalii.

Teratogeneza la acţiunea factorilor externi este condiţionată de mai multe elemente (fig. 15):

– constituţia genetică a embrionului;
– perioada de acţiune a agentului teratogen;

@RedAbaris 2013

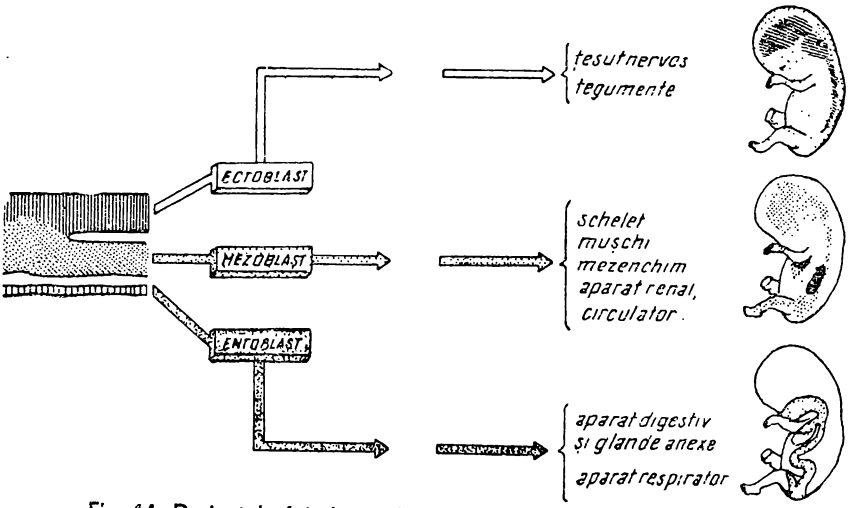

Fig. 14. Derivatele foițelor embrionare (după Tuchman-Duplesis)

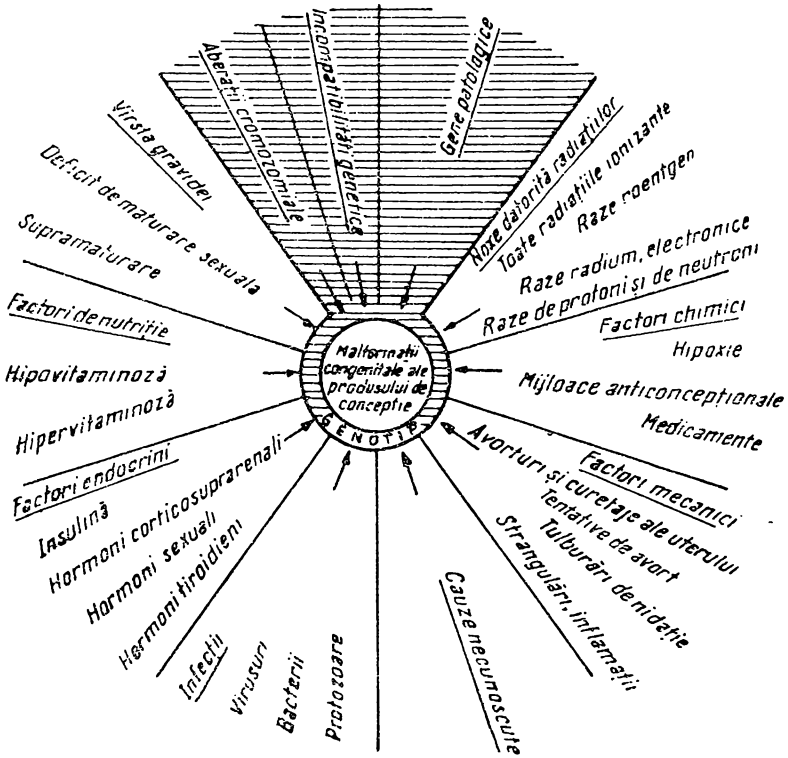

Fig. 15. Factorii potențial teratogeni (după W. Hirsch)

@RedAbaris 2013

– fiecare organ are o perioadă critică, în care există un maxim de receptivitate la acțiunea teratogenă a agenților;

– afinitatea preferențială a diferiților agenți pentru anumite organe.

Printre factorii chimici, medicamentele reprezintă un risc foarte important la animale, dar influența teratogenă a acestora, la embrionul uman, n-a putut fi dovedită decît pentru un număr limitat de substanțe (C. D a v i d, 1972).

Fetogeneza

De la a II-a la a IX-a lună. *Perioada fetală.* Începînd din luna a III-a, forma generală este bine definită și mugurii organici sînt stabiliți. Din acest moment embrionul devine *făt.*

Perioada fetală, care ține pînă la sfîrșitul gravidității, cunoaște trei tipuri de modificări:

– o creștere rapidă a taliei și greutății;

– la nivelul mugurilor organici, un supliment de diferențiere la scară celulară;

– pentru unele aparate și sisteme, stabilirea unei funcții de tip provizoriu sau definitiv;

– formarea placentei propriu-zise.

Modificările morfologice externe. În cursul perioadei fetale se produc următoarele categorii de schimbări:

– reducerea progresivă a proporțiilor capului în raport cu cele ale ansamblului fetal;

– modelajul feței;

– creșterea membrelor.

Începînd din luna a III-a se precizează gîtul, apar pleoapele care se sudează una cu alta, ochii și urechile iau poziția definitivă pe față, articulațiile membrelor se precizează, apar unghii la degete, organele genitale externe se dezvoltă și, mai ales, se diferențiază, astfel că la sfîrșitul lunii a III-a este posibil să se stabilească sexul.

În lunile a IV-a și a V-a tegumentele se acoperă de *lanugo*, apoi de *vernix caseoza* și apar mișcările spontane.

În luna a VI-a greutatea atinge 1 000 g și talia vertex-coccis este de 20 cm.

Punctul de implantare a cordonului începe să urce spre poziția sa definitivă.

În luna a VII-a pleoapele se separă și globii oculari redevin vizibili. Tegumentele sînt încă subțiri și fără strat celular subcutanat.

În ultimele două luni, creșterea greutății și a taliei este deosebit de intensă.

Modificările interne. Mugurii organici au fost stabiliți în perioada embrionară. În cursul perioadei fetale ei suferă o creștere care se asociază cu o intensă diferențiere la scară celulară.

În sistemul nervos și aparatul genital organogeneza se continuă încă din perioada fetală, rămînînd să se completeze chiar după naștere.

Este necesar să ne oprim la transformările esențiale care pregătesc viața autonomă și între ele există importante modificări ale aparatului respirator. Într-un prim stadiu, acesta a trecut prin faza canaliculară cu formarea ramificațiilor bronhice, fază care anticipează, în a VI-a lună, stadiul alveolar, ce instalează zone de schimb respirator. Această instalare a zonei de schimb se face prin:

@RedAbaris 2013

– turtirea epiteliului respirator al canalelor şi camerelor alveolare;
– dezvoltarea intensă a unei reţele capilare care se aplică pe epiteliul alveolar;
– secreţia de surfactant de către unele celule alveolare, substanţă cu rol esenţial în prevenirea atelectaziei.

Funcţia respiratorie va depinde însă, după naştere, şi de concursul altor organe, centrii nervoşi, aparate musculare şi scheletice ale toracelui.

Se poate spune că, la sfîrşitul lunii a VI-a, sînt realizate condiţiile unei activităţi „a minima", care se vor afirma progresiv la sfîrşitul gestaţiei.

Evoluţia placentei. În cursul perioadei embrionare au apărut vilozităţile coriale. În perioada fetală, plecînd de la unele dintre ele, se va dezvolta placenta propriu-zisă, de origine mixtă, maternă şi fetală, cu dublă funcţie, de schimb şi endocrină. Ea este obiectul unei evoluţii continue care poate fi împărţită în două perioade.

1. *Placenta pînă la luna a IV-a.* În cursul celor de a III-a şi a IV-a luni, evoluţia începută în perioada embrionară şi constînd în dispariţia vilozităţilor la nivelul caducei reflectate, se accentuează.

2. *Placenta începînd din luna a V-a.* Din această lună creşterea necesităţilor fătului, precum şi expansiunea uterului impun placentei o dezvoltare intensă, care se face atît în diametre cît şi în grosime.

Creşterea placentei rezultă din extensia fiecărui cotiledon a cărui arborescenţă se dezvoltă: trunchiurile vilozitare se alungesc şi noi trunchiuri de ordinul II şi III se formează.

Prima copilărie

Perioada de nou-născut (primele 30 de zile după naştere)

Se caracterizează prin:
– creşterea rapidă staturală;
– slaba dezvoltare a sistemului nervos şi, consecutiv, a funcţiei de relaţie, cu predominanţa centrilor subcorticali;
– coloana vertebrală este uşor convexă spre înainte;
– neurocraniul reprezintă 1/8 din întreaga extremitate cefalică.

Perioada de sugar (30 zile–1 an)

Are următoarele particularităţi:
– creşterea staturală şi ponderală continuă într-un ritm rapid;
– apariţia dentiţiei;
– la 3 luni apare lordoza cervicală, la 6 luni cifoza dorsală, la 9–12 luni – lordoza lombară;
– toracele, care la naştere are o formă conică, pe secţiune fiind aproape rotund, după luna a VI-a ajunge să aibă diametrul transversal mai mare decît cel anteroposterior, fapt ce se accentuează ulterior;
– masa musculară mică;
– slaba dezvoltare a sistemului nervos.

@RedAbaris 2013

Este marcată de:
- încetinirea ritmului de creştere;
- modificarea proporţiilor dintre cap, trunchi şi membre;
- completarea primei dentiţii;
- osul se deosebeşte morfologic de cel al adultului prin:
  - structura reticulară faţă de cea lamelară a adultului;
  - dispunerea neregulată a sistemelor haversiene;
  - periostul relativ gros, cu stratul intern pronunţat;
  - spaţii interarticulare mai largi;
  - capetele de inserţie ale ligamentelor articulare mai lungi decît la adult;
  - sistemul nervos este încă incomplet dezvoltat;
  - girurile şi scizurile nu sînt pe deplin accentuate;
  - celulele scoarţei, deşi şi-au început diferenţierea, sînt mici, cu pigment puţin, cu dendrite slab dezvoltate şi cu axonii în mare parte nemielinizaţi. Diferenţierea celulelor se termină în cea mai mare parte la 3 ani, fiind definitivă şi asemănătoare, la 8 ani, cu cea a adultului;
  - fibrele nervoase sînt incomplet mielinizate.

Perioada de preşcolar (3–6 ani)

Sistemul nervos. Creierul, ca volum, este aproape ca la adult, însă, ariile corticale sînt încă departe de maturizare. Celulele nervoase sînt incomplet diferenţiate, iar unele fibre nemielinizate. Excitaţia este mai puternică decît inhibiţia, are o mare mobilitate şi iradiere. Al doilea sistem de semnalizare are însă un rol redus în activitatea şi comportamentul copiilor. Sistemul endocrin este incomplet edificat structural, avînd o funcţie relativ redusă.

Aparatul locomotor. Oasele se pot deforma uşor în urma unor solicitări mari şi îndelungate. De aceea se va avea mare grijă în alegerea mijloacelor şi duratei de folosire a acestora. Se va evita efortul static şi se vor corecta permanent poziţia şi eventualele atitudini vicioase.

Muşchii sînt puţin dezvoltaţi, predominînd grupele flexoare asupra celor extensoare.

Aparatul respirator. Plămînii sînt foarte mari faţă de cutia toracică; inima, organele mediastinale ocupă şi ele un spaţiu proporţional mai mare decît la adult. Amplitudinea excursiilor respiratorii este micşorată, iar în inspiraţiile profunde se observă bombarea spaţiilor intercostale, compensînd astfel nevoia de expansiune a plămînilor. Ţesutul pulmonar interstiţial este mai bine dezvoltat, mai bogat vascularizat, cu capilare şi spaţii limfatice mai largi decît la adult. În consecinţă, plămînul este mai puţin aerat şi mai hiperemiat în comparaţie cu cel al adultului. Ţesutul elastic este mai puţin dezvoltat; elasticitatea pulmonară creşte pînă la 20 de ani, structura plămînului copilului devenind, în jurul vîrstei de 14 ani, asemănătoare cu cea a adultului.

Aparatul cardiovascular este încă incomplet dezvoltat. Între 2–5 ani inima creşte foarte rapid. Dezvoltarea muşchiului cardiac se face într-un

@RedAbaris 2013

ritm invers față de cea a plămînilor. Sistemul nervos autonom nu este pe deplin dezvoltat. Creșterea inimii drepte rămîne în urma creșterii inimii stîngi. Partea atrială este mai lată, comparativ cu cea ventriculară.

Perioada de școlar (6–18 ani)

Perioada de școlar mic (6–11 ani, la fete; 6–12 ani, la băieți), antepubertară

Creșterea este, în general, uniformă, accelerîndu-se către sfîrșitul perioadei; se face mai ales pe seama creșterii în lungime a membrelor inferioare, ceea ce determină o accentuată gracilizare a corpului copilului. Pînă la 10 ani, diferențele de creștere pe sexe nu sînt mari; la fete începe, de la această vîrstă, o accelerare a creșterii datorită apariției pubertății.

Pe categorii de organe și aparate marcăm următoarele particularități.

Sistemul neuroendocrin. Creierul este, în greutate, aproape ca la adult, însă, din punct de vedere funcțional, dezvoltarea nu este completă; se constată o mai bună dezvoltare a primului sistem de semnalizare; aria motrică corticală se apropie de maturație (este completă abia la 13–14 ani).

Neuronii din cornul anterior al măduvei sînt mari și nepigmentați pînă la vîrsta de 8 ani, cînd începe pigmentarea. La nivelul intumescențelor se grupează, în special, neuronii voluminoși, însă la această vîrstă nu se pot distinge încă nucleii specifici adultului.

Formațiunea reticulată și substanța neagră sînt bine diferențiate, dar nu conțin încă pigmentul caracteristic pînă la vîrsta pubertară.

În privința structurii histologice, emisferele cerebrale ale școlarului antepubertar se aseamănă cu cele ale adultului, dar între cîmpurile corticale limitele nu sînt încă întotdeauna clare și precise. În substanța albă a emisferelor, pînă la etatea de 10 ani se găsesc celule ganglionare izolate, al căror număr crește după această vîrstă. Celulele piramidale mari (celule gigantice Betz) prezintă variații în privința dimensiunilor dendritelor bazale, precum și a dimensiunilor corpilor celulari. Diferențierea scoarței cerebrale se face din profunzime spre suprafață, prin apariția unor insule mielinizate, de la care procesul de întinde în toate direcțiile.

Din punct de vedere funcțional, fenomenul cel mai izbitor este lipsa echilibrului dintre procesele corticale fundamentale, remarcîndu-se o netă predominanță a excitației. Dintre diferitele forme ale inhibiției, mai ales inhibiția de diferențiere (una dintre formele principale ale inhibiției interne, condiționate) este slab dezvoltată și îngreuiază fixarea corticală a elementelor (cuvintelor, noțiunilor, mișcărilor) nou recepționate.

Plasticitatea accentuată a sistemului nervos central la această vîrstă asigură o receptivitate deosebită, dar slaba dezvoltare a inhibiției de diferențiere îngreuiază fixarea stabilă a noțiunilor noi.

Activitatea nervoasă superioară se perfecționează în sensul că, spre sfîrșitul acestei perioade, se dezvoltă capacitatea de inhibiție corticală, fără însă a echilibra excitația.

Activitatea glandelor cu secreție internă este insuficientă. Hipofiza gonadotropă este lipsită de activitate, în timp ce partea bazofilă a adenohipofizei produce hormonul somatotrop din abundență (Șt. M. Milcu). Glanda tiroidă are un număr mai redus de foliculi; corticosuprarenala are

@RedAbaris 2013

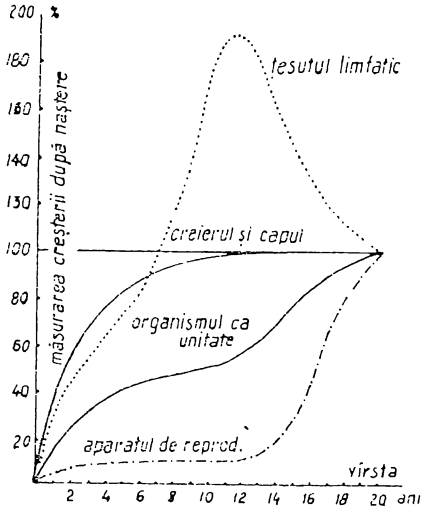

Fig. 16. Dinamica de creştere şi dezvoltare a unor componente ale organismului

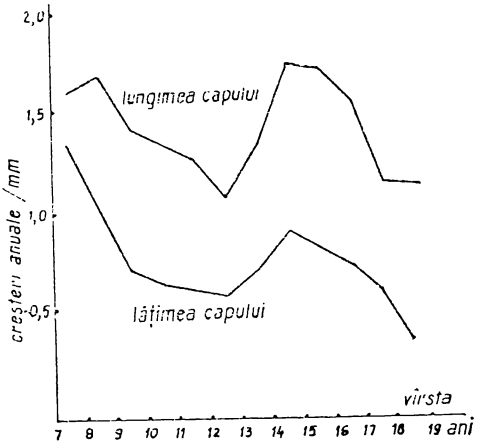

Fig. 17. Dinamica de creştere a extremităţii cefalice

zonele fasciculată şi reticulată mai puţin dezvoltate. Timusul este dezvoltat, cu numeroşi corpusculi Hassall, fiind în plină activitate, involuţia sa începînd abia la jumătatea intervalului. Gonadele au o activitate secretorie extrem de redusă.

Analizatorul cinestezic, odată cu cel vestibular şi vizual, se perfecţionează, mişcările devin mai precise, coordonarea mai bună, iar contracţiile inutile, neeconomice, se exclud treptat. Timpul şi spaţiul sînt apreciate mai just (fig. 16).

Aparatul locomotor. Oasele sînt mai dure prin consolidarea sistemelor funcţionale lamelare, ceea ce determină o uşoară creştere a rezistenţei acestora la solicitările de tracţiune, presiune şi răsucire.

La începutul perioadei (6–7 ani) ritmul general de creştere este mai rapid decît pînă la această vîrstă, urmînd ca, ulterior (8–11 ani), să asistăm la încetinirea lui marcată, mai ales în sfera somatică (creşterea taliei) (A. Andronescu, 1966).

Între 7–9 ani, la fete şi 7–11 ani, la băieţi, scade ritmul de osificare şi de creştere faţă de etapa precedentă. În această etapă nu mai apar centri noi de osificare. Pentru ca, între 9–11 ani, la fete şi 11–12 ani, la băieţi, să fie o etapă de proliferare activă, care duce la apariţia apofizelor, a oaselor sesamoide şi la definitivarea cavităţilor medulare, etapă ce continuă odată cu pubertatea (fig. 17).

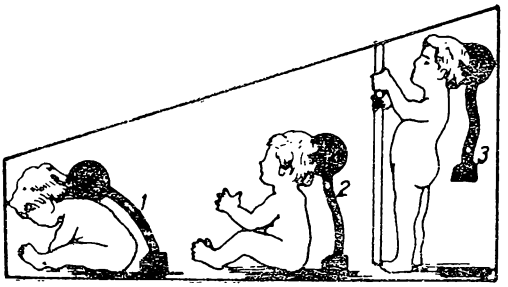

Fig. 18. Apariţia curburilor coloanei vertebrale la copil
1 – lordoza cervicală, apariţie la 3 luni;
2 – cifoza dorsală, apariţie la 6 luni;
3 – lordoza lombară, apariţie la 9–12 luni.

@RedAbaris 2013

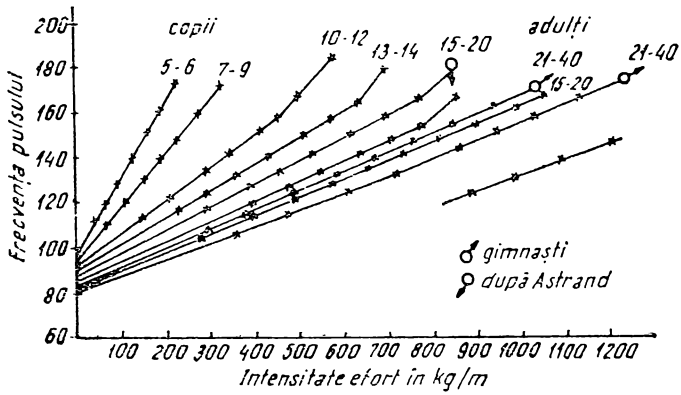

Fig. 19. Dependența frecvenței cardiace de intensitatea efortului la diferite vîrste (după Hebbelinck)

Definitivarea cifozei toracice are loc la etatea de 6–7 ani (fig. 18). Musculatura ajunge să reprezinte, la 6 ani, 21,7% din greutatea corpului (față de peste 35% la adult).

Fibrele musculare, la copii de vîrstă antepubertară, sînt relativ mai lungi decît la adult, iar porțiunile tendinoase sînt mai scurte. La începutul perioadei, fibrele musculare sînt încă subțiri, au nucleele mari și sînt relativ bogate în sarcoplasmă și apă. Printre fibrele musculare se găsește o cantitate mare de țesut conjunctiv.

Tonusul muscular este mai scăzut la copiii în vîrstă antepubertară, față de adult, ceea ce favorizează efectuarea mai amplă a mișcărilor în articulații, dar îngreuiază realizarea unor mișcări fine, diferențiate, de precizie.

Excitabilitatea neuromusculară este mai scăzută la școlarii de această vîrstă, decît la adulți, valorile cronaximetrice fiind mai mari. Vitezele de reacție și de execuție sînt mai bune, însă forța este încă slabă, din cauza masei musculare încă reduse.

Aparatul cardiovascular. Cordul reacționează puternic, însă neeconomic, la efort (fig. 19); irigația coronariană este bogată; mecanismele de reglare sînt încă slabe pînă la 7 ani, nu sînt bine dezvoltate, fiind mai adecvate la solicitările ușoare.

Diametrul transversal al inimii este proporțional mai mare decît la adult. Creșterea diametrului longitudinal se produce într-un ritm lent, pînă la pubertate. Circumferința ventriculului drept, la 7 ani este mai mare cu 2 cm decît a ventriculului sting.

Aparatul respirator. Cavitățile nazale sînt mai mici și mai înguste decît la adult.

Laringele este situat cu trei vertebre mai sus decît la adult și numai la 13 ani ocupă poziția definitivă.

Fibrele elastice ale bronhiilor sînt rare la început și abia la 12 ani se dezvoltă rapid. Bronhiile respiratorii sînt inițial puține la număr, iar țesutul interstițial, slab dezvoltat, conține puține fibre elastice.

Toracele devine asemănător celui al adultului ca formă, nu însă și ca dimensiuni; diametrul transversal este mai mare, ca și cel anteroposterior; apertura toracică devine oblică, coastele iau o direcție descendentă, nemaifiind atît de orizontalizate. Totuși toracele rămîne în urma dezvoltării membrelor. Plămînii încep să fie asemănători ca structură cu

@RedAbaris 2013

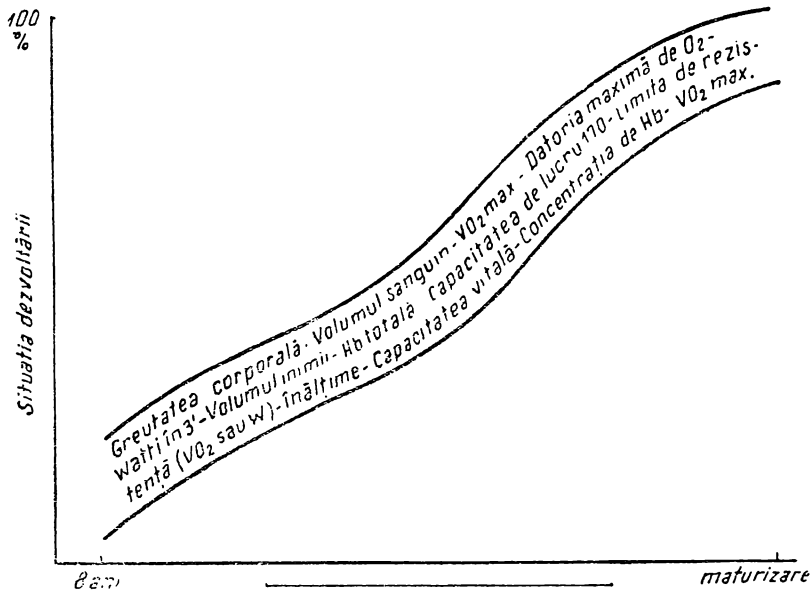

Fig. 20. Curba evoluției unor parametri funcționali și morfologici la băieți de 8–18 ani (Bouchard, 1972)

plămînul adult, încă de la 7 ani, dar volumul este încă mic; datorită acestui fapt, capacitatea de efort crește, însă neîndestulător.

Toracele, analizat în ansamblu, se dezvoltă lent la copiii de vîrstă antepubertară. Indicele de proporționalitate, apreciat după formula lui Erismann (perimetrul toracic – 1/2 talia), prezintă valori pozitive pînă la 5 ani, la fete și 6 ani, la băieți, cînd valorile scad sub zero și devin negative pe toată durata perioadei antepubertare și pubertare („vîrsta toracelui îngust") (A. Ionescu, 1963).

Mușchii respiratori accesorii (abdominali, marele dințat, scalenii, pectoralii, sternocleidomastoidienii etc.), insuficient dezvoltați, nu pot asigura mărirea corespunzătoare a volumului toracelui în efort, amplitudinea mișcărilor respiratorii fiind din această cauză relativ mică; aceasta limitează atingerea unor valori ridicate ale minut-volumului (debitului) respirator (fig. 20).

Perioada de școlar mijlociu (11–13 ani, la fete; 12–14 ani, la băieți), pubertară

În această categorie se includ fete și băieți de vîrstă cronologică diferită. Există însă un criteriu principal care-i unește într-o singură categorie și anume: *pubertatea*, cu marile transformări pe care le produce în întreg organismul copilului (fig. 21, 22).

Fenomenul central al pubertății este maturația sexuală, produsă de fluxul crescut al hormonilor sexuali, care determină apariția caracterelor sexuale secundare, concomitent cu profunde modificări somatovegetative și psihice. Dacă pînă în jurul vîrstei de 11 ani secrețiile endocrine abundau în hormoni de creștere, după această vîrstă sistemul endocrin se caracterizează printr-o activitate secretorie intensă a ovarului și, respectiv, testiculului, care, prin hormonii sexuali, determină modificări morfologice și funcționale importante ale organismului. Evenimentul este mai precis

@RedAbaris 2013

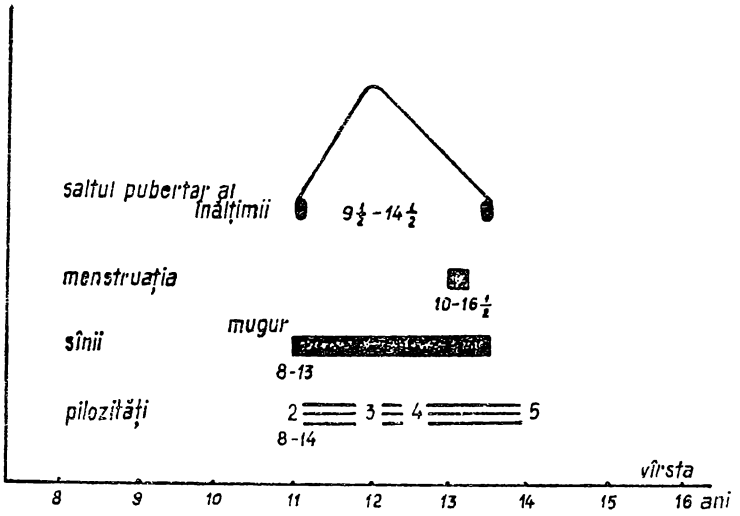

Fig. 21. Diagrama succesiunii transformărilor la pubertate (fete) (după Tanner)

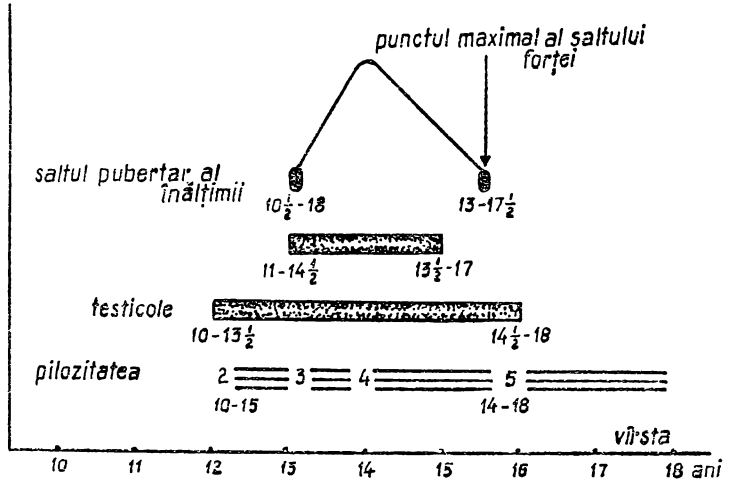

Fig. 22. Diagrama succesiunii transformărilor la pubertate (băieți) (după Tanner)

marcat, la, fete prin apariția primei menstruații, iar la băieți, prin apariția ejaculației. Se produce sexualizarea corpului, fenomenele de maturizare sexuală împletindu-se cu acelea de maturizare neuropsihică (Ş t. M. M i l c u). În principal, apar caracterele sexuale primare, care constau în maturizarea şi dezvoltarea organelor genitale ce capătă forma anatomică de la adult, devenind în acelaşi timp funcționale.

Odată cu pubertatea se evidențiază caracterele sexuale secundare, respectiv, la băieți, dezvoltarea laringelui şi schimbarea vocii, apariția pilozității axilare şi pubiene (de tip rombic), creşterea masei musculare ş.a., iar la fete – dezvoltarea glandelor mamare, apariția pilozității axilare şi pubiene (de tip triunghiular), depunerea caracteristică a paniculului adipos ş.a. Scheletul, îndeosebi al bazinului, prezintă diferențieri între cele

@RedAbaris 2013

două sexe. La femei, diametrele sînt mai mari, bazinul fiind astfel adaptat pentru parturiție. În același timp și celelalte organe și sisteme care alcătuiesc corpul uman prezintă diferențieri morfologice la cele două sexe.

Pubertatea este marcată de două fenomene extrem de importante: accelerația și neotenia.

Accelerația este fenomenul biologic constatat în prezent, conform căruia generația actuală, comparativ cu generațiile trecute, înregistrează un spor în înălțime și greutate. Astfel, la noi în țară, comparativ cu perioada 1930–1940, se constată o creștere medie în înălțime, a băieților, cu 12–14 cm, iar a fetelor cu 10–12 cm. Explicația acestui fenomen este încă destul de controversată, dar majoritatea autorilor admit implicarea a 3 factori: alimentația calitativ superioară mai bogată în proteine, urbanizarea, cu tot contextul de influențe pe care-l atrage și factorii genetici. În ultimul timp s-a dovedit că melatonina, secretată de epifiză și cu rol în creștere, este produsă în cantitate mai mare în condițiile influenței, pe o perioadă mai lungă de timp, a luminii; corelînd aceasta cu timpul activ din 24 ore, care incontestabil a sporit comparativ cu deceniile trecute, rezultă o posibilă condiționare a unei secreții mai mare de melatonină sub incidența radiațiilor luminoase artificiale și naturale și, implicit, corolar, o creștere a înălțimii generației actuale.

Neotenia este fenomenul biologic de accelerare a maturizării somatosexuale și de întîrziere a maturizării psihointelectuale, odată cu întîrzierea maturizării sociale (integrarea socioprofesională mai tardivă, urmare a creșterii perioadelor de școlarizare, legat de sporirea volumului informațional necesar specializării în diferite domenii).

Accelerarea maturizării somatosexuale reprezintă o realitate, vîrsta pubertății coborînd, comparativ cu deceniile trecute. Astfel, spre exemplu, în Norvegia, în jurul anului 1930, pubertatea la fete apărea la 17 ani, pentru ca în prezent să apară la vîrsta de 13–14 ani; la noi în țară, față de perioada 1930–1940, pubertatea la fete și băieți apare cu 1,5 ani mai repede.

Maturizarea psihointelectuală, care în urmă cu cîteva decenii se încheia la vîrsta de 19–20 ani, în prezent continuă pînă la 22–23 ani. Această maturizare constă în continuarea procesului de permeabilizare a sinapselor în sistemul nervos central, ceea ce conferă o funcționalitate și o plasticitate sporită structurilor nervoase. Menționăm că cercetările neurologice au dovedit că, o dată cu încheierea maturizării psihointelectuale, începe un proces de destrucție neuronală în SNC (aprox. 1 000–2 000 neuroni zilnic), care se continuă pînă la moarte și este cu atît mai redusă cu cît activitatea psihică și fizică sînt mai intense.

Fenomenul de neotenie prezintă atît avantaje cît și dezavantaje.

Avantajul major este marea plasticitate a sistemului nervos, de unde decurge capacitatea psihointelectuală, la parametrii mult mai înalți, a generației actuale.

Consecința negativă este crearea, în aceste condiții, a unui conflict biologic între nivelul de maturizare psihointelectuală în devenire și maturizarea sexuală încheiată timpuriu, conflict ce se traduce printr-un grad de efervescență sporit al generației actuale.

Atît accelerația cît și neotenia dovedesc faptul că specia umană actuală, *Homo sapiens sapiens* este în continuă evoluție spre alte forme hominiene mai evoluate. În acest sens, marele antropolog Theilhard du Chardin prefigurează, în viitor, o nouă formă umană,

@RedAbaris 2013

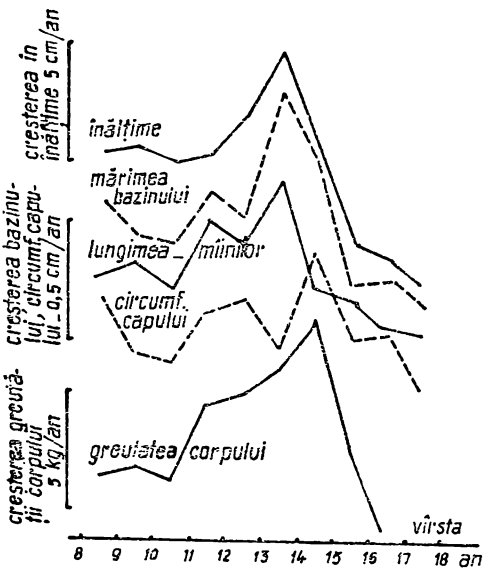

Fig. 23. Expresia saltului pubertar prin diferite mărimi ale corpului

Homo sapientissimus, cu calități net superioare, de natură să dovedească dialectica evoluției în care ne aflăm.

Menționăm, de asemenea, că pubertatea variază ca durată de la individ la individ. În afara caracterelor sexuale primare și secundare care devin evidente, are loc o serie de modificări în întreg organismul, precum: oasele cresc în grosime, se dezvoltă sistemul vascular, laringele la băieți crește exploziv, trunchiul crește mai mare decît membrele, astfel încît secrețiile gonadice și transformările din sfera genitală se răsfrîng în întreg organismul (R o u s s e l l e t), iar cele două sexe se diferențiază tot mai mult. Subliniem, de asemenea, că factorii ereditari și cei de mediu (alimentari, geoclimatici, urbanizare etc.) influențează momentul instalării și durata pubertății, astfel încît individualizarea perioadei pubertare și diferențierea vîrstei cronologice de cea biologică constituie elemente de maximă importanță în investigarea științifică a acestei etape de dezvoltare a organismului (fig. 23, 24).

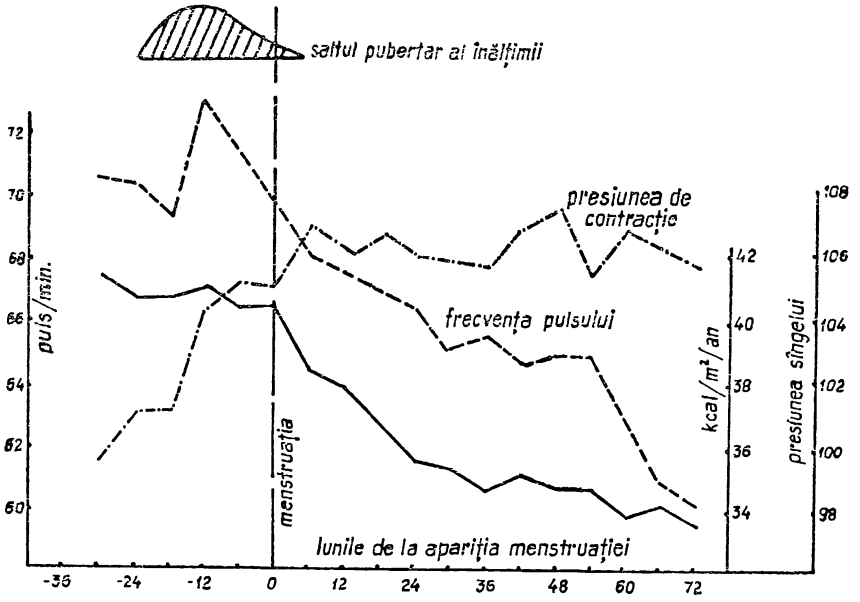

Fig. 24. Schimbările fiziologice la pubertate în raport cu ciclul menstrual (după Tanner)

@RedAbaris 2013

Tabelul :

Centrii de osificare ai oaselor care alcătuiesc membrul superior

Osul	Centrii primari	Centrii secundari	Data sudării între centri secundari	Data sudării dintre centri secundari şi primari
Scapula	45—60 zile	Coracoidian primar	9—12 ani	15—18 ani
		Coracoidian accesor	12—14 ani	
		Glenoidal superior	10—12 ani	16—18 ani
		Glenoidal inferior	16—18 ani	20 ani
		Acromial	14—18 ani	18—20 ani
		Marginal vertebral	15—20 ani	22—25 ani
		Unghiular inferior	16—18 ani	22—25 ani
Clavicula	30 zile		18—22 ani	22—25 ani
Humerus	40—45 zile	Tubercular mare	2—2,5 ani	20—22 ani
		Tubercular mic	3— 4 ani	20—22 ani
		Capital	8 luni—2 ani	17—18 ani
		Trohlear	8—15 ani	11—17 ani
		Epicondilian medial	4— 8 ani	11—17 ani
		Epicondilian lateral	10—12 ani	18—20 ani
Radius	40 zile	Cefalic	3— 6 ani	15—16 ani
		Epifizar inferior (fete)	1 an	17—20 ani
		(băieţi)	2— 3 ani	20—25 ani
		Bicipital	13—14 ani	17 ani
Cubitus	35—40 zile	Olecranian	9—14 ani	16—20 ani
		coronoid	6— 9 ani	18—22 ani
Scafoid	5—6 ani			
Semilunar	3—5 ani			
Piramidal	2—4 ani			
Pisiform	8—11 ani			
Trapez	5—6 ani			
Trapezoid	5—6 ani			
Os mare	4—5 luni	Rar la naştere		
Os cu cîrlig	4—5 luni	Apofizar inconstant	9—11 ani	12 ani
Metacarp I	3 luni	Epifizar superior	3,5—4 ani	14—16 ani
Metacarp II	3 luni	Epifizar inferior	3—4 ani	
Metacarp III	3 luni	Epifizar inferior	1,5—2,5 ani	14—15 ani
Metacarp IV	3 luni	Epifizar inferior	3—4 ani	14—16 ani
Metacarp V	3 luni	Epifizar inferior	3—4 ani	14—16 ani
Falanga I	2 luni		1—2,5 ani	16—20 ani
Falanga II	2,5—3 luni		2,5—3 ani	16—20 ani
Falanga III	2,5 luni		2,5—3 ani	16—20 ani

@RedAbaris 2013

Aparatul locomotor. Oasele se dezvoltă la această vîrstă mai ales pe seama creşterii lor în grosime, prin depunerea de săruri minerale (calciu şi fosfor) şi prin consolidarea structurii funcţionale intime. Ele devin mai rezistente la acţiunea factorilor mecanici de presiune, tracţiune şi răsucire, în detrimentul elasticităţii lor anterioare.

La nivelul coloanei vertebrale, între 13–15 ani are loc închiderea canalului sacrat; la 13 ani se termină procesul de sinostozare al pediculilor corpurilor vertebrale.

Dezvoltarea toracelui, în prima parte a vîrstei pubertare, este lentă (vîrsta toracelui îngust), după care urmează o dezvoltare mai accentuată.

Capul humeral se sudează de restul epifizei, între 13–16 ani, la fete şi 14–17 ani, la băieţi. Trohleea humerală se osifică printr-un centru dublu, ce apare la fete la 11 ani, iar la băieţi la 13 ani (tab. 1).

La osul coxal remarcăm dispariţia cartilagiului în Y şi sudarea definitivă, la nivelul acetabulului, a celor 3 oase componente (ilion, ischion şi pubis), între 12–16 ani la fete şi 13–18 ani la băieţi.

În tabelul 2 redăm, după A n d r o n e s c u A., centrii de osificare ai oaselor care alcătuiesc membrele inferioare.

Tabelul 2

Centrii de osificare ai oaselor membrului inferior

Osul	Centri primari	Centri secundari	Data sudării între centri secundari	Data sudării între centri secundari şi primari
Femur	40—50 zile	Cefalic	6—12 luni	18—20 ani
		Trohanter mare	3—5 ani	16—18 ani
		Trohanter mic	8—10 ani	16—18 ani
		Intercondilian	9 luni fetele	18—20 ani
Rotula	2—4 ani	(osificarea se termină între 16—19 ani)		
Tibia	40—60 zile embrionar	Epifizar superior	9 luni fetele	19—20 ani
		Tuberozitar	11—12 ani	
			13 ani	18 ani
		Epifizar inferior	6—8 luni	
			13 ani	17—18 ani
Fibula	60—70 zile embrionar	Epifizar superior	3—5,5 ani	19—21 ani
			8—12 luni	17—20 ani
Calcaneu	5—6 luni fetele		7—9 ani fetele	16—18 ani
			băieţii	18—20 ani
Talus	8—9 luni	fetele os trigonal 8 ani		
Navicular	3—5 ani			
Cuboid	3—6 luni			
Cuneiform	2—3 ani			
Metatarsiene	3 luni fetele	Epifizar	3— 4 ani	
Falangele	4—9 luni fetele		15—16 ani	16—19 ani
			3— 4 ani	15—22 ani

Articulaţiile, în schimb, sînt slab dezvoltate, iar ligamentele nu asigură în suficientă măsură rezistenţa la tracţiune, la răsucire.

Muşchii se dezvoltă mai ales prin alungirea fibrelor şi nu în grosime. Din această cauză suprafaţa lor de secţiune fiziologică este încă mică şi, în consecinţă, şi forţa lor este mică. Lungimea fibrelor musculare are şi un avantaj, în sensul că determină creşterea valorii lucrului mecanic, cu obligaţia ca să nu existe îngreuiere peste forţa globală a muşchiului.

@RedAbaris 2013

Creşterea în lungime a oaselor şi alungirea muşchilor dau aspectul caracteristic al puberului: înalt şi slab, cu toracele îngust, indicele Erissmann negativ (valori minime la 14–15 ani), plămînii cu volum mic (pericol de tuberculoză), vocea schimbată la băieţi datorită creşterii rapide a laringelui, tonus muscular scăzut perdispunînd la deformări ale coloanei vertebrale, apariţia sau accentuarea piciorului plat, apariţia acneii juvenile etc.

Sistemul nervos se dezvoltă rapid şi se încheie, practic, maturizarea ariei corticale a analizatorului motor. Funcţiile de analiză şi sinteză ale scoarţei se dezvoltă, creşte procesul inhibiţiei interne. Pe această bază, viteza formării diferenţierilor creşte, iar reflexele condiţionate formate se sting mai lent. Funcţia celui de al doilea sistem de semnalizare domină asupra primului sistem.

Trebuie arătat că, la pubertate, mai persistă încă într-o oarecare măsură insuficienţa proceselor de inhibiţie condiţionată, faţă de puterea proceselor de excitaţie. Datorită acestui fapt, mişcările copiilor, la această vîrstă, au un caracter brusc, cu precizie scăzută.

Excitabilitatea şi mobilitatea sistemului nervos, crescute în perioada pubertară, explică rapiditatea reacţiilor motrice în general, însă, întrucît echilibrul proceselor nervoase este instabil, coordonarea nu beneficiază de condiţii favorabile de dezvoltare.

Tendinţa spre iradiere a procesului de excitaţie are la bază tot slăbirea relativă a procesului de inhibiţie corticală la şcolarii de vîrstă pubertară, de unde rezultă caracterul neuniform şi chiar brusc al mişcărilor, activitatea motrică a acestor elevi fiind în general exagerată, excesivă.

Aparatul cardiovascular. Cordul este voluminos, comparativ cu toracele; mecanismele de reglare ale circulaţiei sînt frecvent tulburate (predominanţă simpatică, care se exagerează la efort). Se întîlnesc deseori, la inimă, sufluri funcţionale, aritmii şi crize de hipertensiune.

Aparatul cardiovascular se dezvoltă lent în etapa pubertară. Arterele au un diametru proporţional mai mare decît la adult, iar venele şi sistemul limfatic sînt bine reprezentate. Frecvenţa cardiacă, care înregistrează, la începutul perioadei pubertare, 90–100 pulsaţii pe minut, scade la finele pubertăţii la 82–88 pulsaţii pe minut.

Volumul sistolic creşte de la 30 ml, ajungînd la 13 ani să aibă valori de 40–45 ml, iar la 14 ani 45–60 ml.

Debitul cardiac creşte de asemenea.

Aparatul respirator se dezvoltă intens în etapa pubertară.

Nasul capătă forma definitivă, laringele coboară luînd topografia de la adult, traheea şi bronhiile cresc, plămînii sporesc marcat în greutate şi volum, capacitatea lor anatomică mărindu-se cu peste 50%, cantitatea de fibre elastice din plămîn sporeşte considerabil. Funcţia respiratorie se ameliorează net. Creşte amplitudinea mişcărilor respiratorii (de la 230 ml, volum curent la 11 ani, la 350 ml la 15 ani), scade frecvenţa respiratorie (de la 22 la 18 respiraţii pe minut, în medie), creşte capacitatea vitală, iar respiraţia tisulară, apreciată după consumul maxim de O_2 pe minut, creşte considerabil (cu toate acestea nu sînt atinse limitele maxime ale capacităţii aerobe de efort, astfel încît în eforturile de rezistenţă nu se pot obţine rezultate maxime).

Sistemul endocrin. Cea mai izbitoare diferenţă faţă de vîrstă de şcolar mic este dezvoltarea intensă a glandelor endocrine şi, îndeosebi, a gonadelor, care devin funcţionale. Secreţia de testosteron a testiculului şi de

@RedAbaris 2013

foliculină şi progesteron a ovarului determină atît caracterele sexuale primare şi secundare, cît şi toate celelalte modificări morfologice ale celorlalte sisteme şi aparate. Maturizarea sexuală duce la apariţia libidoului şi la capacitatea de procreaţie – elemente care vor influenţa întreg comportamentul tînărului. Activitatea nervoasă superioară suferă modificări importante. Glanda hipofiză şi, în special, lobul său anterior îşi intensifică activitatea, se măreşte secreţia de TSH, ACTH şi hormoni gonadotropi. Creşte activitatea tiroidei şi a suprarenalei, determinînd o hiperreactivare a sistemului nervos şi o instabilitate sau labilitate neurovegetativă accentuate.

Modificările endocrine, nervoase şi neuropsihice accentuează discrepanţa dintre dezvoltarea fizică şi capacitatea funcţională reală a organismului.

Diferenţele de sex sînt mari în această perioadă. Fetele depăşesc iniţial băieţii în ritmurile de creştere ale înălţimii şi greutăţii. Apare dezvoltarea bazinului, depunerile specifice de panicul adipos, sînii se dezvoltă etc.

Perioada de şcolar mare (14–18 ani) (postpubertară)

Odată pubertatea încheiată, copilul s-a transformat în tînăr (junior), care, atît din punct de vedere al dezvoltării morfofuncţionale cît şi al capacităţii de efort şi caracteristicilor psihice, se apropie tot mai mult de adult. Studiile au arătat că, la vîrsta de 16–17 ani, unii indici ai dezvoltării fizice, ca înălţimea, greutatea şi perimetrul toracic se apropie, iar la 18–19 ani ating aproape complet nivelul indicilor morfologici similari ai adulţilor (fig. 25, 26).

În etapa postpubertară se constată o încetinire a ritmului dezvoltării somatice.

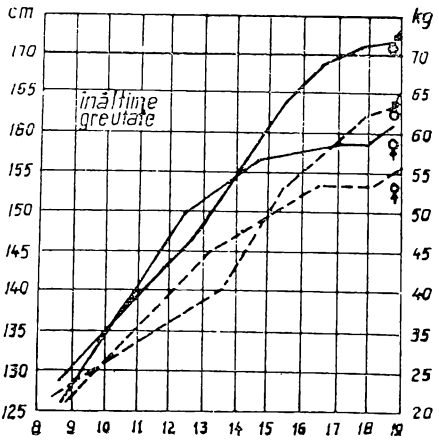

Fig. 25. Curba înălţimii şi greutăţii corpului, pe sexe, în perioada maturizării

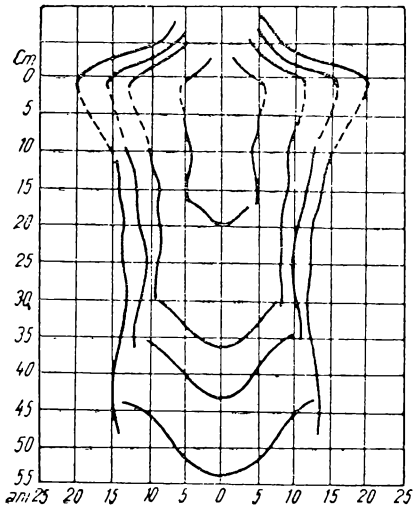

Fig. 26. Creşterea în înălţime şi lăţime a trunchiului (după A. Ionescu)

@RedAbaris 2013

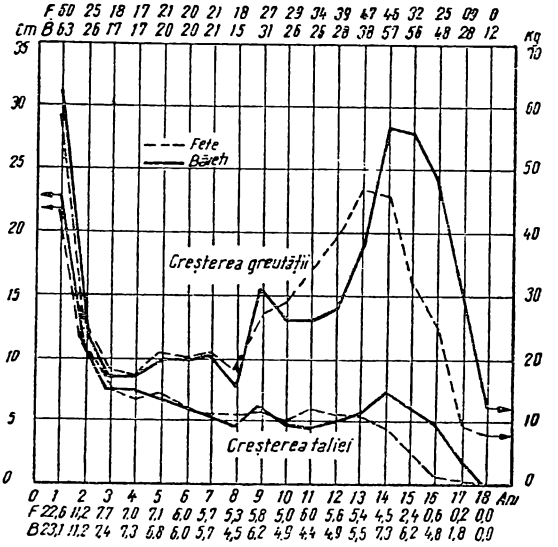

Fig. 27. Creșterea anuală a taliei și greutății pe sexe (după A. Ionescu)

Durata perioadei de creștere și dezvoltarea postpubertară sînt destul de lungi, ajungînd pînă la 16–18 ani, uneori chiar mai mult, mai ales dacă ne orientăm după criteriul încheierii complete a creșterii în înălțime (fig. 27, 28).

Prin prisma vîrstei cronologice, etapa postpubertară a creșterii și dezvoltării se întinde pînă la 20–22 ani, la fete și 23–25 de ani, la băieți (A l b u, I., 1971).

La nivelul coloanei vertebrale notăm doar închiderea canalului sacral, între 15–18 ani.

Oasele membrelor prezintă și ele un ritm lent de creștere și definitivare a procesului de osificare.

Osificarea scheletului se produce diferit la nivelul segmentelor corpului, dar ea continuă de-a lungul perioadei postpubertare. În cele mai multe cazuri, oasele și-au dobîndit forma și dimensiunile lor definitive la sfîrșitul perioadei postpubertare, iar sudarea centrilor de osificare primari cu cei secundari are loc mai tîrziu, între 20–25 de ani.

Oasele se apropie de structura și rezistența osului adult; cartilagiile de conjugare se subțiază, marcînd începutul osificării lor și a încetării creșterii în înălțime.

Toracele se dezvoltă ca volum și mai mult decît membrele, ceea ce face să crească indicele de proporționalitate (Erissmann).

Mușchii cresc în volum. Prin creșterea suprafeței sec-

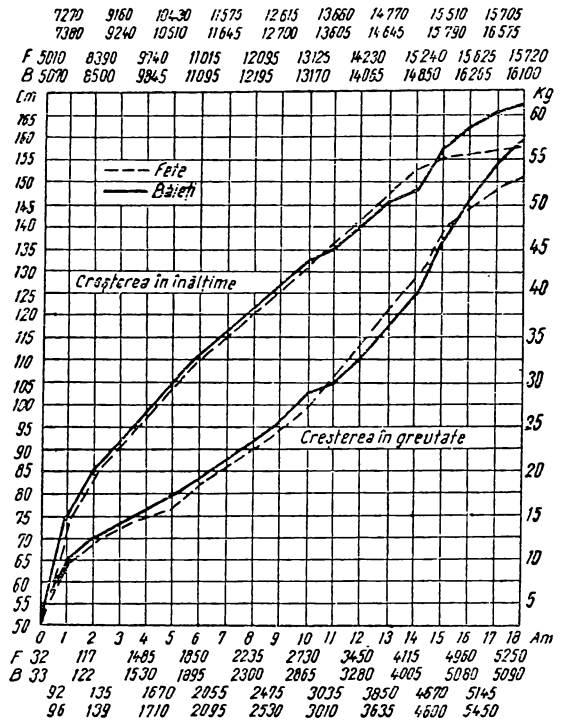

Fig. 28. Creșterea în înălțime și greutate pe sexe (după A. Ionescu)

@RedAbaris 2013

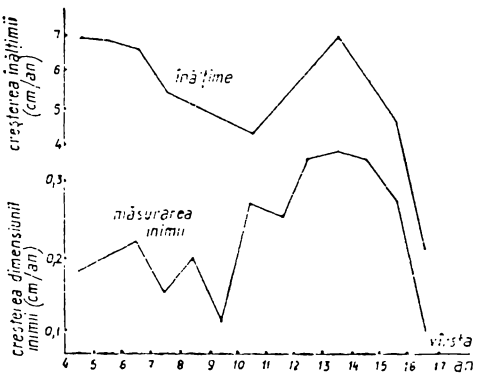

Fig. 29. Dinamica de creştere a cordului şi înălţimii

ţiunii lor fiziologice, forţa se dezvoltă proporţional cu valoarea acestei suprafeţe. Este cunoscut, din literatura de specialitate, că un centimetru pătrat de suprafaţă dezvoltă la această vîrstă cca 10 kgf.

Sistemul nervos se caracterizează prin faptul că îşi continuă dezvoltarea, îndeosebi prin permeabilizarea sinapselor. Există un echilibru între excitaţie şi inhibiţie, între iradiere şi concentrare. Plasticitatea şi receptivitatea sînt mari, engramele fixîndu-se cu uşurinţă, ceea ce explică uşurinţa fixării desprinderilor motrice în această etapă.

Analizatorii se găsesc, de asemenea, la un grad de maturizare apropiat de al adultului, pe plan morfologic, dar inferior sub raport funcţional.

Aparatul cardiovascular îşi accelerează dezvoltarea (fig. 29).

Volumul şi greutatea miocardului cresc, mai ales cordul stîng. Suprafaţa de secţiune a fibrelor miocardice sporeşte şi, în consecinţă, creşte şi amplitudinea de concentraţie. Arterele şi venele mari ating aproape dimensiunile de la adult.

În privinţa economiei cardiovasculatorii în efortul fizic maximal, remarcăm faptul că indicele oxigen-puls maxim înregistrează în această etapă o îmbunătăţire netă (D e m e t e r).

Aparatul respirator, morfologic, se apropie de situaţia de la adult, dar funcţional este încă departe şi îşi continuă dezvoltarea. În această perioadă, sub raport morfologic, se constată lărgirea cavităţii nazale, dezvoltarea laringelui, sporirea numărului de fibre elastice pulmonare.

Sub raport funcţional, parametrii ventilaţiei pulmonare se îmbunătăţesc, frecvenţa respiratorie scade, în timp ce amplitudinea mişcărilor respiratorii creşte, capacitatea vitală sporeşte, consumul maxim de oxigen se ridică în mod considerabil.

Menţionăm, de asemenea, că, în această perioadă, are loc stabilizarea secreţiei interne şi a reglărilor vegetative simpatice şi parasimpatice (fig. 30).

Procesele de creştere şi dezvoltare, precum şi celelalte perioade de viaţă, se desfăşoară în mod diferit la fiecare individ uman, în funcţie de factorii genotipici şi paratipici existenţi. În ilikiologie se face deosebire între vîrsta calendaristică, măsurată prin timpul astronomic (ani, luni, zile)

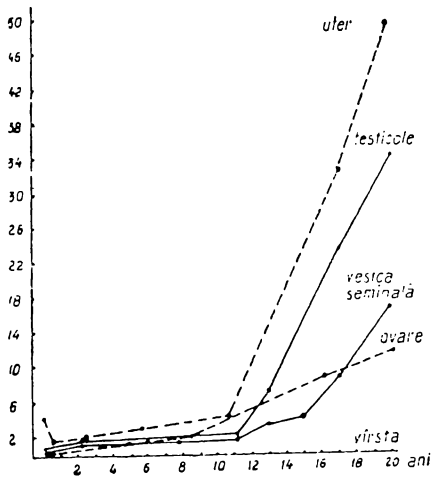

Fig. 30. Creşterea în greutate a testiculului, vezicii seminale, ovarului şi uterului

@RedAbaris 2013

scurs de la naştere – numită şi vîrsta cronologică – şi vîrsta biologică, stabilită după criterii biologice. Pentru o anumită populaţie (şi pentru o anumită epocă istorică) se poate stabili un orariu mediu la care raportăm tempo-ul bioreuticii unui anumit individ. Criteriile de vîrstă nu au însă precizia normelor de sănătate fizică (cum ar fi temperatura axilară) sau a celor chimice (cum ar fi concentraţia glucozei în sînge). Vîrsta biologică poate fi un bilanţ (în care se iau în considerare atît semnele de „bătrîneţe pretimpurie" cît şi cele de „tinereţe prelungită sau întîrziată") – sau se ţine seama de unele criterii sintetice şi expresive. Un astfel de criteriu expresiv ar fi viteza de cicatrizare. De fapt, vîrsta biologică a unui organism este o rezultantă a vîrstelor biologice ale diferitelor componente ale organismului: ţesuturi, organe, umori. Modificările de vîrstă ale alcătuirii şi structurii ţesuturilor şi organelor definesc vîrsta morfologică, cele caracterizate prin slăbirea activităţii unor organe definesc vîrsta fiziologică (sau funcţională), cele reflectate în compoziţia chimică a ţesuturilor şi sîngelui – vîrsta biochimică. Printre modificări de vîrstă relativ bine studiate se găsesc cele din fibra de colagen – substanţă importantă din ţesutul conjunctiv şi care este proteina cea mai răspîndită din organism.

Nu orice modificare odată cu vîrsta este un bun criteriu de diagnostic al „vîrstei" analizate; se aleg acelea care permit o mai bună diferenţiere între „tineri" şi „bătrîni". Unele criterii sînt mai comode, altele mai precise; unele sînt teste de laborator, altele se pot stabili prin examene medicale sau asemănătoare celor medicale (examen clinic). Pornind de la aplicarea diferitelor criterii şi teste se poate stabili un indice global care, comparat cu standardele populaţiei, pune diagnosticul de „îmbătrînire" cu orar normal (ortogeră) sau cu orar anormal („îmbătrînire" accelerată sau întîrziată).

După cercetările efectuate de către D. Verzar (Basel) cele mai constante modificări semnalînd o involuţie sînt: creşterea tensiunii arteriale (a presiunii sistolice şi diastolice), scăderea capacităţii vitale a plămînului, scăderea acomodării ochiului, creşterea perimetrului toracic şi abdominal (dar ultimele perimetre scad abia de la 67 ani înainte). După datele Institutului de Geriatrie din Bucureşti (Cecilia Enăchescu şi C. David), modificările psihice involutive principale sînt, în ordinea frecvenţei: scăderea memoriei, atenţiei şi capacităţii de învăţare, diminuarea libido-ului, accentuarea emotivităţii, încetinirea ritmului ideatic, nervozismul, astenia, anxietatea, irascibilitatea şi reducerea sociabilităţii.

După Prof. Dr. Doc. Raoul Robacki ontogeneza este formată din două perioade mari: una intrauterină şi cealaltă extrauterină (tab. 3).

Tabelul 3

Perioadele ontogenezei

1. Perioada intrauterină
a. Embrion (pînă la vîrsta de 2 luni)
b. Făt (de la două luni pînă la naştere)
2. Perioada extrauterină
a. Copilăria
1) Prima copilărie (de la 0–3 ani) – nou-născut (pînă la vîrsta de o lună)

@RedAbaris 2013

- sugarul (pînă la un an, mai corect pînă la 6–8 luni, data apariției primilor dinți)
- copilul mic (pînă la 3 ani, mai precis pînă la 2 ani și jumătate, cînd a apărut complet dentiția de lapte)

2) A doua copilărie – vîrsta preșcolară (pînă la 7 ani sau 6 ani și jumătate, cînd începe să apară dentiția definitivă)
3) A treia copilărie – vîrsta școlarității (pînă la pubertate: 12–14 ani la fete și 14–16 ani la băieți)

b. Pubertatea: între 12–16 ani
c. Adolescența: între 17–20 ani
d. Tinerețea: între 21–30 ani
e. Maturitatea: de la 31–65 ani (vîrsta pensionării)
f. Bătrînețea: de la 65 de ani înainte

Rezumînd cele expuse, se poate arăta că ontogeneza (grec. ontos=individ; genesis=naștere) constituie o veritabilă istorie a ființării umane (în cazul nostru), începută în organismul feminin în momentul fecundației, adică a unirii celor două celule sexuale (gameți) masculină: spermatozoidul cu cea feminină: ovula, dînd naștere oului sau zifotului. Acesta, printr-un proces complex de dezvoltare, formează embrionul și în continuare fătul pînă în clipa nașterii. După naștere, istoria dezvoltării ființei umane continuă cu perioadele sau etapele copilăriei, pubertății adolescenței, tinereții, maturității și sfîrșește cu bătrînețea. Acest scurt rezumat vrea să mai arate că în mod eronat, fiecare dintre noi sărbătorim aniversarea vîrstei noastre în ziua împlinirii fiecărui an de la data nașterii, pentru că de fapt sîntem cu 9 luni, respectiv 280 de zile, adică 10 luni selenice mai vîrstnici, trebuind să ne referim la clipa concepției, care are loc cu intervalul amintit de 280 de zile înaintea nașterii, dată pe care nu o putem preciza, deoarece scapă observației noastre.

Dar tot în cadrul ontogenezei trebuie să studiem și formarea și dezvoltarea celulelor sexuale, a spermatozoidului sau spermiei și a ovulei, care se desfășoară în organele sexuale: testicolele și ovarele părinților. Studiul acesta a primit denumirea de proontogeneză.

@RedAbaris 2013

SISTEME DE INTEGRARE

III. Sistemul circulator

Sistemul circulator menţine constant, cantitativ şi calitativ, „lichidul tisular", deci mediul intern, în toate regiunile organismului. Pe de altă parte, circulaţia, deplasarea continuă a sîngelui de-a lungul circuitului inimă-periferie-inimă, reprezintă una din principalele legături materiale dintre mediul extern (ambiant) şi organismul animal, sistem deschis energetic şi metabolic. Sîngele circulă în interiorul arborelui vascular, datorită diferenţelor de presiune dintre diversele segmente ale acestuia, deplasarea fiind condiţionată şi determinată de numeroşi factori printre care cel mai important este, fără îndoială, activitatea ritmică a inimii.

Acest sistem integrator al organismului are, în principal, rolul de a aduce oxigenul şi substanţele nutritive la nivelul ţesuturilor şi de a duce dioxidul de carbon şi produşii de dezasimilaţie – metaboliţii – la nivelul organelor unde se realizează eliminarea acestora, este alcătuit dintr-un organ central numit cord şi un sistem de vase prin care circulă sîngele (artere şi vene) şi limfa (prin vasele limfatice).

Structura comună şi esenţială a întregului sistem, – inimă, artere, capilare şi vene (inclusiv vasele limfatice), – este endoteliul, reprezentat printr-un „epiteliu simplu pavimentos". Endoteliul provine din celulele periferice ale insulelor lui Wolff-Pander (insulele sangvine), din a căror elemente centrale se diferenţiază hematiile primitive.

Cordul *(cor)*

Cordul este un muşchi cavitar care prezintă patru cavităţi, două atrii şi două ventricule, avînd forma de con cu baza posterioară şi vîrful anterior, axul principal fiind oblic înainte, în jos şi la stînga.

Inimii i se disting, datorită formei sale, trei feţe, trei margini, o bază şi un vîrf.

Şanţurile inimii marchează, pe faţa sa externă, limitele dintre cele patru cavităţi cardiace. Vasele coronare le parcurg, fiind mascate de grăsime. Se disting: un şanţ interatrial *(sulcus interatrialis)*, un şanţ interventricular *(sulcus interventricularis)*, un şanţ atrioventricular *(sulcus coronaris)*.

Feţele, în număr de două, anterioară (sternocostală) şi inferioară (diafragmatică) sînt separate anteroinferior printr-o margine mai ascuţită *(margo acutus)* şi o margine mai groasă *(margo obtusus)*, la stînga şi uşor posterior, care poate fi considerată, în realitate, ca o faţă laterală stîngă, mediastinală.

@RedAbaris 2013

Inima este situată asimetric: două cincimi din masa sa se găsesc în dreapta liniei mediane, cuprinzînd cea mai mare parte a atriului drept şi o mică parte a ventriculului drept, restul de trei cincimi aflîndu-se în stînga acestei linii. Inima dreaptă, venoasă, este anterioară, iar cea stîngă, arterială, este dispusă posterior. Este fixată de mediastin numai prin pediculii venos şi arterial, ceea ce îi permite efectuarea pulsaţiilor cu uşurinţă, fiind şi într-o cavitate seroasă care îi înlesneşte mişcările de contracţie şi relaxare.

Baza inimii este constituită de faţa posterioară a atriilor şi de venele aferente, respectiv cele două vene cave (superioară şi inferioară), pe de o parte şi venele pulmonare, pe de altă parte.

Raporturile inimii sînt următoarele:

Anterior, de la suprafaţă în profunzime: cu plastronul sternocostal, de care este legată prin ligamente sternopericardice şi pe care poate fi proiectată pe o zonă numită aria cardiacă; cu vasele şi limfaticele toracice interne; cu fundurile de sac pleurale costomediastinale anterioare, care se alătură aproape, mediastinal, de la al II-lea la al IV-lea spaţiu intercostal, formînd cele două triunghiuri apropiate prin vîrfurile lor (superior – răspunde lojei timice; inferior – răspunde pericardului); cu marginea anterioară a plămînilor.

Inferior intră în raport foarte întins cu diafragma, de care este fixată indirect cu ajutorul ligamentelor frenopericardice.

– Prin intermediul diafragmei este în raport cu bolta (fornixul) stomacului şi lobul stîng al ficatului.

– Marginea anteroinferioară *(margo acutus)* este în raport cu unghiul format, pe peretele toracoabdominal, cu faţa anterioară a sacului pericardic.

– Faţa dreaptă a atriului drept corespunde feţei mediastinale prehilare a plămînului drept, dinaintea mezopneumonului, şi nervului frenic drept, care coboară pe pediculul fibros, dar sub pleura mediastinală, de-a lungul venelor cave.

– Faţa stîngă corespunde pleurei mediastinale stîngi, impresiunii cardiace de pe plămînul stîng, nervului frenic stîng care coboară de-a lungul pericardului fibros, pătrunzînd în diafragmă la nivelul vîrfului inimii şi vaselor diafragmatice superioare stîngi, mai anterioare ca în dreapta.

Posterior, inima este în raport cu esofagul, nervii vagi, fundurile de sac pleurale (interesofagopericardice, interaorticoesofagiene, interazigoesofagiene), aorta descendentă, venele azigos, hemiazigos şi cu ductul toracic.

– Raportul atriului stîng cu esofagul, prin intermediul sinusului oblic al lui Haller, explică durerea în spate – la nivelul vertebrelor cardiace –, precum şi jena în deglutiţie, în afecţiunile cordului stîng, mai ales în cazul unei pericardite cu revărsare. Pumnalul împlîntat de B r u t u s în trunchiul lui C a e s a r şi care i-a provocat moartea, a pătruns prin această zonă a vertebrelor cardiace T_4–T_8 (G i a c o m i n i).

Raporturile principale ale cavităţilor inimii sînt următoarele: atriul drept, în raport cu peretele sternocostal şi pleura mediastinală, prin mijlocirea pericardului, atriul stîng, cu bifurcaţia traheii şi cu esofagul; ventriculul drept, cu peretele sternocostal şi sinusul costomediastinal; iar ventriculul stîng, cu diafragma şi plămînul stîng.

@RedAbaris 2013

Configurația interioară a inimii

Inima, de forma unui con, este compartimentată, prezentînd două atrii și două ventricule, morfofiziologic fiind alcătuită din două componente: inima dreaptă și inima stîngă, rezultate în urma septizării (septurile interventricular și interatrial) (fig. 31).

Atriile și ventriculele comunică între ele prin orificiile atrioventriculare prevăzute cu cîte un aparat valvular, constituit din valvule atrioventriculare.

Fiecare ventricul comunică cu artera corespondentă printr-un orificiu arterial prevăzut cu trei valvule, valvulele sigmoide.

Septurile inimii

Septul interventricular este triunghiular; vîrful său, anterior, coboară spre vîrful inimii ajungînd în partea sa dreaptă, încît vîrful aparține ventriculului stîng; baza sa, posterioară, se continuă cu septul interatrial; marginile sale, anterioară și inferioară, se unesc cu pereții corespunzători ai inimii, de-a lungul șanțurilor interventriculare. Fața sa dreaptă, convexă, aparține ventriculului drept, iar cea stîngă, concavă, aparține ventriculului stîng. Partea posterioară a septului interventricular este sinuoasă, răspunzînd în dreapta orificiilor tricuspid și pulmonar, iar la stînga, orificiilor mitral și aortic.

Septul interatrial, subțire și membranos, desparte cele două atrii, cărora le formează peretele medial. Fața sa dreaptă corespunde atriului drept și prezintă, în partea sa posteroinferioară, o depresiune: fosa ovală *(fossa ovalis) (Botallo)* mărginită în sus și înainte de o margine proeminentă și arcuată (limbul fosei ovale, sau inelul lui Vieussens) *(limbus fossae ovalis)*.

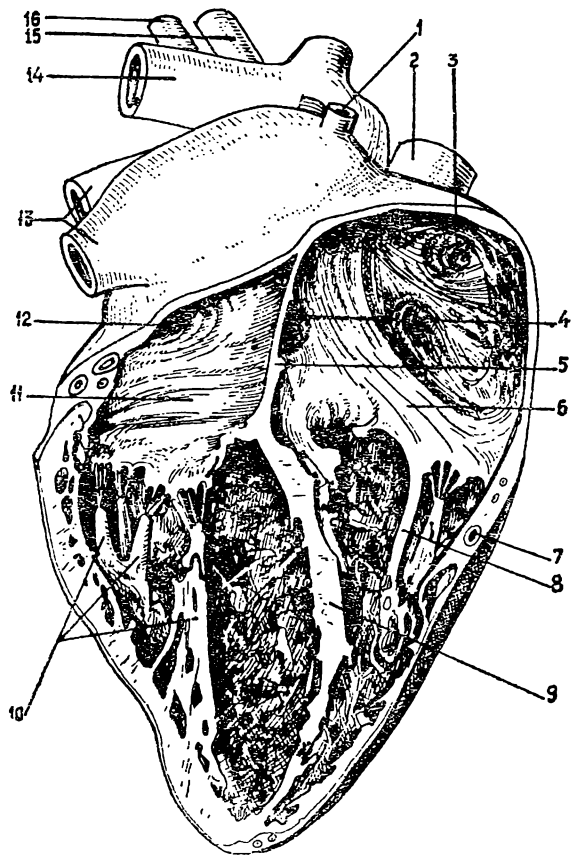

Fig. 31. Cordul (vedere interioară)

1 — vv. pulmonare drepte; 2 — v. cavă superioară; 3 — atriul drept; 4 — fosa ovală; 5 — septul interatrial; 6 — valvula tricuspidă; 7 — a. coronară dreaptă; 8 — mm. papilari; 9 — septul interventricular; 10 — mm. papilari; 11 — valvula bicuspidă; 12 — atriul stîng; 13 — vv. pulmonare stîngi; 14 — arcul aortei; 15 — a. subclavie stîngă; 16 — a. carotidă comună stîngă

@RedAbaris 2013

Sînt două cavităţi piramidale, anterior şi inferior atriilor, despărţite prin septul interventricular.

Pereţii ventriculelor, mai groşi decît cei ai atriilor, prezintă proeminenţe musculare de ordinele I, II şi III *(trabeculae carneae)*.

Ventriculul drept. Are trei pereţi, care prezintă în structura lor trabecule cărnoase sub forma unor coloane în relief, de cele trei ordine amintite şi cei trei muşchi papilari *(musculi papillaris)*.

Baza sa este străbătută de cele două orificii, atrioventricular şi arterial, ultimul origine a arterei pulmonare (fig. 32).

Orificiul atrioventricular drept (tricuspid) este situat în partea inferioară a bazei ventriculului drept, pe care-l face să comunice cu atriul drept.

Acest orificiu este prevăzut cu o valvulă tricuspidă, care este alcătuită din trei valve triunghiulare, homologe celor trei pereţi: anterioară, inferioară şi medială.

Orificiul pulmonar se găseşte în partea anterosuperioară a bazei şi urmează infundibulului pulmonar: conul arterial, care constituie porţiunea netedă a pereţilor ventriculului *(pars glabra)*, este situat deasupra, anterior şi la stînga orificiului tricuspid, fiind prevăzut cu trei valvule (în cuib de rîndunică), ca şi orificiul aortic, numite sigmoide (anterioară, posterolaterală dreaptă şi posterolaterală stîngă).

Ventriculul stîng. Are doi pereţi ce prezintă şi ei coloane musculare de trei ordine, dar sînt mult mai groşi decît cei ai ventriculului drept.

Orificiul atrioventricular este situat în partea inferioară a bazei, prevăzut cu cele două valve care-l caracterizează, ce au înfăţişarea unei mitre episcopale, denumite de aceea şi valvule mitrale.

Orificiul aortic este prevăzut cu trei valvule sigmoide asemănătoare cu valvulele arterei pulmonare, însă mai rezistente şi dispuse invers, una posterioară, una anterolaterală stîngă şi una anterolaterală dreaptă.

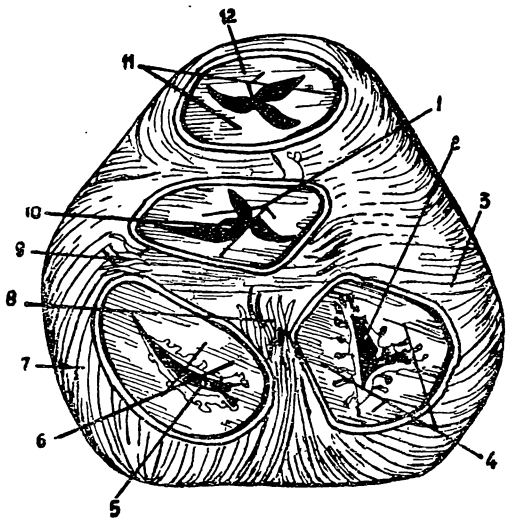

Fig. 32. Orificiile cordului

1 — valva aortică: valvula semilunară stîngă; valvula semilunară dreaptă, valvula semilunară posterioară; 2 — orificiul atrioventricular drept; 3 — ventriculul drept; 4 — valva atrioventriculară dreaptă (valva tricuspidă); 5 — orificiul atrioventricular stîng; 6 — valva atrioventriculară stîngă (valva mitrală); 7 — ventriculul stîng; 8 — trigonul fibros drept; 9 — trigonul fibros stîng; 10 — orificiul aortei; 11 — valva trunchiului pulmonar: valvula semilunară anterioară; valvula semilunară dreaptă; valvula semilunară stîngă; 12 — orificiul trunchiului pulmonar

@RedAbaris 2013

Sînt despărţite prin septul interatrial avînd pereţii, care le dau o formă oarecum cuboidală, mai subţiri decît cei ai ventriculilor.

Atriul drept. Prezintă următoarele caractere:

– pe peretele anterior, coloanele musculare numite muşchii pectinaţi;

– peretele medial constituie faţa dreaptă a septului interatrial;

– peretele superior prezintă orificiul de deschidere al venei cave superioare;

– peretele inferior prezintă: orificiul venei cave inferioare prevăzut cu o valvulă (valvula lui Eustachio) şi orificiul sinusului coronar, mai anterior şi mai intern, prevăzut cu o valvulă (valvula lui Thebesius);

– peretele anterior inferior prezintă orificiul atrioventricular drept sau tricuspidal;

– la marginea dreaptă a orificiului celor două vene cave este *crista terminalis*, care corespunde şanţului terminal a lui His *(sulcus terminalis)*.

Atriul stîng. Are, de asemenea, o formă cuboidală, cu muchiile rotunjite şi prezintă, pe peretele posterior, deschiderea celor patru orificii ale venelor pulmonare, iar pe peretele anterior, orificiul mitral (fig. 32).

Cele două atrii au două zone, numite auricule (urechiuşe).

Structura inimii

Inima, învelită într-o tunică fibroseroasă, pericardul, este alcătuită din trei tunici:

– externă: epicardul (seroasă);

– mijlocie: miocardul;

– internă: endocardul.

Tunica seroasă externă corespunde pericardului seros visceral.

Miocardul

Este o tunică musculară groasă, alcătuită din fibre musculare cardiace, striate, proprii pentru fiecare cavitate şi din fibra comune sau unitare celor două ventricule (fig. 33).

Fibrele sale se inseră pe un aparat fibros dispus la baza inimii, între atrii şi ventricule, care formează scheletul inimii.

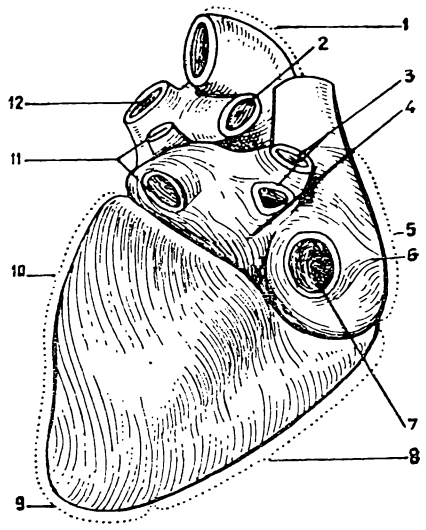

Fig. 33. Cordul (structura miocardului)

1 – arcul aortei; 2 – a. pulmonară dreaptă; 3 – vv. pulmonare drepte; 4 – atriul stîng; 5 – atriul drept; 6 – şanţul terminal; 7 – v. cavă inferioară; 8 – ventriculul drept; 9 – vîrful cordului; 10 – ventriculul stîng; 11 – vv. pulmonare stîngi; 12 – a. pulmonară stîngă

@RedAbaris 2013

Scheletul inimii este alcătuit din patru inele fibroase ce formează conturul celor patru orificii ale inimii, avînd aceeași formă și orientare. Acolo unde inelele fibroase ale orificiilor ventriculare întîlnesc inelul fibros al aparatului valvular aortic iau naștere două triunghiuri fibroase *(trigona fibrosa)*, dintre care, cel drept corespunde punctului nodal al inimii. Partea membranoasă superioară a septului interventricular face corp comun cu scheletul fibros al inimii.

Endocardul

Căptușește cavitățile inimii și se continuă cu endoteliul intimei arterelor.

Valvulele cu scheletul lor fibros sînt acoperite și ele de foița endocardiacă.

Interiorul cordului este structurat diferit la dreapta și la stînga; cele două jumătăți ale inimii, în mod normal, sînt complet despărțite prin septurile interartrial și, respectiv, cel interventricular. În atriul drept, prin sinusul venos se deschid cele două vene cave, ale căror curente se laminează, separîndu-se astfel: curentul venei cave inferioare este îndreptat, de valvula sa (Eustachio), medial, spre septul interatrial, iar al venei cave superioare, de torus-ul intervenos lateral (tuberculul lui Lower) *(tuberculum intervenosum Loweri)*, care dă naștere unui vîrtej spre ventriculul drept. Pe peretele septal mai există încă valvula sinusului coronar (Thebesius), fosa ovală și limbul fosei ovale, peretele neted septal continuîndu-se pe peretele areolar al auriculei drepte. Curentul sangvin, intrat în ventricul prin orificiul tricuspidal, se îndreaptă unghiular spre conul arterial, pătrunzînd, în timpul sistolei ventriculare, în artera pulmonară, deschizîndu-i valvulele semilunare, în timp ce se închide valvula tricuspidă. Curentul sangvin din ramura stîngă a arterei pulmonare este mai puțin deviat față de cel din trunchiul arterei; se scurge mai întîi prin această ramură și, mai încetinit, prin cea dreaptă. Orificiile cardiace (ostii) se văd bine pe o piesă în care au fost separate atriile de ventricule. Orificiile atrioventriculare sînt așezate unul lîngă altul, iar cele arteriale unul înaintea celuilalt. Pe aceeași piesă se observă, de asemenea, scheletul fibros, care se găsește între (atrii și ventricule, fiind dispus între fibrele musculare ale acestor rămășițe, neexistînd altă legătură între ele decît cea neuromusculară, prin fasciculul lui His), precum și cele două trigonuri fibroase, drept și stîng, ale scheletului, care delimitează inelele fibroase ventriculare de cel al aortei, la originea sa. Cele două orificii drepte, atrioventricular (tricuspid) și pulmonar sînt separate, în interiorul inimii, prin creasta supraventriculară *(crista supraventricularis Wolf)*, dînd celor două compartimente ventriculare (descendent, *pars ventricularis* și ascendent, *pars infundibularis*), de această parte, forma unui U, comparativ cu partea stîngă, unde separarea o face valva ventrală *(cuspis aorticus)* a bicuspidei, din care cauză curentul sangvin, în ventriculul stîng, are forma unui V.

Valvulele tricuspidei sînt: anterioară, posterioară și medială (septală), iar ale bicuspidei sînt: dorsală (parietală) și ventrală (aortică). Prin poziția oblică a inimii, situația orificiilor corespunde unui plan oblic, perpendicular pe axul său longitudinal.

Mărirea de volum a inimii poate fi rezultatul unei *hipertrofii*, în special în cazurile de presiune sangvină crescută, situație în care pereții se îngroașă prin creșterea numă-

@RedAbaris 2013

rului şi dimensiunilor fibrelor musculare cardiace. Mărirea de volum a inimii poate fi de asemenea un rezultat al *dilatării.* De exemplu, cînd sîngele refluează din aortă în ventriculul stîng, acesta din urmă se dilată pentru a se acomoda sîngelui suplimentar. Tot astfel, cînd sîngele refluează, printr-o valvulă mitrală lezată, înapoi, din ventriculul stîng în atriul stîng, acesta din urmă se dilată pentru a se acomoda sîngelui în plus.

O formă a *pericarditei* poate fi *hidropericardul,* în care se produce distensia sacului pericardic din cauza lichidului, ceea ce împiedică întoarcerea sîngelui la inimă. Un *revărsat pericardic* sever provoacă o mărire a siluetei cardiovasculare, iar diferenţierea acesteia de mărirea de volum a inimii poate fi dificilă.

Pe radiografia toracică obişnuită, cavităţile separate ale inimii nu se pot distinge, dar poate fi utilizată *angiocardiografia,* pentru studiul cavităţilor cardiace şi al vaselor mari. Cînd se injectează, printr-un cateter, o substanţă de contrast adecvată, miscibilă cu sîngele, traseul sîngelui poate fi urmărit fluoroscopic, fie prin *cineradiografie,* fie prin radiografii în serie, în diferite incidenţe.

Trombii (cheaguri de sînge) se pot dezvolta pe pereţii atriului stîng şi în urechiuşa stîngă, în anumite tipuri de cardiopatii. Dacă aceste cheaguri se rup, ele sînt libere în circulaţia sistemică şi obstruează arterele periferice, mari sau mici, în funcţie de mărimea cheagului liber. Un tromb care obstruează un vas se numeşte *embol.*

Ocluzia unui vas cerebral mic provoacă de obicei o leziune redusă, datorită numeroaselor anastomoze arteriale din creier, dar dacă se produce ocluzia unei artere principale va fi probabil afectată o suprafaţă cerebrală întinsă. Aceasta duce la *ictus embolic* sau *accident cerebrovascular,* care provoacă paralizia acelor părţi ale corpului care erau pînă atunci controlate de regiunea cerebrală lezată.

Valvula mitrală este cea mai frecvent afectată dintre valvulele cardiace: boala reumatică era o cauză obişnuită a acestui tip de *cardiopatie valvulară.* Pe cuspidele valvulelor se formează noduli, din care cauză ele devin rugoase, urmarea fiind un flux sangvin neregulat şi apariţia unui murmur cardiac perceptibil cu stetoscopul. Ulterior, cuspidele afectate suferă un proces de cicatrizare (scarring) şi scurtare, ducînd la aşanumita *incompetenţă valvulară.* În aceste cazuri, sîngele din ventriculul stîng refluează în atriul stîng, producînd un murmur cînd se contractă ventriculele.

Cicatrizarea în continuare a cuspidelor duce la îngustarea progresivă a orificiului *(stenoză valvulară).* În aceste cazuri, sîngele se acumulează în atriul stîng şi în plămîni, producînd *congestie pulmonară* şi supunînd unui efort inima dreaptă. În afară de aceasta, la contracţia atriilor se produce un murmur cînd sîngele este forţat, prin orificiul valvular îngust, imediat înainte de contracţia ventriculară.

Sistemul cardionector

Sistemul cardionector reprezintă un dispozitiv neuromuscular, care asigură generarea impulsului de contracţie intermitent şi transmiterea lui din atrii în ventricule. El începe cu nodulul sinoatrial (Keith şi Flack), situat în şanţul terminal, în partea sa superioară, între sinusul venos, la locul de vărsare a cavei superioare în atriul drept, sub epicard. Excitaţia pornită de la acest nodul se difuzează în musculatura atrială trecînd la nodulul atrioventricular (Aschoff şi Tawara), situat în peretele interatrial, sub limbul fosei ovale şi înaintea orificiului sinusului coronar. De la acest nodul pleacă fasciculul atrioventricular (His), care străbate scheletul fibros, situat între musculatura atrială şi cea ventriculară, sub forma unui trunchi comun *(crus commune),* pe marginea posterioară a septului membranos, împărţindu-se apoi într-o ramură dreaptă subţire *(crus dexter),* pentru ventriculul de aceeaşi parte şi o ramură stîngă, mai lată, ramificată *(crus sinister) (ramus anterior, ramus posterior),* pentru ventriculul stîng. Braţul stîng al fasciculului este deci mai dezvoltat decît cel drept, dezvoltare condiţionată de musculatura mai puternică a ventriculului stîng şi aceasta datorită teritoriului de distribuţia mai mare a sistemului arterial al aortei.

Nodulul lui Keith şi Flack este irigat de o arteră atrială anterioară, ramura uneia dintre cele două artere coronare (cel mai frecvent cea dreaptă).

@RedAbaris 2013

Nodului lui Aschoff-Tawara şi trunchiul fasciculului lui His sînt irigaţi de prima arteră septală posterioară, ramură a arterei coronare drepte (uneori, mai rar, din stînga).

Ramura dreaptă a fasciculului lui His este vascularizată de a doua arteră septală anterioară (coronara stîngă); ramura stîngă este vascularizată de arterele septale anterioare şi posterioare.

Această vascularizaţie explică gravitatea infarctelor septale (tulburări de ritm: bloc atrioventricular, bloc de ramură).

Trecerea progresivă a impulsurilor de la nodulul sinoatrial (SA) poate fi amplificată şi înregistrată pe o *electrocardiogramă* (ECG sau EKG). Litera K din EKG vine de la cuvîntul grecesc *Kardia*=inimă. Instrumentul folosit pentru înregistrarea potenţialului curenţilor electrici care trec prin inimă şi iniţiază contracţia sa se numeşte *electrocardiograf*. Electrocardiografia oferă informaţii preţioase asupra activităţii cardiace şi asupra sistemului de conducere al inimii. Multe probleme cardiace implică funcţionarea anormală a sistemului cardiac de conducere a impulsurilor; de aceea electrocardiogramele au o importanţă clinică considerabilă în depistarea cauzei precise a neregularităţilor bătăilor cardiace.

Bolnavii cu un *infarct miocardic masiv* acuză de obicei o durere toracică substernală foarte puternică şi deseori EKG este anormală. Impulsurile nervoase de la inimă, care sînt răspunzătoare de durerea din infarctul miocardic, pătrund în măduva spinării prin ganglionii toracici superiori ai trunchiului simpatic.

Pacemakerii (stimulatorii) cardiaci artificiali sînt destinaţi să emită un impuls electric, care să producă o contracţie ventriculară cu o viteză prestabilită. Pacemakerul, de mărimea unui ceas de buzunar, alimentat de o baterie, se implantează în scopul unei stimulări permanente. Un *cateter-electrod* conectat cu el este inserat într-o venă şi urmărit la *fluoroscop* (un instrument pentru a face vizibile umbrele razelor X cînd sînt proiectate pe un ecran fluorescent). Borna electrodului se trece prin valvula tricuspidă spre ventriculul drept, unde se fixează (lining) ferm de *trabeculae carnae cordis*, pe învelişul pereţilor ventriculari.

Aici se face contactul cu endocardul.

Fibrilaţia cardiacă se referă la contracţiile sau secusele multiple şi rapide ale fibrelor musculare cardiace, nu ale muşchiului ca un întreg.

În fibrilaţia atrială contracţiile ritmice regulate, normale, ale atriilor sînt înlocuite de contracţii neregulate, rapide, ale diferitelor părţi ale pereţilor lor, concomitent. Ventriculele răspund la intervale neregulate la impulsurile disritmice primite de la atrii, dar de obicei este menţinută o circulaţie satisfăcătoare.

În *fibrilaţia ventriculară*, contracţiile ventriculare normale sînt înlocuite de mişcări de contracţie rapide, neregulate, care nu pompează (adică nu întreţin circulaţia sistemică, inclusiv circulaţia coronariană). Sistemul cardiac de conducere a impulsurilor, care este deteriorat, nu funcţionează normal. Un tip neregulat de contracţii se înregistrează concomitent în toate regiunile ventriculare, cu excepţia celor care au fost poate infarctizate. *Anoxia cerebrală* (lipsă de oxigen în creier) şi moartea cerebrală se produc de obicei înainte de încetarea mişcărilor cardiace anormale.

În scopul defibrilării inimii se aplică, prin peretele toracic, un şoc electric pe inimă, prin electrozi. Acest şoc provoacă oprirea tuturor mişcărilor cardiace, iar după cîteva minute inima poate să înceapă să bată mai normal (regulat). Ca urmare, pompajul cardiac se restabileşte şi se reinstalează, într-un oarecare grad, circulaţia sistemică (inclusiv coronariană).

Vascularizaţia şi inervaţia inimii

Arterele inimii. Sînt arterele coronare, în număr de două, dreaptă şi stîngă.

Artera coronară stîngă sau *anterioară (a. coronaris sinistra)* ia naştere din aortă, imediat deasupra porţiunii mijlocii a valvulei sigmoide stîngi: ostiumul de origine a arterelor coronare este mai mult sau mai puţin acoperit de valvula sigmoidă, în timpul sistolei; pătrunderea sîngelui în ele este maximă în diastolă. Acoperită de pericardul seros, incon-

@RedAbaris 2013

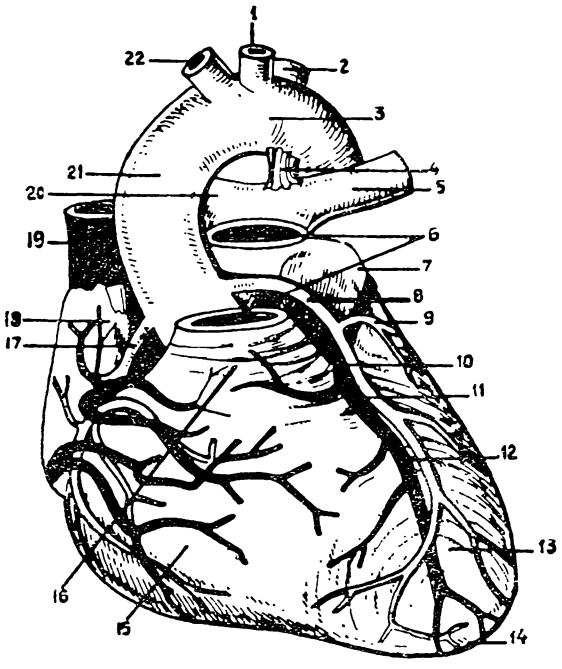

Fig. 34. Irigația cordului. Artera pulmonară secționată (vedere anterioară)

1 — a. carotidă comună stîngă; 2 — a. subclavie stîngă; 3 — arcul aortei; 4 — lig. arterial; 5 — a. pulmonară stîngă; 6 — trunchiul pulmonar; 7 — atriul stîng; 8, 9 — a. coronară stîngă și ramificațiile ei; 10 — r. interventricular anterior al a. coronare stîngi; 11 — v. mare a cordului; 12 — șanțul longitudinal anterior; 13 — ventriculul stîng; 14 — vîrful cordului; 15 — ventriculul drept; 16 — conul arterial; 17 — a. coronară dreaptă; 18 — atriul drept; 19 — v. cavă superioară; 20 — a. pulmonară dreaptă; 21 — aorta ascendentă; 21 — trunchiul brahiocefalic

jurată de grăsime, ea străbate depresiunea care desparte artera pulmonară, medial, de auriculul stîng, lateral, ajunge în șanțul interventricular anterior și coboară în acesta pînă la vîrful inimii, pe care-l înconjură. Se termină în șanțul interventricular posterior la cîțiva centimetri de vîrful inimii (fig. 34).

Artera coronară dreaptă (a. coronaris dextra) este mai voluminoasă decît cea stîngă. La naștere în dreptul valvulei sigmoidale drepte, merge între artera pulmonară, situată medial și auriculul drept, lateral, ajunge în șanțul atrioventricular stîng și apoi, pe fața inferioară a inimii, pătrunde în șanțul interventricular posterior. Se termină în șanțul interventricular posterior unde se anastomozează, în vecinătatea vîrfului, cu coronara stîngă.

Anastomozele există în 97% din cazuri, însă cel mai adesea insuficiente, circulația fiind de tip terminal, ceea ce explică gravitatea infarctelor.

Variațiile arterelor coronare și ale tipurilor lor de ramificație sînt extrem de frecvente. În multe cazuri (aprox. 50%), este dominantă artera coronară dreaptă, adică ea trece spre partea stîngă pentru a vasculariza peretele ventricular stîng și septul interventricular. În unele cazuri, artera coronară stîngă, pe lîngă că irigă întregul ventricul stîng și septul interventricular, poate trimite ramuri la peretele ventricular drept (artera coronară stîngă este dominantă, aprox. 20%). În cca 30% din cazuri, tipul arterial coronarian este echilibrat (balanced).

Poate să existe o singură arteră coronară, iar la aprox. 4% din inimi sînt prezente artere coronare accesorii.

Ramurile arterelor coronare sînt artere terminale, în sensul că ele irigă regiuni miocardiace fără suprapunere de la alte ramuri mari. Deși există anastomoze abundente între arteriole, acest aport de sînge este insuficient pentru a acoperi nevoile miocardului, cînd se produce o ocluzie subită a unei ramuri mari. Ca rezultat, regiunea vascularizată de ramura obstruată se va infarctiza (adică va fi practic lipsită de sînge) și în scurt timp se va necroza. Regiunea miocardică necrozată se numește *infarct.*

@RedAbaris 2013

Cauza cea mai frecventă a unei *cardiopatii ischemice* este insuficiența coronariană, care rezultă din *ateroscleroza arterelor coronare.* Procesul aterosclerotic, care constă în acumulări de lipide pe pereții interni ai arterelor coronare, începe la vîrsta adultă tînără și duce la îngustarea (stenoza) lentă a lumenelor acestor vase. Pe măsură ce ateroscleroza coronariană avansează, canalele colaterale care leagă între ele arterele coronare se extind, permițînd perfuzarea suficientă, în continuare, a inimii. În ciuda acestui mecanism compensator, miocardul poate să nu primească suficient oxigen și dacă inima este solicitată să efectueze cantități crescute de travaliu (de exemplu, în efort), aportul insuficient de sînge la inimă *(ischemie miocardică)* duce la disconfort și/sau dureri retrosternale.

Arterele coronare sînt frecvent afectate de procesul de arterioscleroză (din greceşte: *sklerosis* — întărire), ceea ce determină un grad mai mare sau mai mic de îngustare al lumenelor lor. Prin aceasta se reduce fluxul sangvin spre diferitele părți ale inimii care sînt irigate de cele două artere coronare și ramurile lor. O reducere moderată a fluxului sangvin poate fi asimptomatică, pînă cînd apare o solicitare de travaliu crescută. Artera sau arterele îngustate nu pot furniza sînge suficient pentru a face față nevoilor crescute ale părților miocardice irigate de arterele îngustate. Ca rezultat apare o durere caracteristică la efort, numită *angină pectorală.*

Angina pectorală este un sindrom clinic caracterizat printr-un disconfort retrosternal care rezultă din ischemia miocardică. Deși este frecvent un simptom de manifestare a cardiopatiei ischemice, angina pectorală poate fi provocată și de o valvulopatie aortică și de anemie. Bolnavii simt, de obicei, acest disconfort, ca o strînsoare sau comprimare. Cea mai importantă caracteristică a anginei pectorale este relația sa cu efortul. După 1—2 minute de repaus și prin administrare sublinguală de nitroglicerină, care dilată arterele coronare, criza de angină pectorală este remisă.

Dacă aportul de oxigen la miocard este suprimat (de exemplu, prin ocluzie coronariană), se produce moartea (prin necroză, infarctizare) regiunii musculare respective. Durerea provocată de *infarctul miocardic* este deseori mai intensă decît cea din angina pectorală și nu dispare după 1—2 minute de repaus. Infarctul miocardic poate de asemenea să apară după un efort excesiv la o persoană cu artere stenozate. Miocardul suprasolicitat cere mai mult oxigen decît îi pot furniza arterele stenozate, ca urmare, o regiune a miocardului se infarctizează.

Ocluzia (blocajul) coronariană a oricărei ramuri a unei artere, cu excepția celor mai mici, duce de obicei la necroza miocardului pe care-l irigă. Mușchiul lezat este înlocuit de țesut fibros și se formează o cicatrice. Dacă regiunea nodală sau alte părți ale sistemului de conducere a impulsurilor sînt afectate prin blocaj (de exemplu, al arterei nodului atrioventricular), ventriculele se pot contracta în continuare cu frecvența lor proprie (acesta este ceea ce numim *bloc cardiac.*

Arterele coronare pot fi vizualizate cu ajutorul unei proceduri cunoscută sub denumirea de *angiografie coronariană.* Catetere lungi și înguste, cu vîrfurile de o formă specială, sînt inserate în aorta ascendentă prin artera femurală sau brahială. Sub control fluoroscopic, vîrful cateterului este plasat chiar în interiorul unei artere coronare. Se injectează o cantitate mică de substanță de contrast radioopacă și se fac radiografii complete sau cineradiografii pentru a se vedea lumenul arterei, ramurile sale și toate regiunile stenozate. Procedura se repetă pe cealaltă arteră coronară. La un moment oarecare în cursul procedurii, se înseră un alt cateter în ventriculul stîng și se injectează o cantitate mai mare de substanță de contrast pentru efectuarea unei cineangiograme, spre a se vedea starea de funcționalitate a peretelui ventricular. Dacă bolnavul prezintă în antecedente un infarct cardiac provocat de obliterarea unei artere coronare sau a uneia din ramurile sale, regiunea infarctizată nu se va contracta, deoarece este alcătuită din țesut cicatriceal, nu muscular.

La bolnavii cu angină pectorală poate fi efectuată o procedură chirurgicală numity by-pass coronarian. Un segment venos este conectat cu aorta sau cu o arteră coronară proximală și apoi cu artera coronară de dincolo de stenoză, asigurîndu-se astfel irigația miocardului respectiv.

Venele inimii se caracterizează prin existența unui mare sistem colector, care le drenează, în majoritatea lor, în sinusul coronar, căruia însă nu îi sînt tributare venele mici ale inimii și venele lui Thebesius.

Sistemul sinusului coronar. Este format din marea venă coronară care se deschide direct în sinusul coronar. Sinusul este prevăzut cu două valvule: una la originea sa, valvula lui Vieussens și alta la vărsarea sa, în atriul drept, valvula lui Thebesius.

@RedAbaris 2013

Venele mici cardiace provin din părțile anterioară și dreaptă ale ventriculului drept; se deschid în peretele superior al atriului drept prin orificii *(foraminae)*; cea mai importantă este vena marginală dreaptă sau vena lui Galien.

Venele lui Thebesius. Sînt vene mici, parietale, care se deschid în cavitățile cardiace prin porii lui Vieussens sau *foraminulae.*

Limfaticele inimii sînt formate dintr-o rețea subpericardică, care primește limfaticele rețelelor miocardului și endocardului prin colectoare periarteriale.

Rețeaua subpericardică drenează prin două trunchiuri colectoare principale, stîng și drept.

Colectorul stîng drenează partea stîngă a rețelei, urcă de-a lungul feței stîngi, apoi posterior arterei pulmonare și se termină în limfonodulii intertraheobronhici, care drenează în lanțul laterotraheal drept.

Colectorul drept drenează partea dreaptă a rețelei, șanțul auriculoventricular, apoi ajunge pe fața anterioară a aortei și se termină într-un limfonodul al lanțului mediastinal anterior stîng (precarotidiac).

Astfel, teritoriile de drenaj sînt „încrucișate".

Nervii inimii. Provin din plexul cardiac, format de ramurile simpaticului și ale vagului.

Ramurile simpaticului, în număr de trei de fiecare parte, superior, mijlociu și inferior, se desprind din ganglionii cervicali corespunzători.

Ramurile vagului, tot în număr de trei, superior, mijlociu și inferior, își au originea, după cum urmează: ramul superior, direct din nervul vag; cel mijlociu, din nervul recurent laringian; cel inferior, tot din nervul vag, din zona inferioară a nervului recurent.

Plexul cardiac este format prin anastomoza acestor ramuri în jurul vaselor mari de la baza inimii. Cuprinde: un plex anterior arterial și un plex posterior venos.

Durerea din angina pectorală și infarctul miocardic iradiază, de obicei, din regiunea retrosternală și regiunea pectorală stîngă spre umărul stîng și porțiunea medială a brațului. Această durere este cunoscută sub numele de durere la distanță sau referită. Mai puțin constant, durerea iradiază spre umărul și brațul drept, cu sau fără durere concomitentă de partea stîngă. Toate aceste zone cutanate de referință pentru durerea cardiacă coincid cu distribuția segmentară a fibrelor senzitive, care pătrund în aceleași segmente ale măduvei spinării în care intră fibrele ce vin de la inimă.

Inima este insensibilă la palpare, tăiere, rece și cald, dar ischemia și acumularea consecutivă de produși metabolici stimulează terminațiile pentru durere din miocard. Fibrele aferente pentru durere (dendritele unor neuroni din ganglionii spinali T_1 pînă la T_5) merg spre centrii medulari pe calea ramurilor cardiace cervicale mijlocii, inferioare și toracice ale trunchiului simpatic. Axonii acestor neuroni senzitivi primari pătrund în segmentele T_1—T_4 sau T_5 ale măduvei spinării de partea stîngă. Conexiuni sinaptice pot fi de asemenea realizate cu neuroni comisurali (neuroni de legătură), care conduc impulsurile la neuronii din partea dreaptă a zonelor corespunzătoare ale măduvei. Aceasta explică probabil de ce durerea de origine cardiacă, deși de obicei iradiată în partea stîngă, poate fi observată și în partea dreaptă.

Stopul cardiac. Reprezintă oprirea contracțiilor inimii în circumstanțe accidentale: pierderi sangvine mari, într-un interval scurt de timp; consecutiv instalării insuficienței respiratorii acute; a unui colaps vasomotor sau reflex etc.

Apare în următoarele circumstanțe:

— traumatisme cerebrale sau toracice;

— afecțiuni tromboembolice cardiace sau pulmonare;

— accidente diverse: intoxicații, electrocutări, înec etc.

Prezența concomitentă a stopului respirator realizează sindromul de anoxie acută, manifestat clinic prin:

— pierderea cunoștinței;

@RedAbaris 2013

— absența contracțiilor cordului;
— oprirea respirației.

Apar simptome ce anunță instalarea morții clinice, cu o durată de 3—4 minute, după care apare moartea biologică, stare de irecuperabilitate a bolnavului ca individ conștient.

Stopul cardiac se evidențiază clinic prin următoarele semne:

— absența zgomotelor cardiace și a pulsațiilor la nivelul vaselor mari (carotidă, humerală, femurală);
— apariția cianozei patului unghial;
— apariția midriazei (dilatarea pupilelor), la circa 3—4 minute de la instalarea stopului, semn ce indică de obicei apariția morții biologice.

În aceste situații se impune aplicarea de extremă urgență a măsurilor de resuscitare cardiorespiratorie, ce se succed în trei etape:

— instituirea masajului cardiac extern și a respirației artificiale;
— restabilirea funcțiilor vitale de circulație și respirație;
— tratamentul insuficienței cerebrale acute și restabilirea conștiinței.

Tehnica masajului cardiac extern și a ventilației artificiale. Succesiunea manevrelor terapeutice este următoarea:

1. Așezarea bolnavului pe un plan dur, în decubit dorsal, cu hiperextensia dorsală maximă a capului și protruzia mandibulei înainte și în sus.

2. Eliberarea căilor aeriene de hipersecreții, corpi străini, reflux gastric și introducerea unei pipe Guedel pentru prevenirea căderii limbii și astuparea orificiului glotic.

3. Efectuarea ventilației artificiale prin respirație artificială gură la gură, prin intermediul unei truse de ventilație tip Ruben, Ambu, sau cu masca de anestezie aplicată pe figura victimei.

Pentru respirația gură la gură, reanimatorul se așează în dreapta bolnavului și, după inspirații moderate, insuflă aerul expirat în gura victimei, avînd grijă să comprime nările accidentatului, într-un ritm ce nu trebuie să depășească 16 insuflații pe minut. Se urmărește amplitudinea cuștii toracice, gradul acesteia ilustrînd eficiența ventilației.

Eficiența acestui tip de ventilație se ameliorează în cazul cînd reanimatorul își impune o ușoară hiperventilație: aerul respirator va conține o proporție mai mare de oxigen (16—17%) și mai mică de bioxid de carbon (2—3%).

4. Aplicarea concomitentă a masajului cardiac după metoda Kouvenhoven—Knikerboker.

Reanimatorul se așează în genunchi și cu palmele suprapuse pe extremitatea superioară a treimii inferioare a sternului. Prin greutatea corpului său comprimă puternic cușca toracică, astfel încît sternul victimei se înfundă cu 3—5 cm. După compresie, brațele reanimatorului se relaxează de pe stern, fără a fi ridicate și toracele victimei revine spontan la normal. Ritmul compresiunilor este de 60—80/minut. Eficiența manevrei se apreciază prin apariția pulsului la nivelul vaselor mari, prin dispariția midriazei și prin recolorarea tegumentelor.

Manevra se execută de 2 salvatori sau de o singură persoană.

Tehnica folosită de doi salvatori:

— unul dintre salvatori efectuează compresiunea sternală într-un ritm de 60—70 compresiuni pe minut;
— după cinci compresiuni, al doilea salvator execută o insuflație profundă și rapidă.

Tehnica folosită de un singur salvator (Anhejeld):

— se execută trei insuflații foarte rapide și apoi 15 compresiuni sternale, cu un ritm rapid de 2/3 secunde. Astfel se realizează raport optim de 5/1 între insuflațiile pulmonare și masajul cardiac.

Complicațiile masajului cardiac extern sînt:

— fracturi condrocostale în 15—33% din cazuri, mai frecvente la bătrînii cu osteoporoză;
— embolii pulmonare gazoase sau lipidice, în 20—25% din cazuri, datorită fracturilor costale;
— fracturi de stern, hemotorax și hemopericard.

Puncția cardiacă de urgență. Se face în spațiul IV sau V intercostal, la două laturi de deget de marginea sternului. Controlul pătrunderii acului în cord este probată de obținerea, prin aspirație, a sîngelui în seringă. Prin același ac se administrează rapid, în 10—15 secunde, 1 mg adrenalină, după care se va relua masajul cardiac. La fiecare 5 minute de masaj cardiac se vor adiminstra cîte 50 ml de soluție molară 1,8% de bicarbonat de sodiu.

@RedAbaris 2013

Pericardul

Cordul este învelit de o formațiune fibroseroasă numită pericard.

Pericardul este un sac fibros și seros, care îmbracă inima și vasele sale, fiind alcătuit din două componente:

— una externă, fibroasă, pericardul fibros *(pericardium fibrosum)* și

— cealaltă profundă, formată din două foițe, pericardul seros *(pericardium serosum)* (fig. 35).

Pericardul fibros

Sacul pericardic are forma unui trunchi de con cu baza inferioară, prinsă de centrul tendinos al diafragmei abdominale *(pars diaphragmatica)* și cu vîrful îndreptat în sus, unde se continuă cu adventicea vaselor mari de la baza inimii. Fețele laterale sînt în raport cu pleurele parietale mediastinale, care, acoperind pericardul fibros, acoperă totodată nervii frenici, în drumul lor spre mușchiul diafragma, împreună cu vasele pericardicofrenice. Fața posterioară a pericardului fibros este în contact cu esofagul și aorta *(pars vertebralis)*. Fața sa anterioară *(pars sternocostalis)* este în raport cu pleura și plămînii *(pars retropleuropulmonaris)* și, parțial, direct cu peretele costal *(pars extrapleuralis)*, prin triunghiul inferior de pe plastronul sternocostal.

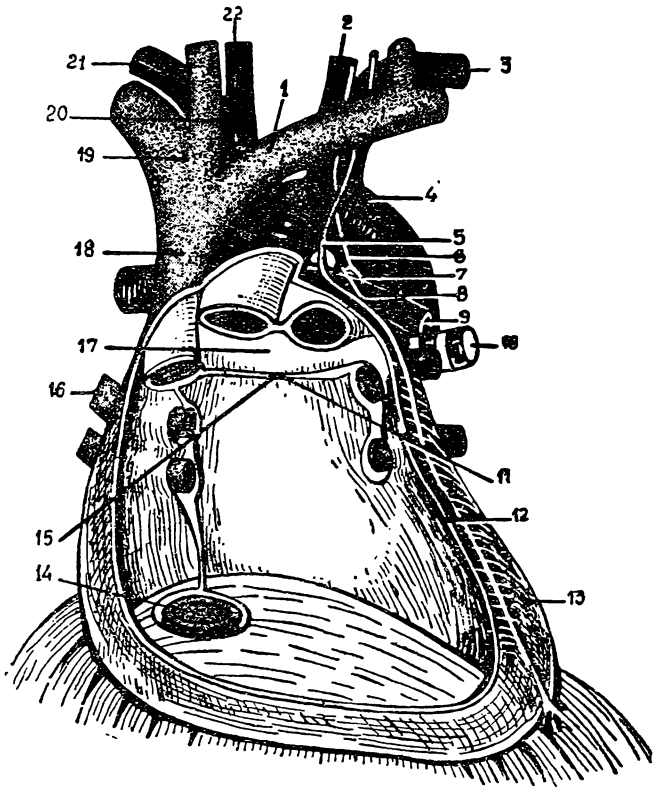

Fig. 35. Vasele mari și interiorul pericardului

1 — trunchiul venos brahiocefalic stîng; 2 — a. carotidă comună stîngă; 3 — a. subclavie stîngă; 4 — arcul aortei; 5 — n. frenic stîng; 6 — n. vag stîng; 7 — n. recurent laringeal stîng; 8 — lig. arterial; 9 — a. pulmonară stîngă; 10 — bronhia stîngă; 11 — reflectarea seroasei pericardice; 13 — pericardul fibros; 14 — v. cavă inferioară; 15 — reflectarea pericardică la nivelul atriului stîng; 16 — v. pulmonară superioară dreaptă; 17 — sinusul transvers; 18 — v. cavă superioară; 19 — trunchiul venos brahicefalic drept; 21 — a. subclavia dreaptă; 22 — a. carotidă comună dreaptă

Inferior, vine în raport cu centrul frenic al mușchiului diafragma și, prin intermediul diafragmei, cu viscerele abdominale, îndeosebi cu stomacul, raport care poate provoca, în anumite condiții, sindromul gastrocardiac, caracterizat prin dureri cardiace ce pot stimula infarctul în caz de suferințe gastrice.

Superior, porțiunea posterioară, sternocostală și cele laterale se întîlnesc sub forma unei capsule *(capsula pericardii)*, pe unde, aorta și artera pulmonară, părăsesc socul pericardic, și pătrunde în el vena cavă superioară. La acest nivel se formează, prin prelungirea pericardului pe aortă, *recessus aorticus*.

@RedAbaris 2013

Pericardul seros

Prezintă, ca toate seroasele, două foițe, o foiță viscerală sau epicard, care îmbracă inima și o foiță parietală *(pericardium serosum)*, care căptușește pericardul fibros.

Între cele două foițe se delimitează o cavitate capilară, cavitatea pericardică *(cavum pericardii)*, în care se găsește o cantitate mică de lichid seros albuminos, ce înlesnește mișcările mușchiului cardiac.

Cele două componente ale seroasei pericardice sînt în continuare directă la nivelul fundurilor de sac pericardice sau la nivelul sinusurilor pericardice.

Vascularizația și inervația pericardului

Pentru *pericardul seros*, vasele sînt reprezentate de ramuri din arterele și venele coronare. Limfaticele merg la rețeaua subpericardică a inimii. Nervii provin din plexul cardiac subpericardic.

Pentru *pericardul fibros:* arterele sînt reprezentate de ramuri ale arterelor diafragmatice superioare, bronhice și esofagiene; venele satelite se varsă în venele azigos și în venele diafragmatice superioare; limfaticele drenează în limfonodulii mediastinali anteriori și posteriori, diafragmatici și intertraheobronhici; nervii sînt reprezentați de ramuri ale nervilor frenici, vagi, recurenți și simpatic cervical.

Autorii clasici și în special L u s c h k a au descris numeroase ramuri nervoase pericardice de origine vagală, simpatică, recurențială sau frenică. Recent, aceste ramuri nervoase au fost negate. Incidentele reflexe care apar la deschiderea sau la simpla excitare a pericardului, dovedesc însă existența unei bogate inervații, de ordin, probabil, microscopic.

Inflamația acută a sacului pericardic *(pericardita)* are multe cauze. Ea poate fi asociată cu: tulburări metabolice (de exemplu, uremie), boala reumatică și o infecție bacteriană, virală sau tuberculoasă. Pericardita provoacă durere retrosternală, frecvent severă, și deseori un revărsat pericardic (trecerea lichidului din capilarele pericardice în cavitatea pericardică). Dacă revărsatul este întins, el poate îngreuia activitatea cardiacă prin comprimarea venelor pulmonare (cînd străbat sacul pericardic), precum și a atriilor. Această stare, agravată de lipsa de elasticitate a pericardului fibros realizează o *compresiune cardiacă.*

Paracenteza pericardică (drenarea lichidului din cavitatea pericardică) este uneori necesară pentru reducerea presiunii, exercitate de lichidul acumulat, asupra inimii. Un ac cu calibru mare poate fi inserat prin al V-lea sau al VI-lea spațiu intercostal parasternal stîng. Se va avea grijă să nu se puncționeze artera toracică internă. Sacul pericardic poate fi de asemenea abordat prin pătrunderea în unghiul infrasternal stîng și trecerea acului în sus și înapoi. M a r f a n propune efectuarea punctiei sub vîrful apendicelui xifoid.

Explorarea cardiacă

Explorarea cordului se realizează prin investigații clinice (inspecție, percuție, ausculație), care presupun cunoașterea proiecției inimii, orificiilor sale și a pericardului și paraclinice (angiografie, electrocardiogramă, scintigrafie ș.a.).

Proiecția inimii. Privind pieziș, împotriva luminii, fața anterioară a toracelui, sub mamelonul stîng, se observă pulsațiile vîrfului inimii, care sînt transmise peretelui toracal în timpul sistolei (șocul apexian).

Acesta se proiectează în spațiul al V-lea intercostal stîng, pe linia medie claviculară (sau mamelonară). Proiecția variază cu vîrsta, tipul constituțional, diverse modificări funcționale sau în anumite stări patologice. Astfel, la copil, șocul apexian este percep-

@RedAbaris 2013

tibil în spațiul al IV-lea intercostal stîng, puțin în afara liniei medioclaviculare. La bătrîni, în urma coborîrii generale a viscerelor și deci și a inimii, șocul apexian se percepe în spațiul al VI-lea intercostal stîng. Aria cardiacă se proiectează pe peretele anterior al toracelui, în suprafața cuprinsă între liniile curbe ce unesc, la dreapta spațiul al II-lea intercostal (capătul său sternal) și articulația condrosternală a V-a, iar în stînga, capătul sternal al spațiului al II-lea intercostal stîng și punctul care marchează șocul apexian.

Proiecția orificiilor inimii. Orificiul atrioventricular drept (tricuspid), care este cel mai anterior, se proiectează în dreptul articulației cartilajului costal al V-lea drept cu sternul, atingînd linia mediosternală.

Orificiul atrioventricular stîng (mitral) se proiectează în dreptul extremității sternale al spațiului intercostal al III-lea stîng, pe linia care unește acest spațiu cu articulația între cartilajul costal al V-lea drept și stern.

Orificiul aortic se proiectează lateral de marginea stîngă a sternului, în dreptul celui de al III-lea cartilaj costal stîng, iar orificiul arterei pulmonare se proiectează lateral de marginea stîngă a sternului, pe o linie oblică ce prelungește înainte marginea superioară a coastei a III-a stîngi.

Proiecția orificiilor nu corespunde locului de auscultație cu maximă eficiență a zgomotelor cardiace.

Aceste focare de auscultație se găsesc: pentru orificiul aortic, în spațiul al II-lea intercostal drept, la marginea sternului (la nou-născut, pe linia mediosternală, în dreptul spațiului al III-lea intercostal); pentru orificiul pulmonar, pe marginea stîngă a sternului, în dreptul spațiului al II-lea intercostal stîng (la nou-născut, în dreptul articulației costosternale IV stîngi); focarul orificiului mitral se găsește la vîrful inimii, în spațiul al V-lea stîng, la 8—10 cm lateral de linia mediosternală (la nou-născut, în dreptul articulației mediosternale a IV-a, stîngi) și focarul orificiului tricuspid, la baza apendicelui xifoid (la nou-născut, în dreptul spațiului intercostal IV, pe linia mediosternală).

Proiecțiile anterioare ale cordului sînt supuse multor variații fiziologice și patologice, mult mai constante fiind raporturile posterioare ale inimii cu coloana vertebrală, corespunzînd vertebrelor IV—VIII toracale (vertebrele cardiace Giacomini): T_4=vertebra supracardiacă; T_5=vertebra infundibulară; T_6=vertebra atrială; T_7=vertebra ventriculară; T_8=vertebra apexiană.

Proiecția pericardului. La suprafața peretelui sternocostal pericardul se proiectează folosind următoarele repere: de o parte și de alta a sternului, la depărtare de circa 1 cm de marginile acestuia se marchează cîte un punct în spațiul I intercostal (deasupra și lateral de unghiul lui Louis). Apoi, se va determina capătul sternal al spațiului al V-lea intercostal drept și bătăile vîrfului inimii, vizibile în spațiul al V-lea intercostal stîng, pe linia medioclaviculară, la 10 cm depărtate de linia mediosternală. Se unesc prin două linii, convexe spre înafară, punctele marcate în dreapta și în stînga și printr-o linie curbă, a cărei convexitate să fie în apropierea furcii sternului (incizurii jugulare). Se unesc capetele liniilor superioare și punctele inferioare menționate mai sus, situate în spațiile V intercostale, drept și stîng, obținîndu-se o arie neregulată patrulateră, cu laturile curbe.

Angiografia. Angiografia evidențiază prezența cardiopatiilor congenitale sau dobîndite. Ea poate fi neselectivă sau selectivă, după cum introducerea soluției de contrast se face fie într-o venă periferică, fie prin cateter introdus în sistemul cav superior sau inferior. Se introduce, cu o seringă automată, sub o presiune de 5–7 kg/cm², soluția iodată la temperatura corpului, în concentrație de 70%. După 2–3 secunde se obține dextrograma, după 4–5 secunde angiopneumografia, iar după 7–8 secunde, imaginea vaselor pulmonare și a cordului stîng.

Electrocardiograma. Electrocardiograma este metoda de explorare prin care se evidențiază leziunile miocardului sau ale arterelor coronariene și se precizează natura tulburărilor de ritm cardiac.

Se prezintă sub forma unui traseu, care este indicat arbitrar, prin literele succesive ale alfabetului P, Q, R, S, T și U și se bazează pe înregistrarea variațiilor de voltaj de la nivelul miocardului, în diferitele faze ale ciclului cardiac. Această variație de voltaj este produsă de depolarizarea și repolarizarea celulelor miocardice.

Unda P este determinată de depolarizarea atrială și are o durată de 0,11 secunde, măsurînd 3 mm.

Intervalul PR ocupă timpul dintre depolarizarea atrială și depolarizarea ventriculară.

Unde Q R S, ocupă intervalul Q R S de depolarizare ventriculară.

Segmentul ST reprezintă sfîrșitul depolarizării ventriculare și începutul repolarizării.

În acest fel se disting trei faze: faza atrială, faza de invazie a impulsurilor în ventricule și faza de retragere.

În cazuri patologice, aspectul electrografic îmbracă forme variate, specifice, fapt ce permite stabilirea diagnosticului bolilor cardiace.

@RedAbaris 2013

Scintigrafia cordului. Este o metodă neinvazivă, repetitivă, ce poate fi folosită şi la bolnavii cu stări cardiovasculare grave.

În raport de necesităţi, se foloseşte:

– scintigrafia miocardică în perfuzie;

– angiocardiografia radioizotopică.

Scintigrafia miocardică în perfuzie se bazează pe principiul reţinerii în celulele miocardice, proporţional cu fluxul sangvin coronarian care irigă regiunea miocardică respectivă, a unor radiotrasori (Tl-201 şi mai puţin K-43, Rb-87, Ce-129), introduşi intravenos. Se consideră că pompa sodiu-potasiu este responsabilă de fixarea taliului în celula miocardică. După captarea sa miocardică, taliul se elimină lent din copartimentul celular şi trece în cel vascular.

Explorarea se face în două maniere: în repaus şi la efort. În repaus, bolnavului I se injectează rapid, intravenos, 2 mC_1 soluţie de taliu radioactiv şi la 10–15 minute de la injectare, vascularizaţia coronariană este vizualizată în incidenţă OAS la 45° sau OAS la 70°. În efort (efort gradat), cînd el a atins nivelul maxim, se injectează intravenos 2 m C_1 Tl-201; la 5–10 minute se iau primele imagini şi apoi la 3–4 ore de la injectare, în aceleaşi incidenţe.

Normal, distribuţia radioactivităţii este uniformă pe întreaga arie cardiacă.

Patologic, se pot constata:

– mărirea sau micşorarea volumului cavităţii ventriculare;

– modificarea grosimii peretelui ventricular;

– acumularea crescută a radioactivităţii pe ariile pulmonare;

– prezenţa zonelor „reci" ce traduc deficite de distribuţie ale radioactivităţii, care pot fi reversibile (ischemie miocardică indusă de efort) sau ireversibile (infarct miocardic acut sau cicatriceal, miocardiopatii, leziuni infiltrative sau metastatice).

Angiocardiografia radioizotopică estimează funcţia ventriculară şi hemodinamică a cavităţilor cardiace şi a marilor vase. Se foloseşte fie tehnica „primei treceri" a radiotrasorului prin cavităţile cardiace, fie tehnica „la echilibru", sincronizată cu electrocardiograma, în care imaginile cordului se obţin după ce radiotrasorul s-a omogenizat în spaţiul vascular.

Cateterismul cardiac permite să se exploreze direct cavităţile cardiace, să se măsoare presiunile intracardiace (atriale şi ventriculare drepte) şi intravasculare (artera pulmonară şi capilarele pulmonare), să se introducă produşi radioopaci şi radioactivi şi, de asemenea, să se preleveze eşantioane de sînge pentru determinarea gazelor în sîngele din cordul drept sau din artera pulmonară.

Cateterul opac este introdus prin denudarea unei vene de la nivelul plicii cotului şi, sub ecran, este condus de-a lungul venelor subclavie şi cavă superioară pînă în inima dreaptă. De aici, poate fi împins spre artera pulmonară dreaptă. Odată ajuns la punctul dorit, se recoltează mici cantităţi de sînge necesare pentru determinarea valorii oxigenului şi dioxidului de carbon şi se măsoară presiunea intracavitară. Presiunile intracardiace obţinute furnizează date importante pentru stabilirea diagnosticului atît în clinicile de cardiologie cît şi în cele de pneumologie.

Metoda cateterismului cardiac, introdusă de Forssmann (1929), Counard şi Ranges (1941) a fost perfecţionată de Bradley şi Grandjean care au recurs la microcateterism, folosind în acest scop un ac de puncţie venoasă ceva mai gros, prin lumenul căruia se introduce un cateter foarte flexibil, subţire, cu un diametru sub 1 mm şi lung de 130 cm. Cateterul este antrenat de curentul sangvin şi împins către cavităţile cardiace şi artera pulmonară. Procedeul este bine tolerat de bolnav, nu produce dereglări importante şi permite repetarea sa la nevoie.

Sistemul vascular

Este alcătuit din artere, capilare, vene şi vase limfatice (fig. 36).

Toate aceste vase sînt căptuşite de endoteliu, în jurul căruia se găsesc, în proporţii diferite, fibre colagene şi reticulare – elemente de rezistenţă, fibre elastice –, structuri extensibile ce înmagazinează energia sistolică şi o redistribuie în diastolă, celulele musculare netede – elemente activ contractile ce opun rezistenţă presiunii sangvine.

Aceste formaţiuni suprapuse tubului endotelial formează cele trei tunici ale vasului respectiv, intima – endartera, media şi adventicea sau tunica externă.

@RedAbaris 2013

Fig. 36. Schema circulației sangvine

1 — a. carotidă externă; 2 — a. carotidă internă; 3 — a. subclavia stîngă; 4 — arcul aortei; 5 — vv. pulmonare; 6 — trunchiul pulmonar; 7 — aorta descendentă; 8 — a. brahială; 9 — a. mezenterică superioară; 10 — a. mezenterică inferioară; 11 — a. radială; 12 — a. iliacă comună; 13 — a. ulnară; 14 — a. iliacă internă; 15 — a. femurală; 16 — a. profundă femurală; 17 — a. arcuată; 18 — a. plantară medială; 19 — a. dorsală a piciorului; 20 — a. fibulară; 21 — a. tibială posterioară; 22 — a. tibială anterioară; 23 — a. poplitee; 24 — a. iliacă externă; 25 — aorta abdominală; 26 — v. portă și v. suprahepatică (schemă); 27 — trunchiul celiac; 28 — v. cavă inferioară; 29 — v. cavă superioară; 30 — v. brahiocefalică dreaptă; 31 — a. carotidă comună

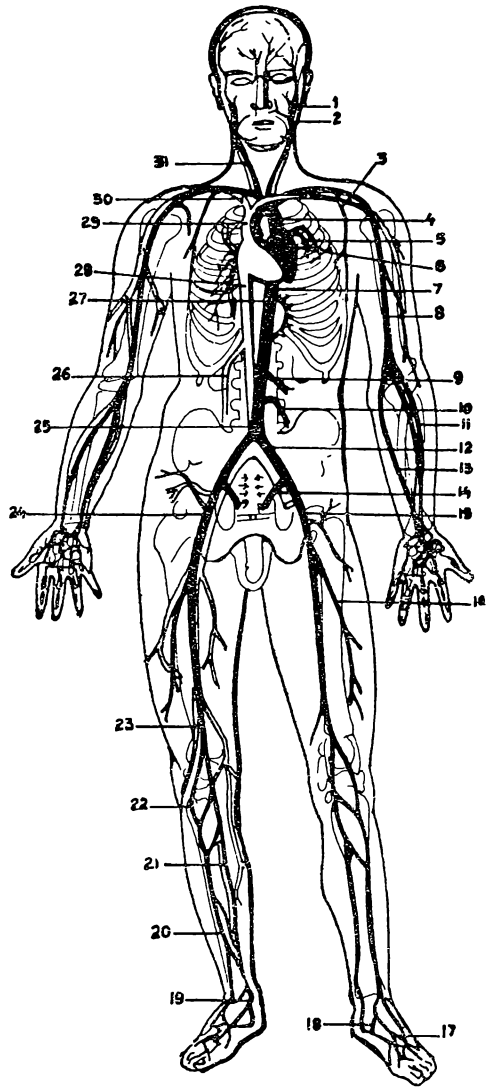

Cele trei tunici se caracterizează fiecare printr-o structură particulară. Endartera este formată din celule endoteliale cu dispoziție longitudinală și din fibre colagene și elastice circulare și longitudinale. Cu excepția elementelor elastice, celulele și fibrele endarterei sînt situate distanțat, aavînd astfel posibilitatea de a se adapta modificărilor vasculare. Elementele constitutive ale mediei sînt reprezentate prin celule musculare netede (cu capacitate de contracție activă) și din fibre sau lamele elastice, elemente rezistente la distensiuni. In medie, aceste structuri sînt dispuse circular. Adventicea este formată din fibre colagene și dintr-un număr variabil de fibre elastice, dispuse în sens longitudinal.

Integritatea morfofuncțională a vaselor și, în special, a arterelor este condiționată și de nutriția lor, care este de un tip particular: treimea internă a vaselor este nutrită prin difuziune de către sîngele circulant, iar cele 2/3 externe, prin sîngele adus la vase de niște vase mici, numite *vasa vasorum*.

Arterele

Arterele sînt reprezentate prin totalitatea vaselor sangvine care pleacă de la inimă. Ele sînt formate din trei straturi: intima sau endartera, media (sau musculara) și adventicea. În raport cu predominanța țesutului elastic sau muscular și cu mărimea lor, arterele se împart în următoarele trei

@RedAbaris 2013

tipuri: 1) arterele de tip elastic mari; 2) artere de tip muscular sau de mărime medie (artere de distribuţie care pot fi musculare şi viscerale); 3) arteriole.

Arterele elastice sînt cele care înlesnesc ca sîngele, evacuat în mod ritmic din inimă, să circule (în artere) sub forma unui curent continuu (coloană continuă). Ele sînt artere mari (artera aorta şi arterele pulmonare) care pornesc direct de la inimă. Sîngele, pătrunzînd în ele determină lărgirea (dilatarea) şi alungirea lor; structurile elastice ce le sînt caracteristice se extind şi înmagazinează o parte din presiunea exercitată asupra lor de către coloanele sangvine evacuate din inimă. În decursul diastolei, însă, peretele extins al arterelor elastice (aflat deci sub tensiune) se „contractă pasiv" (structurile elastice revin la starea lor normală) şi, în acest fel, menţin, un timp foarte scurt, presiunea arterială, răstimp în care inima se umple şi se contractă din nou.

Astfel, dacă presiunea sistolică este determinată de contracţia inimei, cea diastolică (care este mai mică) este determinată de revenirea la starea normală a arterelor elastice destinse în sistolă, şi care în diastolă se „contractă pasiv".

Arterele elastice sînt formate din cele trei tunici caracteristice, cu predominenţa netă a mediei; participarea proporţională a celor trei tunici în formarea peretelui este, în mod aproximativ, următoarea: endartera, — 10%, media, 80% şi adventicea, — 10%.

Intima sau endartera este formată din endoteliu, strat subendotelial şi din limitanta elastică internă.

Media sau tunica elastică este stratul cel mai bine reprezentat. Ea este formată din lame sau membrane elastice, dispuse concentric şi spiralat. Aceste lame discontinui sînt fenestrate, numărul şi grosimea lor variind cu vîrsta: subţiri şi puţin numeroase la copii (aprox. de 40 în aortă), ele devin evident mai groase şi mai numeroase la adult (în număr de 70–80). Spaţiile dintre lamele sau membranele elastice sînt ocupate de o substanţă fundamentală mucopolizaharidică, în care se găsesc incluse fibrocite şi celule musculare netede, fibre colagene şi elastice. Această structură „interlamelară" leagă şi solidarizează între ele membranele elastice.

Adventicea sau stratul extern este format din fibre colagene elastice dispuse spiralat sau longitudinal, iar uneori chiar în mod dezordonat.

Arterele musculare sau de distribuţie. Acest tip de artere asigură circulaţia adecvată stării de funcţionalitate a diferitelor ţesuturi şi organe. Arterele de tip muscular sînt cele care menţin raportul adecvat dintre debitul sangvin şi necesităţile organului, respectiv, ale ţesuturilor. Structura lor este adaptată acestei funcţii. Fiind formate din celule musculare netede, arterele musculare sînt reactive şi răspund prompt, prin modificări adaptative, faţă de stimulii nervoşi (şi humorali). Ele au o inervaţie mult mai abundentă decît cele elastice şi sînt structuri activ-contractile (în timp ce arterele elastice sînt pasiv-contractile).

Structura dominantă este media, formată din ţesut muscular neted. Prezenţa acestui ţesut muscular neted, ca şi a unei bogate inervaţii a peretelui, reprezintă substratul morfofuncţional al capacităţii lor de a-şi modifica în mod activ lumenul (fenomene vasomotorii, — vasoconstricţie şi vasodilatare) şi de a asigura, în acest fel, debitul sangvin necesar şi adecvat stării funcţionale a ţesuturilor şi organelor. Morfologic, aceste artere se caracterizează printr-o adventice bine dezvoltată, care însă nu atinge niciodată grosimea mediei. În acest fel, participarea procentuală

@RedAbaris 2013

aproximativă a celor trei tunici în constituirea peretelui arterelor musculare este: endartera, 5–10%, media, 50% şi adventicea, 40–50%.

Arteriolele. Sîngele circulă în artere sub o presiune (relativ) mare, însă el trebuie „distribuit" („livrat") capilarelor la o presiune mică (scăzută) pentru a nu le rupe şi distruge. Această transformare se realizează la unele animale prin intermediul unor valvule situate între artera terminală şi capilare. Aceste aparate valvulare nu există la om, reducerea presiunei sangvine realizîndu-se prin intermediul arteriolelor.

Arteriolele nu sînt numai nişte artere mici, ele sînt, în esenţă, vase de un tip special, caracterizate printr-un perete gros şi un lumen îngust. Acest lumen strîmt cît şi starea de contracţie tonică a peretelui arteriolar opus sîngelui, creează o considerabilă rezistenţă. Arteriolele au un rol esenţial în menţinerea presiunii sangvine la valorile constante şi în limite fiziologice; creşterea tonusului acestora reprezintă un factor important în dezvoltarea şi menţinerea hipertensiunii arteriale.

Stabilirea caracterului de arteriolă se bazează pe raportul dintre lumen şi grosimea peretelui. În mod normal, acest raport, la nivelul arteriolelor este de 1 : 2, deci lumenul reprezintă numai jumătate din grosimea peretelui (variaţiile fiziologice se situează între 1 : 1,7 la 1 : 2,7). În hipertensiune arterială grosimea peretelui creşte semnificativ, paralel cu diminuarea lumenului.

Intima sau endartera este subţire, fiind reprezentată în esenţă numai prin endoteliul şi limitanta elastică internă. Media sau tunica musculară este formată din fibre musculare netede, dispuse circular. Adventicea sau tunica externă este bine reprezentată şi atinge uneori dimensiunile mediei.

Sub raport macroscopic sistemul arterial, reprezentat în principal de artera aortă şi arterele pulmonare (vor fi studiate odată cu aparatul respirator), pleacă de la nivelul cordului.

Aorta

Aorta toracică şi abdominală (împărţite astfel topografic) constituie trunchiul de origine al tuturor arterelor marii circulaţii.

Aorta toracică prezintă două segmente:

– crosa aortei; porţiunea iniţială a aortei, de la orificiul aortic pînă la flancul stîng al vertebrei T_4;

– aorta toracică descendentă, de la vertebra T_4 pînă la hiatul aortic al diafragmei, respective T_{12}.

Crosa aortei descrie un arc de cerc situat într-un plan aproape sagital, fiind formată din două porţiuni:

– una ascendentă (descrisă uneori separat şi nu ca parte constitutivă a crosei) şi

– o porţiune orizontală,

care incalecă, cu concavitatea sa inferioară, pedicului pulmonar stîng, şi coboară, devenind aortă toracică descendentă, terminîndu-se la nivelul feţei laterale stîngi a vertebrei T_4.

Porţiunea ascendentă a cîrjei aortei se alătură trunchiului arterei pulmonare, cu care formează pedicului arterial al inimii, fiind aproape în întregime intrapericardică şi dă, îndată după ieşirea sa din inimă, emergenţa arterelor coronare.

Aorta este unită cu bifurcaţia pulmonară prin ligamentul arterial, care este un cordon fibros, rest al canalului arterial.

@RedAbaris 2013

Fața superioară, convexă, dă naștere celor trei mari trunchiuri arteriale: dinainte-înapoi, trunchiul arterial brahiocefalic, pretraheal; artera carotidă primitivă stîngă, laterotraheal stîng: artera subclaviculară stîngă, lateroesofagian.

Între trunchiul arterial brahiocefalic și carotida primitivă stîngă este triunghiul vascular pretraheal în care se găsesc artera tiroidiană mijlocie *(thyreoidea ima)* a lui Neubauer (cînd este prezentă) și, uneori, o arteră tiroidiană aberantă.

Deoarece arterele mari și ramurile lor provin din transformarea arcurilor aortice ale arcurilor branhiale embrionare, anomaliile lor sînt relativ frecvente.

Se pot dezvolta mai multe anomalii ale arcului aortic (de exemplu, arc aortic dublu și arc aortic drept) și se pot produce mai multe variații ale originii ramurilor arcului aortic. O arteră subclavie dreaptă retroesofagiană nu este rară. Cînd trece posterior față de esofag pentru a ajunge la membrul superior drept, ea poate comprima esofagul, provocînd dificultăți de deglutiție (disfagie). La persoanele cu o arteră subclavie dreaptă retroesofagiană, nervul laringean recurent drept nu face înconjurul arterei subclavii drepte, ci trece direct de la vag la mușchii laringieni.

Persistența canalului arterial rezultă din incapacitatea canalului arterial de a se închide după naștere și de a deveni ligamentul arterial. Această anomalie poate fi sau izolată sau asociată cu diverse defecte cardiace.

Coarctația aortei este o anomalie congenitală constînd în constricția lumenului aortic, de obicei dedesubtul originii arterei subclavii stîngi. Cînd constricția este situată dedesubtul intrării canalului arterial, tipul postductal, se dezvoltă o circulație colaterală între partea proximală și cea distală a aortei prin arterele intercostale și artera toracică internă.

Aorta toracică descendentă are originea în continuarea crosei aortei, la marginea stîngă a vertebrei T_4. Traiectul său este vertical, coborînd în mediastinul posterior de-a lungul coloanei vertebrale toracale. Străbate mușchiul diafragma la nivelul vertebrei a XII-a toracale, devenind aortă abdominală.

În mediastinul posterior este organul situat cel mai posterior împreună cu canalul toracic, avînd următoarele raporturi: anterior, dinspre superior înspre inferior, cu pedicului pulmonar stîng, cu nervul vag stîng, esofagul toracic și cu sinusul pleural interaorticoesofagian; posterior, aorta toracică este în raport cu arterele intercostale, care iau naștere pe fața sa posterioară, lanțul simpatic toracic stîng și nervul splanhnic, venele hemiazigos superioară și inferioară, care o încrucișează pe dindărăt, la nivelul vertebrei a VI-a toracale, pentru cea superioară și celei de a VII-a sau a VIII-a, pentru cea inferioară și, prin mijlocirea acestor elemente, cu coloana vertebrală; lateral, la stînga, este acoperită de pleura mediastinală, iar la dreapta se găsește, superior, marginea stîngă a esofagului, iar pe tot traiectul, canalul toracic (ductul toracic) — care, din retroaortic devine, în jos, retroesofagian — și marea venă axigos, despărțită de aortă prin canalul toracic.

Aorta toracică străbate mușchiul diafragma prin orificiul aortic, fibros, inextensibil, cuprins între stîlpii principali mediali ai diafragmei, situat la nivelul vertebrei T_{12}.

Anterior este în raport cu esofagul, care străbate diafragma prin hiatusul esofagian proiectat la vertebra T_{10}, iar posterior cu vertebra T_{12}.

Ramurile aortei toracice se împart în două grupe, viscerale și parietale.

Ramurile viscerale sînt arterele bronhice, esofagiene și mediastinale.

Ramuri parietale sînt arterele intercostale aortice.

@RedAbaris 2013

Aorta abdominală se întinde de la orificiul diafragmatic, situat la nivelul discului intervertebral T_{11}–T_{12}, pînă la nivelul vertebrei a IV-a lombară, unde se trifurcă în ramurile sale terminale: arterele iliace comune şi artera sacrată medie.

Aorta coboară aproape vertical, uşor la stînga liniei mediane, înaintea coloanei lombare, în spaţiul retroperitoneal.

Măsoară în medie 15–18 cm. Calibrul său descreşte de sus în jos.

În drumul său, aorta abdominală este înconjurată de ţesut conjunctiv lax, de plexul nervos simpatic aortic şi de limfonodulii lanţului lomboaortic, nodulii preaortici, lateroaortici drepţi, lateroaortici stîngi şi retroaortici.

Posterior are raporturi cu coloana vertebrală lombară, cu cisterna lui Pequet şi cu originea canalului toracic; înspre lateral şi posterior se află simpaticul lombar şi venele lombare ascendente.

Anterior are raporturi diferenţiate.

– În zona celiacă dă naştere arterelor diafragmatice inferioare şi trunchiului celiac, din care ies artera hepatică, artera splenică şi artera coronară-gastrică; anterior de ele se găseşte bursa omentală, *pars flaccida* a micului epiploon, faţa inferioară a ficatului şi mica curbură a stomacului (fig. 37).

– În zona duodenopancreatică are raporturi cu pancreasul şi porţiunea a III-a a duodenului, aplicate pe aortă prin peritoneul parietal. Aici îşi au originea arterele mezenterice superioară şi inferioară, arterele genitale şi arterele renale. Porţiunea a III-a a duodenului împreună cu pancreasul sînt prinse în pensa aortomezenterică. Aorta se află pe linia mediană a patrulaterului lui Rogie, delimitat de vena portă, vena suprarenală stîngă, trunchiul splenomezenteric şi vena renală (fig. 38, 39).

– În zona subduodenală se găseşte regiunea terminală aortică. La acest nivel, prin mijlocirea mezosigmoidului, are raporturi cu ansele intestinului subţire.

În stînga, aorta are următoarele raporturi, de sus în jos: diafragmul, glanda suprarenală stîngă, marginea internă a rinichiului stîng, ureterul stîng, faţa anterioară a muşchiului psoas şi vasele genitale stîngi.

În dreapta, lateral de aortă se află vena cavă inferioară. În spaţiul dintre aortă şi vena cavă se găseşte lanţul limfonodulilor lomboaortici.

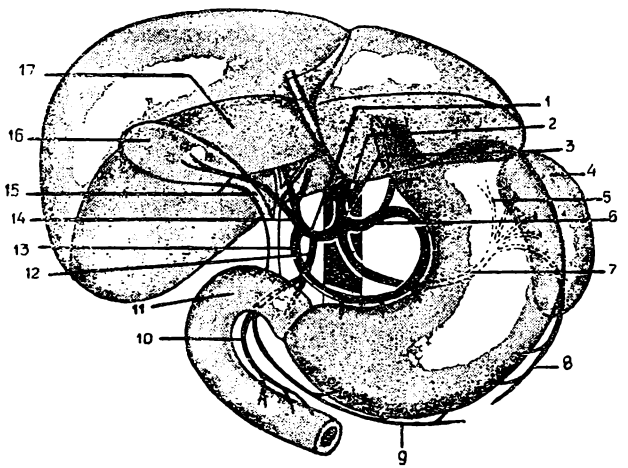

Fig. 37. Ramurile trunchiului celiac

1 – a. hepatică comună; 2 – aorta; 3 – trunchiul celiac; 4 – splina; 5 – aa. gastrice scurte; 6 – a. gastrică stîngă; 7 – a. splenică; 8 – a. gastroepiploică stîngă; 9 – a. gastroepiploică dreaptă; 10 – a. pancreaticoduodenală superioară; 11 – duodenul; 12 – a. gastroduadenală; 13 – a. gastrică dreaptă; 14 – a. hepatică proprie (ramul drept); 15 – a. şi ductul cistic; 16 – vezica biliară; 17 – faţa viscerală a ficatului

@RedAbaris 2013

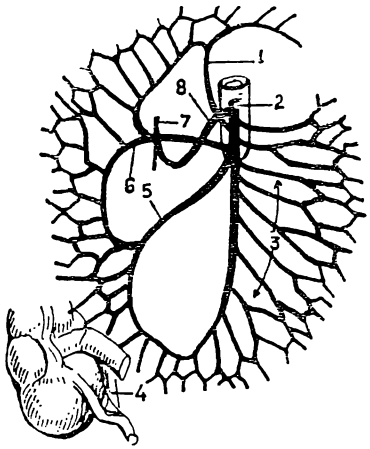

Fig. 38. Schema arterei mezenterice superioare

1 — a. colică medie; 2 — a. mezenterică superioară; 3 — aa. jejunale şi ileale; 4 — a. apendiculară; 5 — a. ileocolică; 6 — a. colică dreaptă; 7 — a. supraduodenală; 8 — a. pancreaticoduodenală inferioară

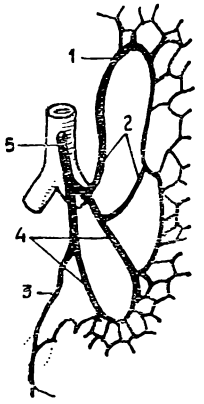

Fig. 39. Artera mezenterică inferioară (schemă)

1, 2 — a. colică stîngă; 3 — a. rectală superioară; 4 — aa. sigmoidiene; 5 — a. mezenterică inferioară

Bifurcaţia aortei are următoarele raporturi: anterior, lanţurile simpatice lombare, nervul presacrat, mezocolonul sigmoidian şi originea arterei hemoroidale superioare; posterior, plexul nervos lombar; inferior, triunghiul promontoiliac, cu marginile laterale date de arterele iliace primitive, baza formată de promontoriu, la acest nivel existînd vena iliacă comună stîngă şi nodulii limfatici iliaci; superior, originea arterei mezenterice inferioare, cu 4–5 cm mai sus; la dreapta se găsesc originea venei cave inferioare, limfonodulii precavi sau lateroaortici drepţi; iar la stînga, foseta intersigmoidă, originea trunchiului arterelor sigmoidiene, vena mezenterică inferioară.

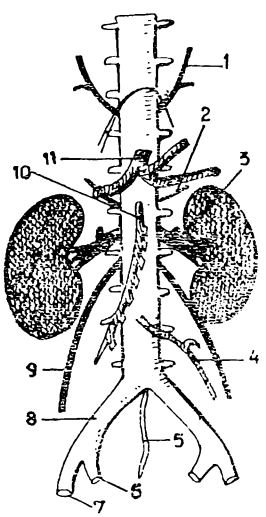

Rezumînd, rezultă că aorta abdominală emite ramuri parietale şi ramuri viscerale: ramurile parietale sînt arterele diafragmatice inferioare şi arterele lombare; ramurile viscerale sînt perechi — arterele suprarenale mijlocii, renale, genitale (spermatice la bărbat, ovariene la femeie), uretrale mijlocii — şi arterele neperechi (trunchiul celiac cu artera hepatică, splenică, coronara gastrică, artera mezenterică superioară, artera mezenterică inferioară (fig. 40).

Artera aortă abdominală se împarte în cele **două artere iliace comune.**

La rîndul său, *artera iliacă comună (a. iliaca communa)* se bifurcă într-o ramură dreaptă şi alta

Fig. 40. Ramurile aortei abdominale (schemă)

1 — a. diafragmatică inferioară; 2 — a suprarenală; 3 — a renală; 4 — a. mezenterică inferioară; 5 — a. sacratomediană; 6 — a. iliacă internă; 7 — a. iliacă externă; 8 — a. iliacă comună; 9 — a testiculară (ovariană); 10 — a. mezenterică superioară; 11 — trunchiul celiac

@RedAbaris 2013

stîngă, voluminoase. Ele rezultă din bifurcarea aortei la nivelul vertebrei a patra lombare. Descind oblic în jos şi în afară pînă la articulaţia sacro-iliacă, unde se împarte fiecare într-o arteră iliacă externă şi alta internă (hipogastrică).

Artera iliacă externă (a. iliaca externa) ţine de la articulaţia sacro-iliacă pînă la ligamentul inghinal, unde devine arteră femurală. Are două ramuri colaterale: artera epigastrică *(a. epigastrica inferior)*, din care se desprind artera anostomotică *(r. pubicus)* cu artera obturatorie (arcada morţii) şi artera circumflexă iliacă internă *(a. circumflexa ilium profunda)*, cu ramura ascendentă (abdominală) şi ramura transversală (iliacă).

Artera iliacă internă (a. iliaca internă) sau hipogastrică este artera principală a bazinului, cu originea la nivelul articulaţiei sacroiliace. Are un traiect în jos şi înainte, pînă la nivelul marei incizuri sciatice *(incisura ischiadica major)*. Ramurile extrapelviene sînt: artera obturatoare, arterele fesiera superioară *(a. glutaea superior)* şi fesiera inferioară *(a. glutaea inferior)* şi artera ruşinoasa internă *(a. pudenda interna)*.

Ramurile intrapelvine parietale sînt arterele iliolombară şi sacrată laterală.

Ramurile intrapelvine viscerale sînt arterele ombilicală, vezicală inferioară, hemoroidală inferioară (la femeie se adaugă arterele uterină şi vaginală).

Aorta abdominală şi ramurile sale pot fi studiate radiologic prin injectarea în ele a unei substanţe de contrast radioopace. Cînd partea distală a aortei abdominale şi/sau artera iliacă externă nu sînt obstruate, se inseră un cateter într-o arteră femurală chiar sub ligamentul inghinal, folosind *tehnica Soldinger.*

Se efectuează o puncţie percutanată a arterei femurale cu un ac de calibrul 16. O piesă de ghidare sterilă din sîrmă subţire prevăzută cu un arc se trece prin ac şi se împinge în sus prin artera iliacă externă pe o distanţă de cîţiva cm. Acul se scoate, piesa de ghidare fiind lăsată în arteră. Un cateter de plastic de calibru 16 cu un vîrf curbat este aplicat pe piesă de ghidare pînă la peretele arterial. Printr-o mişcare de rotaţie, cateterul şi piesa de ghidare se aduc în lumenul arterei. Piesa de ghidare se scoate, cateterul fiind lăsat în arteră. S o l d i n g e r era student în medicină cînd a elaborat această tehnică.) Apoi cateterul se trece, sub control fluoroscopic, în nivelul dorit al aortei, pentru injectarea substanţei de contrast în vederea vizualizării aortei şi a ramurilor sale, sau el poate fi manipulat pînă ajunge într-o ramură aortică în scopul unei angiografii selective a unei singure ramuri.

In prezenţa unei ateroscleroze (îngustarea aortei şi/sau a arterelor iliace din cauza depunerilor de lipide în pereţii lor), s-ar putea ca tehnica Soldinger să nu fie aplicabilă. In aceste cazuri, se recurge la *biopuncţie,* substanţa de contrast se introduce în aortă prin puncţie de aspiraţie directă (needle puncture), efectuîndu-se rostografie translombar, între vertebrele L_1–L_3. Uneori puncţia se efectuează la nivelul T_{12}/L_1, din cauza constanţei poziţiei aortei la acest nivel în hiatul aortic al diafragmului. Biopuncţia se efectuează de obicei la 1 cm sub coasta a XII-a, la 6–8 cm la stînga de linia mediană. Pentru a perfora aorta, acul trebuie să fie orientat anteromedial, la un unghi de aprox. 60°.

Un sediu obişnuit al ocluziei ateromatoase (blocaj datorat depozitelor lipidice din intima arterelor) este reprezentat de una din arterele iliace comune, distal faţă de bifurcaţia aortei. Bolnavii cu această afecţiune ocluzivă arteriosclerotică acuză, la efort, dureri la nivelul moletului, coapsei sau şoldului. Această durere dispare în repaus. Uneori această boală se tratează prin înserarea unei grefe protetice în arteră, care ocoleşte („by-pass") zona obsturată.

De asemenea, o dilatare localizată sau un anevrism al aortei abdominale distal faţă de arterele renale se poate rezeca şi înlocui cu o grefă protetică.

In cursul anumitor intervenţii chirurgicale abdominale poate fi necesară ligaturarea sau pensarea, timp de cîteva minute, a uneia sau mai multor artere lombare. In astfel de situaţii trebuie ţinut seama că marea arteră radiculară (artera spinală a lui Adam Kiewicz) *(a. radicularis magna)*, care irigă cele două treimi inferioare ale măduvei spinării, îşi poate avea originea în una din arterele lombare. Originea acestei artere

@RedAbaris 2013

mari variază, dar, de obicei, ea provine din una din arterele intercostale inferioare sau lombare superioare. De obicei ea emite o mică ramură care se anastomozează cu artera spinală posterioară. O comprimare sau ligatura prelungită a arterei lombare, care dă naştere arterei radiculare mari, duce la perturbări circulatorii în proporţiunea inferioară a măduvei spinării, ceea ce poate avea ca urmare apariţia unei zone de necroză (infarctizare). Aceasta poate duce la paralizia membrelor inferioare (paraplegie) şi pierderea completă a sensibilităţii dedesubtul zonelor infarctizate.

Înainte de a înlocui o parte din aorta abdominală cu o grefă protetică, se efectuează obligatoriu angiografii (radiografii ale vaselor sangvine) pentru precizarea originii arterei radiculare mari. Dacă ea ia naştere dintr-o arteră lombară, trebuie să se asigure un aport suficient de sînge măduvei spinării în cazul cînd este necesară ligaturarea arterei lombare din care provine.

Arterele extremităţii cefalice

La nivelul extremităţii cefalice arterele vin din arcul aortic, fie direct, în jumătatea stîngă, prin carotida comună, fie indirect, în jumătatea dreaptă, prin trunchiul brahiocefalic, care se bifurcă în carotida comună şi subclavia de aceeaşi parte (fig. 41).

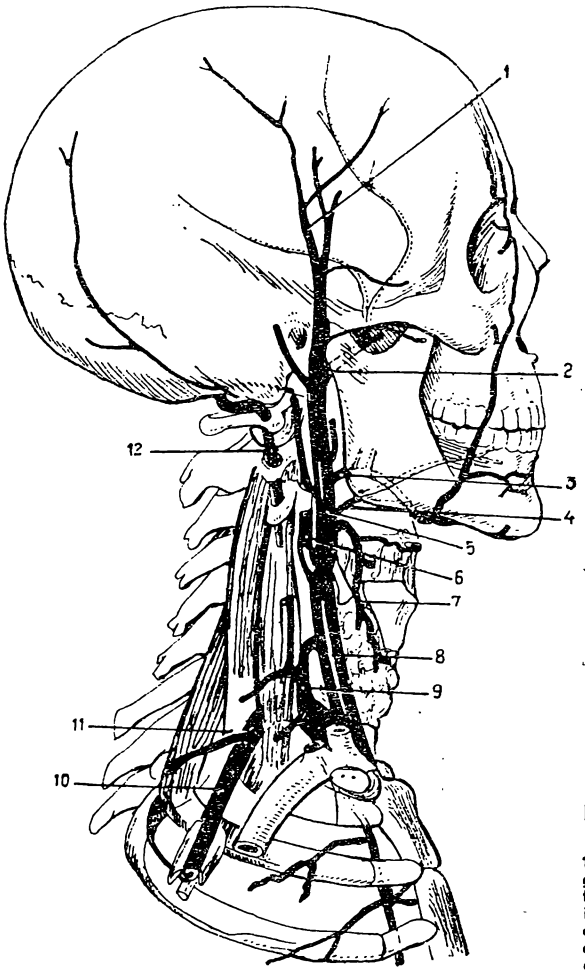

Fig. 41. Arterele capului
1 — a. temporală superficială; 2 — a. maxilară internă; 3 — a. facială; 4 — a. lingvală; 5 — a. carotidă externă; 6 — a. carotidă internă; 7 — a. tiroidiană superioară; 8 — a. carotidă comună; 9 — a. tiroidiană inferioară; 10 — a. subclavia; 11 — coasta I; 12 — a. vertebrală

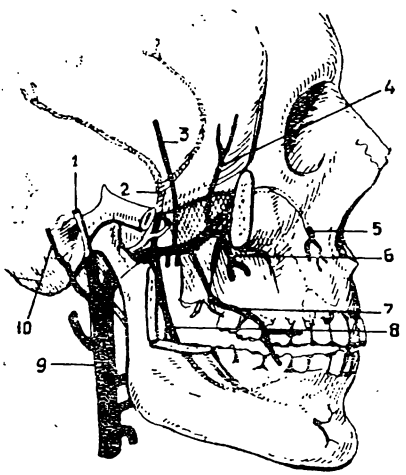

Fig. 42. Ramurile arterei maxilare interne
1 — n. auriculotemporal; 2 — a. meningee medie; 3, 4 — aa. temporale profunde anterioară şi posterioară; 5 — a. infraorbitară; 6 — aa. alveolară superioară şi posterioară; 7 — a. bucală; 8 — a. alveolară inferioară; 9 — a. carotidă externă; 10 — a. auriculară posterioară

@RedAbaris 2013

Artera carotidă comună *(a. carotis communis).* Ca rezultat al dispoziției mai sus-amintite, va avea originea, în stînga, în mediastinul superior, și în dreapta, mai aproape de baza gîtului.

La marginea superioară a cartilajului tiroid, artera carotidă comună se bifurcă în carotida externă și carotida internă, dispuse invers față de denumirea lor (carotida externă fiind plasată medial și anterior).

Artera carotidă externă *(a. carotis externa)* este dispusă antero-medial, dînd numeroase ramuri la nivelul feței și gîtului.

Carotida externă dă 7 colaterale și 2 ramuri terminale, ce se distribuie formațiunilor anatomice ale gîtului, craniului visceral și calvariei.

– *Ramurile colaterale* sînt împărțite în 3 grupe:

– ramuri anterioare: tiroidiană superioară, linguală și facială;

– ramuri posterioare: sternocleidomastodiană, occipitală și auriculară posterioară;

– ramuri ascendente: faringiana ascendentă.

– *Ramurile terminale* ale arterei carotide externe sînt arterele temporală superficială și maxilară internă.

– Artera temporală superficială *(a. temporalis superficialis),* după un traiect superoextern prin glanda parotidă, devine superficială, trece înaintea articulației temporomandibulare, ajunge în regiunea temporală (deasupra arcadei zigomatice) și se divide în ramuri terminale. Pe parcursul său dă artera transversă a feței *(a. transversa faciei),* o ramură frontală și una parietală.

– A. maxilară internă *(a. maxillaris),* cu un traiect foarte sinuos, este o arteră profundă ce traversează regiunea zigomatică prin „butoniera retrocondiliană" și, după ce pătrunde în gaura sfenopalatină, ia denumirea de arteră sfenopalatină *(a. sphenopalatina)* (fig. 42).

Această arteră dă 14 ramuri, dintre care cele mai importante sînt: *a. meningeea media* (voluminoasă, pătrunde în cavitatea craniană prin *foramen spinosum* vascularizînd *dura mater*), *a. alveolaris inferior* (dă ramuri osoase și ramuri dentare), *a. infraorbitalis* (dă ramuri pentru sinusul maxilar și molarii superiori), *a. palatina descendens* (dă ramuri ce se anastomozează cu a. palatină ascendentă din artera facială).

Artera carotidă internă *(a. carotis interna)* este plasată inițial lateral față de carotida externă. Are un traiect ascendent, pătrunde în cavitatea craniană prin canalul carotic. Participă la vascularizarea creierului și emite artera oftalmică *(a. ophthalmica)* care pătrunde în orbită prin canalul nervului optic. Aceasta din urmă dă ramuri la globul ocular *(a. centralis retinae, aa. ciliares),* pleoapa superioare, pielea regiunii frontale și a piramidei nazale.

De asemenea, la vascularizația arterială a extremității cefalice participă **trunchiul tireobicervicoscapular** sau **tireocervical** *(truncus thyreocervicalis),* ram din artera subclavie care, după un scurt traiect ascendent, se împarte în 4 ramuri: artera tiroidiană inferioară *(a. thyroidea inferior)* care, ajunsă la nivelul vertebrei C_6, are raport cu nervul recurent și ganglionul mijlociu al trunchiului simpatic cervical, pătrunzînd apoi în polul inferior al glandei tiroide; artera cervicală ascendentă *(a. cervicalis ascendens);* artera cervicală transversă superficială *(a. cervicalis superficialis)* și artera suprascapulară *(a. suprascapularis),* ultimele trei alcătuind cercul vascular periscapular.

Trunchiul costocervical *(truncus costocervicalis),* ram din artera subclavie, are un traiect descendent și oblic anteroposterior, mergînd spre

@RedAbaris 2013

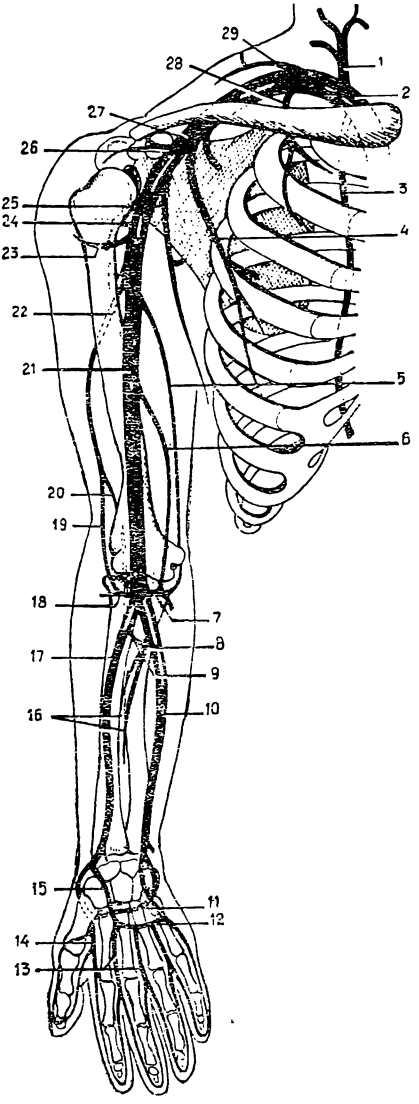

Fig. 43. Arterele membrului superior

1 — trunchiul tirocervical; 2 — a. subclavie dreaptă; 3 — a. toracică internă; 4 — a. toracică laterală; 5 — a. colaterală ulnară superioară; 6 — a. colaterală ulnară inferioară; 7 — a. ulnară recurentă; 8 — a. interosoasă comună; 9 — a. interosoasă recurentă; 10 — a. ulnară; 11 — arcada palmară profundă; 12 — arcada palmară superficială; 13 — aa. digitale palmare comune; 14 — a. princeps a policelui; 15 — a. radială (ramul palmar superficial); 16 — aa. interosoase anterioară și posterioară; 17 — a. radială; 18 — a. recurentă radială; 19 — a. colaterală radială; 20 — a. colaterală medie; 21 — a. brahială; 22 — a. brahială profundă; 23 — a. circumflexă posterioară; 25 — a. subscapulară; 26 — a. axilară; 27 — a. acromiotoracică; 28 — a. toracică supremă; 29 — a. scapulară descendentă

capătul posterior al coastei I, unde se împarte în artera intercostală supremă din care se desprind primele 2–3 intercostale) și artera cervicală profundă *(a. cervicalis profunda)*, pentru musculatura cefei.

Arterele membrelor superioare

Se desprind din arcul aortic fie direct prin artera subclaviei stînga, fie indirect, prin trunchiul brahiocefalic arterial drept, din care se separă artera subclavie dreaptă (fig. 43).

Artera subclavie *(a. subclavia)*. Se întinde de la origine pînă la marginea externă a primei coaste, avînd trei porțiuni. Prima, supraclaviculară, cu trei subdiviziuni: interscalenică, de la origine pînă la marginea medială a scalenului anterior; a doua, intrascalenică, situată înapoia mușchiului scalen anterior; a treia, extrascalenică, de la marginea laterală a scalenului anterior, arcuind peste prima coastă, pînă la marginea externă a acesteia.

În dreapta, originea arterei și prima sa porțiune se proiectează în spatele articulației sternoclaviculare drepte, contractînd raporturi cu mușchiul sternocleidomastoidian, nervul vag, vena jugulară internă, artera carotidă comună (anterior), cu pleura, nervul laringian recurent și trunchiul simpatic (posterior). În stînga, artera, ieșind din arcul aortei, prezintă un traiect mai lung, ascendent în torace, întreținînd raporturi cu carotida comună, vagul, plămînul și pleura (anterior), cu esofagul și canalul toracic (posterior), traheea, nervul laringian recurent și canalul toracic (medial).

Porțiunea a doua, retroclaviculară, a subclaviei, prezintă raporturi, cranial, cu trunchiurile primare superior și mijlociu ale plexului brahial, iar anterior, cu vena subclavie.

Cea de a treia porțiune se găsește în regiunea infraclaviculară, fiind

@RedAbaris 2013

culcată pe prima coastă şi avînd raporturi cu trunchiurile secundare ale plexului brahial.

Teritoriul de distribuţie al arterei este foarte întins. Astfel, ea contribuie la vascularizaţia encefalului (prin artera vertebrală), a părţii anterioare a peretelui trunchiului (prin arterele mamară internă şi intercostală supremă), a regiunii inferioare a gîtului (prin arterele cervicală transversă, tiroidiană inferioară, cervicală profundă), a regiunii scapulare (prin arterele transversă a scapulei şi *transversa colli)* şi, în continuare, irigă întreg membrul superior prin artera axilară.

Lezarea arterei antrenează hemoragii de gravitate variabilă în acest larg teritoriu de distribuţie. În cazul unei hemoragii medii compresiunea arterei devine o necesitate imperioasă şi ea se face în unghiul format de marginea posterioară a sternocleidomastoidianului cu marginea superioară a claviculei, după prealabila coborîre a umărului; întrucît la acest nivel artera traversează planul osos dur, format de prima coastă, acesta este şi locul unde artera se poate palpa.

În cazuri mai grave este necesară ligatura arterei, stabilindu-se circulaţia sanguină

În cazuri grave este necesară ligatura arterei, stabilindu-se circulaţia sangvină ulterior, prin ramurile anastomotice colaterale.

a) Astfel, ligatura în prima porţiune permite restabilirea circulaţiei în regiunea respectivă prin intermediul arterelor tributare anastomotice: a. tiroidiană inferioară (din a. *subclavia)* cu artera tiroidiană superioară (din artera carotidă), artera mamară internă (din artera subclavie) cu arterele intercostale aortice posterioare, prin anastomoza ramurilor suprascapulare din subclavie cu cele din axilară.

b) Ligatura în cea de a treia porţiune (locul de elecţie) permite restabilirea circulaţiei colaterale prin anastomoza arterei subscapulară (din artera axilară) cu arterele suprascapulară, cervicală transversă, mamară internă, intercostală supremă (ramuri din subclavie), asigurîndu-se astfel irigaţia membrului superior prin reţeaua anastomotică periscapulară.

Ligatura în cea de a doua porţiune a sa nu se va face, întrucît produce ischemie ce necesită amputaţia membrului toracic.

Linia de proiecţie a arterei în porţiunile comune, doi şi trei, este reprezentată de un arc de cerc cu convexitatea superioară, avînd o înălţime de aprox. 1,5 cm, şi care începe cam la 1,50 cm deasupra articulaţiei sternoclaviculare şi se întinde pînă la 3,5–4 cm de extremitatea acromială a claviculei. Artera este palpabilă în trigonul supraclavicular.

În ce priveşte ramurile arterei subclavii: artera mamară internă se proiectează pe linie sternală de la nivelul articulaţiei sternoclaviculare pînă la 2 cm deasupra apendicelui xifoid; artero vertebrală pe o linie ce urmează şirul apofizelor transverse cervicale ajungînd cranial la mijlocul distanţei dintre unghiul mandibulei şi apofiza mastoidă, loc ce poate fi folosit ca reper pentru punctie; trunchiul tirocervical se proiectează la nivelul marginii mediale a scalenului anterior. Aceste ramuri sînt mai greu accesibile explorării prin metodele curente.

De la marginea anterioară a claviculei artera subclavie se continuă cu artera axilară.

Artera axilară se întinde de la jumătatea marginii ventrale a claviculei, căreia îi corespunde marginea externă a primei coaste, pînă la marginea inferioară a pectoralului mare, de unde ia numele de arteră brahială. Este încrucişată de muşchiul pectoral mic care o împarte în trei porţiuni.

B r o c a o divide, din punct de vedere chirurgical, în două porţiuni: una proximală, care împreună cu subclavia alcătuieşte trunchiul claviaxilar; şi alta distală, axilobrahială, formată din ultima parte a axilarei şi începutul brahialei; limita între cele două porţiuni este dată de emergenţa ramurilor circumflexe.

Importanţa practică a acestei diviziuni constă în aceea că ligatura primei porţiuni nu produce ischemie urmată de gangrena membrului toracic, întrucît se stabileşte circulaţia colaterală prin reţeaua periscapulară amintită anterior, în timp ce ligatura la nivelul celei de a doua porţiuni (distale) duce la ischemia şi gangrena membrului.

@RedAbaris 2013

Artera axilară se găsește în axilă, unde are raporturi cu formațiunile musculare ce constituie pereții acestei regiuni, cu ramurile plexului brahial, cu vena axilară satelită și ganglionii limfatici axilari.

Teritoriul de distribuție al arterei este reprezentat de: regiunea anterolaterală a trunchiului, prin ramurile toracală superioară (*a. thoracali posterior*), acromiotoracală (*a. thoracalis acromiales*), toracală laterală (*a. thoracalis lateralis*); regiunea scapulară, prin artera subscapulară (*a. subscapularis*); regiunea humerală, prin arterele circumflexe humerale anterioară și posterioară (*a. circumflexa humeri posterior et anterior*), ce alcătuiesc arcul arterial perihumeral; regiunea deltoidiană, prin artera acromiotoracală și întreg membrul superior, prin continuarea sa cu artera brahială.

Dacă artera este traumatizată, oprirea hemoragiei se obține prin compresia vasului pe humerus în porțiunea inferioară a traiectului său.

În caz de hemoragii mari ce necesită ligatura, circulația colaterală se va restabili, în funcție de locul aplicării acesteia, prin anastomozele dintre: subscapulară și suprascapulară; toracica laterală cu mamara internă; arterele circumflexe humerale anterioare și posterioare cu artera brahială. Circulația se restabilește în condiții optime dacă ligatura se face la nivelul trunchiului claviaxilar.

Linia de proiecție a arterei este reprezentată: pentru porțiunea claviaxilară, de o dreaptă dusă de la mijlocul marginii inferioare a claviculei, paralelă cu marginea anterioară a deltoidului și la 1 cm distanță spre medial de ea, pînă la plica axilară anterioară; pentru porțiunea axilobrahială, de o linie ce pornește din vîrful tegumentar al axilei pînă la nivelul marginii mediale a tendonului radial al bicepsului.

Artera poate fi palpată la nivelul axilei pe linia de proiecție menționată. Continuarea arterei axilare este reprezentată de artera brahială.

Artera brahială (*a. brachialis*). Continuă artera axilară de la marginea inferioară a pectoralului mare pînă la plica cotului, unde se bifurcă în cele două ramuri terminale, respectiv arterele ulnară și radială.

Teritoriul de distribuție a arterei este reprezentat de arterele ce merg spre:

– loja anterioară a brațului (prin ramuri musculare directe);

– loja posterioară a brațului (prin artera brahială profundă – *a. profunda brachii*);

– regiunea humerală, prin artera brahială profundă, ramul său ascendent;

– regiunea cubitală, prin arterele colaterale ulnare superioară și inferioară (*aa. collateralis ulnaris superior et inferior*) care, împreună cu ramurile din arterele ulnară și radială, alcătuiesc rețeaua anastomotică din jurul articulației cotului („rețeaua articulară a cotului"), cu rol important în suplearea circulației în caz de leziuni traumatice.

Linia de proiecție a arterei este reprezentată de cea menționată pentru trunchiul axilobrahial. Artera, fiind superficială, poate fi palpată și comprimată de humerus în orice parte a traiectului său.

Ligatura arterei în treimea superioară permite restabilirea circulației prin anastomozele dintre circumflexele humerale și subscapulare (ramuri din axilară) cu artera brahială profundă (ram din artera brahială), în timp ce ligatura în treimea inferioară realizează restabilirea circulației prin anastomozele din cercul arterial al cotului.

Artera este continuată de cele două ramuri terminale, respectiv artera radială și ulnară.

Artera radială este ramul de continuare directă a arterei brahiale. Ea începe de la 1 cm sub plica cotului prezentînd în traiectul său trei porțiuni, respectiv: la antebraț, de-a lungul marginii radiale a acestuia, a doua la încheietura mîinii și a treia la nivelul mîinii.

@RedAbaris 2013

Teritoriul de distribuție al arterei este reprezentat:

– în regiunea articulației cotului, de artera recurentă radială;

– în jumătatea radială a lojii anterioare a antrebrațului, de ramuri musculare directe;

– în regiunea carpiană, de ramurile carpiene anterioare și posterioare ce se anastomozează cu ramurile corespunzătoare din artera cubitală, formînd arcadele carpiene anterioară și posterioară;

– în regiunea tenară și pentru police și index, de ramuri volare superficiale *(ramus volaris superficialis)*, artera pliului *(a. princeps policis)*, artera valoră a indexului *(a. valoris indicis radialis)*;

– în regiunea palmară și digitală (în ansamblu), prin intermediul ramurilor arcadei palmare profunde, a cărei sursă principală o constituie, și a ramurilor arcadei palmare superficiale, la edificarea căreia contribuie, în mai mică măsură, trimițînd un ram anastomotic de calibru mai mic.

Linia de proiecție a arterei la antebraț este dată de unirea unui punct proximal, situat la marginea medială a tendonului radial al bicepsului, cu un punct distal situat la extremitatea șanțului pulsului deasupra bazei apofizei stiloide a radiusului.

Artera poate fi palpată în cele două treimi inferioare, fiind situată imediat sub piele, între brahiostiloradial (lateral) și flexorul radial al carpului (medial). Acesta este și locul de elecție pentru luarea pulsului periferic.

La nivelul tabacherii anatomice, limitată de tendoanele lungului abductor și scurtului extensor al policelui, avînd planul profund format de osul *multangulum maius*, linia de proiecție a arterei este transversală față de axul tabacherii. Și la acest nivel artera poate fi palpată.

Artera ulnară sau **cubitală** *(a. ulnaris)*. Este ramul terminal cel mai voluminos al arterei brahiale și prezintă, de asemenea, trei porțiuni, și anume, la antebraț, încheietura mîinii și mînă.

De-a lungul traiectului său prezintă raporturi strînse cu nervul cubital situat medial și cu cele două vene satelite omonime.

Teritoriul de distribuție a arterei este reprezentat după cum urmează:

– regiunea articulară a cotului (prin arterele recurentă ulnară anterioară și posterioară) *(a. recurrens ulnaris)*;

– loja anterioară a antebrațului – jumătatea sa medială (prin ramuri musculare directe și *a. interossea volaris*);

– loja antebrahială posterioară (prin *a. interossea dorsalis*);

– regiunea carpiană anterioară (prin ramul carpian anterior);

– regiunea carpiană posterioară (prin ramul carpian posterior care dă *a. interosea ventralis et dorsalis*);

– regiunea palmară, prin ramurile terminale, superficial și profund, ce concură la formarea arcadelor palmare superficială și profundă.

Linia de proiecție a arterei este situată între vîrful epitrochleii și marginea laterală a osului pisiform.

Artera este palpabilă în treimea distală, între flexorul carpoulnar situat medial și *flexor digitorum sublimis*, lateral.

Vascularizația arterială a regiunii palmare și digitale este furnizată de către arcadele palmare din care pleacă ramuri digitale.

a) *Arcada palmară superficială* este situată între aponevroza palmară superficială și tendoanele flexorilor, fiind formată din anastomoza unor ramuri terminale ale arterelor ulnară și radială, rolul predominant în constituirea ei revenind arterei ulnare.

@RedAbaris 2013

Linia sa de proiecție este dată de orizontala ce trece tangent la pulpa policelui și eminența tenară, policele fiind în abducție maximă (linia Boeckel). Există persoane la care lipsește aponevroza palmară superficială și, în aceste condiții, arcada palmară superficială poate fi palpată.

b) *Arcada palmară profundă*, situată între aponevroza palmară profundă și planul interosos, este constituită, de asemenea, din ramuri terminale ale celor două artere antebrahiale, rolul dominant revenind arterei radiale.

Linia de proiecție a arcadei este dată de unirea punctului proximal al spațiului dintre eminența tenară și hipotenară cu mijlocul spațiului 2 interdigital.

Traumatismele urmate de leziuni ale arcadelor arteriale palmare ridică dificultăți terapeutice serioase.

Pentru oprirea hemoragiei provocată de lezarea arcadei superficiale se poate recurge la pansament compresiv, cu o fașă de tifon dispusă transversal în podul palmei, în timp ce pentru cea profundă, datorită anastomozelor recurentelor carpiene, tehnica mai sus-amintită nu este totdeauna urmată de succes și se recomandă ligatura capetelor vasculare lezate sau chiar ligatura arterelor ulnară sau radială deasupra încheieturii mîinii.

Arterele pereților trunchiului

Sînt reprezentate de: artera mamară internă *(a. thoracica interna)*, ce se desprinde pe fața inferioară a primei porțiuni a aortei subclavii, artera musculofrenică *(a. musculophrenica)*, artera epigastrică *(a. epigastrica superior)*, ce intră în teaca dreptului abdominal, anastomozîndu-se cu artera epigastrică inferioară din iliaca externă, artera suprascapulară *(a. suprascapularis)* din trunchiul tireocervical al subclaviei, trunchiul costocervical *(truncus costocervicalis)*, artera acromiotoracală *(a. thoracoacromialis)*, artera axilară, artera toracală laterală *(a. thoracica lateralis)*, arterele intercostale posterioare *(arteriae intercostales posteriores)*, artera subcostală *(a. subcostalis)*, artera epigastrică inferioară *(a. epigastrica inferior)*, din artera iliacă externă, care urcă oblic de-a lungul marginii mediale a inelului inghinal profund, apoi străbate fascia transversală și se anastomozează, la nivelul ombilicului, cu ramurile arterelor epigastrice superioare și ale intercostalelor posterioare inferioare.

La nivelul viscerelor toracoabdominopelvine se distribuie ramurile arterei aorte menționate odată cu deschiderea acestui vas (pentru detalii – a se consulta *Atlas de Anatomie Umană*, vol. II) (→ fig. 37–40).

Arterele membrelor inferioare

Irigația arterială a membrului inferior este asigurată de ramurile terminale ale aortei abdominale, cele două artere iliace comune, ce, la rîndul lor, se divid fiecare în cîte două ramuri, respectiv artera iliacă internă (hipogastrică) și artera iliacă externă, acestea constituind cele două sisteme arteriale de irigație ale membrului inferior. Menționăm că sistemul arterei iliace externe are rolul predominant (fig. 44).

1. **Sistemul arterei hipogastrice** *(a. iliaca interna)*. Este ram din iliaca comună, ajunge la marginea superioară a marii găuri sciatice *(foramen ischiadicum major)*, unde se împarte într-un trunchi anterior și altul posterior. La acest nivel dă o serie de ramuri viscerale și parietale ce vor iriga organele micului bazin (ramurile viscerale) și pereții osteomusculari ai micului bazin, articulația coxofemurală și fața internă a coapsei (ramurile parietale).

@RedAbaris 2013

Fig. 44. Arterele membrului inferior

1 — a. femurală; 2 — a. circumflexă femurală medială; 3 — a. femurală profundă; 4 — a. geniculată descendentă; 5 — a. geniculată superioară medială; 6 — a. geniculată medie; 7 — a. geniculară inferioară medială; 8 — a. tibială posterioară; 9 — a. pedioasă dorsală; 10 — a. plantară medială; 11 — arcada plantară cu arterele metatarsiene plantare; 12 — arcada arcuată cu ramurile metatarsiene dorsale; 13 — a. plantară laterală; 14 — a. peronieră; 15 — a. tibială anterioară; 16 — a. geniculată laterală inferioară; 17 — a. poplitee; 18 — a. geniculată laterală superioară; 19 — a. circumflexă femurală laterală (ramul descendent); 20 — a. circumflexă femurală laterală (ramul ascendent); 21 — a. femurală profundă

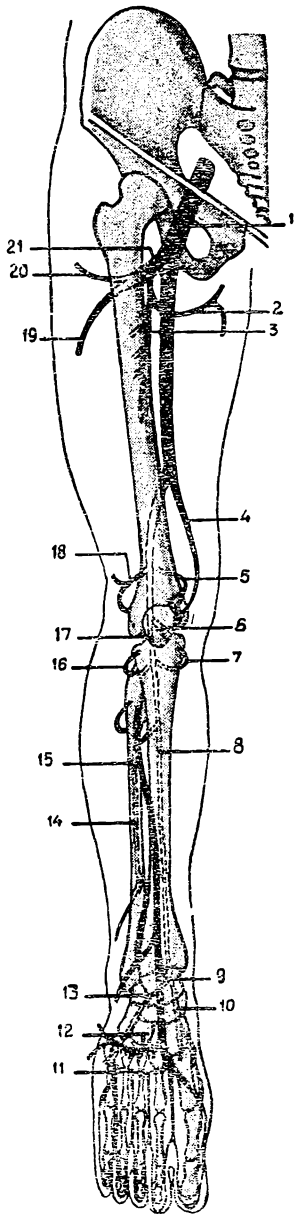

Fig. 45 A. Ramurile arterei iliace interne la bărbat

1 — a. iliacă comună stîngă; 2 — a. iliacă internă dreaptă; 3 — a. ileolombară; 4 — a. sacrală laterală; 5 — a. gluteală superioară; 6 — a. obturatorie; 7 — a. gluteală inferioară; 8 — a. vezicală inferioară; 9 — a. rectală medie; 10 — a. ruşinoasă internă; 11 — m. levator ani; 12 — a. rectală inferioară; 13 — diafragma urogenitală; 14 — prostata; 15 — vezica urinară; 16 — ureterul sting; 17 — a. vezicală superioară şi ramul pentru ductul deferent; 18 — lig. ombilical medial cu a. ombilicală obliterată; 19 — ductul deferent drept; 20 — trunchi comunal aa. obturatoară şi ombilicală; 21 — a. iliacă externă dreaptă; 22 — a. iliacă comună dreaptă; 23 — ureterul drept

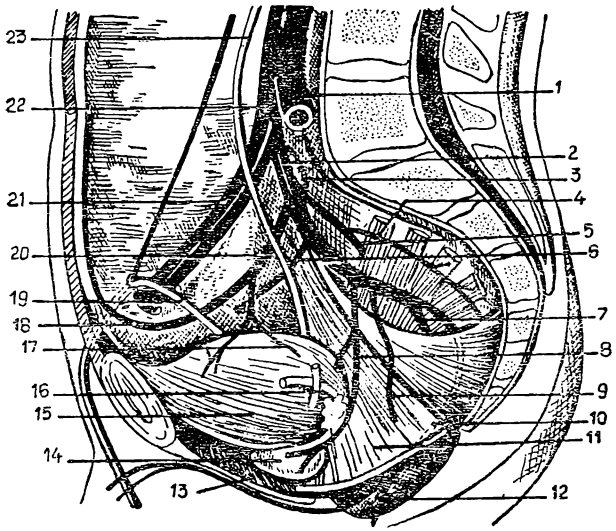

Dintre aceste ramuri, pentru membrul inferior sînt importante arterele fesiere superioară *(a. glutea superior)* şi inferioară *(a. glutea inferior)*, ce irigă regiunea fesieră şi o parte din faţa posterioară a copsei (fesiere inferioară) şi artera obturatorie *(a. obturatoria)*, ce irigă faţa internă a coapsei (fig. 45 A şi B).

Arterele sînt acoperite de mase musculare voluminoase, astfel încît ele nu sînt accesibile palpării directe, dar cunoaşterea liniilor lor de proiecţie prezintă o deosebită însemnătate, dată fiind necesitatea de a nu le leza în diferitele manevre medicochirurgicale efectuate asupra acestor regiuni.

@RedAbaris 2013

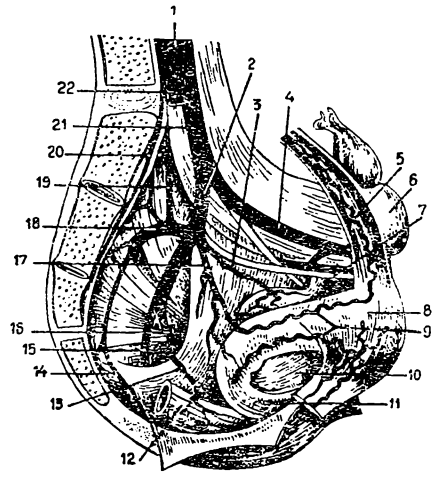

Fig. 45 B. Ramurile arterei iliace interne la femeie

1 — aorta; 2 — a. iliacă internă; 3 — a. vezicală superioară; 4 — a. iliacă externă; 5 — a. ovariană; 6 — ovar; 7 — lig. ombilical lateral; 8 — uter; 9 — a.a. uterine; 10 — vezica urinară; 11 — vagină; 12 — rect; 13 — a. rectală; 14 — a. sacrală laterală; 15 — a. gluteală inferioară; 16 — a. ruşinoasă internă; 17 — a. uterină; 18 — a. gluteală superioară; 19 — a. ileolombară; 20 — a. sacrală mediană; 21 — a. iliacă comună stg.; 22 — a. iliacă comună dr.

Artera gluteală superioară iese din pelvis prin orificiul suprapiriform *(hiatus suprapiriformis)*, însoţită de un plex venos, are raporturi întinse cu nervii fesieri superiori şi se distribuie muşchilor fesieri mic şi mijlociu *(ramus superior et inferior)*.

Punctul de emergenţă al acestei artere se proiectează, în 95% din cazuri, la unirea 1/3 superioare cu 1/3 mijlocie a liniei spinotrohanteriene. În 5% din cazuri ea este mai aproape de linia spinotuberală, proiectîndu-se la nivelul unirii treimii superioare cu cea mijlocie a acestei linii. Uneori proiecţia poate fi chiar în mijlocul liniei spinotuberale sau cu 1 cm în afara acestui punct.

Artera gluteală inferioară iese din pelvis prin orificiu infrapiriform sau ischiadic *(hiatus infrapiriformis)* împreună cu nervul sciatic mare şi femurocutanul posterior, este acoperită de muşchiul fesier mare şi se continuă în jos asigurînd irigaţia fesei, a părţii posterioare a coapsei (muşchiul biceps şi muşchii ischiogambieri), ajungînd să se anastomozeze cu ramuri ale arterelor perforante din artera femurală.

Proiecţia locului său de emergenţă se află la 2 cm mai jos şi înăuntru de punctul ce marchează mijlocul liniei spinotuberale. De asemenea, mai rar (în 6% din cazuri), ea se poate proiecta în mijlocul unei linii ce uneşte spina iliacă posterosuperioară cu marginea inferomedială a bazei trohanterului mare.

În mare, linia de proiecţie a traiectului acestor artere este reprezentată de unirea unui punct situat la jumătatea distanţei dintre tuberozitatea ischiatică şi marele trohanter, cu un punct situat la nivelul vîrfului proximal al rombului popliteu. Prelungirea acestei linii, cranial, cu 4 cm, reprezintă şi traiectul arterei gluteale superioare.

Este important să cunoaştem acest fapt pentru a evita lezarea arterelor şi a elementelor cu care vin în raport *(n. ischiadicus major, n. femurocutaneus posterior)*, mai ales cînd se practică injecţiile intramusculare la nivelul fesei. Pentru aceasta, se împarte regiunea fesieră, prin două perpendiculare, în patru cadrane egale, iar injecţia se face în cadranul superoextern, evitînd astfel orice accident.

Artera obturatorie se desprinde din trunchiul anterior al arterei iliace interne divizîndu-se într-un ram anterior şi altul posterior, avînd drept teritoriu de distribuţie regiunea pubiană, colul femural (ram anterior) şi, parţial, faţa internă a coapsei, respectiv musculatura adductoare (ram posterior).

Linia de proiecţie a arterei (ram anterior) este dată de unirea unui punct ce marchează mijlocul ramului inferior al pubisului cu un alt punct ce reprezintă mijlocul marginii interne a musculaturii adductoare a coapsei.

Artera sacrată laterală *(a. sacralis lateralis)* coboară lateral de găurile sacrale pelviene, vascularizînd muşchii interni ai bazinului şi unii dintre muşchii săi externi.

2. **Sistemul arterei iliace externe** *(a. iliaca externa)*. Reprezintă sursa principală de irigaţie a membrului pelvin prin continuarea sa cu artera femurală.

@RedAbaris 2013

Artera iliacă externă continuă, ca direcție, artera iliacă comună, merge de-a lungul marginii mediale a mușchiului psoas, trece pe sub ligamentul inghinal, prin loja vasculară, luînd apoi numele de arteră femurală, ce se distribuie membrului inferior.

Artera se proiectează la 3–4 cm caudal de linia ce unește mijlocul distanței între spina pubisului și spina iliacă anterosuperioară cu ombilicul.

Artera femurală *(a. femoralis).* Reprezintă continuarea arterei iliace externe, de la nivelul ligamentului inghinal pînă la unirea treimii mijlocii cu cea inferioară a coapsei, unde artera trece posterior printr-un orificiu al tendonului mușchiului adductor mare (hiatul adductorului), pentru a deveni arteră poplitee.

În drumul său, ea străbate regiunea inelului femural, formată, proximal, de către triunghiul lui Scarpa (delimitat, superior, de ligamentul inghinal, lateral, de mușchiul sartorius, medial, de *adductor longus*, avînd fundul constituit de muchiul psoas iliac, lateral și de mușchiul pectineu, medial), iar mai distal, de canalul Hunter, situat între marele și lungul adductor, pe de o parte, și vastul medial, pe de altă parte, între ei existînd o puternică aponevroză ce acoperă canalul anterior și peste care trece mușchiul sartorius. Delimitarea regiunii inelului femural se face prin evidențierea în parte a fiecărui mușchi sus-citat. În regiunea trigonului lui Scarpa se pot simți pulsațiile arterei femurale.

Artera are raporturi importante, în trigonul lui Scarpa, cu nervul femural, vena omonimă, crosa venei safene, limfonodulii limfatici, pentru ca, în canalul lui Hunter, să fie însoțită de nervul safen și vena satelită.

Teritoriul de distribuție al arterei este reprezentat de vasele ce merg spre partea inferioară a peretelui abdominal (prin ramul epigastric superficial), regiunea perineală *(a. pudenda externa superficialis et profunda)*, regiunea articulației șoldului *(a. circumflexa femoris lateralis* et *medialis*, din femurala profundă, ram artera din femurală), regiunea genunchiului (prin *a. genus suprema)*, regiunea anterioară a coapsei (prin ramuri vasculare directe, musculare, pentru sartorius, cvadriceps, adductori), regiunea posterioară a coapsei (prin cele trei perforante, ramuri din artera femurală profundă). Se continuă cu artera poplitee, care irigă celelalte segmente ale membrului inferior.

Linia de proiecție a arterei este descrisă, cu unele modificări, de diverși autori. Quénu consideră că linia de proiecție este dată de unirea a două puncte, unul superior, la mijlocul distanței între spina iliacă anterosuperioară și simfiza pubiană, și altul inferior, dat de tuberculul adductorilor, linia urmînd marginea vastului medial. După Bobrov, linia este dată de unirea a două puncte, unul superior, la unirea celor 2/5 interne cu cele 3/5 externe ale ligamentului inghinal, și altul inferior, dat de marginea medială a tuberculului anterior al tibiei. De-a lungul canalului lui Hunter artera merge la 2,5 cm înapoia liniei descrise. Linia de proiecție se mai poate determina pe viu și datorită corespondenței sale cu șanțul dintre musculatura adductoare și cea extensoare. Acest șanț poate fi ușor determinat pe viu, imprimîndu-se coapsei mișcări asociate de flexie și adducție și alunecînd concomitent, cu ultimele 4 degete, de la spina iliacă anterosuperioară către interstițiul vastoadductor. În treimea superioară, artera femurală merge înăuntrul acestui șanț, în treimea mijlocie îi corespunde șanțului, iar în treimea inferioară merge în afara șanțului. După Travin, linia de proiecție ar fi dată de unirea punctului superior de la nivelul mijlocului arcadei femurale cu un punct situat la mijlocul bazei rotulei.

Artera poate fi traumatizată pe tot traiectul său. De urgență se face hemostază, prin compresiunea puternică și eficace pe linia de proiecție, imediat sub ligamentul inghinal.

Hemostaza provizorie va fi urmată de restabilirea continuității sau ligatura arterei. Dacă ligatura se face sub originea arterei femurale profunde, loc de elecție, circulația colaterală se restabilește prin intermediul ramurilor de anastomoză ale acesteia. În

@RedAbaris 2013

cazul ligaturii deasupra originii femuralei profunde, principalele căi circulatorii sînt anastomozele dintre arterele fesiere superioare şi inferioare (ram din hipogastrică) şi arterele circumflexe femurale laterală şi medială (din femurala profundă), dintre ruşinoasa internă (din hipogastrică) şi ruşinoasele externe (din femurală), dintre artera fesieră inferioară (din hipogastrică) şi prima perforantă (din femurala profundă) etc.

Artera femurală profundă *(a. profunda femoris)* este cel mai gros ram al arterei femurale, din care se separă la 5 cm sub ligamentul inghinal. Coboară posterolateral între adductorul lung şi mare; din ea emană arterele circumflexe *(femoralis lateralis et medialis)* ce se distribuie adductorilor şi flexorilor coapsei şi *aa. perforantes.*

Este necesar să menţionăm şi proiecţia arterei femurale profunde, ram principal al arterei femurale. Ea se desprinde, pe linia de proiecţie a arterei femurale, la 9–10 cm de punctul proximal al liniei, urmează aceeaşi linie de proiecţie cu femurala cca 4–5 cm, pentru ca apoi să se situeze la 1,5 cm în afara ei, pe direcţia paralelă.

Ramurile perforante din femurala profundă se proiectează pe linia mijlocie a suprafeţei posterioare a coapsei, ce este dată de unirea unui punct superior situat la 1,5 cm în afara tuberozităţii ischiadice cu un punct inferior situat la extremitatea superioară a rombului popliteu. Locul de emergenţă a perforantelor din femurala profundă, pe linia sus-amintită, este următorul:

– prima: la unirea liniei descrise cu pliul fesier;
– a doua: la 6–7 cm sub prima;
– a treia: la 3–4 cm sub a doua.

Am insistat asupra acestei topografii deoarece este deosebit de importantă în descoperirea arterei femurale şi stabilirea nivelului topografic al acestei intervenţii în cazurile ce necesită ligatura, condiţie în care trebuie avută în vedere posibilitatea restabilirii circulaţiei colaterale.

Artera poplitee *(a. poplitea)* reprezintă continuarea arterei femurale, întinzîndu-se de la nivelul inelului celui de al treilea adductor pînă la inelul solearului, bifurcîndu-se, în dreptul interliniei articulare a genunchiului, în artera tibială anterioară şi trunchiul tibiofibular.

Din artera poplitee se desprind, simetric, cîte două ramuri ale articulaţiei genunchiului, superioare şi inferioare *(a. genus superior medialis et lateralis, a genus inferior medialis et lateralis)* şi un ram impar *(a. genus media)* ce participă la formarea reţelei periarticulare a genunchiului *(rete articulare genu).*

De asemenea, emite arterele surale *(aa. surales)* sub forma a două ramuri groase, ce irigă muşchiul triceps sural.

Teritoriul de distribuţie al arterei este dat de elementele musculare ale spaţiului popliteu (prin ramuri musculare directe) şi regiunea genunchiului, prin cele 5 ramuri articulare ca concură la realizarea unei reţele anastomotice periarticulare, capabilă să supleeze circulaţia prin căile principale, în cazul lezării acestora.

In plus, la formarea reţelei periarticulare *(rete articulare genus)* concură:

– artera descendentă a genunchiului (suprema sau marea anastomotică), din artera femurală, cu ramurile cutanată şi femuroarticulară;
– ramura descendentă a circumflexiei femurale fibulare, din artera femurală profundă;
– artera recurentă tibială anterioară, din artera tibială anterioară;
– artera recurentă fibulară, din tibiala anterioară;
– artera articulare: proximale – tibială şi fibulară, distale – tibială şi fibulară, şi media, unică, din artera poplitee.

Linia de proiecţie a arterei este oblică de sus în jos şi dinăuntru în afară, unind două puncte, unul superior, situat la unirea treimilor internă şi mijlocie ale liniei transver-

@RedAbaris 2013

sale dusă prin marginea superioară a condililor femurali, şi altul inferior, situat la mijlocul liniei transversale dusă prin marginea inferioară a condililor tibiali.

Artera este palpabilă pe tot traiectul ei, cu condiţia realizării în prealabil a semiflexiei în articulaţia genunchiului.

Artera tibială anterioară *(a. tibialis anterior).* Este una din cele două ramuri terminale ale arterei poplitee, situată la început în partea posterioară a gambei, pentru ca apoi să treacă printre cele două capete ale muşchiului tibial posterior, situîndu-se pe faţa anterioară a membranei interosoase.

Teritoriul de distribuţie al arterei este dat de vasele ce merg spre regiunea articulaţiei genunchiului (prin arterele recurente tibiale anterioare şi posterioare, ce concură la formarea reţelei periarticulare), regiunea anterioară a coapsei (prin ramuri directe trimise la toţi muşchii sus-menţionaţi cu care vine în raport), regiunile maleolare laterală şi medială (prin arterele maleolare anterioare laterală şi medială).

Linia de proiecţie a arterei, în tratatele clasice, este considerată a fi întinsă de la nivelul unui punct superior, situat la mijlocul liniei dintre tuberozitatea tibiei şi colul fibulei, la un punct inferior, situat la mijlocul liniei intermaleolare. Cercetările recente arată însă că linia de proiecţie este variabilă, în funcţie de punctul exact considerat pe suprafaţa osoasă a tuberozităţii anterioare a tibiei şi de poziţia gambei faţă de coapsă.

Astfel, în condiţiile extensiei complete a gambei pe coapsă, linia de proiecţie se duce dintr-un punct superior, situat la unirea treimii externe cu cea mijlocie ale liniei transversale dintre marginea externă a colului şi marginea internă a tuberozităţii tibiale, spre punctul inferior situat la mijlocul liniei intermaleolare.

Dacă gamba prezintă o rotaţie internă faţă de coapsă, linia de proiecţie se va schimba, în sensul că va uni acelaşi punct superior cu un punct inferior, situat de astă dată la limita treimii interne cu cea mijlocie ale liniei intermaleolare.

Artera este palpabilă în partea sa inferioară la nivelul liniei intermaleolare.

Artera pedioasă *(a. dorsalis pedis)* continuă traiectul arterei tibiale aterioare, situîndu-se pe faţa dorsală a piciorului, între tendoanele lungului extensor ale halucelui *(extensor hallucis longus)* şi extensorului comun al degetelor *(extensor digitorum communis)*, dînd, în final, prima arteră metatarsiană plantară. Teritoriul de distribuţie este constituit din arterele ce merg în regiunile dorsale tarsiană şi metatarsiană a plantei şi în regiunea laterală a celui de al cincilea deget.

Linia de proiecţie a arterei este variabilă, în funcţie de poziţia ce o poate prezenta vasul respectiv (medială, mijlocie sau laterală).

In cazul situării sale mediale (49% cazuri), linia merge de la un punct situat la unirea treimilor medială şi mijlocie ale liniei intermaleolare la partea proximală a primului spaţiu interosos; în cazul poziţiei mijlocii (34% cazuri), linia este situată între mijlocul transversalei intermaleolare şi partea proximală a celui de al doilea spaţiu interosos; în cazul poziţiei laterale (17% cazuri), linia uneşte jumătatea mijlocie cu cea externă ale transversalei intermaleolare şi cu partea proximală a celui de al doilea spaţiu interosos.

Artera tibială posterioară *(a. tibialis posterior)* începe la marginea inferioară a muşchiului popliteu, continuînd direcţia arterei poplitee.

Teritoriul de distribuţie al arterei este reprezentat de loja muşchilor peronieri (fibulari) situaţi lateral [artera peronieră (fibulară) comună], regiunea dorsală a gambei (prin ramuri directe pentru muşchii posteriori din planul superficial şi profund), regiunea maleolară medială (ram maleolar), regiunea calcaneană (prin ramuri calcaneene directe şi prin ramurile ter-

@RedAbaris 2013

minale ale arterei peroniere comune), regiunea plantară a piciorului și regiunile digitale (prin ramurile terminale plantare medială și laterală, ce concură la formarea arcadei plantare, din care se desprind apoi ramurile digitale).

Schematic, artera fibulară, împreună cu ramuri maleolare mediale *(rr. maleolares mediales)*, alcătuiește rețelele maleolară și calcaneană.

Artera plantară medială prin ramul său profund *(ramus profundus)* participă, împreună cu artera plantară laterală și cu ramurile perforante ale arcadei arcuate, la formarea arcului plantar *(arcus plantaris)*.

Din convexitatea arcului se desprind patru artere metatarsiene *(aa. metatarseae plantares)* și, în continuarea lor, arterele digitale plantare comune *(aa. digitales plantares communes)*. Acestea din urmă emit, la baza fiecărui deget, cîte două artere digitale plantare proprii *(aa. digitales plantares propriae)*.

Linia de proiecție a arterei tibiale posterioare pe fața posterioară a gambei, unește două puncte, unul superior, situat la mijlocul pliului cutanat popliteu, și altul inferior, la mijlocul distanței între marginea posterioară a maleolei mediale și marginea medială a tendonului achilian. Pe suprafața internă a gambei, artera se proiectează după o linie, ce merge de la mijlocul suprafeței interne a condilului medial al femurului, la mijlocul spațiului dintre maleola medială și tendonul lui Achile. În șanțul retromaleolar medial, artera este accesibilă palpării, putîndu-se lua pulsul, la acest nivel.

Menționăm, de asemenea, că artera peronieră (fibulară), ram din tibiala posterioară, se proiectează după o linie ce merge de la un punct situat la 2 cm posterior de gîtul fibulei, către un punct situat la marginea posterioară a maleolei laterale.

Ramurile plantare terminale se proiectează după cum urmează: artera plantară laterală, pe o linie ce merge de la marginile posterioară și inferioară ale maleolei mediale la marginea externă a bazei falangei proximale a degetului cinci; artera plantară medială, pe o linie de la marginea posterioinferioară a maleolei mediale la nivelul extremității distale a primului metacarpian.

Venele

Venele sînt vasele care colectează sîngele de la nivelul patului capilar (periferic) și îl transportă la inimă.

Formate din trei tunici similare cu cele ale arterelor, se deosebesc de acestea prin următoarele caractere:

1 – peretele venelor este mult mai subțire, lumienul lor fiind semnificativ mai largă decît a arterelor;

2 – peretele venos este mai puțin bine structuralizat (decît cel arterial), adventicea fiind tunica predominantă; această adventice bine dezvoltată este bogată în fibre colagene și conține, în unele cazuri, și fibre musculare, toate aceste structuri avînd o dispoziție longitudinală;

3 – media este slab reprezentată, săracă în fibre musculare și elastice, cu predominanța celor colagene; limitantele elastice lipsesc sau sînt slab dezvoltate;

4 – intima are structura celei arteriale, însă stratul subendoteliai este practic sau în mod real absent;

5 – deși structura histologică variază nu numai de la o venă la alta, dar chiar și de-a lungul diferitelor niveluri ale aceluiași vas, există o constanță a participării proporționale a celor trei tunici în constituirea peretelui: intima – 5%, media – 15% și adventicea – 80%.

Valvulele venoase. Valvulele venoase sînt formate din cute membranoase ale intimei, de formă semilunară, respectiv, de cupă, asemănătoare cu cuiburile de rîndunică. Ele pot fi simetrice, deci duble sau unice. Carac-

@RedAbaris 2013

terizează în special venele membrelor inferioare, avînd rolul de a fragmenta coloana de sînge şi de a împiedeca refluxul acesteia. Histologic sînt formate dintr-un strat central lamelar de natură fibroelastică, căptuşit de celule endoteliale; la baza lor se găsesc cîteva fibre musculare dispuse perioară şi inferioară (fig. 46).

Venele se află şi ele sub control nervos: la nivelul lor se găsesc plexuri similare cu cele arteriale.

Ele sînt structuri mult mai bine vascularizate decît arterele, deoarece au atît capilare sangvine cît şi limfatice.

Drenajul venos se realizează prin sistemul celor două vene cave, superioară şi inferioară.

Sistemul cav superior

Vena cavă superioară este trunchiul colector al sîngelui venos din porţiunea supradiafragmatică a corpului uman; este lipsită de valvule.

Originea sa se află înapoia marginii inferioare a primului cartilaj costal drept, de-a lungul sternului, la nivelul vertebrei a II-a toracală, prin reunirea trunchiurilor venoase brahiocefalice, drept şi stîng: cel drept aproape vertical, cel stîng foarte oblic în jos şi la dreapta.

În sistemul cav superior drenează venele extremităţii cefalice, venele membrului superior şi vena azigos.

În ceea ce priveşte traiectul venelor, ele sînt satelite arterelor, cu excepţia venei faciale, ce merge la o oarecare distanţă înapoia arterei, apropiindu-se de arteră numai în dreptul marginii inferioare a mandibulei (fig. 46).

Venele extremităţii cefalice. Pentru o mai bună sistematizare, venele capului şi gîtului pot fi diferenţiate după cum urmează (fig. 47 A).

1. **Vena jugulară internă** *(v. jugularis interna)* se formează la baza craniului prin confluenţa sîngelui venos al sinusurilor durei mater (vezi *Atlas de Anatomie Umană*, vol III, M. Ifrim, Gh. Niculescu).

Ea ia naştere la nivelul găurii jugulare şi, împreună cu nervii IX, X, XI, merge vertical în jos, în afară şi înăuntru, străbătînd regiunea retrostiloidiană şi trigonul carotic, pentru a se

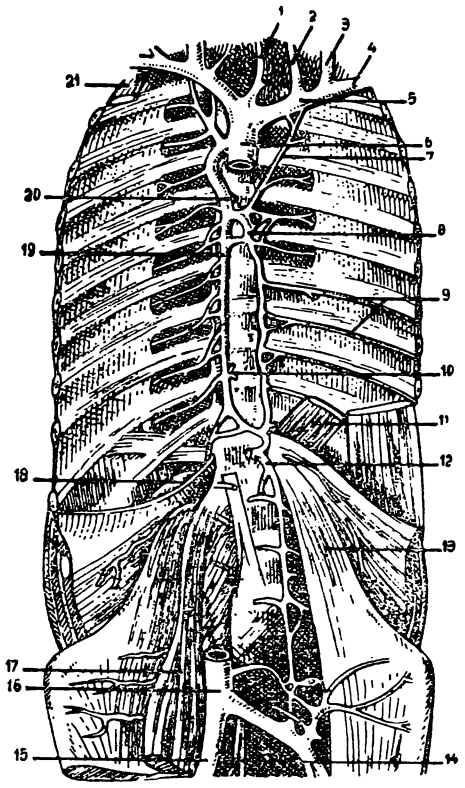

Fig. 46. Sistemul venei azigos

1 — v. thiroidea ima; 2 — v. tiroidiană inferioară; 3 — v. jugulară internă; 4 — v. subclavie; 5 — tr. brahiocefalic stg.; 6 — v. cavă superioară; 7 — v. hemiazigos accesorie; 8 — v. hemiazigos; 9 — vv. intercostale VIII, IX; 10 — vv. esofagiene; 11 — m. diafragm; 12 — v. lombară ascendentă; 13 — m. patrat lombar; 14 — v. sarală mijlocie; 15 — v. iliacă comună; 16 — v. cavă inferioară; 17 — m. psoas; 18 — coastă XII; 19 — v. azigos; 20 — v. brahială posterioară; 21 — coasta I

@RedAbaris 2013

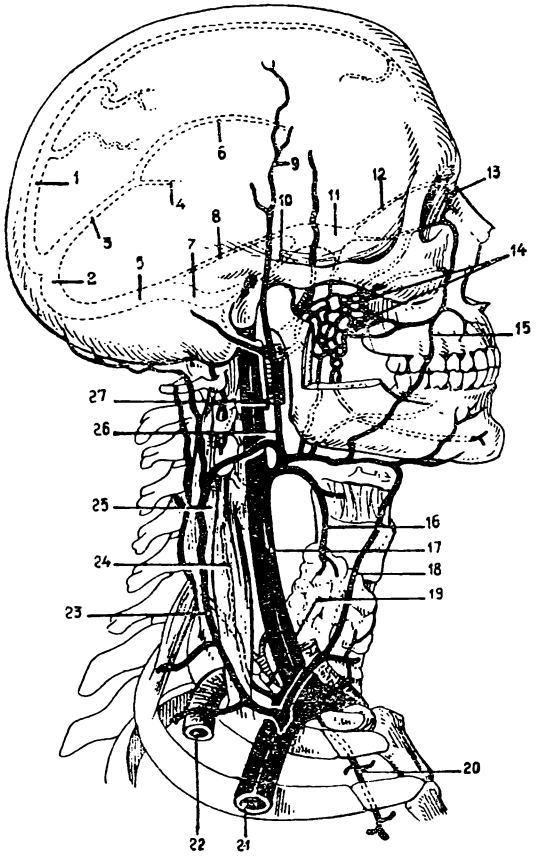

Fig. 47 A. Venele extremității cefalice și ale gîtului

1 — sinusul sagital superior; 2 — confluența sinusurilor; 3 — sinusul drept; 4 — marea venă cerebrală; 5 — sinusul transvers; 6 — sinusul sagital inferior; 7 — sinusul sigmoid; 8 — sinusul petros inferior; 9 — v. temporală superficială; 10 — sinusul petros inferior; 11 — sinusul cavernos; 12 — v. oftalmică superioară; 13 — v. angulară; 14 — plexul pterigoidian; 15 — v. facială; 16 — v. tiroidiană superioară; 17 — v. jugulară internă; 18 — v. jugulară anterioară; 19 — ductul limfatic drept; 20 — v. mamară internă; 21 — v. subclaviculară; 22 — a. subclaviculară; 23 — v. jugulară externă; 24 — m. scalen anterior; 25 — m. scalen mijlociu; 26 — v. retromandibulară; 27 — n. vag

termina înapoia extremității interne a claviculei, unde se unește cu vena subclaviculară pentru a forma trunchiul venos brahiocefalic.

În ea se varsă următoarele colaterale:

— *vena facială (v. facialis)*, care începe în unghiul intern al orbitei ca venă angulară, se anastomozează cu vena oftalmică superioară, coboară prin șanțul nazogenian și se varsă, fie direct în vena jugulară internă, fie prin intermediul trunchiului tireolinguofacial, colectînd venele linguale, cîte trei (profundă, dorsală, renină) de fiecare parte; *venele tiroidiene superioare, venele faringiene și venele tiroidiene mijlocii.*

2. **Vena jugulară externă** *(v. jugularis externa)* este voluminoasă și superficial situată. Adună sîngele de la nivelul regiunilor superficiale și profunde ale feței și o parte din regiunile gîtului, prin două ramuri de origine: *vena temporală superficială* și *vena maxilară internă* (cu plexurile pterigoidiene). Se întinde de la nivelul gonionului, unde se continuă ascendent cu *vena retromandibulară*, și pînă la jumătatea marginii posterioare a claviculei. Aici se anastomozează cu numeroase vene din vecinătate, vărsîndu-se apoi în *vena subclavie*, la mică distanță de unghiul venos al lui Pirogov, format de jugulara internă și subclavie.

Vena jugulară externă prezintă două valvule, una în partea mijlocie și alta la terminare, peretele său fiind aderent la fascia cervicală.

Acest fapt are o mare importanță clinică întrucît permite instalarea perfuziilor chiar în cazurile de stare gravă de șoc hipovolemic, cînd presiunea arterială este prăbușită și aproape toate venele superficiale sînt colabate.

Primește următoarele ramuri colaterale: vena auriculară posterioară, venele occipitale superficiale, ramuri cervicale subcutanate, venele scapulare superioare și posterioare.

@RedAbaris 2013

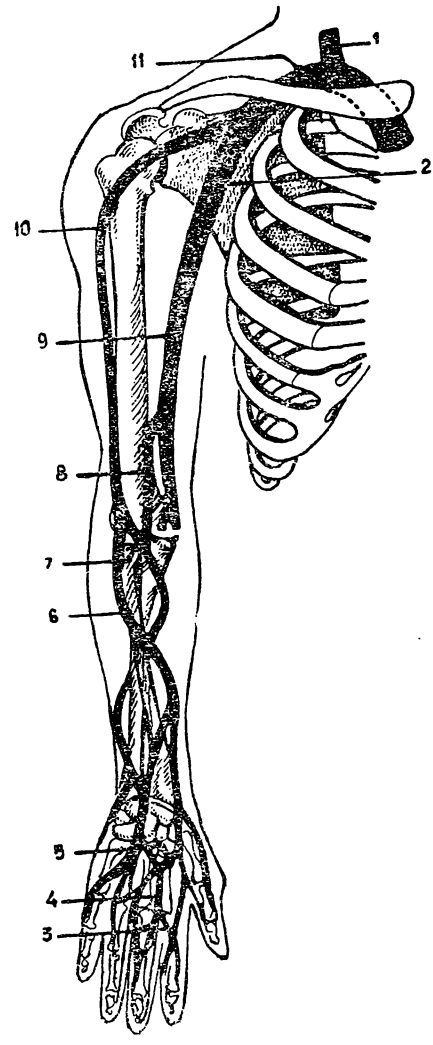

Fig. 47 B. Venele membrului superior

1 — v. jugulară internă; 2 — v. axilară; 3 — vv. digitale palmare; 4 — vv. metacarpiene dorsale; 5 — rețeaua venoasă dorsală a mîinii; 6 — v. cefalică; 7 — v. ulnară mediană; 8 — v. bazilică; 9 — v. brahială; 10 — v. cefalică; 11 — v. subclavie.

3. **Vena jugulară anterioară** *(v. jugularis anterior)* adună o parte din sîngele regiunii anterioare a gîtului. Se formează în regiunea suprahioidiană, are un traiect descendent, mergînd în afara liniei mediane a gîtului. Străbate fascia cervicală superficială şi medie, se anastomozează cu cea de partea opusă constituind arcada venoasă subhioidiană (ce poate fi lezată în cazul traheotomiei) şi se varsă în vena subclavie.

4. **Vena jugulară posterioară,** situată profund în regiunea nucală, se anastomozează cu cea de partea opusă şi se varsă în trunchiul brahiocefalic.

5. **Vena vertebrală** *(v. vertebralis)* este constituită din plexul venos extrarahidian posterior (ce se continuă cu confluentul occipitovertebral), plexurile intrarahidiene, emisarele mastoidiene, venele condiliene posterioare. Se varsă în trunchiul brahiocefalic venos, după ce se anastomozează cu ramuri din jugulara posterioară.

Inconstante sînt *venele tiroidiene inferioare* care, anastomozîndu-se între ele, formează două trunchiuri principale ce se varsă în trunchiul brahiocefalic venos stîng.

Venele membrului superior. Se împart în două grupuri, superficial şi profund, anastomozîndu-se unele cu altele. Venele superficiale se găsesc imediat sub piele, deasupra fasciei superficiale; venele profunde întovărăşeşte arterele (fig. 47 B) şi sînt număr dublu faţă de acestea.

1. **Venele superficiale** ale membrului superior sînt: cefalica, bazilica şi antebrahiala mediană, cu tributarele lor.

Venele digitale dorsale (venae digitales dorsales) merg de-a lungul laturilor degetelor, unindu-se între ele prin ramuri comunicante oblice.

Venele digitale palmare (venae digitales volares) se unesc cu venele digitale dorsale prin venele intercapitulare.

Vena cefalică (v. cephalica) începe în partea radială a reţelei venoase dorsale a mîinii şi înconjoară, în sus, marginea laterală a antebraţului. Ea dă vena cubitală mediană, care primeşte un ram comunicant din venele profunde ale antebraţului. Vena cefalică urcă apoi pe faţa anterioară a cotului. Pătrunzînd în groapa infraclaviculară (triunghiul deltopectoral),

@RedAbaris 2013

străbate fascia clavipectorală, încrucișează artera axilară și se termină în vena axilară, chiar sub claviculă.

Vena cefalică accesorie iese dintr-un mic plex tributar de pe dosul antebrațului, sau de pe partea cubitală (ulnară) a rețelei venoase dorsale și se unește cu cefalica, sub cot.

Vena bazilică (v. basilica) începe în partea cubitală a rețelei venoase a mîinii. Se unește cu vena intermediară bazilică, se duce apoi în sus, de-a lungul marginii mediale a bicepsului, urcînd pe partea medială a arterei brahiale și se continuă înainte, ca venă axilară.

Vena mediană a antebrațului (v. mediana antebrahii) drenează plexul venos de pe fața palmară a mîinii.

2. **Venele profunde** urmează traiectul arterelor și alcătuiesc venele lor satelite, fiind perechi.

Arcadele palmare superficială și profundă sînt întovărășite fiecare de cîte o pereche de vene satelite, care alcătuiesc, respectiv, arcadele palmare venoase superficială și profundă.

Venele profunde ale antebrațului sînt satelite ale arterelor radială și cubitală.

Venele brahiale sînt așezate pe laturile arterei brahiale și primesc tributare care corespund ramurilor acestei artere.

Vena axilară (v. axillaris) începe la marginea inferioară a mușchiului rotund mare, continuă vena bazilică și se termină la marginea externă a primei coaste, unde se continuă cu vena subclaviară.

Vena subclaviară (v. subclavia), care este continuarea venei axilare, se întinde de la marginea externă a primei coaste la marginea medială a scalenului anterior, unde se unește cu vena jugilară internă pentru a forma *vena nenumită* (sau brahiocefalică).

Tributarele ei sînt vena jugulară externă, uneori vena jugulară anterioară, alteori un mic ram care urcă înaintea claviculei, din vena cefalică.

La unghiul de unire cu vena jugulară internă, vena subclaviară stîngă primește canalul toracic, iar vena subclaviară dreaptă primește ductul limfatic drept (marea venă limfatică).

Este important de cunoscut situația venei, deoarece este fixată la formațiunile vecine prin retinacule și ea nu se colabează în cazuri grave de colaps (șoc hipovolemic), putînd astfel servi pentru puncții și practicarea perfuziilor. Tehnica este diferită, în funcție de vîrsta bolnavului.

La adult și copilul de peste trei ani se repereză prima articulație condrocostală, angajînd, din afară înăuntru, pulpa degetului arătător, sub claviculă, pînă în momentul în care se simte o proeminență, ce reprezintă tocmai acest reper osos. Se stabilește apoi aria de puncție, situată între reperul amintit, fața inferioară a claviculei și indexul operatorului puțin retras în afară. Direcția acului trebuie dirijată paralel cu marginea inferioară a claviculei, care va rămîne într-un plan frontal. Orientarea sa cît mai medială evită lezarea domului pleural. După un parcurs de 5–6 cm, variabil în funcție de starea trofică a bolnavului, acul perforează teaca fibroasă a venei, simțindu-se o rezistență și apoi el pătrunde în venă. Se aspiră sînge, iar apoi se montează aparatura de perfuzie. Este o metodă sigură și lipsită de pericol.

La nou-născut procedeul este diferit față de adult, întrucît nu există reperul condrocostal (osificarea este încă insuficientă la această vîrstă) și, în plus, paniculul adipos acoperă contururile anatomice. Procedeul se bazează pe evidențierea liniei vasculare venoase, pe care operatorul o vizualizează introducînd podul palmei stîngi în axilă, posterior de marele pectoral. Mîna fiind în pronație, indexul stîng comprimă regiunea extremității interne a claviculei pe fața sa superioară, aproape de creasta suprasternală. Direcția acului trebuie să fie strict axată pe linia vasculară, vizînd fața posterioară a extremității interne a claviculei. Pentru străpungerea planurilor superficiale, acul va fi

@RedAbaris 2013

orientat oblic în sus și înăuntru (nu în planul frontal, ca la adult), urmînd ca pentru planurile profunde să-i imprimăm o poziție mai puțin oblică, aceasta datorită dispoziției anatomice a venei la nou-născut.

Sistemul azigos. *Marea venă azigos (v. azygos)* își are originea în cavitatea toracică, la nivelul spațiului XI intercostal drept, prin unirea a două ramuri de origine, respectiv, unul extern, format din vena lombară ascendentă dreaptă și vena a XII-a intercostală și unul intern, inconstant, format fie de pe fața venei cave inferioare, fie din vena renală dreaptă (mai rar).

În torace, vena azigos urcă pe fața anterioară a coloanei vertebrale, la dreapta liniei mediane, pînă la nivelul T_4, unde formează o curbură anterioară deasupra pedicului pulmonar drept și se deschide prin crosa sa, la nivelul peretelui posterior al venei cave superioare.

În porțiunea sa ascendentă, toracală, are raporturi: medial, cu canalul toracic și mai depărtate cu aorta; lateral, cu pleura mediastinală dreaptă; posterior, cu coloana vertebrală și arterele intercostale drepte; anterior, cu pedicului pulmonar, iar mai jos cu esofagul, prin intermediul fundului de sac interazigoesofagian.

Crosa azigos trece deasupra bronhiei și arterei pulmonare drepte și sub limfonodulii laterotraheali drepți, fiind cuprinsă între pleura dreaptă, lateral și esofag, trahee și nervul vag drept, situate medial.

Vena azigos primește vena bronhică dreaptă posterioară, venele esofagiene și pericardice, venele intercostale, vena intercostală superioară dreaptă și vena mică azigos (hemiazigos) (care coboară pe marginea stîngă a coloanei vertebrale, în afara aortei, pînă la coasta a VII-a, unde se curbează la dreapta, trece posterior de aortă, canalul toracic și se termină în vena azigos; colectează sînge de la nivelul primelor 6–7 artere intercostale, de obicei, și de la vena bronhică posterioară stîngă). Primele două vene intercostale se pot vărsa și în trunchiul venos brahiocefalic.

Sistemul cav inferior

Vena cavă inferioară duce spre inimă sîngele venos din membrele inferioare, micul bazin și abdomen, fiind satelită aortei.

Are originea prin unirea celor două vene iliace primitive, dreaptă și stîngă, la nivelul discului intervertebral dintre vertebra a patra și a cincea lombară, de unde urcă vertical, pe partea dreaptă a coloanei vertebrale și, ajungînd în dreptul primei vertebre lombare, se inflectează ușor spre dreapta și își sapă un șanț pe fața posterioară a ficatului. Străbate diafragma, intră în cavitatea toracică, străbate pericardul și se deschide în atriul drept.

În vena cavă inferioară se deschid venele diafragmatice inferioare *(vv. phrenicae inferiores)*, venele lombare *(vv. lumbales)*, venele suprarenale *(vv. suprarenales)*, venele genitale *(v. spermatica interna* sau *v. ovarica)*, venele renale *(vv. renales)*, venele suprahepatice *(vv. hepaticae)*.

De asemenea, tot în vena cavă inferioară drenează sistemul venei porte, care străbate ficatul și se continuă cu venele suprahepatice, ce se varsă în vena cavă inferioară, aducînd sîngele din viscerele abdominopelvine.

Există trei căi colaterale pentru trecerea sîngelui venos în atriul drept, dacă vena cavă inferioară este obstruată sau dacă este necesară ligaturarea venei cave inferioare. În astfel de situații se stabilește, în scurt timp, o amplă circulație venoasă colaterală, datorită dilatării venelor superficiale și, sau profunde.

@RedAbaris 2013

Prima cale este prin diferite anastomoze în pelvis și abdomen, care permit sîngelui să ajungă la *venele epigastrice,* superficială și inferioară și să urce, prin venele toracoepigastrică și epigastrică superioară, pînă la vena cavă superioară.

A doua cale prin care poate trece sîngele venos este prin tributarele venei cave inferioare, care se anastomozează cu sistemul venos vertebral. Acest sistem venos, trecînd prin canalul vertebral și corpii vertebrali, poate constitui, de asemenea, o cale de metastazare a celulelor canceroase în corpii vertebrali sau creier, cu punct de plecare de la o tumoare malignă, abdominală sau pelviană (de ex., renală).

A treia cale este prin vena toracică laterală, care unește venele iliace circumflexe cu vena axilară.

Uneori vena cavă inferioară se ligaturează sau se plicaturează (i se reduce calibrul), pentru a împiedica producerea emboliilor pulmonare, după tromboze venoase în pelvis sau în membrele inferioare. Astfel, trombozele sînt împiedicate să ajungă în plămîni și să producă infarcte pulmonare (zone de țesut necrozat). Expunerea chirurgicală a venei cave inferioare poate fi realizată printr-o cale de abordare transperitoneală sau extraperitoneală pe partea dreaptă a peretelui abdominal.

Vena cavă inferioară și venele iliace comune pot fi expuse lezării în cursul unei manevre operatorii pentru îndepărtarea unei *hernii de nucleu pulpos* de la nivelul unui disc intravertebral. Deoarece aceste vase sînt situate anterior față de cel de-al 5-lea disc intervertebral, ele pot fi lezate o dată cu abordarea, cu ajutorul unui „rongeur", a discului intervertebral L_4/L_5 în cursul îndepărtării nucleului său pulpos herniat. Un rongeur este o pensă mușcătoare puternică folosită pentru a extirpa țesutul osos sau a îndepărta discul intervertebral herniat.

Vena portă ia naștere prin trei rădăcini venoase principale:

– *vena mezenterică inferioară,* care drenează colonul stîng; ea se varsă în *vena splenică* formînd un confluent venos; acesta se unește cu *vena mezenterică* superioară, care drenează intestinul subțire, pancreasul, colonul drept; este continuată, cu direcția înspre ficat, de vena portă.

Aceste trei vene se unesc la nivelul celei de a doua vertebre lombare, înapoia colului pancreasului, pentru a constitui trunchiul venei porte.

Vena portă urcă spre hilul ficatului, unde se termină bifurcîndu-se.

Are raporturi la nivelul feței posterioare a pancreasului: anterior, cu colul pancreasului; posterior, prin intermediul fasciei lui Treitz, cu vena cavă inferioară; la dreapta, cu coledocul retropancreatic; la stînga, cu originea arterei mezenterice superioare;

În pediculii hepatici i se disting venei porte trei segmente: la baza pediculului, la marginea liberă a micului epiploon, în hilul ficatului.

În baza pediculului are raporturi:

– anterior, cu micul epiploon (foița anterioară) și tuberculul epiploic al pancreasului, care o separă de prima porțiune a duodenului; la stînga, cu artera hepatică, care descrie un arc și emite artera gastroduodenală; la dreapta, cu canalul coledoc, care delimitează triunghiul interportocoledocian; posterior, cu ligamentul duodenocav.

În marginea liberă a micului epiploon raporturile elementelor pediculului hepatic sînt următoarele:

– vena portă se află posterior în pedicul; artera hepatică urcă pe flancul său stîng; canalul coledoc se află pe flancul său drept și primește, la nivel variabil, canalul cistic; limfaticele maschează vena portă; plexurile nervoase se plasează înaintea și înapoi;

– raporturile cu organele vecine se fac prin intermediul marginii libere a micului epiploon și sînt: anterior, cu ficatul, posterior, cu hiatul lui Winslow care îl separă de vena cavă inferioară, iar la dreapta este comunicarea cu marea cavitate peritoneală.

În hilul ficatului vena portă este elementul cel mai posterior și se bifurcă în partea dreptă a hilului:

@RedAbaris 2013

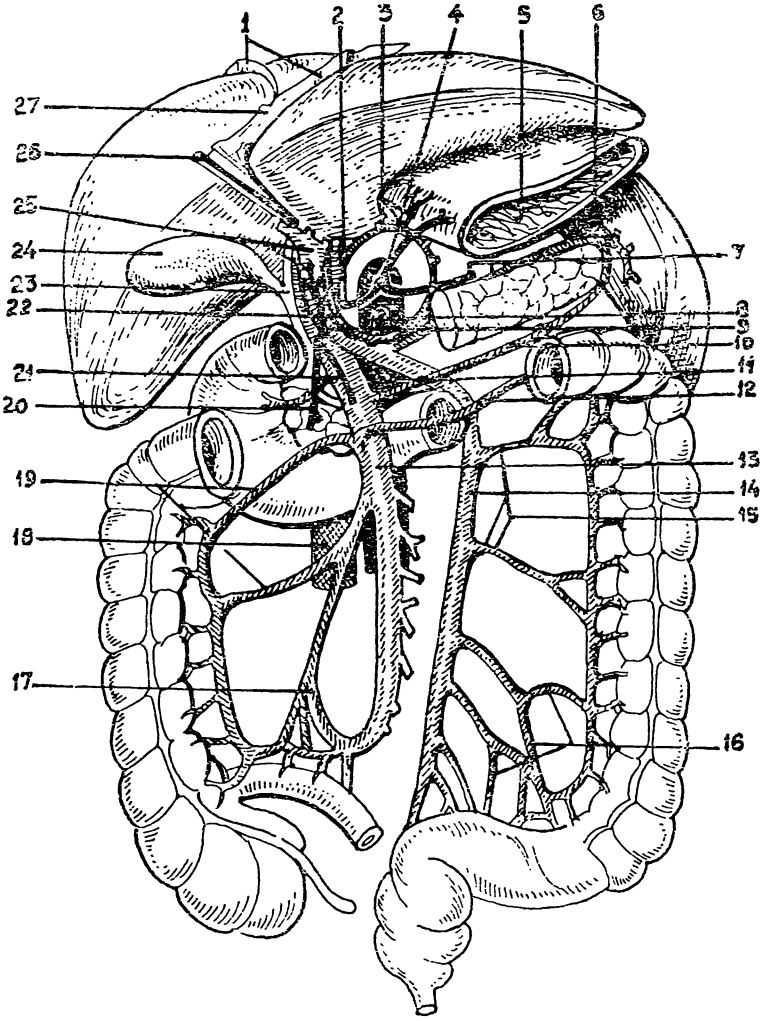

Fig. 48. Sistemul venei porte

1 — lig. coronar al ficatului; 2 — a. hepatică comună; 3 — a., v. gastrică stîngă; 4 — trunchiul celiac; 5 — stomacul; 6 — vv. gastrice scurte; 7 — a., v. splenice; 8 — a. mezenterică superioară; 9 — a. gastroduodenală; 10 — v. gastroepiploică stîngă; 11 — aorta abdominală; 12 — v. colică medie; 13 — v. mezenterică superioară; 14 — v. mezenterică inferioară; 15 — vv. colice stîngi; 16 — vv. sigmoidiene; 17 — v. ileocolică; 18 — v. cavă inferioară; 19 — v. colică medie dreaptă; 20 — a. pancreaticoduodenală; 21 — a. gastroepiploică dreaptă; 22 — v. gastrică dreaptă; 23 — ductul cistic; 24 — colecistul; 25 — v. portă;, a. hepatică propria; 26 — lig. rotund al ficatului; 27 — lig. falciform al ficatului

— ramura sa dreaptă, scurtă, pare să fie în prelungirea trunchiului, iar ramura sa stîngă, lungă, este arciformă.

Artera hepatică se bifurcă pe flancul anterostîng al venei:

— ramura sa dreaptă trece între canalul hepatic, înainte şi ramura dreaptă a venei porte, înapoi şi se plasează sub canalul hepatic drept;

— ramura stîngă se plasează dedesubtul canalului hepatic stîng, înaintea venei porte stîngi.

Canalele hepatice drept şi stîng se unesc înaintea venei porte drepte, dînd naştere canalului hepatic comun *(ductus hepaticus communis)*.

Trunchiul port mai primeşte: vena coronară gastrică (vena gastrică stîngă), vena pilorică şi vena pancreaticoduodenală superioară dreaptă.

@RedAbaris 2013

Ramura sa dreaptă mai primește cele două vene cistice, iar ramura stîngă este în legătură cu două vene obliterate, canalul lui Arantius și vena ombilicală a ligamentului rotund.

Ramurile terminale ale venei porte:

a. Ramura dreaptă, foarte scurtă, continuă direcția trunchiului și se împarte în două ramuri sectoriale:

– vena lateroinferioară (sectorul lateral drept) care descrie o curbă cu concavitatea posterostîngă; din cudură iau naștere ramurile segmentului 6; din terminația sa, ramurile segmentului 7;

– vena centrosuperioară (sectorul paramedian drept), care descrie o curbă cu concavitatea posterioară și se îndreaptă spre fața superioară a ficatului; din convexitatea sa iau naștere ramurile segmentului 5; din terminația sa, ramurile segmentului 8.

b. Ramura stîngă, la început îndreptată transversal în hil, se recurbează brusc la nivelul șanțului venei ombilicale și se termină la 2 cm de marginea anterioară a ficatului; ea va da, în hil, ramurile segmentului 1; la nivelul unghiului său, dă naștere venei angulare care se îndreaptă spre segmentul 2, iar din terminație se iau naștere doi pediculi:

– pediculul drept, ce se îndreaptă spre segmentul 4;

– pediculul stîng, spre segmentul 3.

Anomaliile sînt posibile, încît poate lipsi ramura dreaptă, care poate fi înlocuită de o bifurcație.

Există anastomoze portocave care se dezvoltă în caz de obstrucție portală. Se disting 5 tipuri.

1. *Anastomozele exocardiotuberozitare.* Venele polului superior al stomacului se anastomozează cu venele esofagiene (sistemul azigos) și cu vena diafragmatică inferioară stîngă, însă, în caz de obstacol portal, derivația realizată de aceste vene este insuficientă; ele se dilată și se rup antrenînd hemoragii digestive grave.

2. *Anastomozele ombilicale.* Se fac prin intermediul venelor paraombilicale; uneori vena ombilicală rămîne ea însăși permeabilă.

3. *Anastomozele rectale.* Se realizează prin unirea venelor hemoroidale superioare, ramuri ale mezentericii inferioare, cu venele hemoroidale mijlocii și inferioare, dependente de sistemul cav inferior.

4. *Anastomozele peritoneoparietale.* Sînt venele lui Retzius, anastomoza portorenală și venele ligamentare ale ficatului.

5. *Anastomozele portosuprahepatice* sînt foarte rare.

În afară de vena portă hepatică există *vene porte accesorii*, situate în grosimea ligamentelor peritoneale, care leagă circulația viscerelor intraabdominale – îndeosebi a stomacului, veziculei biliare, ficatului – cu cea a peretelui abdominal și a bolții diafragmatice.

Dintre ele citățm: venele ligamentului falciform; venele ligamentului triunghiular stîng; venele ligamentului rotund; venele cistice; venele parabiliare, ce realizează o veritabilă arcadă de-a lungul căii biliare.

Venele suprahepatice, ce se varsă în vena cavă inferioară, sînt formate din două grupe: venele principale (dreaptă, mediană și stîngă) și accesorii (posterioare), ce ajung la fața posterioară a ficatului pe marginile venei cave.

La bolnavii cu *hipertensiune portală*, creșterea anormală a presiunii în vena portă și tributarele sale este deseori provocată de ciroza hepatică, o afecțiune caracterizată prin destrucția progresivă a celulelor parenchimatoase hepatice și înlocuirea lor cu țesut fibros, sau de afectarea venei porte în afara ficatului. Hipertensiunea portală și bolile care o provoacă sînt stări grave, însă simptomele sînt modificate de anas-

@RedAbaris 2013

Fig. 49. Venele membrului inferior

1 — v. iliacă externă; 2 — v. ruşinoasă (pudenda) externă; 3, 4 — v. safenă mare (magna); 5 — arcul venos dorsal al plantei; 6 — v. safenă mică (parva); 7 — v. femurală; 8 — v. circumflexă iliacă superficială; 9 — v. epigastrică superficială.

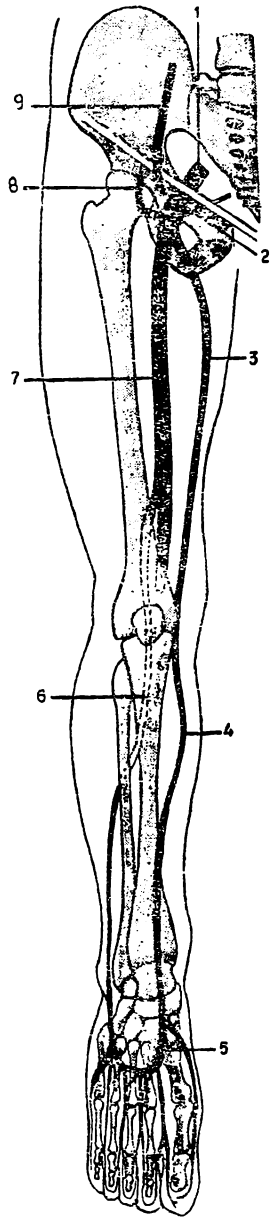

tomozele portosistemice, care oferă căi alternative pentru curgerea sîngelui. Deoarece valvule competente funcţional nu există nicăieri în sistemul venos port, creşterea presiunii portale se răsfrînge asupra întregului sistem. Sîngele tinde să fie deviat în sistemul venos sistemic în regiunile unde sînt anastomoze portosistemice. Venele din aceste zone se dilată, devin sinuoase şi sînt denumite vene varicoase. Venele varicoase din regiunea canalului anal se numesc hemoroizi. Venelor varicoase din regiunea gastroesofagiană li s-a dat denumirea de varice esofagiene. Venele din aceste două regiuni se pot dilata atît de mult încît pereţii lor se rup, producîndu-se hemoragii. Sîngerarea din varicele esofagiene este deseori masivă şi poate fi fatală.

În cazurile grave de obstrucţie portă, chiar şi venele paraombilicale pot deveni varicoase şi au aspectul unor şerpi situaţi sub piele. Această afecţiune este denumită *caput Medusae* datorită asemănării cu şerpii de pe capul Meduzei, o figură simbolică din mitologia greacă.

Metoda uzuală de reducere a presiunii portale constă în a devia sîngele din sistemul venos port spre sistemul venos sistemic, prin crearea unei comunicări între vena portă şi vena cavă inferioară. Această anastomoză portocavă poate fi efectuată acolo unde vasele sînt apropiate unul de celălalt, posterior faţă de ficat. O altă metodă constă în a uni vena splenică cu vena renală stîngă (anastomoză splenorenală) după îndepărtarea splinei (splenectemie). Uneori se creează diferite alte anastomoze între sistemul venei porte şi sistemul venos sistemic.

Venele membrului inferior. Sînt dispuse în două sisteme: un sistem superficial şi altul profund, satelit arterelor (fig. 49).

1. **Venele superficiale** ale membrului inferior Dispozitivul venos superficial, sau epifascial, prezintă mari variaţii şi la nivelul membrului inferior. În mod schematic, putem considera că, la nivelul piciorului, se formează 2 reţele venoase, una pe faţa plantară şi alta pe faţa dorsală a piciorului *(rete venosum dorsale pedis)*, ce confluează în două vene marginale, laterală şi medială.

Vena marginală medială se continuă pe faţa medială a gambei (paralel cu marginea medială a tibiei), iar apoi pe faţa medială a coapsei. Ea primeşte numeroase tributare regionale şi contractă anastomoze cu reţeaua profundă pentru a se vărsa, la nivelul bazei trigonului lui Scarpa, în vena femurală (joncţiunea safenofemurală), alcătuind crosa safenă. În prealabil a primit şi afluenţii venoşi din regiunea inferioară a abdomenului *(v. epigastrica superficialis, v. circumflexa ilium superficialis et vv. pudendae externae)*. Fiind cea mai lungă venă din organism, este numită vena safenă mare *(v. saphena magna)*.

@RedAbaris 2013

Pe parcursul său prezintă anastomoze cu vena marginală laterală prin așa-numitele vene comunicante *(rr. communicantes)*, plasate la nivelul maleolei tibiale, sub genunchi și deasupra, fiecare avînd 1–3 valvule dirijante.

Linia de proiecție a acestei vene este după cum urmează: de la baza degetului mare la marginea anterioară a maleolei mediale; la gambă, de la nivelul marginii anteginii posterioare a vastului medial, pînă la un punct situat pe arcada femurală, la coapsă, de la nivelul marginii posterioare a condilului intern femural, de-a lungul marginii posterioare a vastului medial, pînă la un punct situat pe arcada femorală, la 4–5 cm de tuberculul pubic. Locul de pătrundere al venei safene mari în vena femurală este situat pe linia de proiecție, la 4–5 cm dedesubtul arcadei femurale.

În ceea ce privește *vena marginală laterală*, ea se continuă pe fața posterioară a gambei, primind tributare din această regiune și se varsă în vena poplitee (joncțiunea safenopoplitee), unde se află întodeauna o valvulă cardinală. Ea formează, la nivelul gambei, vena safenă externă *(vena saphena parva)*.

Se proiectează, la nivelul gambei, pe o linie ce unește un punct inferior, situat la mijlocul distanței dintre maleola laterală și tendonul achilian, la nivelul vîrfului maleolei, la un punct superior, situat la nivelul mijlocului pliului popliteu. Există și numeroase variante.

În mod normal, această rețea venoasă nu este vizibilă. În cazuri patologice, datorită creșterii presiunii venoase și a stazei consecutive, ce recunosc diferite cauze, cum ar fi slăbirea rezistenței peretelui venos, compresiuni superioare (tumori sau uter gravid), venele se dilată foarte mult, devin vizibile și reliefate la suprafață, constituind afecțiunea numită varice.

2. **Venele profunde** ale extremității inferioare merg alături cu arterele și ramurile lor; au numeroase valvule.

Venele digitale plantare (vv. digitales plantares) ies din plexurile de pe fețele plantare ale degetelor și, după ce trimit comunicații spre venele digitale dorsale, se unesc pentru a forma patru vene metatarsiene plantare *(vv. metatarseae plantares)*; acestea se duc îndărăt în spațiile metatarsiene, pentru a forma arcada venoasă plantară profundă, care se află în tovărășia arcadei arteriale plantare. Din arcada venoasă plantară profundă, merg venele plantare medială și laterală îndărăt, lîngă arterele corespunzătoare și se unesc îndărătul maleolei mediale pentru a forma venele tibiale posterioare.

Venele tibiale posterioare (vv. tibiales posteriores) întovărășesc artera tibială posterioară și se unesc cu venele peroniere.

Venele tibiale onterioare (vv. tibiales anteriores) continuă în sus venele satelite al arterei pedioase, și se unesc cu venele tibiale posterioare, pentru a forma vena poplitee.

Vena poplitee (v. poplitea), formată din unirea venelor tibiale anterioare și posterioare, urcă prin groapa poplitee, spre inelul aductorului mare, unde devine venă femurală.

Vena femurală întovărășește artera femurală, începînd la inelul aductorului mare și terminîndu-se la nivelul ligamentului ingvinal (arcadei crurale), unde devine vena iliacă externă. Ea primește: numeroase tributare musculare; cam la 4 cm sub ligamentul inghinal, vena femurală profundă; ceva mai sus, safena internă; venele corcumflexe femurale laterale și mediale. O valvulă se află la extremitatea superioară a venei femurale, iar o alta deasupra deschiderii femoralei profunde.

@RedAbaris 2013

Vena femurală profundă primește tributare care corespund ramurilor musculare și perforante ale arterei; stabilește comunicații cu vena poplitee, în jos și cu vena fesieră inferioară, în sus.

Varicele reprezintă dilatarea patologică a venelor superficiale de la nivelul membrelor pelvine care produce, în ortostatism, reducerea volumului de sînge circulant, cu atît mai mare cu cît varicele sînt mai voluminoase, iar în clinostatism, o încărcare a inimii cu sîngele reținut în venele varicoase, sînge încărcat cu produși toxici rezultați din metabolismul tisular local.

În circa 90% din cazuri, maladia este moștenită, fiind determinată de absența valvulelor antireflux. Ca urmare a presiunii exercitate de sînge, în ortostatism, și alte valve ale venei respective se deteriorează, vena se dilată pe toată întinderea sa, uneori formîndu-se pachete varicoase, inestetice, dureroase și care, cu timpul, produc tulburări trofice de diferite grade, eczeme, celulite, stază sau chiar se pot ulcera (ulcer varicos), producînd hemoragii.

Întrucît maladia este generată de absența valvulelor antireflux din interiorul venelor, procedurile medicamentoase sau fizioterapeutice nu dau rezultate.

Tratamentul „sclerozant" al venelor varicoase pare să fie depășit, întrucît s-a constatat că după un interval, venele își recapătă permeabilitatea, iar aspectul inestetic devine și mai pregnant, cu tendință spre ulcerație.

Tratamentul chirurgical constă în îndepărtare, prin „smulgere", a venelor varicoase, a acestor rezervoare de sînge. Și acest procedeu nu a fost încununat de succes întrucît — în unele cazuri — au apărut tulburări trofice grave la nivelul gambelor.

Folosirea unor medicamente sau a unguentelor nu duce decît la amînarea rezolvării corecte a maladiei.

În ultima perioadă se practică o tehnică chirurgicală modernă, fiziopatologică, care urmărește suprimarea refluxul sîngelui din venele profunde ale sistemului venos, devenit varicos.

Un alt aspect patologic se poate întîlni în cadrul *trombozei venoase profunde,* ce se manifestă clinic prin edem, paloare, durere și febră, la care se adaugă distensie locală și fragilitatea venelor.

Tipul cel mai caracteristic de tromboză masivă (denumit *phlegmatia caerulea dolens* sau *phlegmatia alba dolens)* poate fi sigur diagnosticat pe baza examenului clinic.

În formele mai puțin extensive, diagnosticul clinic de tromboză venoasă poate da adesea confuzii. Sensibilitatea moletului, durere la flexia dorsală a piciorului, edemul discret al gleznei, trebuiesc considerate ca semne ce necesită confirmarea diagnosticului de tromboză prin examene obiective, înainte de a începe tratamentul.

În cadrul acestor examinări se includ flebografia, proba de absorbție a fibrinogenului radioactiv, ultrasunetele și pletismografia.

Flebografia a fost folosită pentru prima dată de Santos (1937), apoi de Bauer (1940), care a recomandat-o să fie aplicată în diagnosticul trombozei venoase profunde.

Tehnica constă în injectarea unei substanțe de contrast într-o venă dorsală a piciorului, cu scopul de a opacifia simultan sistemul venos superficial și cel profund al gambei, efectuîndu-se clișee radiologice la intervale bine stabilite de timp, după injecție.

Introducerea unei aparaturi moderne de radiodiagnostic, cuprinzînd amplificator de lumină și ecran de televiziune, a permis dezvoltarea tehnicilor flebografice, ele ușurînd evidențierea majorității trombozelor venoase de importanță clinică.

Prin noile tehnici se supraveghează maniera cvasipermanentă de umplere cu substanță de contrast a venelor profunde ale gambei, se permite expunerea filmelor radiologice cînd dorim, fapt ce redă un diagnostic precis.

Tehnica de cinematografiere funcțională ascendentă, bolnavul aflîndu-se în poziție verticală, furnizează nu numai informații asupra fluxului venos ci și asupra valvulelor.

În plus, flebografia furnizează date privind localizarea exactă, întinderea și natura trombusului, date foarte valoroase terapeutice.

Tehnica este însă incomodă, cu o indicație limitată, necesită personal antrenat și poate da importante jene funcționale.

Capilarele

Sistemul capilar se găsește interpuns între artere și vene.

Capilarele sînt reprezentate de conducte sau canale foarte fine și înguste, cu un diametru între 6 și 30 microni. Capilarele cele mai mici (mai

@RedAbaris 2013

înguste) permit trecerea numai a hematiilor (dispuse individual sau în coloană unică – șir indian) și a plasmei. Aceste structuri sînt ubicvitare, prezente în toate organele și țesuturile, la care nivel constituesc rețele de formă și mărimi variate în funcție de caracterele morfofuncționale ale organelor și țesuturilor (dreptunghiulare în mușchi, poligonale în plămîni etc.).

Capilarele sînt primele structuri vasculare care apar în filo- și ontogeneză, ele fiind prezente la toate animalele și persistă în decursul întregii vieți. Ele au o mare capacitate de regenerare, sînt structuri plastice și, în unele condiții, prin organizarea unei medii, ele se transformă în artere sau vene.

Structura capilarelor este adaptată pentru realizarea condițiilor optime necesare schimburilor active dintre sînge și țesuturi.

Structura histologică a capilarelor. Capilarele, ca unități morfofuncționale, sînt alcătuite din peretele capilar și din țesutul pericapilar. Peretele este format din endoteliu și din membrană bazală între care se delimitează un spațiu „subendotelial" (cu o lărgime de 100–150 Å).

Endoteliul este reprezentat printr-un epiteliu simplu pavimentos.

Membrana bazală a capilarelor este alcătuită din cele două componente, lama bazală mucopolizaharidică, amorfă și fin fibrilară, și lama reticulară, impregnabilă cu nitrat de argint. În grosimea componentei mucopolizaharidice se găsesc pericitele, astăzi considerate celule nediferențiate, capabile de a se diferenția în decursul regenerării vaselor.

Membrana bazală capilară are un rol mecanic de suport și se opune dilatărilor excesive. Ea reprezintă, în același timp, și o membrană selectivă pentru apă și moleculele mici (cu un diametru sub 50 Å). Este o structură dinamică cu multiple posibilități adaptative. Structuralitatea și integritatea sa morfofuncțională este determinată și condiționată de numeroși factori humorali, enzimatici și neuroendocrini.

Spațiul subendotelial, situat între endoteliu și membrana bazală, este ocupat de un material amorf și conține, pe de o parte, microvilii celulelor endoteliale, iar pe de altă parte, prelungirile histiocitelor pericapilare.

Țesutul conjunctiv pericapilar este reprezentat de fibre colagene și de reticulină, care constituie un suport capilarului și de celule: fibrocite și histiocite. Histiocitele sînt elementele pericapilare cele mai numeroase, iar prelungirile lor citoplasmatice străbat peretele pericapilar și plutesc în lumenul acestuia, prezentînd o activitate proprie de pinocitoză și fagocitoză.

Clasificarea capilarelor. Principalele tipuri de capilare. În mod uzual, capilarele sînt clasificate în capilare sangvine, limfatice și sinusoidale.

1. *Capilarele sangvine* sînt, la rîndul lor, de două tipuri: arteriovenoase sau vase preferențiale și capilare sangvine „adevărate".

A. *Capilarele arteriovenoase* (sau vase preferențiale) reprezintă calea directă de legătură dintre arteriole și venule. De-a lungul peretelui lor se găsesc celule musculare netede, izolate sau dispuse în mici insule și sînt inervate, avînd o capacitate proprie de vasoconstricție. Se consideră că prin aceste vase preferențiale sau capilare arteriovenoase se realizează circulația în condiții normale; în cazuri de suprasolicitări sau în condiții patologice, ele drenează o parte din sînge în capilarele adevărate.

B. *Capilarele sangvine adevărate* sînt lipsite atît de elemente musculare cît și de o inervație proprie. Iau naștere din arteriole și din porțiunea arterială a canalelor preferențiale și se varsă în segmentul venos al acestor canale ca și în venule. Ele prezintă numeroase anastomoze, alcătuind o rețea vastă, numită „patul capilar".

@RedAbaris 2013

În marea majoritate a cazurilor, capilarele sangvine sînt situate între o arteră și o venă. Cînd aceste capilare se interpun între două vase de același tip ele constituiesc așa-numitele rețele admirabile, care pot fi arteriale (glomerulul renal) și venoase (ficatul).

2. *Capilarele sinusoidale* reprezintă un tip particular de vase capilare, ele fiind localizate în organele activ metabolice. Acest tip de capilar este adaptat pentru o circulație lentă, ceea ce favorizează schimburile dintre sînge și țesuturi, și asigură un contact intim între aceste două elemente. Au un traiect neregulat, anfractuos, diametrul lor mediu este de 20 μ (deși adesea chiar și mai mare), la nivelul lor circulația poate fi atît de lentă încît dă impresia de stagnare; există teritorii în care circulația este absentă din aceste capilare, capilarele sinusoidale goale colabînd. În mod caracteristic, sînt căptușite de celule reticuloendoteliale, iar peretele lor este discontinuu.

Capilarele sinusoidale pot fi sangvine (ficat, splină, măduvă osoasă, unele glande endocrine) și limfatice (limfonoduli).

Circulația capilară. Circulația la nivelul canalelor preferențiale (capilare arteriovenoase) este de tip activ, în timp ce la nivelul capilarelor adevărate este de tip pasiv, ea reprezentînd, în mod esențial, reflectarea presiunii hidrostatice din vasele proximale și distale. În repaus, canalele preferențiale sînt contractate, iar în activitate dilatate, și în acest fel se reglează atît debitul cît și presiunea, în raport cu activitatea metabolică existentă, și se creează condițiile optime de schimb.

Însă, deși circulația în patul capilar (capilarele adevărate) este de tip pasiv, aceste vase capilare au capacitatea de a se contracta și relaxa (dilata) independent de starea arterelor și a venelor: ele se închid în condițiile unei presiuni arteriolare crescute și se deschid cînd aceasta revine la normal. Stimularea directă a capilarului are un efect similar. Datele existente sugerează că aceste modificări de lumen nu sînt expresia unor fenomene vasomotorii, ci sînt determinate de procese intracitoplasmatice de tumefiere.

În organele și țesuturile în stare obișnuită de funcțiune, numai o parte din capilare participă la circulația sangvină; pe măsură ce nevoile metabolice ale țesutului sau organului cresc, se intensifică și circulația capilară, iar numărul capilarelor active crește proporțional cu activitatea celulară.

Permeabilitatea capilară. Permeabilitatea este caracteristica funcțională majoră a capilarelor și factorul esențial în realizarea schimburilor dintre sînge și țesuturi. Această proprietate definește numai capilarele, arterele și venele fiind lipsite de permeabilitate. În acest sens, capilarul, ca unitate morfofuncțională – format din endoteliul, membrană bazală și țesut pericapilar – reprezintă o membrană biologică cu permeabilitate selectivă (în condiții normale capilarele nu sînt permeabile pentru proteine). În numeroase procese patologice se produc modificări ale permeabilității (mai ales în sensul unei permeabilități excesive – hiperpermeabilitate) consecutiv alterațiilor structurilor componente ale peretelui capilar. Structura întregului capilar și, în mod particular, cea a endoteliului, permite realizarea schimburilor dintre sînge și țesuturi (și dintre țesuturi și sînge) prin următoarele principale modalități:

– difuziunea sau filtrarea transendotelială, deci prin grosimea celulelor endoteliale; este un transfer pasiv prin care trec apa și moleculele mici;

@RedAbaris 2013

– transferul interendotelial se realizează la nivelul complexelor joncționale și/sau a porilor și

– transferul activ, care se realizează mai ales prin pinocitoză, dar și prin rofeocitoză.

Dispozitive vasculare de tip special. În afară de sistemele port sau admirabil, arteriale și venoase, s-au descris anastomoze arteriovenoase și artere cu „periniță".

Anastomozele arteriovenoase, care nu trebuiesc confundate cu canalele preferențiale sau capilarele arteriovenoase, reprezintă un sistem de legătură directă între arteră și venă, situat proximal față de rețeaua capilară; deschiderea lor „pune în repaus" sistemul capilar preferențial, diminuîndu-i debitul sangvin. După prezența sau absența unui segment intermediar se deosebesc două tipuri principale: anastomoza simplă și anastomoza cu segment intermediar.

Anastomoza arteriovenoasă simplă reprezintă o conexiune directă: artera emite o ramificație laterală cu „structură venoasă" care se varsă într-o venă cu un calibru mai mare. Lipsite de celule mioepiteliale, reglarea la nivelul acestor structuri se efectuează sau prin musculatură circulară venoasă sau prin „periniţe musculare longitudinale subintimale". Acest tip de anastomoză se găsește în miocard și plămîni, în uter și placentă, în rinichi.

Arterele cu „periniță" reprezintă o formă particulară de arteră adaptată pentru reglarea debitului circulator. Caracteristic acestor dispozitive este prezența, între endoteliu și limitanta elastică internă, a unor grupe de celule, fuziforme în repaus și globuloase în contracție; în contracție, aceste celule formează o excrescență sub formă de periniță, care obliterează complet lumenul. Se găsesc mai frecvent situate în mucoasa nazală și a buzelor, dar și la nivelul arteriolelor renale etc. Paralel cu reglarea debitului circulator, ele participă și la reglarea presiunii sangvine.

Sistemul vascular limfatic

Sistemul vascular limfatic reprezintă ansamblul de vase prin care circulă limfa, de la țesuturi și organe spre inimă, și este alcătuit din capilarele limfatice, vasele limfatice și ganglionii limfatici (fig. 50).

Capilarele limfatice reprezintă începutul sistemului vascular limfatic și ele se găsesc într-o rețea imensă în țesutul conjunctiv lax al tuturor organelor, fiind situate între celule, unde se termină sau, mai bine-zis, încep.

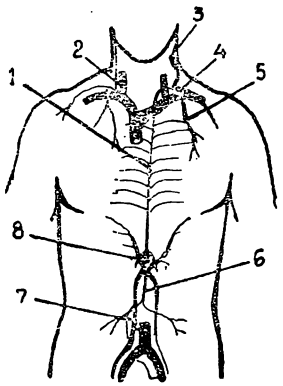

Fig. 50. Sistemul limfatic (schemă)

1 – canalul toracic; 2 – canalul limfatic drept; 3 – trunchiul limfatic jugular; 4 – trunchiul limfatic subclavicular; 5 – trunchiul limfatic bronhomediastinal; 6 – trunchiul limfatic intestinal; 7 – trunchiul limfatic lombar; 8 – cisterna chyli (Pecquet)

@RedAbaris 2013

sub forma unor „degete de mănuşă" sau a unor „funduri de sac". Prin celălalt capăt, capilarele limfatice se anastomozează între ele, formînd o reţea extrem de bogată şi foarte neregulată, prezentă în toate organele corpului.

Un capilar limfatic nu are acelaşi lumen pe toată lungimea lui şi, în general, este mult mai mare decît un capilar venos, avînd un diametru mijlociu între 20–50 microni.

Peretele capilarului limfatic este constituit dintr-un ţesut epitelial, numit endoteliu, care este asemănător cu endoteliul capilarelor sangvine. Lichidul interstiţial sau lacunar, care provine din plasma extravazată din vasele sangvine şi reprezintă mediul de viaţă al celulelor, din el celulele luîndu-se şi substanţele necesare metabolismului şi tot în el vărsîndu-şi produşii de dezasimilaţie, pătrunde, prin acest endoteliu, în capilarele limfatice şi, odată intrat în lumenul acestora devine *limfă*.

Vasele limfatice iau naştere din confluenţa capilarelor limfatice. Se formează mai întîi vase limfatice mici, rezultate din unirea capilarelor reţelei lamfatice, apoi iau naştere vase limfatice mari.

Ca şi capilarele, vasele limfatice nu au acelaşi calibru regulat, ci, pe traiectul lor, se observă porţiuni dilatate şi altele strangulate, care le dau un aspect caracteristic, moniliform.

Vasele limfatice prezintă, ca şi arterele şi venele, un perete format din 3 tunici: externă, mijlocie şi una internă. El este, în general, mai subţire decît peretele vaselor sanguine.

Tunică externă, numită şi adventice, este cea mai groasă, formată din ţesut conjunctiv dispus paralel cu axul vasului, cu puţine elemente elastice şi rare fibre musculare netede. În adventicea trunchiurilor mari limfatice se găsesc vase sangvine, care asigură hrănirea acestora.

Tunica mijlocie este formată dintr-un strat subţire de fibre musculare netede, dispuse circular şi din rare fascicule musculare dispuse tangenţial sau longitudinal. Între elementele musculare se află şi fibre elastice subţiri, precum şi fibre colagene fine.

Unele vase limfatice au o componentă musculară mai importantă, formînd vase de tip muscular sau propulsor, iar altele au o musculatură mai redusă, formînd vase de tip director sau conducător.

Tunica internă este constituită din endoteliu şi dintr-un strat subţire de ţesut conjunctiv, cu o bogată reţea elastică. Această tunică formează numeroase cute transversale, alcătuind valvulele semilunare sau sigmoide, dispuse în perechi în dreptul strangulărilor, valvule al căror rol este, pe de o parte, de a direcţiona curentul circulaţiei limfatice, iar pe de altă parte, de a fragmenta coloana de lichid, ajutînd, astfel, circulaţia limfei de la periferie spre inimă.

Prin structura lor, vasele limfatice se aseamănă, deci, în mod deosebit, cu venele.

Prin confluenţa vaselor limfatice mari în vene limfatice din ce în ce mai puţine ca număr, dar cu un calibru din ce în ce mai mare, iau naştere trunchiuri limfatice groase sau voluminoase. În corpul omenesc se cunosc două asemenea trunchiuri limfatice colectoare, marea venă limfatică şi canalul toracic.

1. *Marea venă limfatică* sau *ductul limfatic* drept este un conduct foarte scurt, între cîţiva milimetri şi un centimetru lungime. Ea colectează limfa din vasele limfatice situate în:

– jumătatea dreaptă a capului şi gîtului;
– jumătatea dreaptă a toracelui;

@RedAbaris 2013

– întregul membru superior drept.

Vasele limfatice ale acestor regiuni tributare sînt sinonime venelor din circulația sangvină și ele confluează, formînd, în mod obișnuit, marea venă limfatică. Aceasta se varsă la locul de unire al venei jugulare interne drepte cu vena subclaviculară dreaptă, aducînd, în acest fel, limfa în sistemul circulator sangvin venos.

Nu sînt rare cazurile cînd marea venă limfatică poate lipsi și atunci toată limfa este condusă cel mai adesea spre canalul toracic, sau fiecare din vasele limfatice colectoare din dreapta, ca subclavicular, jugular intern, bronhomediastinal, cervical etc., se varsă separat și direct la confluența venoasă jugulosubclaviculară dreaptă, fără să se mai unească între ele și să se formeze trunchiul marei vene limfatice.

2. *Canalul toracic (ductus lymphaticus thoracicus)* reprezintă cel mai voluminos și cel mai lung colector limfatic din organism și, totodată, cel mai important din trunchiurile limfatice ale corpului. El colectează limfa din cea mai mare parte a corpului și anume:

– întreaga jumătate inferioară sau subdiafragmatică a trunchiului și din membrele inferioare;

– jumătatea stîngă a capului și gîtului;

– jumătatea stîngă a toracelui;

– întregul membru superior stîng.

Canalul toracic se prezintă sub forma unui conduct lung de 25–30 cm, care rezultă din unirea vaselor limfatice lombare cu cele intercostale din spațiul 12, și din vasele limfatice care aduc limfa colectată din chiliferele centrale ale vilozităților intestinale.

Confluența acestor vase limfatice poate avea loc fie în cavitatea abdominală, în regiunea lombară – poziția joasă – cînd canalul toracic începe, de cele mai multe ori, printr-o mică dilatație, numită *cisterna chyli*, a lui Pecquet, situată înapoia pancreasului, fie în cavitatea toracică – poziția înaltă –, cînd *cisterna chyli* lipsește.

De la originea sa, canalul toracic urcă vertical, traversează diafragma în cazul poziției joase sau intraabdominale și se situează în mediastinul posterior, înaintea coloanei vertebrale, între aceasta și esofag.

Spre partea superioară a cutiei toracice canalul toracic se îndreaptă ușor spre stînga, astfel încît, ajungînd la baza gîtului, el se găsește situat în stînga coloanei vertebrale.

La acest nivel, canalul toracic se încurbează înainte, descriind o cîrjă – cîrja sau crosa canalului toracic – cu concavitatea în jos și înainte și se ramifică în formă de „deltă" cu 2–3 sau mai multe brațe, vărsîndu-se la locul de confluență dintre vena jugulară internă stîngă cu vena subclaviculară stîngă, în zona numită trigonul lui Waldeyer–Pirogov.

Înainte de vărsare, canalul toracic prezintă o dilatație, numită ampula sau sinusul canalului toracic, mult mai constantă decît *cisterna chyli*.

Ganglionii limfatici (limfonoduli). Caracteristic este faptul că, de-a lungul vaselor limfatice, se găsesc dispuși ganglioni limfatici, prin care limfa trece, îmbogățindu-și conținutul cu un număr variabil de limfocite produse de aceste organe limfopoetice.

Aspectul lor este diferit – ovoidal, sferic sau chiar reniform, cu dimensiuni cuprinse între limita vizibilității și 2,5 cm. Au o consistență moale, astfel încît, în stare normală, ei nu pot fi palpați, adică simțiți prin piele.

@RedAbaris 2013

La fiecare limfonodul vom găsi, deci, vase limfatice aferente, care aduc limfe în ganglioni şi vase limfatice eferente, prin care limfa pleacă din ganglioni cu un număr crescut de limfocite.

Ca structură, un ganglion limfatic prezintă două părţi:

– o capsulă fibroelastică de înveliş;

– ţesutul sau parenchimul ganglionar.

Capsula ganglionului este învelişul fibroelastic, care acoperă suprafaţa acestuia şi care trimite în profunzime numeroase septuri, ce delimitează, în ţesutul ganglionar, două zone:

– o zonă corticală, spre periferie, cu spaţii mai mari, în care se organizează foliculii limfatici;

– o zonă medulară, spre centru, cu spaţii mai mici, în care se găseşte ţesutul limfoid al limfonodulului, dispus în cordoane.

Ganglioni sînt aşezaţi în lungul vaselor limfatice şi grupaţi, în anumite zone, în grămezi ganglionare, (fig. 51, 52).

Astfel, la *membrele superioare* găsim 1 sau 2 limfonoduli olecranieni, la nivelul cotului, iar la rădăcina membrelor superioare găsim ganglionii axilari, în care este colectată limfa din toate regiunile membrelor superioare, din regiunea scapulară precum şi din regiunea toracală externă.

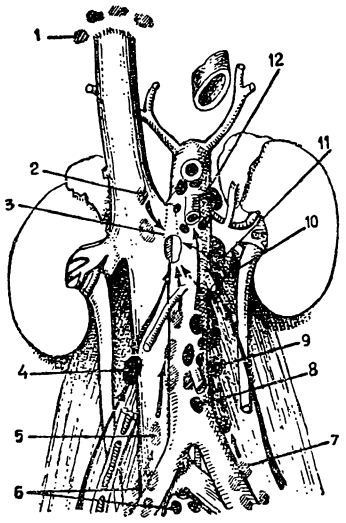

Fig. 51. Grupele ganglionare periaortice

1 – ganglionii juxtacavi supradiafragmatici; 2 – ganglionii retrocavi superiori; 3 – cisterna lui Pecquet; 4 – ganglionii lateroaortici drepţi; 5 – ganglionii retrocavi inferiori; 6 – ganglionii iliaci primitivi drepţi; 7 – ganglionii iliaci primitivi stingi; 8 – ganglionii preaortici; 9 – ganglionii lateroaortici stingi inferiori; 10 – ganglionii lateroaortici stingi mijlocii; 11 – colectoarele lateroaortice; 12 – ganglionii colectori din tubul digestiv superior subdiafragmatic

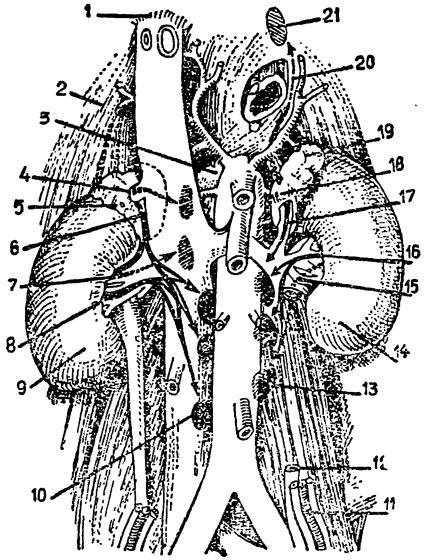

Fig. 52. Grupele ganglionare renale şi suprarenale

1 – orificiul diafragmatic al venei cave inferioare; 2 – pilierul diafragmatic drept; 3 – centrul tendinos frenic; 4 – limfaticele suprarenale posterioare; 5 – glanda suprarenală; 6 – limfaticele suprarenale anterioare; 7 – limfatice renale posterioare; 8 – limfatice renale anterioare; 9 – rinichiul drept; 10 – ganglionii juxtaaortici drepţi; 11 – vasele spermatice; 12 – ureterul sting; 13 – ganglionii juxtaaortici inferiori stingi; 14 – rinichiul sting; 15 – limfatice renale posterioare; 16 – limfatice renale anterioare; 17 – limfatice suprarenale anterioare; 18 – limfatice suprarenale posteroinferioare; 19 – glandele suprarenale posteroinferioare; 21 – ganglionul juxtavertebral

@RedAbaris 2013

La *membrele inferioare* există cîțiva ganglioni poplitei, în regiunea poplitee de pe fața posterioară a genunchiului, iar cei mai importanți sînt ganglionii limfatici inghinali, unii superficiali, iar alții profunzi, situați la rădăcina membrelor inferioare.

Ganglionii inghinali superficiali sînt localizate pe fața anterioară a coapsei, în regiunea trigonului femural al lui Scarpa, imediat sub tegument. Ei colectează limfa membrului inferior în totalitate, limfa jumătății inferioare a regiunii abdominale, adică a regiunii subombilicale și, de asemenea, limfa din regiunea organelor genitale externe și din regiunea fesieră.

Limfonodulii inghinali profunzi sînt situați profund, călare pe arcada femurală sau inghinală. Ei sînt în număr de 1 sau 2, numiți și ganglionii lui Clocquet și Rosenmüller și în ei este colectată toată limfa de la ganglionii inghinali superficiali, limfă care apoi, este condusă spre grupele ganglionare iliace, din regiunea iliacă.

La *nivelul trunchiului* se descriu ganglioni limfatici dispuși în hilul fiecărui organ, precum și pe traiectul vaselor limfatice ale acestora. Astfel, în cavitatea abdominală sînt ganglionii hepatici, gastrici, splenici, mezenterici, hipogastrici etc. În cavitatea toracică găsim, de asemenea, ganglioni pulmonari, mediastinali, esofagieni, traheali, intertraheobronhici etc.

La nivelul *capului și gîtului* întîlnim limfonoduli care colectează limfa acestor regiuni.

Astfel, la nivelul capului există un inel de ganglioni limfatici, dispuși la limita dintre cap și gît: ganglionii submentali, submandibulari, preauriculari sau parotidieni, retroauriculari sau mastoidieni și occipitali.

La nivelul gîtului ganglioni limfatici sînt situați în jurul viscerelor acestei regiuni, precum și de-a lungul vaselor corespunzătoare: ganglionii laringieni, tiroidieni, faringieni, jugulari externi, jugulari interni și recurențional, aceștia din urmă fiind situați de-a lungul nervilor recurenți sau laringieni inferiori.

Este demn de subliniat faptul că inflamația acestor ganglioni recurențiali duce la tulburări de fonație, prin iritarea sau lezarea nervilor laringieni inferiori sau recurenți care asigură inervația corzilor vocale.

Funcțiile ganglionilor limfatici sînt multiple:

– produc limfocite, din acest punct de vedere reprezentînd cele mai importante organe limfoformatoare sau limfopoietice;

– formează o barieră împotriva microbilor, intervenind activ și eficace în mecanismele de apărare ale organismului împotriva infecțiilor;

– opresc unele substanțe străine, ce pătrund în organism, dovedindu-și odată în plus rolul lor de apărare a organismului;

– au și un rol în circulația limfei, care, spre deosebire de sînge (care circulă în dublu sens), circulă în sens unic, de la periferie spre centru.

Țesutul sangvin

Sîngele, în sens comun și restrîns, este un țesut lichid circulant, care, împreună cu principalele sale derivate, limfa și lichidul interstițial (plasma) constituie mediul intern al organismului. De origine mezenchimoconjunctivă, sîngele este format din celule sau elemente figurate și din substanță fundamentală lichidă, sangvină.

@RedAbaris 2013

În realitate, sîngele, ca țesut lichid circulant, nu are o structură complect independentă, ci se integrează organic într-un țesut mult mai complex, țesutul sangvin, din care reprezintă numai un anumit compartiment.

Țesutul sangvin este definit ca fiind format din totalitatea celulelor circulante și a precursorilor acestora, localizați în organele hematoformatoare, ca și din totalitatea elementelor celulare sangvine prezente în țesuturi și organe. În concordanță cu această definiție, țesutul sangvin, ca structură integrativă, este format din următoarele compartimente: 1) compartimentul tisular central, reprezentat prin organele hematoformatoare, în care se găsesc precursorii celulelor circulante; 2) compartimentul circulant sau sîngele, în sens comun și restrîns, definit ca țesut lichid circulant; 3) compartimentul tisular periferic, format din totalitatea celulelor sangvine mature prezente în țesuturi și organe. Acest ultim compartiment are o deosebită importanță nu numai prin faptul că este mult mai mare decît cel circulant (la o celulă circulantă există 60 de celule sangvine în țesuturi), dar și datorită faptului că, în țesuturi, celulele sangvine își realizează majoritatea funcțiilor lor (V. V. Papilian).

Compartimentul tisular central

Țesutul sangvin este de tip labil, fiind format din celule care își mențin toată viața capacitatea lor de diviziune și, astfel, elementele sale au capacitatea de a se reînnoi în decursul întregii vieți, pînă la adînci bătrîneți.

Hematopoieza

Procesul de formare a elementelor sangvine este numit hematopoieză și are loc la nivelul compartimentului central a țesutului sangvin. Hematopoieza este diferită la embrion-făt și la adult.

Hematopoieza prenatală (sau embrionofetală) decurge în următoarele trei perioade.

1. *Perioada prehepatică sau mezoblastică*, care începe în zilele 16–18 și decurge în aria mezenchimului extraembrionar, la nivelul insulelor lui Wolff-Pander (insulele sangvine). Celulele centrale ale acestor insule dau naștere numai hematiilor primitive (hemogoniile) (din celulele periferice ale acestor insule se dezvoltă endoteliile vasculare). În această perioadă, singurele elemente sangvine sînt hemogoniile sau hematiile primitive, neexistînd nici granulocite și nici mononucleare.

2. *Perioada hepatosplenică* începe din săptămîna a VI-a și se menține, cu intensități diferite, pînă la naștere. În decursul acestei perioade hematiile primitive sînt înlocuite prin cele secundare sau definitive, și începe formarea de granulocite, megacariocite, limfocite etc. Funcția hematopoietică a ficatului încetează în luna a VI-a, deși, și după naștere, mai ales la copiii prematuri, se mai pot găsi insule hematoformatoare. Ficatul, ca organ hematopoietic, formează numai elemente de tip medular: granulocite, hematii definitive și trombocite. Funcția hematopoietică a splinei este mai complexă și durează întreaga perioadă intrauterină, deși cu semnificații diferite. Astfel, pînă în luna a V-a, în splină se formează numai elemente medulare (hematii, granulocite, trombocite); din luna a V-a, consecutiv colonizării ei cu celule de tip limfatic provenite din timus, funcția hematopoietică a splinei se modifică com-

@RedAbaris 2013

plet; ea încetează de a mai forma celule granulocitare, hematice şi trombocitare, şi produce numai elemente limfoide; splina devine un organ limfoid, iar funcţia sa principală este cea de limfopoieză.

3. *Perioada medulo-ganglionară*. Funcţia hematopoietică a ganglionilor este iniţial eritrocitară şi granulocitară, şi numai din luna a V-a, consecutiv tot migrării de celule timice, ea se transformă în funcţie limfopoietică, care se menţine în decursul întregii vieţi. Hematopoieza medulară începe în luna a III-a (la nivelul claviculei), devine eficientă în luna a V–VI-a şi este complet constituită în luna a VIII-a, menţinîndu-se pe toată durata de viaţă a individului. În mod progresiv, măduva osoasă preia funcţiile eritropoietică, granulocitopoietică şi trombopoietică, în timp ce cea limfopoietică se desfăşoară la nivelul organelor limfoide (ganglioni şi splină etc.).

Hematopoieza postnatală (a adultului). La adult hematopoieza este mai restrînsă şi limitată la organele hematoformatoare sau hematopoietice. Organele hematopoietice reprezintă structuri anatomice formate din celule reticulohistiocitare, şi mai ales prin celule reticulare, echivalentele la adult a elementelor mezenchimului embrionar. În afară de celulele reticulohistiocitare, în organele hematoformatoare se găsesc şi toate stadiile de maturare ale elementelor din diferite serii sangvine. După naştere şi în întreaga viaţă, hematopoieza se realizează în două principale complexe structurale, reprezentate prin măduva roşie hematoformatoare (situată în canalele şi spaţiile medulare ale oaselor) formată din ţesutul mieloid şi prin ţesutul limfoid, structuralizat în ganglioni şi splină etc.

Organele hematopoietice

Planul de organizare a organelor hematopoietice. Organele hematopoietice sau hematoformatoare, atît măduva cît şi ganglionii şi splina, au un plan comun de organizare, ele fiind formate dintr-o capsulă, dintr-o stromă şi un parenchim.

Capsula este alcătuită, în mod esenţial, din ţesut conjunctiv, însă prezintă anumite variaţii structurale în raport cu organul studiat.

Stroma organelor hematopoietice este constituită din ţesut (conjunctiv) reticular. Fibrele de reticulină formează o reţea tridimensională cu două tipuri de ochiuri: 1) unele mici şi poligonale, care conţin elementele parenchimului şi 2) altele mai mari, neregulate şi alungite, prin care circulă sîngele sau limfa şi formează capilarele sinusoide.

Capilarele sinusoide sînt tapetate de celule reticulare diferenţiate, numite celule reticuloendoteliale şi care formează endoteliul acestor capilare. Deşi elemente diferenţiate, celulele reticuloendoteliale îşi păstrează unele caractere ale elementelor sistemului reticulohistiocitar. Ochiurile mici, în care se găsesc elementele parenchimului organelor hematoformatoare, sînt căptuşite de celule reticulare fixate în reţeaua tridimensională de reticulină. Celule reticulare fixe sînt considerate elementele cele mai imature (nediferenţiate) prezente la adult, ele fiind dotate cu multiple potenţialităţi biologice, respectiv morfofuncţionale. În afară de celule reticulare fixe, în parenchimul organelor hematopoietice se găsesc şi celule reticulare „libere"" (mobilizate din reţeaua tridimensională de reticulină). Ele sînt deja elemente cu o determinare genetică mai precisă, unele dintre ele evoluînd în sens macrofagic, altele în sens hematopoietic.

@RedAbaris 2013

Parenchimul acestor structuri hematopoietice este format din celule libere situate în ochiurile mici și rotunde ale rețelei stromale. Ele sînt reprezentate atît prin elemente tinere, imature, dar complet diferențiate cît și prin forme celulare de tranziție între acestea și elementele de tip matur.

A. Țesutul mieloid. Măduva roșie hematoformatoare, ca organ hematoformator, este constituită dintr-un *parenchim*, reprezentat prin țesutul mieloid și printr-o *stromă*, alcătuită din elemente ale sistemului reticulohistiocitar. Capacitățile funcționale ale țesutului mieloid sînt mult mai largi decît cele indicat de adjectivul mieloid (provenit din nomenclatura celulelor tinere din seria granulocitară), deoarece, la nivelul lui, se formează nu numai granulocitele, dar și hematiile, precum și trombocitele.

La făt și la copil, măduva roșie hematoformatoare este prezentă în toate oasele, inclusiv diafizele oaselor lungi. Cu începere cam de la vîrsta de 7 ani se constată o restrîngere a măduvei osoase, care, la nivelul diafizelor oaselor lungi este înlocuită printr-o măduvă galbenă, formată din celule adipoase de origine reticulohistocitară. Astfel, la adult, măduva roșie hematoformatoare este prezentă numai în epifizele oaselor lungi, în coaste și unele oase late (stern și coxal), ca și în corpii vertebrelor. În condiții patologice (anemii, leucemii etc.) există posibilitatea reactivării măduvei galbene, care redevine roșie și complect funcțională.

Capsula măduvei osoase (stratul endostal) (ca organ hematoformator) este alcătuită din fibre colagene și reticulare, săracă în elemente celulare. *Stroma* este reprezentată printr-o rețea tridimensională, tapetată de celule reticulare fixe dispuse sub aspect sincițial, rețea care delimitează atît capilarele sinusoide cît și spațiile „medulare" sau „parenchimatoase". În ochiurile acestor spații se găsesc situate, sub formă de insule, celulele mieloide și cele normoblastice (eritrocitare), în timp ce megacariocitele sînt dispersate. Se mai găsește și un număr variabil de celule adipoase de origine reticulohistiocitară, care, în măduva galbenă, formează în întregime parenchimul organului. Celulele tinere imature sînt situate întotdeauna în afara capilarelor, în interiorul acestora găsindu-se numai elementele mature, adulte.

În raport cu capacitatea de diviziune a celulelor medulare, sectorul medular se împarte într-un *compartiment mitotic*, din care fac parte elementele tinere, care în decursul maturării lor sînt încă capabile de mitoze, și un *sector de maturare*, alcătuit numai din celule care se maturează și care și-au pierdut capacitatea de diviziune.

I. *Aspectul citologic al elementelor imature și mature* este diferit în cele trei serii principale care iau naștere în țesutul mieloid medular.

1. *Seria mieloidă* este cu atît mai tînără cu cît celulele au: 1) un nucleu rotund și mare în raport cu masa citoplasmatică; 2) cromatina nucleară fin dispersată, aspectul nucleului fiind clar (sau hipocrom); 3) mai mulți nucleoli, bine vizibili; 4) citoplasma bazofilă și lipsită de granulații, sau acestea se găsesc numai într-un număr foarte mic.

Celulele granulocitare adulte, mature, circulante, se caracterizează prin: 1) nuclei puternic segmentați (lobulați) și hipercromi (cromatina este condensată); 2) nucleolii nu mai sînt vizibili sau sînt în mod real absenți; 3) citoplasma conține granulații (de tip secundar) specifice (neutrofile, eozinofile sau bazofile).

2. *Seria normoblastică (sau eritrocitară).* Celulele tinere din seria normoblastică sînt caracterizate printr-o citoplasmă puternic bazofilă, nucleul

@RedAbaris 2013

lor fiind bine structuralizat. Hematiile, celule adulte, mature, sînt lipsite de nucleu, iar citoplasma lor este puternic acidofilă, datorită prezenței hemoglobinei.

3. *Seria megacariocitară.* Megacariocitele tinere au citoplasma bazofilă, lipsită de granulații, iar nucleul mare, rotund, nucleolat. Pe de altă parte, megacariocitele mature se caracterizează printr-un nucleu puternic segmentat, plurilobulat, care dă impresia (falsă) de celulă multinucleată; în citoplasmă apar granulații azurofile dispuse în grupe de cîte 10–12, grupe separate de către o citoplasmă omogenă-hialină.

II. *Hematopoieza medulară.* Prin procesul de hematopoieză medulară iau naștere cele trei serii principale de elemente sangvine: *granulocitele, hematiile* și *trombocitele.* Se consideră că între celula reticulară fixă și primele celule, respectiv celulele cap de serie a celor trei linii, se interpun două celule de tranziție: *hemohistioblastul,* celulă cu dublă potențialitate, tisulară și hematoformatoare, și *hemocitoblastul,* celulă dotată numai cu potențial hematoformator. Majoritatea autorilor consideră că din hemocitoblast iau naștere toate cele trei serii de celule sangvine medulare (fig. 53).

1. *Seria mieloidă* este reprezentată prin 6 forme celulare, dintre care, primele trei, cele mai tinere, fac parte din sectorul mitotic (*mieloblastul, promielocitul* și *mielocitul),* iar celelalte trei, celule relativ mature sau mature, din sectorul de maturare (*metamielocitul, granulocitul nesegmentat* și *granulocitul segmentat).*

2. *Seria normoblastică sau eritroblastică (eritropoieza)* este reprezentată de precursorii globulelor roșii sau ai hematiilor, celule tinere provenite din hemocitoblaști. Aceste celule tinere sînt denumite eritroblaști sau normoblaști, după cum hematia mai este numită „eritrocit" sau „normocit".

Sectorul mitotic al eritropoiezei este reprezentat prin următoarele trei celule: *pronormoblastul* sau *proeritroblastul, normoblastul* sau *eritroblastul bazofil* și *normoblastul* sau *eritroblastul policromatofil.* Din sectorul de maturație fac parte *normoblastul* (eritroblastul oxifil) (sau acidofil), *reticulocitul* și *normocitul* (eritrocitul sau hematia).

3. *Referitor la seria megacariocitară (trombocitopoieza)* remarcăm faptul că trombocitele sau plăcuțele sangvine prezente în sîngele circulant nu sînt celule, ci ele reprezintă fragmente citoplasmatice ale unor celule din măduva osoasă, numite megacariocite.

Celulele precursoare ale megacariocitelor, după concepția actuală, sînt tot hemocitoblastele. Sectorul mitotic al trombocitopoiezei cuprinde *megacarioblastul* și *megacariocitul bazofil,* iar cel de maturare este reprezentat prin *megacariocitul granulos* (granular) și cel *trombocitogen,* din care se desprind trombocitele.

III. *Populația „alogenă" a țesutului medular hematopoietic.* Măduva roșie hematoformatoare nu reprezintă un „țesut pur". Deși predomină în mod semnificativ celulele seriilor mieloidă, eritrocitară (normoblastică) și megacariocitară, în măduvă, pe lîngă celule adipoase, se mai găsesc și limfocite, plasmocite, celule reticulare și monocite. Aceste celule reprezintă populația alogenă a măduvei; ele pot fi autohtone, luînd naștere din structurile nemieloide ale organului sau hematogene, provenite în măduvă din sînge.

IV. *Structurile limfoide ale măduvei osoase.* De asemenea, în măduva osoasă se găsesc, în mod constant, insule limfoide. Acest țesut limfoid este reprezentat prin structuri foliculare, uneori chiar cu centru germinativ.

@RedAbaris 2013

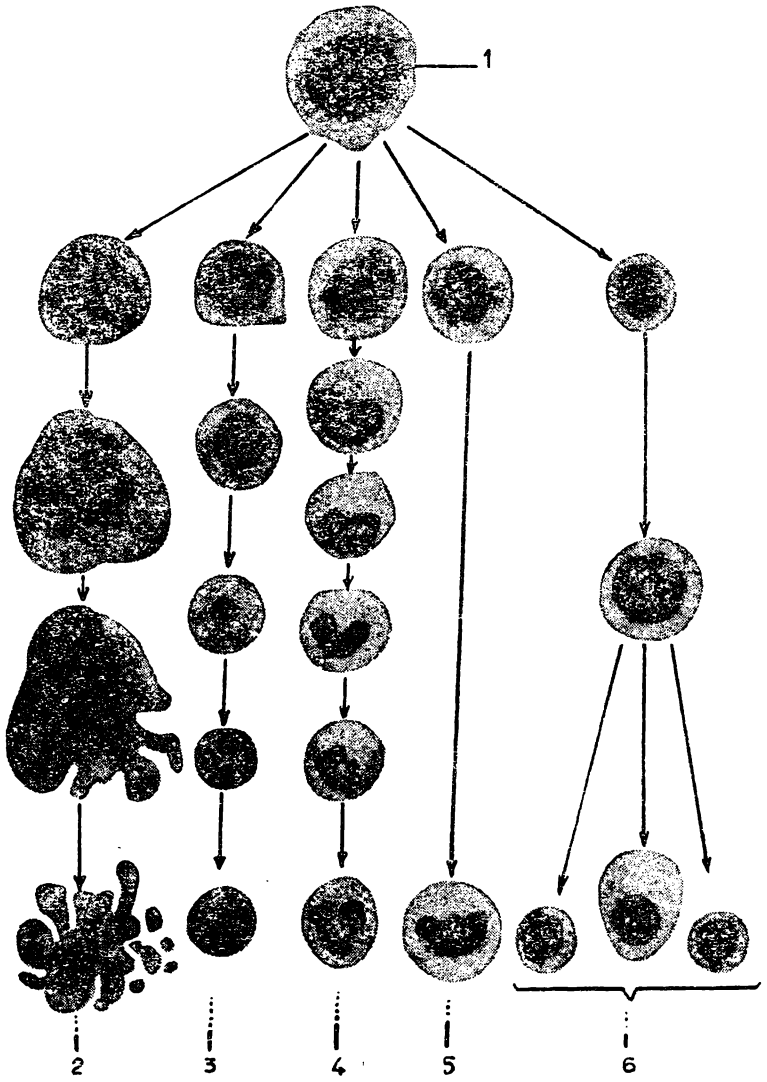

Fig. 53. Formarea celulelor sangvine şi a sistemelor imunologice la nivelul organelor hematopoietice

1 – hemocitoblast; 2 – trombopoieza=coagularea sîngelui; 3 – eritropoieza=transportul gazelor; 4 – granulopoieza=apărare nespecifică; 5 – monocitogeneza=apărare nespecifică; 6 – limfopoieza=apărare specifică.

Foliculii limfoizi medulari sînt mai frecvent observaţi la indivizii bătrîni, la care ţesutul medular prezintă aspecte involutive, şi este important de subliniat persistenţa acestor structuri şi în măduva galbenă. Elementele celulare ale acestor foliculi sînt interpretate de unii autori ca fiind reprezentate prin „limfocite mici", iar de alţii, ca celule limforeticulare; cu alte cuvinte, sînt celule reticulare care, citologic, au un aspect similar cu cel al limfocitelor. Oricare ar fi natura lor precisă, celulele acestor foliculi limfoizi sînt elemente cu multiple potenţialităţi biologice, deci morfofuncţionale. Ele par a reprezenta „resturile" persistente ale ţesutului medular

@RedAbaris 2013

primordial (primitiv), din care se dezvoltă atît totalitatea elementelor medulare cît şi elementele organelor limfoepiteliale şi cele ale structurilor splenoganglionare. În condiţii experimentale şi patologice, celulele structurilor limfoide medulare sînt capabile de a asigura nu numai refacerea elementelor limfoide, dar şi pe cea a celulelor mieloide, normoblastice şi megacariocitare.

V. *Mecanismele de control şi de reglare ale hematopoiezei medulare* sînt complexe şi încă incomplet elucidate. Există însă o serie de date bine documentate care demonstrează importanţa concentraţiei de oxigen şi a numărului celulelor circulante. Atît scăderea oxigenului cît şi cea a elementelor circulante determină o accelerare a mielopoiezei, cu eliberarea unui număr crescut de celule în circulaţie. S-a evidenţiat, de asemenea, şi o serie de substanţe stimulatoare, dintre care cea mai bine studiată este eritropoietina (substanţă de tip ergonal), care stimulează eritropoieza. Posibilitatea unor substanţe similare, pentru seria granulocitară (respectiv limfocitară) este sugerată prin evidenţierea, în urina bolnavilor de leucemii mieloide, a unor substanţe mielostimulatoare, iar la cei cu leucemii limfoide, de substanţe limfostimulatoare.

Consecutiv maturării are loc citodiabaza, care reprezintă totalitatea mecanismelor prin care elementele medulare părăsesc ţesutul mieloid şi pătrund în sîngele circulant. În condiţii normale, singurele elemente care au capacitatea de a pătrunde în sînge sînt celulele mature, însă în anumite condiţii, fiziologice dar mai ales patologice (anemii şi, în mod special, leucemii), probabil din cauza dereglării mecanismelor citodiabazei, trec în sînge şi elemente tinere, imature.

Mecanismul prin care celulele celor trei serii medulare pătrund în sînge este diferit. Astfel, granulocitele străbat, prin diapedeză, pereţii capilarelor, iar megacariocitele emit pseudopode care „perforează" peretele capilar, în lumina căruia se desprind fragmentele citoplasmatice ce constituiesc trombocitele. Trecerea hematiilor în capilare se realizează printr-un proces de „topire" (dizolvare) enzimatică temporară a pereţilor capilari, cu refacerea lor ulterioară.

B. Ţesutul limfatic sau limfoid. Este cel de al doilea ţesut hematopoietic şi reprezintă o variantă a celui mieloid. La om, iniţial, întregul complex tisular hematopoietic dă naştere numai liniilor granulocitare, eritrocitare şi megacariocitotrombocitare. Numai după dezvoltarea timusului şi a celorlalte organe limfoepiteliale, ţesutul hematoformator de tip mieloid, al splinei şi limfonodulilor, consecutiv colonizării cu elemente limfoepiteliale, se transformă în ţesut limfopoietic şi-şi menţine această capacitate în tot decursul vieţii (fig. 53).

I. În concepţia actuală, *complexul limfopoietic este format din două compartimente principale*, compartimentul central, reprezentat prin organe limfoepiteliale de origine endodermală – timusul şi echivalentele bursei lui Fabricius la mamifere (şi om) – şi compartimentul periferic, de origine mezenchimală, format din ganglionii limfatici şi splină.

La nivelul ţesutului limfocitar (sau limfoid) se dezvoltă în mod esenţial limfocitele. Citogeneza plasmocitelor, care are loc numai în compartimentul periferic (ganglioni, splină) reprezintă un fenomen „secundar" şi necaracteristic acestui complex tisular. Plasmocitele sînt elemente tisulare cu origini multiple, ele luînd naştere nu numai din limfocite (ţesut limfatic), dar şi din celule reticulohistiocitare (sistemul sau ţesutul reticulohistiocitar) şi chiar din fibroblaste (ţesut conjunctiv). Nici geneza monocitelor (monocitopoieza) nu este un proces propriu ţesutului limfatic, deoarece monoci-

@RedAbaris 2013

tele, fiind elemente reticulohistiocitare circulante, se formează în toate teritoriile sistemului reticulohistiocitar.

II. *Din punct de vedere morfologic, structura ţesutului limfatic* este adaptată pentru realizarea a două funcţii principale: cea de limfopoieză (citogeneza limfocitelor) şi cea de filtrare. Există, astfel, două tipuri de ţesut limfatic: ţesutul limfatic dens, adaptat pentru limfopoieză şi ţesutul limfatic lax, adaptat pentru funcţia de filtrare (şi de baraj). Ţesutul limfatic dens este comun atît structurilor limfoepiteliale (timus şi echivalentele bursei lui Fabricius), cît şi celor mezenchimale. Ţesutul limfatic lax, absent în organele limfoepiteliale, face parte integrantă din organele limfatice mezenchimatoase (splină şi limfonoduli), dar poate fi situat şi în afara acestora, cum sînt localizările din corionul mucoaselor etc. (în acest ultim caz, ţesutul limfatic lax are numai o structură tisulară şi nu şi una de organ).

Ţesutul limfatic lax este alcătuit din capilare sinusoide, tapetate de celulele reticuloendoteliale şi înconjurate de un număr variat de celule limfatice. Caracterul difuz al elementelor limfocitare face posibilă, cu mare uşurinţă, confuzia acestui ţesut limfatic lax cu un infiltrat inflamator difuz limfocitar. Ţesutul limfatic lax, localizat mai ales în corionul mucoaselor (şi mult mai rar în stroma organelor), este adaptat pentru filtrarea lichidului interstiţial. Acelaşi ţesut în ganglion este adaptat pentru filtrarea limfei, iar în splină, pentru filtrarea sîngelui.

Ţesutul limfatic dens este reprezentat prin unităţi morfofuncţionale numite foliculi limfatici (sau limfoizi), foliculi care pot fi de tip primordial (primar) şi secundar. Foliculii limfatici caracterizează atît ganglionii şi splina, deci organe limfoide mezenchimatoase, cît şi structurile limfoepiteliale echivalente bursei lui Fabricius (timusul avînd o structură de tip particular).

Foliculul primordial reprezintă un element structural obligatoriu al limfonodulilor şi al splinei, însă se găseşte şi în afara acestora, în corionul mucoaselor, în amigdale etc.

Foliculii primordiali sînt singurele unităţi morfofuncţionale ale ţesutului limfatic dens prezente la făt şi în primele zile după naştere.

Foliculii secundari sau activi apar numai în viaţa postnatală şi se caracterizează prin prezenţa unei zone centrale clare, numită centru clar sau germinativ.

III. Deşi *funcţia citogenetică esenţială a ţesutului limfatic dens este limfopoieza*, acest ţesut este (atît în condiţii normale cît şi în stări patologice) sursa majoră de plasmocite (denumirea corectă a acestor elemente fiind cea de celule „plasmatice"). Celulele plasmatice, care reprezintă mai mult o stare funcţională (fiind elemente producătoare de anticorpi) decît un tip celular, au origini multiple, relaţiile lor citogenetice cu limfocitele ganglionare justificînd tratarea plasmocitogenezei împreună cu limfopoieza.

Seria limfocitară este reprezentată prin următoarele forme celulare: *limfoblastul, prolimfocitul* şi *limfocitul „mic"*.

Seria plasmocitară este reprezentată prin următoarele trei forme celulare: *plasmoblastul*, celulă tînără de tip reticular, *proplasmocitul*, celulă mare avînd o citoplasmă puternic bazofilă şi *plasmocitul*, care are o structură similară cu cea a proplasmocitului, însă este de dimensiuni mai mici (12–15 microni).

IV. *Organele limfoide* sau *limfatice secundare* sînt reprezentate de *ganglionii limfatici* şi *splină* (posibil şi anumite structuri limfoide intes-

@RedAbaris 2013

tinale). Caracterele generale ale acestor organe limfoide secundare sînt: 1) apar tardiv în viaţa fetală sau chiar după naştere; 2) sînt de origine mezenchimomezodermală; 3) persistă întreaga viaţă; 4) activitatea mitotică a celulelor constitutive este redusă (0,05–0,1%); 5) formarea de centri germinativi (plasmocitogeneza) ce apar după stimularea antigenică.

1. *Ganglionii limfatici (limfoganglionii, limfonodulii)* sînt structuri limfoide adaptate atît pentru limfopoieză (şi plasmocitogeneză) cît şi pentru filtrarea limfei, ei fiind alcătuiţi atît din ţesut limfatic dens cît şi din ţesut limfatic lax (fig. 54 A).

2. *Splina* este un organ limfatic situat pe traiectul circulaţiei sangvine, fiind deci, astfel, un organ hemolimfatic. Are formă tetraconică, în general variabilă; se află în spaţiul subfrenic stîng şi se proiectează pe pereţii anterior şi lateral ai abdomenului, în hipocondrul stîng, la nivelul vertebrei XI T, iar lateral, în dreptul coastelor IX, X şi XI, fiind astfel situată oblic sub arcul costal stîng şi, în mod normal, nu poate fi palpată. Arcul ei lungă se găseşte de-a lungul coastei a X-a (fig. 54 B, C).

Pe viu, bogat vascularizată, prezintă o faţă laterală, în raport cu diafragmă, o faţă medială, subîmpărţită prin prezenţa hilului, în 3 faţete de contact cu organele învecinate (medial şi posterior, amprenta rinichiului stîng; medial şi anterior, faţeta stomacului, medial şi inferior, faţeta unghiului aortic); două margini; două extremităţi.

Faţa diafragmatică sau laterală *(facies diaphragmatica)* apare netedă, şi are o formă convexă către diafragm, prin intermediul căruia vine în raport cu sinusul pleural stîng şi cu plămînul stîng. Este acoperită de către peritoneu. Tot la acest nivel mai există uneori şi extremitatea lobului stîng al ficatului care se insibuează între splină şi diafragm, cînd lobul stîng al acestui organ este mai dezvoltat.

Faţa gastrică *(facies gastrica)* sau anteromedială este concavă şi pe ea se găseşte hilul splinei, care o împarte într-un segment prehilar, în raport cu stomacul şi un segment retrohilar prin raport cu bursa omentală.

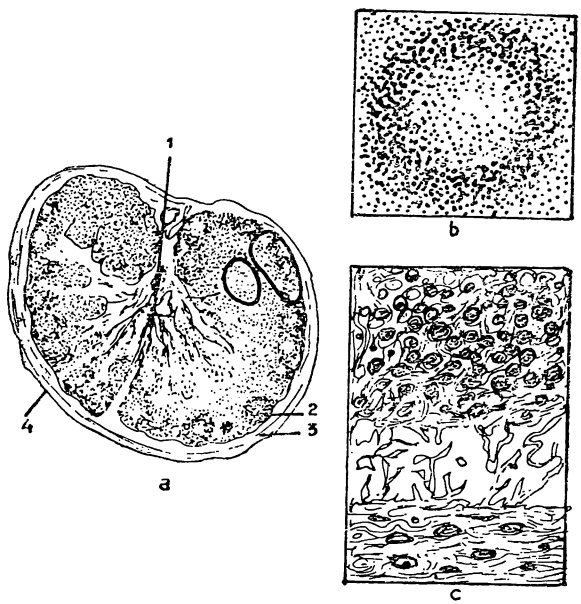

Fig. 54 A. Secţiune printr-un ganglion limfatic (a). Folicul limfatic, detaliu (b). Sinus marginal (c)

1 – sinus interfolicular; 2 – folicul limfatic; 3 – sinus marginal; 4 – capsulă

@RedAbaris 2013

Fig. 54 B. Splina (vedere dinspre posterior)

1 – splina; 2 – a. (în negru) şi v. (în alb) splenică; 3 – coada pancreasului; 4 – a. (în negru) şi v. (în alb) gastrică stîngă; 5 – trunchiul celiac; 6 – a. hepatică; 7 – v. portă; 8 – canal coledoc; 9 – duoden; 10 – capul pancreasului; 11 – a. (în negru) şi v. (în alb) mezenterică superioară; 12 – v. mezenterică inferioară; 13 – jejun

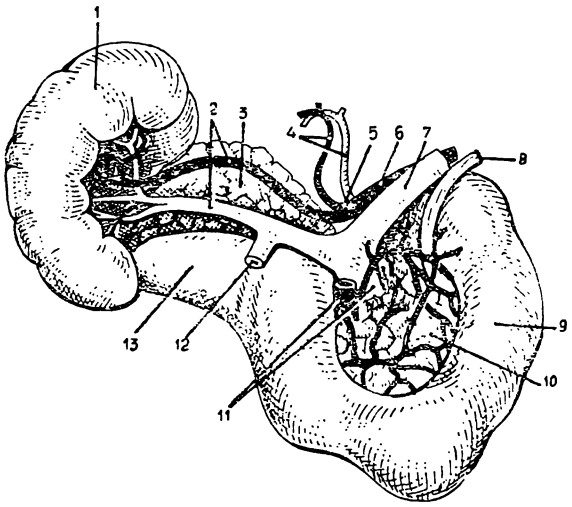

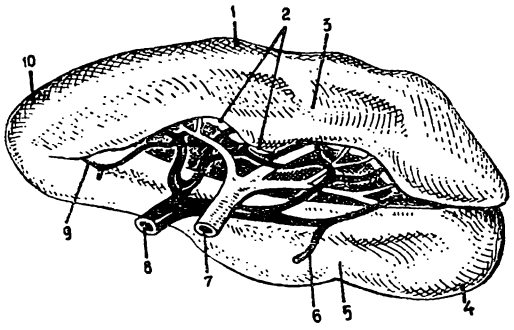

Fig. 54 C. Splina (hilul splenic)

1 – faţa diafragmatică; 2 – hilul splenic; 3 – faţa gastrică; 4 – extremitatea (polul) anterioară; 5 – faţa renală; 6 – a. gastro-epiploică stîngă; 7 – v. splenică; 8 – a. splenică; 9 – a. gastrică scurtă; 10 – extremitatea (polul) posterioară

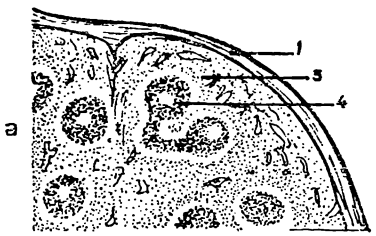

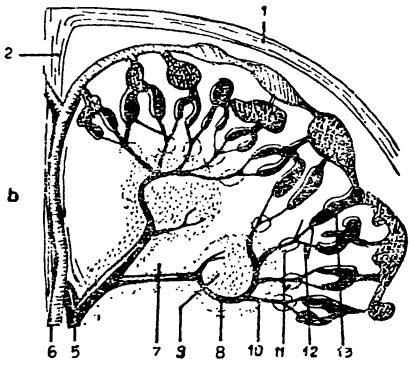

Fig. 54 D. Secţiune prin splină (a). Vasele splinei (schemă (b)

1 – capsulă; 2 – sept conjunctiv; 3 – pulpa roşie; 4 – pulpa albă; 5 – a. trabeculară; 6 – v. trabeculară; 7 – a. pulpară; 8 – a. foliculară=a. centrală; 9 – corpuscul Malpighi; 10 – arteriola pulpară; 11 – celule reticulare; 12 – capilare; 13 – sinus splenic

Hilul splenic poate avea raporturi cu coada pancreasului, în ligamentul pancreaticosplenic, cînd coada pancreasului este mai lungă.

La periferie este formată dintr-o capsulă albă-sidefie, constituită din fibre colagene dense şi elastice, precum şi dintr-un număr variabil, în general redus, de fibre musculare netede; componenta celulară fibrocitară este redusă.

@RedAbaris 2013

Fața renală *(facies renalis)*, posteromedială, este ceva mai redusă ca întindere, cu suprafața plană și netedă în raport cu fața anterioară a rinichiului stîng, glanda suprarenală și coada pancreasului.

Fața colică *(facies colica)* sau baza splinei este cea prin care splina vine în contact cu ligamentul frenocolic stîng și unghiul splenic al colonului.

Marginea crenelată *(margo crenatus sive acatus)* sau anterosuperioară limitează fața diafragmatică de fața gastrică.

Marginea groasă, posteroinferioară *(margo inferior sive obtusus)* este limita dintre fața diafragmatică și cea neurală.

Marginea internă *(margo medialis)* separă fața gastrică de fața renală.

Polul anterior (anteroinferior) sau extremitatea anterioară se proiectează în spațiul X intercostal stîng, pe linia axilară medie, și se sprijină pe ligamentul frenocolic.

Polul posterior (posterosuperior) sau extremitatea posterioară situat în apropierea coloanei vertebrale în dreptul T_{10}; se mai numește extremitate vertebrală.

De la nivelul hilului, de-a lungul ramurilor arterei spenice, care pătrund în parenchim, iau naștere travee conjunctive care împart organul în compartimente de formă piramidală, cu vîrful la hil și baza spre periferia organului. Traveele intrasplenice (sau intraparenchimatoase) au o structură similară cu cea a capsulei și ele conțin artere și vene, vasele intratrabeculare, a căror adventice se confundă cu țesutul conjunctiv trabecular. În mod caracteristic, atît macro- cît și microscopic, splina este alcătuită din două substanțe: una dintre acestea are o culoare roșie-violacee sau cărămizie, și constituie pulpa roșie, cealaltă se prezintă sub formă de insule celulare dispersate și formează pulpa albă. Pulpa roșie este constituită din țesut limfatic lax cu funcție de filtrare (a sîngelui), ceea ce îi dă și culoarea caracteristică; pulpa albă este alcătuită din țesut limfatic dens, cu funcție limfopoietică, țesut limfatic dispus însă în jurul arterelor. În rezumat, splina, fiind un organ hemolimfatic, este structurată, de-a lungul sistemului său vascular: pulpa roșie – țesut limfatic lax (de filtrare) – de-a lungul capilarelor și venelor; pulpa albă – țesut limfatic dens (limfopoietic) – de-a lungul arterelor (fig. 54 D).

Înțelegerea corectă a structurii splenice implică, în mod necesar, studiul sistemului său vascular.

a. Splina este structurată de-a lungul a trei segmente vasculare: pe de o parte, sistemul arterial (pulpa albă), iar pe de altă parte, sistemele capilar și venos (pulpa roșie).

– *Sistemul arterial* al splinei este astfel organizat: artere intratrabeculare, din care se desprind arterele – lipsite de adventice – situate în pulpa roșie; arterele foliculare sau principale, înconjurate de teaca limfoidă; arterele foliculare care, după ce dau capilare pentru pulpa albă, o părăsesc și, pătrunzînd în pulpa roșie, se ramifică într-un număr de 2–6 arteriole penicilate.

Toate arterele splenice sînt însoțite de ramuri nervoase.

– *Sistemul capilar* este format din 2 tipuri de capilare, unele postarteriale sau „elipsoidale", iar celelalte, postelipsoidale.

– *Sistemul venos* este reprezentat prin sinusurile venoase și prin venele propriu-zise.

@RedAbaris 2013

– *Stroma splinei* are, spre deosebire de limfoganglioni, o structură dublă: stroma conjunctivovasculară, care împarte parenchimul în compartimente piramidale, fiecare compartiment fiind vascularizat de o arteră, ce nu prezintă anastomoze cu cele învecinate (circulație de tip terminal) și stroma reticulinică. Stroma reticulinică este reprezentată, ca și în cazul limfonodulului, printr-o rețea cu ochiuri mai mici, dispuse dispersat și care corespunde țesutului limfatic dens – tecile periarteriale –, iar în secțiuni, foliculilor limfoizi sau corpusculilor lui Malpighi, și printr-o altă rețea mult mai extinsă, formată din ochiuri mari și alungite, tapetate de celule reticuloendoteliale și care reprezintă țesutul limfatic lax de filtrare, în cazul splinei, de filtrare a sîngelui.

– *Pulpa albă* este structurată în jurul arterelor, fiind formată din țesut limfatic dens (limfopoietic). Țesutul limfoid este dispus în jurul arterelor sub forma unor teci sau manșoane, care, pe secțiuni, au aspect folicular – foliculii splenici sau corpusculii lui Malpighi.

– *Pulpa roșie* este formată dintr-un sistem lacunar reprezentat prin capilare, dar mai ales prin sinusurile venoase, și dintr-un sistem de cordoane, cordoanele lui Billroth sau splenice. Cordoanele lui Billroth sînt situate în spațiile dintre două sinusuri adiacente și au o structură celulară constituită de: limfocite, plasmocite, macrofage (adesea încărcate cu pigment hematic), numeroase hematii și un număr variabil, de obicei nu prea mare, de granulocite (mai ales neutrofile).

Cercetările lui Nguyen-Huu, Jaima Celestino Da Costa, Bourgeon și Moniel au arătat că circulația splenică este net compartimentată; fiecare ramură hilară, arterială sau venoasă, este în raport cu un teritoriu pulpar, separat de cele din vecinătate. Se formează astfel un număr de unități funcționale caracterizate fiecare printr-un circuit arteriovenos bine definit, închis în raport cu teritoriile vecine, dar deschis la nivelul teritoriului său pulpar.

Din punct de vedere chirurgical se descriu trei teritorii: polar superior, central și polar inferior. Teritoriile polare sînt irigate de ramurile de bifurcație ale vaselor splenice, ce pot fi individualizate ca veritabile vase polare. Ramurile de distribuție intraparenchimatoase sînt mai puțin voluminoase, în număr de 4–6, așezate în scară. Un ram polar inferior se detașează frecvent din artera gastroepiploică stîngă. Partea centrală sau hilară, ce corespunde treimii medii splenice, are vase voluminoase, grupate în 2–4 ramuri.

Această distribuție permite să se efectueze rezecții splenice parțiale, reglate uni- sau bipolar.

b. Principalele funcții ale splinei pot fi astfel sintetizate: 1) funcția limfopoietică; 2) funcția de filtrare a sîngelui; 3) funcția de rezervor sangvin care participă la reglarea circulației; 4) funcțiile marțială, legată de metabolismul fierului și metabolică, splina participînd în metabolismul apei, calciului și potasiului, lipidelor și colesterolului (Parhon, Anicikov), al proteinelor (Palladin) și glucidelor; 5) funcția endocrină (incomplect clarificată); 6) funcția hemolitică și, într-o mai mică măsură, și cea granulolitică; 7) funcția de apărare, realizată prin capacitatea de fagocitoză și de producere de anticorpi.

Cînd splina este afectată, ea poate depăși de 10 ori sau chiar mai mult dimensiunile sale normale *(splenomegalie)*. Orice grad de mărire al volumului, splinei este anormal. În unele cazuri de splenomegalie, ea poate umple jumătatea stîngă a abdomenului. Cînd splina este mult mărită, proemină dedesubtul marginii costale stîngi.

@RedAbaris 2013

Marginea sa superioară, crestată, se extinde înainte, în jos și medial, astfel încît este orientată inferomedial. Marginea crestată este de mare ajutor cînd se palpează o splină mărită, deoarece, atunci cînd bolnavul respiră profund, se poate simți cum această margine se mișcă în jos și înainte.

În diagnosticarea afecțiunilor splenice, un rol important îi revine *scintigrafiei splenice*, care se bazează pe proprietatea celulelor mezenchimale splenice de a capta particulele coloidale marcate radioactiv cu Tc – 99 m.

Prin această metodă se evaluează dimensiunile splinei (splenomegalie) și prezența unor zone lacunare, unice sau multiple (tumori primare sau metastaze, chisturi, malformații arteriovenoase splenice, infarct splenic). O mare valoare diagnostică o are prezența unei linii de ruptură ale hematoamelor splenice, parenchimatoase și/sau subcapsulare, în caz de traumatisme splenice.

În anumite situații (traumatisme, tumori și unele boli hematologice) este necesară îndepărtarea splinei *(splenectomie)*. În cursul acestei operații trebuie să se țină seama de relația intimă dintre coada pancreasului și hilul splenic, pentru a se evita lezarea acestei glande digestive importante.

În traumatismele regiunii abdominale superioare stîngi sau regiunii lombare stîngi pot fi lezate splina și structurile care sînt în relație cu splina (de ex., coasta a IX-a, a X-a sau a XI-a, diafragmul stîng și rinichiul stîng). Uneori la jucătorii de fotbal se produce ruptura splinei cînd sînt atacați din partea stîngă. În unele cazuri se produce ruptura spontană a splinei la bolnavii cu mononucleoză infecțioasă, malarie și septicemie, deoarece în aceste afecțiuni splina este mare și friabilă.

Spline accesorii (una sau mai multe) apar de cele mai multe ori lîngă hilul splenic sau ele pot fi înglobate parțial sau complet în coada pancreasului. De asemenea, ele pot fi situate între straturile ligamentului gastrosplenic. Spline accesorii apar la aprox. 10% din oameni și ele au de obicei un diametrul de 1 cm. Este important să se țină seama de posibilitatea prezenței lor, deoarece dacă nu sînt îndepărtate în cursul splenectomiei, simptomele care au indicat îndepărtarea splinei (de ex., anemia splenică) pot persista.

Relația dintre sinusul costodiafragmatic al cavității pleurale și splină este importantă din punct de vedere clinic. Această fantă potențială se produce la nivelul coastei a X-a pe, linia medioaxială, și trebuie să se țină seama de ea atunci cînd se efectuează o puncție biopsie splenică și cînd se injectează o substanță radioopacă în splină pentru vizualizarea venei porte *(splenoportografie)*. În caz contrar, substanța poate pătrunde în cavitatea pleurală.

V. *Tot în cadrul țesutului limfoid se include și țesutul limfoepitelial*, format din varietatea densă de țesut limfoid, cum sînt structurile foliculare și timusul.

1. *Structurile foliculare* sînt reprezentate prin foliculi izolați, localizați în submucoasa intestinală, respiratorie, urinară etc. și foliculi aglomerați, aflați la nivelul tubului digestiv și reprezentați de formațiunile ce alcătuiesc inelul lui Waldeyer (amigdala lingual, palatină și faringiană), plăcile lui Peyer din ilionul terminal și aparatul limfoid al apendicelui.

2. *Timusul* este un organ limfoepitelial de tranziție, de o deosebită importanță, întrucît limfocitele timus-dependente au rolul de a conserva integritatea somatică a organismului și, atît timp cît timusul este în activitate completă, organismul are posibilități mai mari de a elimina celule mutante somatice, celulele canceroase fiind și ele celule mutante (cercetările din ultimul timp atestă că stăpînirea funcției timusului și permanentizarea acesteia ar reprezenta o rezolvare a problemelor complexe ale bolii canceroase).

Este format dintr-o capsulă conjunctivă și lobuli care prezintă o zonă centrală – medulara și una periferică, bazofilă – corticala. Corticala și medulara au în constituție celule stromale de tip reticular și celule parenchimatoase, respectiv timocite (limfocite timice), mai numeroase în corticală. În medulară mai există corpusculii lui Hassal alcătuiți din celule epiteliale aplatizate, dispuse în lamele concentrice (fig. 54 E).

@RedAbaris 2013

Fig. 54 E. Secțiune prin timus (a). Corticula mărită (b). Medulara mărită (c)
1 – corticală; 2 – timocite; 3 – țesut de susținere; 4 – corpuscul Hassal; 5 – timocite; 6 – celule de susținere

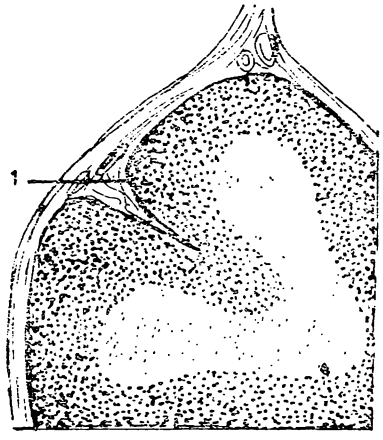

a

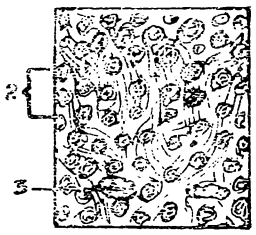

b

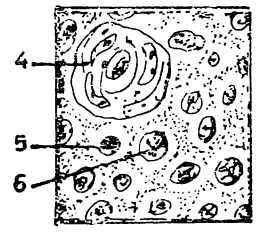

c

Timusul are o structură caracterizată printr-un puternic dinamism, el reacționînd în cele mai variate condiții. Atrofia sa survine atît în inaniție cît și în stările de „stress" (boli infecțioase, stare după traumatism etc.). Pe de altă parte, persistența unui timus funcțional, cu său fără hipertrofia organului, constituie o stare constituțională – starea timică –, iar dacă, în paralel, există și o hipertrofie-hiperplazie a țesutului limfoid, se vorbește despre starea timicolimfatică. În aceste cazuri există o atrofie a cortico-suprarenalei, cu insuficiență funcțională, fapt care explică sensibilitatea excesivă a persoanelor în cauză față de factori, care, în condiții normale, sînt puțin sau deloc nocivi, ca și morțile rapide sau subite observate mai ales la copii, dar și la adulți.

Timusul este un organ complex, avînd atît funcții imunologice și citogenetice cît și funcții de glandă endocrină, precum și funcții metabolice.

Ca glandă endocrină el se găsește în relații sinergice sau antagoniste cu alte glande cu secreție internă. Astfel, hormonul somatotrop al hipofizei cît și cel tiroidian determină hiperplazia timusului, în timp ce hormonii corticosuprarenali și sexuali provoacă atrofia organului. Se pare că rolul principal al hormonului timic este intervenția sa în procesele de creștere și diferențiere ale organului. Acest hormon stimulează creșterea ponderală și influențează, în același timp, dezvoltarea glandelor sexuale. Timusul, stimulînd proliferarea celulelor cartilaginoase, influențează și creșterea, organismului, hipofuncția timică determinînd tulburări de creștere și de dentiție (dinții permanenți apar mai tîrziu), ca și o decalcifiere generalizată. Se consideră că el participă în metabolismul apei (I. C. Parhon, V. D. Mîrza), fosforului și calciului (I. Nițescu, Gr. Benetato), al lipidelor etc. Prezența, în cadrul miasteniilor grave, de timus hipertrofic sau tumoral, sugerează efectul acestui organ asupra stării morfofuncționale a plăcilor motorii.

La embrion, timusul este primul organ care prezintă o activitate limfopoietică. Limfocitele respective sînt elemente timus-dependente și repre-

@RedAbaris 2013

zintă suportul imunității celulare (eliminarea de grefe, hipersensibilitatea întîrziată etc.); ele sînt, de asemenea, responsabile pentru rezistența organismului față de anumite infecții fungice și virusale, precum și față de un număr mic de infecții bacteriene.

VIII. *Conchizînd asupra limfopoiezei și țesutului limfoid* remarcăm faptul că există două linii distincte de limfocite: una de origine timică – limfocite timus-dependente și alta de origine reticulară, ce iau naștere în limfoganglioni și splină. De asemenea, există limfocite cu viața scurtă, 3–4 zile, prezente în timus și măduva osoasă, de unde ajung doar în țesuturi, reprezentînd 20% din totalul limfocitelor și limfocite cu viață lungă (80%), prezente predominant în limfă, limfoganglioni și sînge, care parcurg în permanență circuitul sînge-țesuturi-limfonoduli-canal toracic-sînge. Ultimele cercetări par să conducă la concluzia că celulele sușe ale limfocitelor cu viață scurtă se găsesc în măduva osoasă, de unde trec în timus și se transformă în limfocite cu viață scurtă timus-independente și timus-dependente.

In structura foliculilor limfoizi, celulele timus-independente sînt localizate la nivelul centrilor clari sau germinativi, în timp ce celulele timus-dependente formează coroana periferică. Primele sînt singurele care se transformă în plasmocite și sînt legate de imunitatea antiinfecțioasă, secundele, cele timus-dependente, sînt legate de imunitatea celulară (eliminarea grefelor, hipersensibilitatea de tip întîrziat etc.).

De asemenea, s-a dovedit că limfocitul mic nu este o celulă terminală, ci se poate modifica blastic.

Astfel, limfocitul se transformă în macrofag, ca și în plasmocit, primul cu rol de fagocitoză-curățire, secundul, producător de anticorpi. Același limfocit transformat devine element imunocompetent, considerîndu-se că el este păstrătorul „memoriei" imunologice. Limfocitele imunocompetente sînt elementele care participă în procesele de eliminare ale grefelor cît și în imunitatea celulară, respectiv, în hipersensibilitatea de tip întîrziat sau de tip tuberculinic.

Țesutul reticulohisiocitar (SRH)

Prezentăm doar unele elemente ale țesutului reticulohistiocitar, deși ele sînt răspîndite în întreg organismul, deoarece compartimentul central al țesutului sangvin, alături de țesut mieloid și limfoid, prezintă, ca numitor comun, o stromă formată din celule reticulare și fibre de reticulină.

Menționăm că țesutul reticulohistiocitar se găsește preponderent și la nivelul endoteliilor capilarelor sinusoide din organele hematoformatoare (limfoganglioni, splina, măduvă), în unele glande endocrine (hipofiza anterioară, corticosuprarenala), în pulmon (celule alveolare și histiocite interstițiale), în dermul tegumentar (bogat în histocite), în SNC (microglia, celulele adventiciale și leptomeningele).

Sistemul (sau țesutul) reticulohistiocitar sau reticuloendotelial (aceasta din urmă fiind denumirea inițială, astăzi mai puțin utilizată) se deosebește în mod esențial de toate celelalte țesuturi, deoarece reprezintă mai mult o noțiune fiziologică, decît una morfologică. Existența acestui sistem tisular a fost demonstrată de A s c h o f f și K i y o n (1924).

Este un țesut ubicvitar, format din celule cu forme și structuri citologice variate, dispuse în mod dispersat sau în structuri anatomice (mai mult sau mai puțin bine individualizate). Însă, indiferent de forma și localizarea lor, toate celulele sistemului reticulohistiocitar (SRH) au capacitatea de

@RedAbaris 2013

coloïdopexie, de captare a particulelor coloidale electronegative (coloranți vitali, pigmenți, substanțe organice, unele medicamente: sulfamide etc.). Deși majoritatea celulelor SRH sînt elemente fagocitare (macrofage) și mobile, aceste proprietăți nu le sînt, în mod absolut, caracteristice.

Elementele caracteristice SRH sînt reprezentate prin celulele reticulare fixe, stelate, dispuse în sinciții și capabile de fagocitoză. Celulele reticulare, numite în mod obișnuit celule „reticulare nediferențiate" au, în mod esențial, un dublu potențial: hematoformator și tisular. Drept urmare, ele mai sînt numite și *hemohistioblaste*. Din hemohistioblast, filiația celulară se realizează prin intermediul a două celule de tranziție, ambele mobile: una dintre acestea dotată numai cu potențial hematoformator, este hemocitoblastul (sau celula reticulară hematopoietică), cealaltă, dotată numai cu potențial tisular, este numită histiocitoblast sau histioblast (celulă reticulară cu potențial tisular).

Citohistioblastul sau *histioblastul* (celulă reticulară tisulară) reprezintă celula primordială a elementelor țesutului conjunctiv.

Celulele reticulohistiocitare circulante sînt numite *monocite*, ceea ce justifică tratarea monocitopoiezei împreună cu SRH.

Monocitele din sîngele circulant sînt interpretate și ca fiind celule histiocitare (M. B e s s i s). Se consideră că seria monocitară este reprezentată prin două tipuri de celule: *monoblastul*, elementul tînăr și *monocitul*, celula funcțională.

Principalele funcții ale sistemului reticuloendotelial sînt:

1. *Funcția metabolică*. Celulele SRH participă direct în metabolismul substanțelor organice, ele reprezentînd și elemente de stocaj și depozitare. Este cunoscută participarea acestor celule în metabolismul fierului, ca și în cel al hormonilor corticosuprarenali.

2. *Funcția secretorie-endocrină*. Elementele reticulohistiocitare elaborează o substanță ergonală — reticulina — descoperită și preparată de școala clujeană de higienă sub conducerea profesorului I u l i u M o l d o v a n.

3. *Funcția de apărare*. În funcția de apărare a organismului SRH participă atît prin capacitatea fagocitară și coloidopexică a elementelor sale constitutive, cît și prin cea de elaborare a anticorpilor.

4. *Funcția fibrilogenetică*. Prin activitatea lor de sinteză, celulele reticulare elaborează reticulina, așa după cum fibroblastele sintetizează colagenul. Aceste fibre de reticulină nu au numai rol de susținere și rezistență, ci au și o „funcție morfogenetică", deoarece de-a lungul lor se formează și se refac țesuturile.

5. *Funcția citogenetică*. Celulele reticulohistiocitare, ca și principalele lor derivate, se caracterizează printr-o mare plasticitate morfofuncțională și, în cadrul anumitor leziuni, ele nu numai că proliferează ci se și metaplaziază formînd celule epiteloide sau celule gigante Langhans (în TBC), celule gigante Sternberg (în limfogranulomatoza malignă), celule gigante de corp străin.

Sîngele

Compartimentul circulant al țesutului sangvin

Sîngele circulant sau periferic este rezultatul activității organelor și țesuturilor hematopoietice, el reprezentînd numai compartimentul periferic al țesutului sangvin. Împreună cu principalele sale derivate, limfa și lichi-

@RedAbaris 2013

dul interstiţial, sîngele constituie mediul intern al organismului. Cantitatea sîngelui, la un adult de 70 kg, este de 5–6 litri, ceea ce reprezintă aprox. 6–8% din greutatea acestuia. Deşi există unele variaţii, la acelaşi individ cantitatea de sînge rămîne (relativ) constantă datorită unor complexe mecanisme de reglare şi control. La copii şi la tineri, cantitatea de sînge este mai mare decît la adult; deşi femeile au o cantitate de sînge mai mică decît cea a bărbaţilor (4–5 litri faţă de 5–6 litri), ele sînt totuşi mai rezistente la pierderile sangvine (hemoragii).

De origine conjunctivomezenchimatoasă, sîngele este format dintr-o substanţă fundamentală, care este însă lichidă – plasma – şi din celule, numite şi elemente figurate. Raportul dintre plasmă şi elementele figurate (în realitate hematiile, care sînt cele mai numeroase) este de 55 la 45. Culoarea roşie caracteristică sîngelui este determinată de prezenţa hemoglobinei, fixată labil la nivelul hematiilor sau a globulelor roşii. Structural, sîngele este un ţesut adaptat pentru numeroase funcţii, ca: funcţia de transport (a gazelor respiratorii, a substanţelor de dezasimilaţie), funcţia de apărare, de reglare (reglarea humorală prin hormoni şi diferite substanţe chimice eliberate consecutiv metabolismului), sîngele participînd şi în procesele de termoreglare.

Plasma sangvină este un lichid de culoare gălbuie, omogen, puţin viscos, cu densitatea de 1 027 şi gust amar. Este constituită din apă, 90% şi reziduuri uscate, 10%. Din acestea, 9% sînt reprezentate de substanţe organice azotate (proteice şi neproteice) ca şi din substanţe neazotate.

Elementele figurate ale sîngelui sînt reprezentate de celule nucleate – leucocitele –, celule anucleate – hematiile sau globulele roşii – şi fragmente citoplasmatice (de asemenea anucleate) – trombocitele sau plăcuţele sangvine (fig. 55).

I. *Hematiile (globulele roşii, normocitele, eritrocitele).* Hematiile, elemente figurate anucleate, reprezintă stadiul final, de maturaţie medulară, al normoblastelor. Ele sînt adaptate pentru fixarea (labilă) şi transportul oxigenului (ca şi a dioxidului de carbon). Numărul lor variază în raport cu vîrsta, sexul şi cu necesităţile în oxigen ale organismului. La copii, în număr de 6 milioane pe mm^3, ele scad la adult, la bărbat numărul lor fiind de 4,5–5 milioane, iar la femeie de 4–4,5 milioane pe mm^3. Ele prezintă variaţii în funcţie de presiunea parţială a oxigenului molecular în aerul atmosferic: la altitudine, datorită scăderii presiunii atmosferice, deci şi a oxigenului molecular, numărul hematiilor creşte – poliglobulie fiziologică; dimpotrivă, la presiuni crescute (mineri, lucrători în mediul subacvatic), se realizează o scădere fiziologică a hematiilor. Diminuarea patologică a numărului de hematii, asociată cu scăderea hemoglobinei, constituie boala numită anemie, care poate fi regenerativă, cînd în sîngele periferic apar elemente nucleate şi reticulocite sau aregenerativă; anemiile aregenerative constituie afecţiuni grave, care impun un diagnostic corect şi un tratament adecvat.

II. *Trombocitele (plăcuţele sangvine).* Trombocitele reprezintă fragmente citoplasmatice desprinse de la nivelul pseudopodelor megacariocitului trombocitogen. Numărul lor variază foarte mult, între 180 000 şi 500 000 pe mmc^3, ele fiind mai numeroase în sîngele arterial decît în cel venos şi, de asemenea, mai numeroase ziua (datorită simpaticotoniei diurne) decît noaptea (cînd există o vagotonie, vagotonia nocturnă) (C. Rîmniceanu).

Creşterea numărului trombocitelor constituie trombocitoza sau trombocitemia, iar scăderea lui, trombopenia sau trombocitopenia. Aceste variaţii

@RedAbaris 2013

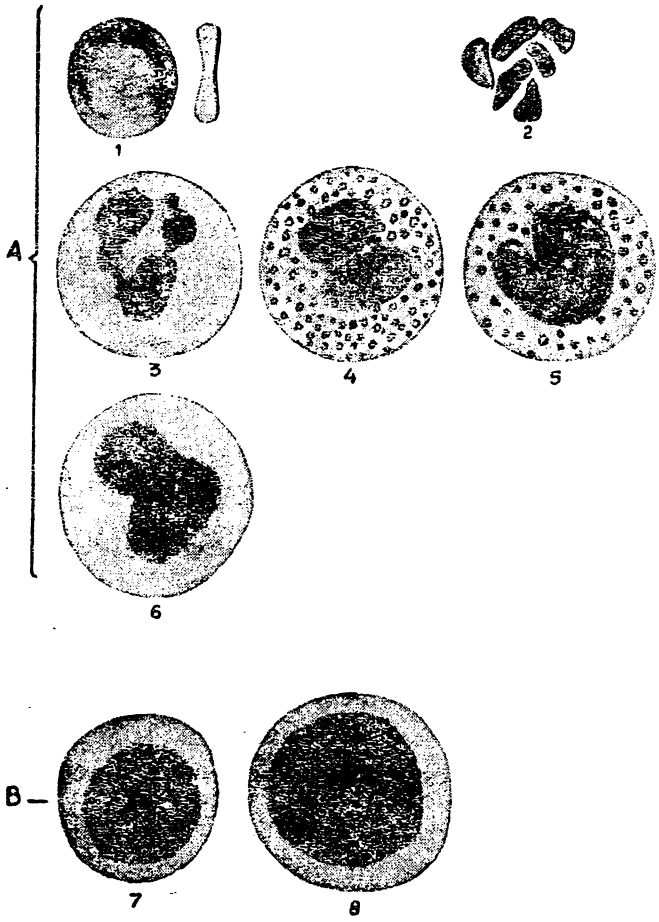

Fig. 55. Celulele sangvine provenite din măduva osoasă roşie (A) şi din organele limfoide (B)

1 — globul roşu=eritrocit; 2 — plăcuţe sangvine=trombocite; 3 — granulocite neutrofile; 4 — granulocite eozinofile; 5 — granulocite bazofile; 6 — monocite; 7 — limfocit mic; 8 — limfocit mare

În plus sau în minus pot reprezenta uneori fenomene secundare altor afecţiuni (cancere, infecţii cronice etc.), însă, alteori, însăşi creşterea, respectiv diminuarea lor, constituie esenţa procesului morbid. În acest caz se vorbeşte despre trombocitopatii, care pot fi citemice (în cazul creşterii lor numerice) sau penice (în cazul scăderii numerice a trombocitelor).

În realizarea hemostazei eficiente intervin o serie de reacţii enzimatice complexe, în care locul principal îl deţine trombocitul.

Plachetele asigură, prin formarea dopului plachetar, o hemostază de urgenţă, oprind sîngerarea din vasele mici, fără a necesita intervenţia procesului de coagulare.

Fibrina consolidează agregatele plachetare şi formează un cheag solid, necesar pentru oprirea hemoragiei, mai ales din vasele cu un calibru mai mare. Se realizează astfel coagularea sau hemostaza secundară.

@RedAbaris 2013

Plachetele intacte au un rol important în inițierea mecanismului de coagulare plasmatic, în care, factorul de contact Hageman (XII) deține rolul principal. În prezența colagenului (stimul atît pentru aderarea plachetelor cît și pentru inițierea mecanismului de coagulare) trombocitele activează direct factorul XI. Factorul von Willebrand este implicat ca un cofactor în reacțiile de aderare și agregare ale plachetelor.

Din cele expuse, rezultă că trombocitul constituie principalul factor de legătură din lanțul de interrelații între mecanismul de hemostază primară și coagulare.

III. *Leucocitele (globulele albe)*, reprezintă totalitatea elementelor nucleate ale sîngelui. După caracterele lor nucleare, leucocitele se împart în două mari grupe: polimorfonucleare sau polinucleare, caracterizate prin nuclei puternic segmentați, cu aspect lobar și mononucleare, al căror nucleu nesegmentat este rotund. Datorită existenței unui mare număr de granulații specifice în citoplasma lor, polimorfonuclearele mai sînt numite și granulocite, iar mononuclearele, agranulocite; adjectivul de agranulocitar nu este corect pentru mononucleare, deoarece acestea, deși nu au numărul mare de granulații al polimorfonuclearelor, nu sînt complet lipsite de astfel de structuri (de ex., monocitele).

În practica medicală elementele albe polimorfonucleare sînt denumite leucocite sau granulocite segmentate, în timp ce sub termenul de mononucleare sînt cuprinse limfocitele și monocitele.

A. *Leucocitele polimorfonucleare* (granulocitele) sînt reprezentate prin: 1) polimorfonuclearele neutrofile (neutrofilele), care se găsesc în număr de 4 500 pe mm^3 și reprezintă 65–68% din totalul elementelor albe; 2) polimorfonuclearele eozinofile (eozinofilele), în număr de 150–250 elemente pe mm^3, proporția lor fiind de 2–5%; 3) polimorfonuclearele bazofile (bazofilele), elementele cele mai puțin numeroase, între 40–60 celule pe mm^3, respectiv 0,5%.

B. *Leucocitele mononucleare* (agranulocitele) sînt reprezentate prin: 1) limfocite, în număr de 1 000–1 200 pe mm^3, proporția lor fiind de 23–32% și 2) monocite, în număr de aprox. 500 elemente de mm^3, cu o proporție de 4–8%.

Numărul total al leucocitelor este de 6 000–8 000 pe mm^3, el fiind mai mare la copii decît la adulți, și la bărbați decît la femei.

C. *Formula leucocitară* reprezintă raportul procentual între diferitele categorii de leucocite, stabilite pe frotiul colorat de sînge periferic, numărîndu-se cel puțin 100 elemente albe. Modificările cantitative ale acestor raporturi procentuale (ca și cele calitative: nucleocitoplasmatice) dau informații utile pentru aprecierea stării de sănătate sau de boală, cît și pentru diagnosticul multor afecțiuni hematologice (anemii, leucemii etc.) Deși există variații importante între datele diferitelor tratate și manuale de hematologie, se consideră că valorile medii ca și variațiile normale sînt următoarele (tab. 4):

Tabelul 4

Tipul celular	*Valoarea medie (%)*	*Variațiile normale (%)*
Neutrofile segmentate	62,0	50–70
nesegmentate	3,5	3– 5
Eozinofile	3,0	2– 4
Bazofile	0,5	0– 1
Limfocite	25,0	25–35
Monocite	6,0	5–10

@RedAbaris 2013

D. *Leucocitoza şi leucopenia.* Creşterea întregii populaţii leucocitare reprezintă leucocitoza (sufixul de -oză, de la *-osis,* implică sensul de creştere continuă, anormală), iar scăderea acestora este numită leucopenie (*penia*=sărăcie, cu sensul de scădere numerică continuă şi anormală).

În raport cu elementele crescute sau diminuate numeric există următoarea terminologie:

Formula sau indicele lui Arneth reprezintă stabilirea raporturilor procentuale ale granulocitelor, în raport cu gradul de segmentare al nucleului lor, şi se bazează pe ideea că numărul fragmentelor nucleare redă vîrsta celulei: granulocitul nesegmentat este mai tînăr decît cel hipersegmentat. Clasificarea iniţială a lui Arneth (1904) a fost simplificată de Cooke şi Ponder (1927) după M. Bessis), care deosebesc numai următoarele 5 tipuri de granulocite:

Nucleu nesegmentat	5%	Nucleu cu 3 lobi	41%
Nucleu cu 2 lobi	35%	Nucleu cu 4 lobi	17%
		Nucleu cu 5 lobi	2%

Predominenţa, la 100 de granulocite, a elementelor nesegmentate sau paucilobare, deci celule tinere, indică o hiperactivitate regenerativă a măduvei şi reprezintă aşa-numita „deviere spre stînga"; dimpotrivă, predominenţa elementelor segmentate sau hipersegmentate, deci celule mature sau chiar „îmbătrînite", reprezintă „devierea spre dreapta" şi este un indiciu de inactivitate medulară, de inhibiţie medulară.

Semnificarea formulei lui Arneth propusă de Schilling (1938) (şi care poate fi aplicată şi pe frotiuri medulare) permite calcularea „indicelui de deviere nucleară". Schilling deosebeşte numai 4 clase şi anume: 1 – mielocite (metamielocite); 2 – granulocite nesegmentate; 3 – granulocite segmentate; 4 – granulocite segmentate indiferent de numărul lobilor nucleari.

Formula după care se calculează indicele de deviere nucleară este:

$$\frac{\textit{Totalul elementelor din primele 3 clase}}{\text{Totalul granulocitelor segmentare}}$$

Valoarea lui, în condiţii normale este de 0,06 (respectiv 6,5% elemente tinere la 93,5 elemente segmentate). Urmărirea dinamică a acestui indice permite, în anumite cazuri, urmărirea evoluţiei anumitor boli infecţioase; în leucemii se constată o creştere semnificativă a indicelui de deviere nucleară, a cărui valoare variază între 0,74 la 6.

Limfa

Limfa este un produs biologic cu structură coloidală, rezultat din transudarea plasmei sangvine la nivelul spaţiilor interstiţiale, şi reprezintă partea din lichidul interstiţial care ajunge în curentul sangvin prin intermediul circulaţiei limfatice. Are o compoziţie variată faţă de plasma sangvină. Este mai săracă în proteine şi în special în fibrinogen, dar conţine o cantitate mai mare de grăsimi şi de cloruri. Componenta sa celulară este reprezentată în mod predominant prin limfocite mici, cu o anumită proporţie (variabilă) de celule limforeticulare. Granulocite se găsesc numai accidental, însă ea poate conţine elemente macrofagice. Limfa aferentă sau preganglionară poate conţine microbi şi celule tumorale.

Compartimentul tisular periferic

Este format din totalitatea celulelor sangvine mature prezente în ţesuturi, organe, celule, pe care le-am prezentat o dată cu celelalte două compartimente.

Întrucît în toate cele trei compartimente există o serie de celule ce intervin în mecanismele de apărare ale organismului, prezentăm, în continuare elementele principale ale acestui sistem.

@RedAbaris 2013

IV. Sistemul imunitar

Sistemul imunitar este extrem de complex, cu o serie de roluri în menținerea homeostaziei și sănătății. La fel ca sistemul endocrin, el exercită un reglaj al organismului odată cu funcțiile de apărare, datorită unor componente circulante capabile de a acționa în locuri foarte îndepărtate de punctul lor de origine. Complexitatea sistemului rezultă dintr-o rețea intricată de comunicări, capabile de a exercita efecte multiple, avînd la bază un număr relativ redus de tipuri celulare distincte. În felul acesta, mecanismul de reglare imunitar poate amplifica enorm un răspuns dat sau îl poate diminua considerabil, în funcție de necesitățile de moment ale organismului. Un sistem imunitar care funcționează normal reprezintă o apărare eficientă împotriva unor particule străine, cum sînt agenții microbieni patogeni, și împotriva unor celule native care au fost supuse unei transformări neoplazice. O funcționare defectuoasă a sistemului imunitar duce la îmbolnăvire (fig. 56).

COMPONENTELE SISTEMULUI IMUNITAR

Componentele genetice, celulare și moleculare, ale sistemului imunitar, sînt combinate într-o serie de conexiuni extrem de complexe. Relațiile între aceste componente sînt reciproce și circumscrise. Controlul reglator al mecanismelor imune este în funcție de interacțiunile lor.

Componentele celulare ale sistemului imunitar

Principalele componente ale sistemului imunitar sînt macrofagele și limfocitele.

Macrofagele, la rîndul lor, au o serie de funcții în cadrul răspunsului imun. Deși, în general, macrofagele nu sînt considerate ca fiind specifice unui antigen dat, rolul lor în concentrarea și prezentarea unor antigene antilimfocitare este esențial. În special, se pare că celula macrofagă este aceea ce determină care celule T (limfocite derivate din timus, implicate în imunitatea celulară) vor fi induse, pentru a stimula și a funcționa, de diverse antigene. În afară de aceasta, macrofagele secretă mai mulți mediatori biologic activi, capabili de a regla tipul și amploarea răspunsurilor atît ale limfocitelor T, cît și ale limfocitelor B, fie prin intensificarea, fie prin suprimarea diviziunii sau diferențierii celulare. În plus,

@RedAbaris 2013

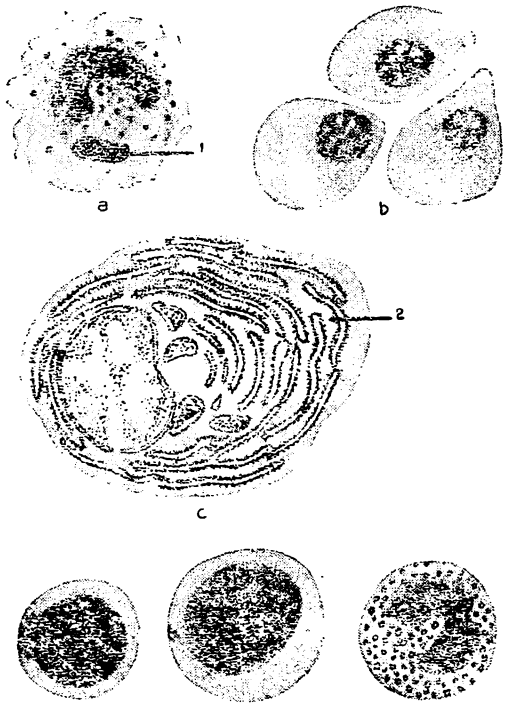

Fig. 56. Sisteme de apărare specifice = sisteme imunologice
a – histiocit cu fagozom; b – plasmocit (microscopie optică); c – plasmocit (microscopie electronică); d – imunoblast; e – imunocit; f – granulocit eozinofilic; 1 – fagozon; 2 – mitocondrie.

celula macrofagă are un rol cheie în prelucrarea antigenelor, deoarece este principala celulă fagocitară a sistemului monocit-macrofag.

Limfocitele sînt componentele celulare specifice de antigen ale sistemului imunitar şi acţionează prin receptorii de pe membrana de suprafaţă a fiecărei celule imunocompetente. Fiecare receptor este de o înaltă specificitate şi diferite clone ale limfocitelor exprimă propria lor specificitate unică. Originea specializării limfocitului este neclară şi discuţiile continuă cu privire la faptul dacă el este transmis genetic sau indus prin mutaţie somatică.

Natura receptorilor antigenici din cele două clase principale de limfocite se dovedeşte a fi diferită.

Componente genetice şi moleculare ale sistemului imunitar

Un mare număr de gene şi molecule au roluri importante în sistemul imunitar. În tabelul 5 sînt prezentate rezumativ componentele structurale şi activităţile funcţionale ale genelor imunoglobulinice şi moleculelor imunoglobulinice. Sistemul de gene imunoglobulinice este singurul, cunoscut pînă acum, în care două gene structurale separate (distincte) participă la producerea unui singur lanţ polipeptidic.

Fiecare moleculă imunoglobulinică funcţională este alcătuită din 4 lanţuri: două lanţuri uşoare (L*) identice şi două lanţuri grele (H**) identice. Un singur lanţ este alcătuit prin asocierea a două gene structurale, pentru a forma o regiune variabilă (V) şi o regiune constantă (C). De aceea, pe diferitele lanţuri cuprinzînd o moleculă imunoglobulinică se pot marca genele sau regiunile V_L şi V_H. Integrarea adecvată a acestor regiuni, pentru a alcătui o moleculă imunoglobulinică competentă, constituie o acţiune extrem de complexă. Genele care formează regiunea C determină viitoarea funcţie biologică a moleculei (de ex., dacă IgE se va

* *light*, uşor
** *heavy*, greu

@RedAbaris 2013

lega de mastocite). Lanțurile H determină clasa imunologlobulinică a moleculei (IgG, IgA, IgM, IgD, IgE). Sediul receptor antigenic unic al moleculei de imunoglobulină este determinat de structura primară a regiunilor V_L și V_H. Acest sediu posedă structuri antigenice unice, numite *idiotipuri*. Recent a devenit clar că un subiect poate elabora răspunsuri antiidiotipice față de sediile asociative unice de pe propriile sale molecule imunoglobulinice și că astfel de răspunsuri antiidiotipice determină, cel puțin în parte, mărimea și durata producției de anticorpi la un antigen dat.

Pe lîngă rolul lor biologic, ca produse ale celulelor plasmatice secretoare de antigen, care s-au diferențiat de celulele B precursoare, moleculele imunoglobulinelor convenționale servesc drept receptori specifici de antigen pe suprafața limfocitelor B. Natura moleculară exactă a receptorilor specifici de antigen de pe limfocitele T însă nu este încă elucidată. Deși aceleași gene ale regiunii V, care servesc ca sedii de combinare cu antigenul pe molecule imunoglobulinice convenționale, par să funcționeze ca sedii de combinare cu antigenul pe celule T, porțiunea din receptorii celulelor T care corespunde regiunii C a unei molecule imunoglobulinice nu este încă elucidată.

Sistemul de gene asociat cu complexul de histocompatibilitate și moleculele derivate din el joacă, de asemenea, un rol esențial în sistemul imunitar. Sistemul a fost studiat foarte aprofundat în porțiunile unde complexele de gene de histocompatibilitate au fost denumite HLA, la om și H-2, la șoarece.

Tabelul 5

Gene și molecule imunoglobulinice

A — *Structură*
- 1 — Regiune variabilă (V) sediu de combinare cu antigenul; idiotipuri)
- 2 — Regiune constantă (C) (funcție biologică)
- 3 — Lanț greu (H) —
- 4 — Lanț ușor (L) — K

B — *Funcție*
- 1 — Receptori pentru antigen pe celule B
- 2 — Regiunea V, de asemenea, formează o parte din receptorul pentru antigenul celulelor T (restul receptorului încă neelucidat)
- 3 — Produse secretorii ale celulelor plasmatice (anticorpi)

Gene și molecule complexe de histocompatibilitate

A — *Regiunea* I (HLA — D la om)
- 1 — Genele și moleculele de interacțiune celulară (Cl) controlează interacțiunile dintre celulele T, celulele B și macrofage
- 2 — Genele de răspuns imun (Ir) determină capacitatea unui individ de a răspunde la un antigen dat
- 3 — Antigenele Ir sînt principalele antigene răspunzătoare de reactivitatea limfocitară mixtă și de reacțiile GVH
- 4 — Mediatori biologic activi produși de celule T, celule B și macrofage, activi și asupra acestora
- 5 — Receptivitatea la îmbolnăvire; rezistența la virusuri; boli alergice și autoimune (pot fi legate de funcțiile genelor Cl sau Ir sau ale ambelor)

B — *Alte regiuni*
- 1 — Antigene de transplantare majore și minore (respingere de grefă și tumoră)
- 2 — Interacțiuni cu virusuri infecțioase (K/D)
- 3 — Componente ale complementului

@RedAbaris 2013

Gene şi molecule de diferenţiere

A — *Antigene L_y* (limfocitare):
1 — Lyt-1, 2, 3: diferenţiază subpopulaţii funcţionale ale limfocitelor T
2 — Lyb-3, 5 etc.: exprimate diferenţial pe anumite limfocite B; corelaţii funcţionale încă neprecizate

B — *Receptori Fc:*
1 — FcR: prezenţi pe limfocite B, macrofage şi o subpopulaţie de limfocite T (celule T supresoare?)
2 — Fc R: prezenţi pe anumite limfatice T (celule T helper?) şi macrofage

C — *Receptori de complement:* prezenţi pe subpopulaţii de limfocite B şi limfocite T; leagă C3b sau C3d. Semnificaţie funcţională neclară

S-a demonstrat că ambele complexe constau din mai multe regiuni genetice distincte, răspunzătoare de funcţii distincte. Complexul H-2, situat într-un segment mic al cromozomului 17 de şoarece, este constituit din cel puţin 3 regiuni şi subregiuni. În interiorul complexului, genele şi moleculele regiunii I s-au dovedit a fi foarte versatile în ceea ce priveşte răspunsul imun. La şoarece au fost clar definite 5 subregiuni I: I-A, I-B, I-Y, I-E şi I-C. În interiorul uneia sau mai multora din aceste subregiuni sînt conţinute: 1) gene de interacţiune celulară (Cl) care reglează interacţiunile dintre macrofage, celulele T şi celulele B_1; 2) gene de răspuns imun (Ir) care determină susceptibilitatea unui subiect la boală prin reglarea capacităţii sale de răspuns la anumite antigene şi virusuri; 3) gene care codifică ambigene, la, în mare măsură răspunzătoare de reactivitatea limfocitară mixtă şi de reacţiile „grefă contra gazdă"; 4) gene implicate în sinteza anumitor mediatori biologic activi produşi de celule T, celule B şi macrofage şi cu acţiune asupra acestor celule; 5) gene care determină susceptibilitatea la boli alergice şi antiimune şi rezistenţa la anumite virusuri, prin procese care pot fi legate de funcţiile genelor Cl sau Ir (sau ale ambelor). Nu s-a stabilit dacă gene diferite sînt răspunzătoare de aceste diverse funcţii sau dacă ele sînt controlate de relativ puţine gene. Multe din aceste activităţi sînt însă strîns legate între ele, ceea ce sugerează un control prin gene multiple. Diferenţieri funcţionale similare au fost atribuite unor regiuni diferite ale complexului HLA.

Alte regiuni importante, din punct de vedere imunologic, ale complexului H-2 de gene de histocompatibilitate sînt regiunile H-2K (şi H2L) şi H-2D, la fiecare capăt al complexului care conţine genele răspunzătoare de producerea principalelor antigene de transplantare (uşor decelabile cu anticorpi adecvaţi, practic pe toate celulele organismului). Genele K, L şi D sînt, în afară de aceasta, principalele antigene atacate de limfocitele T citotoxice, în cursul respingerii unor grefe de ţesut străin. În ultimii ani s-a demonstrat, de asemenea, că produsele acestor gene interacţionează, într-un mod încă neprecizat, cu virusuri citopatogene, intensificînd recunoaşterea celulelor infectate de către celulele T citotoxice. Regiunea S, de asemenea imunologică activă, conţine gene structurale răspunzătoare de sinteza anumitor molecule ale sistemului complementului, o reţea extrem de complexă de molecule care îndeplinesc funcţii biologice şi clinice distincte.

În tabelul 5 sînt, de asemenea, puse în evidenţă gene şi molecule de diferenţiere selecţionate, asociate în mod evident cu funcţii imunologice

@RedAbaris 2013

diferite. Antigenele constituie o familie de determinanți antigenici pe suprafața celulară, care sînt exprimați diferențiat pe limfocite T (Cyt) și pe limfocite B (Lyb). Antigenele Cyt sînt și ele, la rîndul lor, exprimate diferențiat pe subpopulații funcționale distincte de limfocite T; o situație analoagă pare să fie valabilă pentru antigenele Lyb. Receptorii de pe porțiunea Fc a unei molecule de imunoglobulină s-au dovedit a fi prezenți atît pe limfocitele T, cît și pe limfocitele B, precum și pe macrofage, și ei sînt decelați pe baza capacității lor de a se lega de regiunile Fc ale moleculelor imunoglobulinice agregate sau care formează un complex cu antigenul. Anumiți receptori Fc par să fie specifici pentru moleculele IgG (Fc Rμ) și pentru determinanții Fc de pe moleculele IgM (Fc Rμ). Fc Rμ sînt prezenți pe limfocitele B, pe macrofage și pe subpopulația de limfocite T care conține celule supresoare. Molecule receptoare capabile să lege anumite componente ale complementului, în special C3b și C3d, există pe unele subpopulații de limfocite B, limfocite T și monocite, deși semnificația funcțională a unor astfel de receptori de complement este încă neclară. Apariția acestor molecule se corelează în timp cu dezvoltarea ontogenetică a diferitelor clase de limfocite și a macrofagelor pe care apar – de unde denumirea lor de molecule de diferențiere.

Subpopulații funcționale de limfocite

Cele două clase de limfocite au capacități funcționale diferite. Limfocitele T nu produc anticorpi circulanți și nu dau naștere nici la celule secretoare de anticorpi. Investigațiile cele mai ample asupra acestor celule au fost efectuate pe șoarece. Pe baza acestor studii, ele pot fi subdivizate în două categorii funcționale principale: limfocite T reglatoare și efectoare.

Limfocitele T reglatoare pot amplifica (sub forma de celule helper) sau pot suprima (sub forma de celule supresoare) răspunsurile altor limfocite T sau ale limfocitelor B. Subpopulații distincte de celule T se dovedesc a fi răspunzătoare de aceste activități. Celulele T helper sînt în general de fenotipul Lgt – 1+; celulele T supresoare exprimă în general fenotipul Lyt – 2,2+.

Limfocitele T efectoare sînt răspunzătoare de reacții imune mediate celular, cum sînt răspunsurile de hipersensibilitate cutanată întîrziată, respingerea de grefe de țesut străin și tumori și eliminarea de celule infectate cu virusuri. Limfocite T citotoxice (CTL), denumite în mod obișnuit celule „Killer", participă la ultimele răspunsuri. În respingerea de țesuturi străine intervin, de asemenea, celule T care sînt supuse unei proliferări rapide în cursul reacțiilor limfocitare mixte (MLR). Aceste celule pot fi deosebite pe baza fenotipurilor lor Lyt: celula MLR (din reacții limfocitare mixte) este de fenotipul Lyt – 1+, iar limfocitul T (citotoxic) de fenotipul Lyt – 2,3+. De asemenea, CTL (limfocitele T citotoxice) (Lyt – 2,3+) pot fi diferențiate de celule cutanate tardive, care sînt de asemenea de fenotipul Lyt – 1+.

Astfel, funcțiile celulelor T helper, celulelor cutanate tardive și MLR sînt toate de fenotipul Lyt – 1+. Rămîne însă să se stabilească, pe baza altor criterii, dacă aceste funcții sînt executate de subpopulații distincte (deși dovezile sugerează că celulele helper și celulele cutanate tardive sînt entități separate). În mod analog, deși atît limfocitele T citotoxice (CTL), cît și

@RedAbaris 2013

celulele supersoare sînt de fenotipul Lyt – 2,3+, dovezile funcționale tind să arate că ele reprezintă subpopulații diferite de celule T.

Subpopulațiile funcționale ale limfocitelor B pot fi categorisite mai ușor pe baza diferitelor clase de molecule de imunoglobuline pe care le sintetizează. Limfocitele B dau naștere unor celule care sintetizează și secretă toate clasele de imunoglobuline circulante (IgM, IgD, IgA, IgG). Precursorii respectivi ai celulelor B pentru aceste celule formatoare de anticorpi sînt denumiți Bμ, Bγ, Bα și Bε. Numeroase dovezi vin astăzi în sprijinul ipotezei conform căreia progenitorii cei mai timpurii ai celulelor B specifice de antigen posedă receptori din clasa IgM, în timp ce celulele B mai mature posedă receptori atît din clasa IgM, cît și din clasa IgD, iar celulele B precursoare mai mature (și poate celule B „memorie") exprimă receptori IgG, fie singuri, fie în asociere cu IgD. Deși se pare că precursorii celulari B ai celulelor secretoare de IgM, IgG și IgA pot deriva din aceeași sublinie de limfocite B, nu se știe dacă precursorii celulari B ai celulelor secretoare de IgE derivă din această sublinie comună sau din alta diferită. Celulele B „memorie" sînt importante din punct de vedere funcțional pentru dezvoltarea unor răspunsuri secundare (anamnestice), rapide, ale anticorpilor la o expunere antigenică consecutivă. Aceste celule pot fi diferențiate de limfocite B „nestimulate" pe baza distribuției lor în țesuturi, a mărimii lor, a proprietăților lor migratorii și a proprietăților lor antigenice de suprafață. Pentru moment nu există încă dovezi concludente privind existența unor limfocite B reglatoare analoage din punct de vedere funcțional limfocitelor T reglatoare, deși descoperirea în viitor a unor astfel de celule nu ar fi surprinzătoare.

Imunoglobulinele

Sistemul imunitar este constituit din două componente principale: *imunitatea celulară* și *imunitatea umorală*. Aceste componente se dezvoltă de-a lungul unor căi de diferențiere separate, însă în interrelație, în care sînt implicate mai multe tipuri de celule și țesuturi. Limfocitul este celula centrală în imunologie. Studii privitoare la diverși markeri de pe membrana limfocitelor și la activitățile lor funcționale au permis identificarea a două populații principale de limfocite, denumite *limfocite T* și *limfocite B*. Deși ele reprezintă populații separate, studii recente au demonstrat mai multe zone de cooperare între limfocitele T și limfocitele B.

Limfocitele T (celulele T) sînt denumite astfel pentru că sînt derivate din timus sau influențate de timus în cursul dezvoltării lor. Celulele T sînt răspunzătoare de diverse funcții ale imunității celulare, incluzînd reactivitatea cutanată întîrziată, apărarea împotriva anumitor microorganisme, fungi, agenți patogeni bacterieni intracelulari, virusurile variolei, vaccinei etc.; respingerea imunologică de alografe și imunitatea antitumorală.

Limfocitele B (celulele B) sînt denumite astfel pentru că se dezvoltă în bursa Fabricius la păsări și în măduva spinării la unele specii, printre care poate și la om. Celulele B și celulele plasmatice care provin din ele sînt răspunzătoare de funcțiile de imunitate umorală. Aceasta din urmă se exprimă prin producerea de proteine plasmatice circulante, numite *anticorpi* sau *imunoglobuline*.

Imunoglobulinele sînt moleculele proteice purtătoare ale activității anticorpilor, adică ale proprietății de asociere specifică cu substanța care a provocat formarea lor (antigen). Cu excepția posibilă a unui *anticorp natural*, anticorpii se formează ca răspuns la substanțe străine introduse

@RedAbaris 2013

în organism. Imunoglobulinele cuprind un grup heterogen de proteine, care reprezintă aprox. 20% din proteinele plasmatice totale. La electroforeza serului, majoritatea imunoglobulinelor migrează spre zona denumită gamaglobulinică, dar contități considerabile se găsesc și în zona betaglobulinică. Diferite populații de imunoglobuline se găsesc de asemenea în proporții variabile în lichidele extravasculare, în secrețiile exocrine și pe suprafața unor limfocite. Activitățile biologice ale imunoglobulinelor pot fi înțelese numai pe baza cunoașterii structurii lor. În cele ce urmează vor fi descrise structura și evoluția moleculelor de imunoglobuline.

Activitățile biologice ale moleculelor de imunoglobuline. După cum s-a mai menționat, imunoglobulinele sînt molecule bifuncționale care leagă antigene și, în afară de aceasta, inițiază alte fenomene biologice care sînt independente de specificitatea anticorpilor. Fiecare din aceste două feluri de activități poate fi localizată într-o anumită parte a moleculei: activitatea de legare a antigenului în regiunile V ale lanțurilor H și L, iar celelalte activități în regiunile C ale lanțurilor H.

– *Imunoglobulina G (IgG).* La omul adult normal, IgG constituie aprox. 75% din imunoglobulinele serice totale. În cadrul clasei IgG, concentrațiile relative ale celor patru subclase sînt aprox. următoarele: IgG3>IgG1>IgG2>IgG4·IgG4 este complet incapabilă de a fixa com- variază întrucîtva de la un individ la altul și se corelează în mică măsură cu prezența anumitor martori alotipici ai regiunii C din lanțurile H. Ca atare, capacitatea unui individ de a elabora anticorpi, din una sau alta din subclasele IgG, se poate afla sub control genetic.

IgG constituie singura clasă de imunoglobuline care pot străbate placenta la om și ele sînt răspunzătoare de protecția nou-născuților în primele luni de viață. Subclasele nu posedă în măsură egală această proprietate, IgG2 fiind transferate mai încet decît celelalte. Valoarea adaptativă sau biologică a acestei inegalități este necunoscută.

IgG este de asemenea capabilă să fixeze complementul seric și, din nou, subclasele funcționează cu o ușurință inegală în ordinea următoare: IgG3>IgG1>IgG2>IgG4·IgG4 este complet incapabilă de a fixa complementul pe căile clasice (legarea de sediul C1g), dar poate fi activă pe o altă cale. Localizarea specifică a sediului de fixare C1g pe molecula IgG pare să se afle în domeniul C.

Macrofagele poartă receptori de suprafață care leagă IgG1 și IgG3 și fragmentele lor Fc. Fixarea pasivă a anticorpilor de către astfel de receptori Fc este răspunzătoare de „înarmarea" macrofagelor, care pot funcționa atunci într-un mod citotoxic. Localizarea specifică a sediului de fixare a receptorilor Fc pe moleculele IgG1 și IgG3 pare să fie în domeniul C_H3.

– *Imunoglobulina A (IgA).* IgA este clasa predominantă a imunoglobulinelor în secrețiile organismului. Fiecare moleculă secretorie de IgA este alcătuită din două unități fundamentale tetracatenare și cîte o moleculă de componentă secretorie și lanț J. Greutatea moleculară a IgA secretorii este de aprox. 400 000. IgA secretorie conferă principalul mecanism de apărare împotriva infecțiilor locale, datorită abundenței sale în salivă, lacrimi, secrețiii bronhice, în mucoasa nazală, lichidul prostatic, secrețiii vaginale și secrețiii de mucus ale intestinului subțire. Predominanța IgA secretorii în secrețiile membranoase a dus la presupunerea că principala sa funcție ar putea să nu fie distrugerea antigenului (de ex., a microorganismelor microbiene străine sau a celulelor străine), ci împiedicarea accesului acestor substanțe străine la sistemul imunologic general. IgA există

@RedAbaris 2013

în mod normal în ser, atît sub forma monomerică, cît şi sub cea polimerică, constituind aprox. 15% din imunoglobulinele serice totale.

– *Imunoglobulina M (IgM).* Imunoglobulina M (IgM) constituie aprox. 10% din imunoglobulinele totale şi în mod normal există sub forma unui pentamer cu o greutate moleculară de aprox. 900 000 (19 S). Anticorpul IgM are un rol important în răspunsurile imune precoce la majoritatea antigenelor şi predomină în anumite răspunsuri ale anticorpilor, ca ale celor de grup sangvin „naturali". IgM (împreună cu IgD) reprezintă principala imunoglobulină exprimată pe suprafaţa celulelor B. IgM este, de asemenea, cea mai eficientă imunoglobulină de fixare a complementului, o singură moleculă fixată de antigen fiind suficientă pentru iniţierea „cascadei" complementului.

– *Imunoglobulina D (IgD).* Molecula de IgD este un monomer şi greutatea sa moleculară de aprox. 180 000 (7–8 S) este puţin mai mare decît aceea a IgG. În mod normal această imunoglobulină este prezentă în ser în cantităţi reduse (0,2% din imunoglobulinele serice totale). Ea este relativ labilă la degradarea prin căldură şi enzime proteolitice. Există semnalări izolate de IgD cu o activitate de anticorp împotriva anumitor antigene, printre care insulina, penicilina, proteinele din lapte, anatoxina diferică, antigene nucleare şi antigene tiroidiene. Principala funcţie a IgD însă nu a fost încă stabilită. IgD (împreună cu IgM) reprezintă imunoglobulina predominantă de pe suprafaţa limfocitelor B umane şi s-a sugerat că IgD ar putea interveni în diferenţierea acestor celule.

– *Imunoglobulina E (IgE).* Identificarea anticorpilor IgE ca fiind reagine şi caracterizarea acestei clase de imunoglobuline au marcat principala realizare în studiul mecanismelor implicate în bolile alergice. IgE are o greutate moleculară de aprox. 190 000 (8 S). Ea cuprinde numai 0,04% din imunoglobulinele serice totale, dar se leagă cu o foarte mare afinitate de mastocite printr-un sediu din regiunea Fc. În cazul asocierii cu anumite antigene specifice numite alergeni, anticorpii IgE declanşează eliberarea din mastocite a unor mediatori farmacologici, răspunzători de reacţiile cutanate veziculopapuloase caracteristice, provocate prin expunerea pielii subiecţilor olergici la alergeni. Anticorpii IgE oferă un exemplu elocvent al naturii bifuncţionale a moleculelor de anticorpi. Denumirea de „alergen" este un termen alternativ folosit de alergologi pentru orice antigen care stimulează producerea de IgE. Anticorpii IgE fixează alergenii prin porţiunea Fab, dar fixarea anticorpilor IgE de celulele tisulare este o funcţie a porţiunii Fc. La fel ca IgG şi IgD, IgE există în mod normal numai sub formă monomerică.

Fagocitele mononucleare (Monocite macrofage)

Fagocitele mononucleare cuprind monocitele circulante din sîngele periferic, promonocitele, celulele precursoare din măduva osoasă şi macrofagele tisulare. Macrofagele tisulare sînt prezente în mai multe ţesuturi, organe şi cavităţi seroase. Diferitele tipuri de fagocite mononucleare prezintă un spectru larg de caractere morfologice, dar, în general, în aceste celule există un complex Golgi bine dezvoltat şi mulţi lizozomi. Membranele de pe suprafaţa lor se caracterizează prin microvilozităţi proeminente şi încreţituri.

Fagocitele mononucleare provin din celulele precursoare din măduva osoasă. Ele circulă în sîngele periferic sub formă de monocite. Macrofa-

@RedAbaris 2013

gele tisulare provin atît din monocitele din sînge, cît şi din proliferarea locală a macrofagelor.

Principalele proprietăţi funcţionale ale monocitelor macrofage sînt aderarea la sticlă, ingestia particulelor mai mici de 0,1 μm prin pinocitoză şi devorarea particulelor mai mari de 0,1 μm prin fagocitoză. În cursul dezvoltării, particula aderă întîi de membrana plasmatică a celulei şi apoi este ingerată. Monocitul macrofag este capabil să efectueze atît o fagocitoză neimunologică, cît şi o fagocitoză imunologică. Monocitele macrofage au un receptor de membrană plasmatică, care recunoaşte două din cele 4 subclase de IgG umane (IgG1 şi IgG3); acest sediu de fixare pe molecula IgG a fost localizat în domeniul C_H3 al moleculei de imunoglobulină. Monocitul macrofag posedă, de asemenea, un sistem de receptori independenţi, care recunoaşte a treia componentă activată a complementului (C 3). Celulele din seria monocite macrofage omoară activ bacterii, fungi şi celule tumorale.

Fagocitele mononucleare au capacitatea de a fixa antigenul şi complexele antigen-anticorp. Monocitul macrofag deseori degradează antigenul care se fixează pe suprafaţa sa. Există dovezi că mici cantităţi de antigen fixate pe suprafaţa macrofagului sînt importante în faza de inducţie a răspunsului imun.

Neutrofilele

Neutrofilul matur este o celulă fagocitară cu două tipuri diferite de granule. Primele sînt cunoscute sub denumirea de granule primare sau azurofile şi conţin hidrolaze acide, mieloperoxidază şi lizozim, iar celelalte sînt denumite granule secundare sau specifice şi conţin betoferină şi puţin lizozom. Sînt necesare cercetări în continuare pentru stabilirea localizărilor subcelulare ale fosfatazei alcaline. Granulele primare mai conţin şi un număr de proteine cationice cu activitate antibacteriană. În neutrofilul matur, 80–90% din granule sînt specifice şi 10–20% sînt granule azurofile. Neutrofilele au o semiviaţă de aprox. 6–20 ore în sîngele periferic şi supravieţuirea lor în ţesuturi, în condiţii de „steady state", este de aprox. 4–5 zile; granulocitele sînt produse cu un ritm de $1{,}6 \times 10^9$ celule/kg/zi. Aceste celule sînt capabile să migreze spre stimuli (chimiotoxie) în prezenţa unei serii de factori chimiotoxici, respectiv produse bacteriene, proteaze tisulare şi componente ale complementului. Odată localizat în zone inflamatorii, neutrofilul are capacitatea de a fixa şi ingera materiale opsonizate adecvat. Neutrofilele au receptori de membrană pentru C 3 şi pentru porţiunea Fc a imunoglobulinei. După fagocitoză urmează o secvenţă complexă de procese morfologice şi biochimice. Principalele procese biochimice care însoţesc fagocitoza sînt o creştere a metabolismului fosfolipidelor, stimularea accentuată a lanţului hexozo-monofosfat şi generarea de peroxid de hidrogen.

Bazofilele şi mastocitele

Bazofilul circulant şi mastocitul tisular se caracterizează prin granule ovale electronodense, care conţin compuşi biologic activi, respectiv heparină şi histamină. Aceste celule se găsesc deseori în ţesutul conjunctiv al pielii din jurul vaselor sangvine mici, în foliculii piloşi şi în ţesut adipos. Mastocite sînt prezente şi în submucoasa intestinului subţire, în tecile nervilor periferici şi meninge. De asemenea, în ţesutul conjunctiv difuz, în

@RedAbaris 2013

întreg sistemul reticuloendotelial. Bazofilele, mastocitele şi liniile celulare ale mastocitoamelor poartă receptori care leagă porţiunea Fc a IgE. Există 10^5–10^6 sedii receptoare per celulă şi receptorul este univalent; acest receptor este legat de declanşarea eliberării de histamină după interacţiunea imunoglobulinei cu un antigen specific.

Eozinofilele

Eozinofilele se caracterizează morfologic printr-un tip de granule care se colorează în portocaliu cu coloraţia Romanovsky. Examinarea electronomicroscopică a arătat să această granulă conţine un cristaloid caracteristic. Eozinofilele tisulare sînt morfologic identice cu eozinofilele circulante. Un al doilea tip de granule a fost recent identificat în eozinofile. S-a constatat că eozinofilul are un potenţial fagocitar, că ingeră complexe antigen-anticorp şi că îndeplineşte un rol important în fenomenele anafilactice şi alergice.

Macrofagele

Mecinikov a fost primul care, în 1884, a afirmat că celulele amiboide fagocitare, la nevertebrate, reprezintă un element esenţial în apărarea gazdei. El a observat că aceste celule, numite macrofage, au capacitatea de a înghiţi şi de a omorî agenţii patogeni microbieni. Ipoteza sa s-a dovedit în esenţă corectă; de fapt, s-a dovedit că macrofagele şi precursorii lor, monocitele din sînge, nu numai că sînt importante în apărarea împotriva agenţilor patogeni microbieni, dar au şi un rol esenţial în diverse alte procese imune, respectiv în sensibilizarea limfocitelor, reglarea răspunsurilor limfocitare şi rezistenţa la celule tumorale.

Monocitele din sîngele periferic sînt celule sferice cu un diametru de aprox. 10–11 μm. Ele au un nucleu rotund şi dinţat, o citoplasmă uşor bazofilă, numeroase vacuole şi mici granule azurofile. Microscopia electronică evidenţiază numeroşi lizozomi, vezicule, mitocondrii în formă de bastonaş, un reticul endoplasmic abundent şi cromatină nucleară, care formează o fişie de-a lungul membranei nucleare interne.

Macrofagele variază mult în mărime şi morfologie. Macrofagele peritoneale au fost amplu studiate pe animale de experienţă. Aceste celule măsoară de obicei 10–30 μm şi au nuclei cu un diametru aprox. de 6–12 μm. Nucleul este oval sau în formă de rinichi şi este situat excentric. Examenul electronomicroscopic a arătat că macrofagele peritoneale normale au o membrană celulară formată din trei straturi, cu multe protuberanţe şi invaginaţii. Citoplasma conţine membrane ale reticulului endoplasmic, atît cu ribozomi, cît şi fără ribozomi ataşaţi, mitocondrii în formă de bastonaş şi cel puţin două tipuri de vacuole: mici vacuole pinocitare şi vacuole fagocitare mai mari.

Numeroşi lizozomi – vezicule conţinînd enzime hidrolitice – sînt prezenţi în întreaga citoplasmă. Nucleul conţine cromatină dispusă ca o bandă în jurul membranei nucleare. Centrozomul are o regiune de 5 μm de citoplasmă granulară fină, care conţine unul sau mai mulţi centrioli înconjuraţi de aparatul Golgi. Microtubii se întind prin citoplasmă spre membrana celulară. Macrofagele din alte sedii anatomice decît cavitatea peritoneală au o morfologie puţin diferită, de exemplu macrofagele au mai mulţi nuclei rotunzi şi mai puţini ribozomi asociaţi cu reticulul endoplasmic şi posedă granule dense, care nu sînt prezente în macrofagele peritoneale.

@RedAbaris 2013

V. Sistemul neuroendocrin

Unul din sistemele de integrare ale organismului, cu rol esenţial, supraordonat celorlalte, este sistemul neuroendocrin.

Legăturile foarte strînse, anatomice, vasculare şi nervoase, existente între sistemul nervos şi cel endocrin, la nivelul formaţiunilor hipotalamohipofizare, legături descrise de savanţii români Fr. I. Rainer şi I. T. Niculescu, cît şi unele structuri microscopice, precum receptorii endocrini din encefal, la care se adaugă neutrotransmitătorii sintetizaţi în diferite etaje ale sistemului nervos central, avînd acţiuni asupra glandelor endocrine, justifică o considerare integrativă a formaţiunilor nervoase şi endocrine, cu atît mai mult cu cît reglările nervoase şi endocrine se intrică, formînd o unitate, sub raport funcţional, la nivelul tuturor structurilor somatoviscerale care alcătuiesc organismul uman. Sistemul neuroendocrin, împreună cu sistemele vascular şi imunitar, aflate sub controlul său, realizează menţinerea în limite fiziologice a homeostaziei organismului, asigurînd adaptarea acestuia la diferitele condiţii ale mediului extern.

SISTEMUL NERVOS

Printre diversele funcţii sau proprietăţi ale substanţei vii, excitabilitatea sau iritabilitatea este una din cele mai importante, prezentă la toate vietăţile, de la cele mai simple, unicelulare, pînă la cele mai înalt organizate. În timp ce protozoarele reacţionează adecvat la orice excitaţie a oricărui punct de pe suprafaţa corpului lor, metazoarele îşi diferenţiază anumite porţiuni din organismul lor pentru a îndeplini această funcţie. Vertebratele, de la cele mai simple pînă la om, fiinţa cea mai înalt organizată, sînt înzestrate cu un sistem special, înalt diferenţiat, sistemul nervos, care recepţionează excitaţiile provenite din mediul înconjurător cu ajutorul unor receptori periferici, le prelucrează şi dă răspunsul cuvenit.

Sistemului nervos i se deosebesc, după topografia sa, două părţi: sistemul nervos central şi sistemul nervos periferic, formînd sistemul vieţii de relaţie, prin care organismul este în stare să primească orice excitaţie venită din mediul înconjurător şi să-i dea răspunsul adecvat. Excitaţiile — stimulii —, sînt recepţionate de către diferitele terminaţii nervoase sau organe de simţ periferice, care le transformă, în urma unei analize grosolane, într-un influx nervos şi le transmit, prin sistemul nervos periferic, alcătuit din conductori — nervi — la sistemul nervos central. Aici este efectuată analiza fină a influxului şi este trimis răspunsul necesar, la periferie, tot pe calea nervilor.

@RedAbaris 2013

Sistemul nervos central este format din două segmente deosebite ca formă și situație, dar constituind, împreună cu sistemul nervos periferic, un întreg funcțional. Cele două segmente sînt: encefalul *(encephalon)*, numit astfel pentru că se găsește în cap (cutia craniană) (< grec. en „în", cephalon „cap") și măduva spinării *(medulla spinalis)*, adăpostită în canalul vertebral sau rahidian, de unde își are numele.

Privit din punct de vedere filogenetic, sistemul nervos apare în încrengătura nevertebratelor, la celenterate, sub forma unei rețele difuze asinaptice, în care intensitatea influxului nervos diminuă treptat de la centru spre periferie, dispersîndu-se în toate sensurile. Celulele „nervoase" se găsesc în punctele nodale ale rețelei și între ele există continuitate. Acest mod de conducere a influxului nervos reprezintă un progres față de conducerea neuroidă, caracteristică spongierilor, la care absența sistemului nervos face ca excitațiile să se transmită din aproape în aproape, adică toate celulele sînt excitate sub forma mișcării cililor vibratili.

Sistemul nervos simpatic apare la viermi și artropode, fiind format din celule nervoase, ale căror prelungiri se articulează între ele prin contact (R a m o n I. C a j a l), luînd aspectul lanțurilor de neuroni. Concomitent, apare și o măduvă ganglionară, situată anterior de tubul digestiv; ea se continuă la nivelul extremității cefalice printr-un inel periesofagian și ganglioni cerebroizi. În acest stadiu de dezvoltare se poate vorbi de existența unui substrat anatomic, necesar reflexelor segmentare.

La vertebrate, sistemul nervos — de aspect tubular — este situat dorsal față de tubul digestiv, diferențiindu-se într-o porțiune intracraniană (encefalul) și o porțiune situată în canalul vertebral (măduva).

Din punct de vedere funcțional, sistemul nervos este alcătuit din sistemul nervos cerebrospinal și sistemul nervos autonom sau vegetativ. Primul își are numele de la cele două segmente componente: cerebrum (creierul) și măduva spinală, fiind denumit și sistem nervos de relație a organismului cu mediul înconjurător. Prin funcția sa, el transformă stimulii proveniți din mediul ambiant în mișcări fie de apărare, fie de adaptare, după natura și intensitatea excitațiilor. La om, el îndeplinește și funcții superioare, precum formarea de engrame (ca urmare a excitațiilor), memorizarea lor, învățarea și educarea, reprezentînd și substratul individualității și personalității sale.

Sistemul nervos autonom sau al vieții interne, vegetative, reglează, controlează, activitatea organelor interne (nutriția, respirația, circulația, excreția etc.), fiind și el format din două componente, care, din punct de vedere funcțional, sînt antagonice: simpaticul (sau ortosimpaticul) și parasimpaticul, primul fiind catabolizant (consumator), iar cel de-al doilea anabolizant (reparator).

De fapt, acest sistem este denumit — nu prea fericit — autonom; autonomia sa este relativă, pentru că este controlat de către etajele superioare ale sistemului nervos central, sistemul nervos constituind astfel un tot unitar.

Sistemul nervos are capacitatea să recepționeze și să transforme diferitele excitații, dinafara sau dinăuntrul corpului, în influxuri nervoase, să le prelucreze și să le conducă în diferite părți ale organismului, realizînd unitatea organismului și legătura sa cu mediul înconjurător.

Neuronul reprezintă o unitate din punct de vedere morfologic, trofic și funcțional (fig. 57).

Nucleii neuronilor sînt, de obicei, unici, mari, sferici și situați central. Sînt puternic hipocromi, nucleoplasma este slab colorată, iar cromatina fin dispersată, caracterul lor eucrom demonstrînd intensa lor activitate. Sînt

@RedAbaris 2013

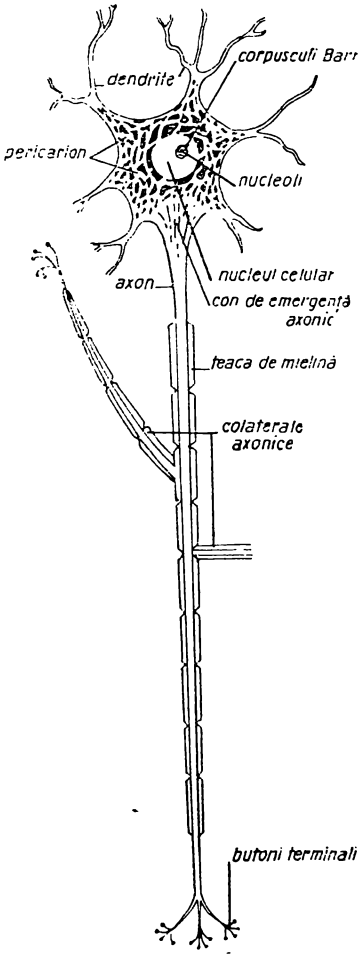

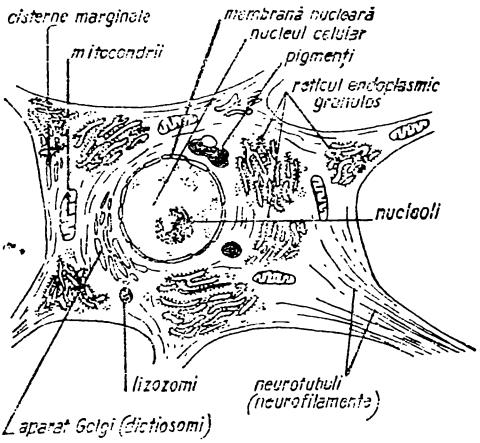

Fig. 57. Neuron (schemă)

Fig. 58. Ultrastructura celulei nervoase

delimitați de o membrană nucleară și sînt centrați de unul sau doi nucleoli bine vizibili.

Corpul celular (pericorion) este reprezentat de citoplasmă (neuroplasmă), delimitată de membrana celulară.

Neuroplasma conține organitele comune și pe cele specifice. Organitele comune sînt mitocondriile, aparatul lui Golgi, bine reprezentat, juxtanuclear, lizozomii și centrul celular, prezent în celulele tinere (neuroblaste).

Organitele specifice sînt reprezentate de substanța tigroidă a lui Nissl, neurofibrile și neurotubuli (fig. 58).

Substanța tigroidă a lui Nissl este alcătuită din elemente granulare răspîndite în întreaga citoplasmă, lipsind însă la nivelul conului de emergență a axonului. Structura lor se modifică în condiții de excitație și inhibiție (Gh. Marinescu).

Neurofibrilele sînt filamente fine, prezente în citoplasmă și în prelungiri sub formă de fascicule paralele. Sînt de natură proteică, cu o componentă fosfolipidică, iar rolul lor fiziologic nu este încă complet clarificat; reprezintă structuri de suport și de conducere.

Neurotubulii sînt structuri electronomicroscopice evidențiate de Paley. Se găsesc în citoplasmă, dendrite și în axoni. Sînt implicați în procesul de excitabilitate electrică a axonului: contracțiile lor ritmice modifică forma segmentului axonal și permeabilitatea membranei celulare la acest nivel, cu schimbarea potențialului de membrană. De asemenea, deplasarea proteinelor, sintetizate la nivelul pericarionului, de-a lungul prelungirilor neuronale, se face prin neurotubuli.

Prelungirile celulei sînt de două feluri:

- dendritele (prelungiri protoplasmatice);
- axonul (cilindraxul sau neuritul).

@RedAbaris 2013

Fig. 59. Neuron cu sinapse
Imagine electronomicroscopică (după Bak)

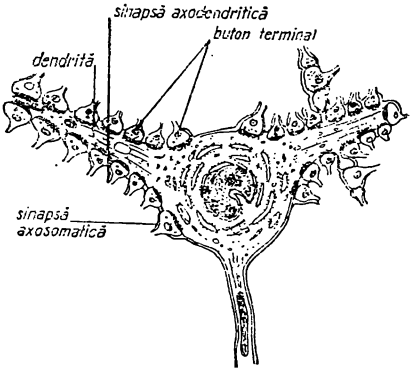

Fig. 60. Dendrită cu sinapse
Imagine electronomicroscopică (după Uchizona)

Dendritele sînt relativ scurte şi se ramifică în apropierea celulei, putînd fi şi multiple. Neuritul este unic, ajunge la o lungime apreciabilă uneori, fiind format din neurofibrile şi neuroplasmă (axoplasmă). Perpendicular pe lungimea sa se desprind uneori cîteva ramuri scurte, numite colaterale, ce se comportă asemănător dendritelor. Terminaţia sa se face sub formă de placă motorie în muşchiul striat. La exterior, neuritul este învelit de teaca lui Schwann sau neurilema, iar spaţiul dintre axoni şi teaca lui Schwann este umplut de teaca de mielină. Teaca lui Schwann este alcătuită din celulele lui Schwann, prevăzute cu nuclei. După originea lor aceste celule sînt considerate gliocelule periferice.

Sinapsele sînt structuri specializate care realizează contactul (contiguitatea) între neuroni şi între aceştia şi celulele efectoare (fig. 59, 60).

Există următoarele tipuri de sinapse:

– axosomatică, care face contactul între terminaţiile axonice ale unui neuron direct cu pericarionul altui neuron;

– axodendritică, care realizează contactul între un axon şi o dendrită.

La nivelul lor are loc transmiterea influxului nervos prin intermediul mediatorilor chimici.

Sinapsele sînt alcătuite din două membrane, pre- şi postsinaptice, separate de un spaţiu. Membrana presinaptică axonică are forma unui buton delimitat de axolemă, format din axoplasmă, care conţine, proximal, protoneurofibrile, iar distal, numeroase mitocondrii şi vezicule – vezicule sinaptice – (cu mediatori chimici). Veziculele sinaptice se formează în pericarion, de unde migrează distal. Membrana postsinaptică (dendrită sau corpul celular) nu are vezicule sinaptice.

Sistemul nervos central se prezintă deci ca un ţesut compact, în care spaţiul extracelular formează un adevărat „labirint" constituit din despicături interstiţiale submicroscopice – spaţiile cenuşii ale lui Nissl.

Sinapsele pot fi activatoare sau inhibitoare. Cele activatoare sînt situate în majoritate la nivelul dendritelor, iar cele inhibitoare la nivelul pericarionului sau la emergenţa axonului; butonii terminali cu vezicule de formă ovală sau alungită se găsesc la sinapsele inhibitoare, în timp ce formele rotunjite le întîlnim la sinapsele activatoare.

În funcţie de mărimea fantei sinaptice se disting, după G r a y, două tipuri de sinapse: tipul I, cu fantă sinaptică largă, iar densificarea mem-

@RedAbaris 2013

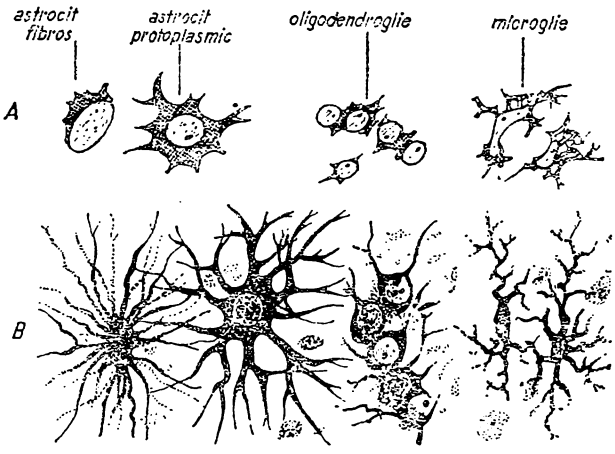

Fig. 61. Tipuri de nevroglie
A — coloraţie Nissl
B — impregnaţie argentică

branei subsinaptice este considerabilă şi se întinde pe toată suprafaţa de contact membranară; tipul II, cu fanta mică, iar densificările membranei subsinaptice se întîlnesc numai în anumite zone. Între cele două tipuri există forme de tranziţie.

Fiecare regiune cerebrală posedă forme sinaptice tipice; astfel, tipurile Gray I şi II există îndeosebi în cortexul semisferic; formele intermediare se găsesc în cortexul cerebelar, talamus şi măduva spinării.

Transmisia influxului nervos este asigurată de substanţe chimice (sinapse chimice); sinapsele de tip electric există numai la nevertebrate şi peşti. Mediatorul chimic cele mai frecvent întîlnit este acetilcolina. Acidul gamaaminobutiric (GABA) este considerat drept substanţa transmiţătoare la sinapsele inhibitoare. Catecolaminele (noradrenalina şi dopamina), ca şi serotonina, pot juca rol de mediatori chimic. Se admite că aceste substanţe se formează în pericarion şi sînt stocate în veziculele terminale.

Adesea pericarionul nu produce decît enzimele necesare elaborării mediatorului, care este sintetizat în butonii terminali. Micile vezicule clare sînt considerate purtătoare de acetilcolină; veziculele alungite din sinapsele inhibitoare conţin GABA, micile vezicule granulate conţin noradrenalină, iar marile vezicule granulate, dopamină. Majoritatea veziculelor sînt situate la nivelul membranei presinaptice. Mediatorii chimici sînt eliberaţi în cantităţi determinate în fanta sinaptică, unde provoacă depolarizarea membranei postsinaptice şi transmiterea excitaţiei. Graţie sistemelor enzimatice, mediatorul chimic este imediat inactivat şi, în parte, reabsorbit, prin pinocitoză, în butonul terminal.

Ca şi celulele glandulare care nu produc un singur tip de secreţie, neuronii nu elaborează un singur tip de mediator chimic; se disting neuroni colinergici, catecolaminergici (dopaminergici şi noradrenergici) şi serotoninergici. Mediatorii sînt produşi în pericarion, la nivelul reticulului endoplasmic, iar la elaborarea lor se pare că participă şi aparatele Golgi. În axoplasmă, mediatorii migrează spre butonii terminali, neurotubulii avînd un rol important în transportul lor (destrucţia neurotubulilor cu colchicină suprimă transportul intraaxonal). Energia necesară transportului,

@RedAbaris 2013

furnizată de ATP, este eliberată cu ajutorul ATP-azei din pereții neurotubulilor.

Grupele de neuroni cu mediatori chimici identici, ai căror axoni constituie fascicule individualizate, sînt numite după natura mediatorului: sisteme colinergice, noradrenergice, dopaminergice și altele. Natura mediatorilor chimici care intervin la nivelul neuronilor centrali și îndeosebi a cortexului este incomplet cunoscută. Se consideră că releele căilor eferente se fac prin sinapse colinergice; neuronii catecolaminergici și serotoninergici sînt situați în trunchiul cerebral (nucleul tractului solitar, olivă și regiunea interpedunculară); neuronii noradrenergici se află în *locus coeruleus*, într-o parte din formația reticulară a bulbului și, în sus, pînă la hipotalanucleul rafeului dorsal; neuronii dopaminergici constituie substanța neagră.

Sinteza, stocajul și destrucția mediatorilor chimici poate fi influențată de agenți farmacologici ce, prin diminuarea sau creșterea producției de mediator, pot antrena modificări motrice sau psihice. Unele substanțe neuroleptice determină sedare (tranchilizante), altele (amfetamine) duc la o stare acută de veghe.

Inhibiția poate fi postsinaptică și presinaptică, existînd structuri neuronale specifice care intervin în aceste mecanisme complexe de reglare a activității neuronale.

Nevroglia, ca și țesutul nervos, este de origine ectodermală. Ea are rol de susținere a celulelor și fibrelor nervoase componente ale sistemului nervos central, precum și rol de nutriție și izolare a acestora. În afară de aceasta, nevroglia secretă mielina din fibrele nervoase centrale, așa precum celulele lui Schwann secretă mielina fibrelor periferice (de altfel, originea lor este comună, din spongioblaști). Celulele gliale au forme diferite, cele mai importante fiind astrocitul și microglia (fig. 61).

Compoziția țesutului nervos. Țesutul nervos conține un procent mare de apă. Creierul adult conține aprox. 78% apă, iar măduva spinării aprox. 75%. Substanța cenușie are un conținut mai mare de apă decît substanța albă. Apa, care în cea mai mare parte este intracelulară (aprox. 15% este extracelulară), se dovedește a fi liber și rapid difuzabilă, servind ca solvent pentru metaboliți și substanțe nutritive, contribuind la reglarea osmotică a sistemului nervos.

Substanțele solide din țesutul nervos sînt reprezentate în cea mai mare parte de proteine și lipide, cu fracțiuni mai mici de săruri anorganice și substanțe extractive organice.

Proteinele constituie pînă la 40% din solidele totale. Cele mai multe proteine din creier sînt legate de lipide sub forma de lipoproteine, compuși care se aseamănă cu protoplasma vie în măsură mult mai mare decît proteinele libere sau lipidele libere. Liponucleoproteinele (nucleoproteine combinate cu lipide) solubile în apă sînt prezente în creier. Fracțiunea proteică tripsinorezistentă și pepsinorezistentă este cunoscută sub denumirea de neurokeratină. Sînt prezente, de asemenea, globulină, albumină. O fracțiune mare de proteină cerebrală este insolubilă în apă sau ser fiziologic, dar (spre deosebire de neurokeratină) este digerabilă de către enzime proteolitice.

Lipidele constituie partea cea mai mare a conținutului solid al țesutului nervos (evaluat în mod diferit ca fiind de 40–75%). Se găsesc foarte puține lipide simple. Lipidele din sistemul nervos central sînt de o înaltă com-

@RedAbaris 2013

plexitate şi diferă de lipidele din restul organismului. Grăsimile neutre şi esterii colesterolici, care sînt conţinuţi în majoritatea ţesuturilor corpului, nu sînt în mod normal prezenţi în sistemul nervos centrat; în general, lipidele SNC sînt unităţi avînd la bază glicerol, sfingozină sau inozitol, cu grupe adăugate de fosfaţi sau hexoză plus acizi graşi şi, frecvent, aminoacizi. Lipidele compuse sînt abundente şi includ fosfolipide (lecitină, cefaline şi sfingomielină), colesterol, cerebrozide sau galactolipide (glicolipide), lipide cu conţinut de sulf şi aminolipide. Lipidele prezente în creier sînt sintetizate acolo, nu sînt transportate la creier de la alte surse. Substanţa albă conţine o cantitate mai mare de colesterol, sfingomielină şi cerebrozide decît substanţa cenuşie. Lipidele din ţesutul nervos pot fi unice, în sensul că unii din acizii lor graşi componenţi (de exemplu acizii graşi 24 — carbon) nu au fost puşi în evidenţă în altă parte în corp. Lipidele sînt metabolizate mai rapid în cursul dezvoltării iniţiale a creierului decît mai tîrziu; în creierul adult are loc un turnover lent al acizilor graşi, care pătrund în creier foarte încet sau de loc. Rata de metabolizare a lipidelor cerebrale este lentă, comparativ cu aceea a lipidelor hepatice.

În produsele de ardere (1% cenuşă) ale ţesuturilor nervoase se găsesc săruri anorganice. Principalele săruri anorganice găsite sînt fosfatul şi clorura de potasiu. Sodiul şi alte elemente alcaline sînt prezente în cantităţi mai mici. Intracelular sînt prezente concentraţii înalte de potasiu şi magneziu, dar extracelular se găsesc cantităţi reduse de sodiu sau clorură, sau de loc.

Corpusculii Nissl din citoplasmă sînt consideraţi centri de producţie ai proteinelor. Porţiuni din reticulul endoplasmic furnizează diferite enzime şi substraturi, iar componenta granulară fină a citoplasmei acoperă unele din necesităţile sintezei proteinelor. Activităţile oxidative şi sintetice ale mitocondriilor şi activităţile glicolitice ale matricei lichidiene pot fi coordonate prin modificări structurale intracitoplasmatice (mişcări mitocondriale, curgerea citoplasmatică, modificări sol-gel în matrice). Microzomii (elemente obţinute din citoplasma nervului prin centrifugare diferenţială) sînt bogaţi în fosfolipide şi conţin cea mai mare parte din acidul ribonucleic din citoplasmă.

Nucleii celulelor nervoase sînt bogaţi în acizi nucleici. În acizii nucleici se găsesc două tipuri generale de nucleotide, RNA şi DNA. Ţesutul sistemului nervos central conţine aproximativ de două ori mai mult RNA decît DNA. DNA este prezent numai în nucleii celulelor nervoase şi gliale, o parte considerabilă a DNA nuclear fiind localizată în cromozomi. RNA se găseşte atît în nucleu (în special în nucleol), cît şi în citoplasmă; el poate fi evidenţiat histologic prin reacţiile cu verde de orcinol pentru pentoze, iar DNA prin reacţia Feulgen. Spectrofotometria cantitativă poate fi efectuată pe diverşi constituenţi celulari cu folosirea microscopului cu cuarţ, care poate transmite lumina ultravioletă. Acizii nucleici absorb puternic lumina ultravioletă la o lungime de undă de 250 mm.

Caracteristici metabolice. În creierul adult, capacitatea de sintetizare a anumitor proteine şi lipide este mult redusă, însă dependenţa de hidraţii de carbon, ca principal combustibil, persistă. Creierul se caracterizează printr-un consum, global, de oxigen mare, activitatea metabolică fiind în general maximă în cortex şi cerebel.

@RedAbaris 2013

Nevoile energetice mari ale majorității porțiunilor din creier sînt legate de transportul de ioni, de sinteza acetilcolinei și de metabolismul acidului glutamic. Se produc modificări concomitente care afectează fosfolipidele și nucleoproteinele, dar procesele metabolice asociate cu activitatea funcțională a creierului sînt insuficient înțelese.

Măduva spinării *(medulla spinalis)*

Este segmentul sistemului nervos central adăpostit în canalul rahidian, pe care nu-l umple în întregime. Canalul rahidian, în porțiunea sa cervicală, are o formă triunghiulară și se îngustează în sens superoinferior, începînd de la C_3. Astfel, valorile medii ale diametrului sînt următoarele: atlas=17–30 mm; C_2=14–22 mm; C_3=12–21 mm. Forma sa lărgită, din porțiunea cervicală superioară, are o mare importanță practică, întrucît

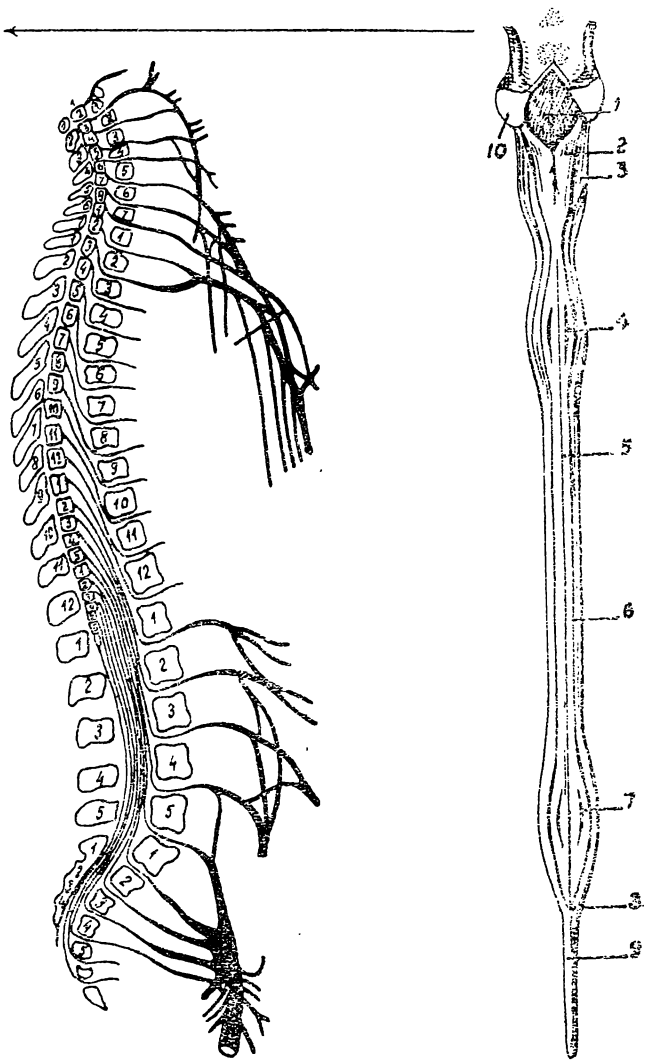

Fig. 62. Măduva spinării vedere posterioară:
1 – fosa romboidală; 2 – fasciculul gracilis; 3 – fasciculul cuneat; 4 – intumescența cervicală; 5 – șanțul median posterior; 6 – șanțul lateral posterior; 7 – intumescența lombară; 8 – conul medular; 9 – filum terminale; 10 – pedunculul cerebelos mijlociu

Fig. 63. Relația topografică dintre segmentele măduvei spinării, corpurile vertebrale și locurile de ieșire ale rădăcinilor nervoase

@RedAbaris 2013

Aspect exterior (1)	(2) Aspect
	Macroscopie (A)
	Substanța albă (a)
Formă: cilindru ușor turtit dorsoventral, cu secțiunea ovolară **Dimensiuni:** lungime, 45 cm la ♂ și 43 cm la ♀; Ø≈10—16 mm. Între C_3—T_2 se descrie *intumescentia cervicalis* cu Ø de 18 mm la C_3. Între T_{10}—T_1/T_2 se descrie *intumescentia lumbalis* cu Ø de 13—15 mm la T_{12} **Limite.** Superior se continuă aproape direct cu bulbul, la nivelul articulației atlantooccipitale; inferior, se subțiază în *conus terminale* (L_1—L_2), continuat de *fillum terminale*, aglomerare de celule gliale, care străbate *dura mater* și se fixează pe a II-a vertebră coccigiană **Fețe** *Fața anterioară* prezintă: *fissura mediana anterior*, 2—4 mm adîncime, în care se găsește *comissura alba anterior*, o punte de substanță albă, în care pătrunde o prelungire a *piei mater;* lateral de ea, șanțurile anteriorlaterale, pe unde ies rădăcinile anterioare ale nervilor spinali *Fața posterioară* prezintă: median, *sulcus medianus posterior*, în care se află septul median posterior; lateral, șanțurile intermediare, în regiunile cervicală și toracală superioară, delimitînd fasciculele Goll și Burdach; lateral de ele, șanțurile posterolaterale, pe unde intră rădăcinile posterioare ale nervilor spinali	— Formată din fibre exclusiv mielinice — Îmbracă substanța cenușie și se dispune în trei cordoane perechi, anterior, lateral, posterior — În cordoane se delimitează fascicule sau tracturi **Cordonul anterior** — între fisura mediană și șanțul colateral anterior — uneori, printr-un șanț paramedian anterior e împărțit în 2 fascicule secundare perechi: piramidal și fundamental — fasciculul piramidal direct se încrucișează cu perechea lui formînd *comissura alba anterior* **Cordonul posterior** — sînt despărțite unul de celălalt prin septul median — septul intermediar posterior, existent între C_1 și T_5, pleacă din șanțul omonim și delimitează fasciculele Goll și Burdach **Cordonul lateral** — între șanțul anterior colateral și posterior **Fasciculele (tractusurile)** 1) *Fasciculus gracilis* (Goll) și *cuneatus* (Burdach) — sensibilitate proprioceptivă conștientă și tactilă epicritică, de la mușchi, tendoane, articulații — situate în șanțurile posterolaterale și posteromediane — în regiunile cervicală și toracală despărțite de un sept (continuare în p. 156, coloana I)
	Substanța cenușie (b)
	— Formată din celule și fibre nervoase — Pe secțiune transversală are forma literei H — Mai abundentă la nivelul intumescențelor, și, mai accentuat, la cea lombară — Ramurile anterioare ale „literei H" = *cornu anterius=columna anterior* — Ramurile posterioare ale „literei H" = *cornu posterius = columna posterior* — Ramura orizontală a „literei H" = *comissura grisea* cu *canalul ependimar* **Cornul anterior** — motor, voluminos, contur festonat — are 2 porțiuni: capul și baza — în jumătatea superioară a măduvei, de pe fața laterală a bazei cornului anterior se află cornul lateral = *columna lateralis*, triunghiulară. **Cornul posterior** — mai subțire, alungit și îndreptat spre șanțul posterolateral — are trei porțiuni: cap, bază, gît — baza prezintă, toracic și lombar, de la C_7 la L_2, coloana toracică a lui Clarke-Stilling (asimilată și cu substanța intermediolaterală) — între cap și suprafața măduvei se află *zona terminalis*, a lui Lissauer, de substanță albă — capul este învelit de *substanța gelatinosa posterior* (Rolando) (continuare în p. 156, coloana a II-a)

©RedAbaris 2013

repere anatomice

interior (2)	Învelişuri (3)	Vascularizaţie (4)
Microscopie (B)		
— *Substanţa* alba, fibre cu mielină — *Substantia grisea*, corpul celulelor nervoase şi prelungirile lor amielinice **Celulele nervoase** 1) Neuroni radiculari — cilindrax care pătrunde în rădăcinile anterioare ale măduvei — vegetativi şi somatici — cei somatici de 3 categorii: a) alfa = inervează musculatura scheletică; stimulaţi de fusurile neuromusculare fasciculele corticospinal şi vestibulospinal b) beta = inervează fibra musculară lentă şi intrafuzorială c) gama = pentru fusurile neuromusculare — neuroni Renshaw, de asociaţie, cu rol de inhibare motorie 2) Neuroni cordonali — fac legătura între etajele măduvei, de aceeaşi parte (homolaterali) sau încrucişat (heterolaterali) — bilaterali = cu comportament homo- şi heterolateral 3) Neuroni de asociaţie a) celule de conexiune (Golgi) = frecvente în cornul posterior şi substanţa gelatinoasă = primesc excitaţii senzitive de la fibre aferente	**Dura mater spinalis** — albă sidefie — ţesut conjunctiv dens — slab vascularizată — inervată senzitiv de ramurile meningeale ale nervilor spinali — la nivelul lui *foramen occipitale magnum* se formează *lamina externa* şi *interna*, despărţite printr-un spaţiu — la nivelul S_2—S_3, foiţele se unesc — extremitatea inferioară, în fund de sac, înveleşte conul terminal şi coada de cal — între cele 2 lamele există *cavum epidurale* plin cu ţesut gras şi plexul venos vertebral intern — *cavum subdurale* se află între arahnoidă şi *dura mater* **Arahnoidea spinalis** — ţesut conjunctiv — avasculară — aderentă la *dura mater* — între ea şi *pia mater* se formează *cavum subarachnoidale;* are forma cilindrică; confluează cu lacul bulbocerebral formînd *cisterna magna;* conţine LCR **Pia mater spinalis** — strat subţire de ţesut conjunctiv — aderă de măduvă — pătrunde în şanţul median anterior — conţine vascularizaţia nutritivă medulară — între ea şi *dura mater* se află ligamentul dinţat	**Arterele** 1) *Sistemul arterial longitudinal* — din arterele vertebrale se desprind — arterele spinale anterioare, care coboară în şanţul median şi se unesc, cervical şi dorsolombar, cu ramurile ascendente şi descendente ale arterelor radiculare — arterele spinale posterioare se împart într-o ramură anterioară şi alta posterioară 2) *Sistemul arterial transversal* — din arterele vertebrală, cervicală ascendentă, suboccipitală (reg. cervicală), intercostale (reg. toracală), lombară şi sacrală iau naştere — arterele radiculare segmentare 3) *Sistemul arterial intermediar* — provine din reţeaua anastomotică formată în *pia mater* **Venele** — formează un plex în piamater alcătuit din vene longitudinale mediane, anterolaterale şi anteroposterioare — comunică cu plexurile venoase vertebrale interne dintre *dura mater* şi vertebre şi cu venele intervertebrale — la nivelul bazei craniului se unesc în trunchiuri ce se varsă în venele cerebeloase inferioare sau în sinusurile fibroase inferioare **Limfa** — nu există vase — circulă în tecile perivasculare care se deschid în spaţiul subarahnoidian

(continuare în p. 156, coloana a III-a)

@RedAbaris 2013

Aspect interior (2)

Macroscopie (A)		Microscopie (B)
Substanță albă (a)	Substanță cenușie (b)	
2) *Tractus spinothalamicus lateralis* — sensibilitate dureroasă, termică și parțial, tactilă, protopatică — se încrucișează cu perechea sa în comisura anterioară 3) *Tractus spinothalamicus anterior* — sensibilitate tactilă, protopatică — situat în cordonul anterolateral — urcă spre talamus alături de panglica lui Reil 4) *Tractus spinocerebellaris posterior* (direct al lui Flechsig) — sensibilitate profundă inconștientă, de la mușchii trunchiului (C_6—L_2) și ai membrului pelvin — situat anterior de șanțul posterolateral — urcă spre corpul restiform și cerebel 5) *Tractus spinocerebellaris anterior* (încrucișat al lui Gowers) sensibilitate profundă, inconștientă — situat la periferia cordonului lateral — merge la cerebel prin punte și vălul medular anterior 6) *Tractus tectospinalis* — reflexe optice și auditive — vine din coliculii superiori — se încrucișează cu perechea lui — coboară în cordonul anterior 7) *Tractus rubrospinalis* (von Monakow) — impulsuri de la nucleul roșu — se încrucișează în decusația Forel — coboară în cordonul lateral 8–10) *Tractus olivospinalis, reticulospinalis, vestibulospinalis* 11) *Tractus corticospinalis anterior et lateralis* — sensibilitate voluntară — căi specifice primatelor	— între aceasta și zona terminală se află substanța spongioasă **Coarnele laterale** — conțin formațiuni vegetative simpatice și parasimpatice — între ele și baza coarnelor posterioare este vizibil, mai ales cervical, procesul reticular Deiters, alcătuit din fibre dispuse în rețea, în ochiurile căreia se află o parte din substanța albă a cordonului lateral **Canalul ependimar** — situat în interiorul comisurii cenușii — tapetat cu celule ependimare — conține LCR — superior comunică cu ventriculul IV — inferior se termină în conul terminal prin ventriculul Krause — forma lumenului: oval în regiunea cervicală, rotund în cea toracală, turtit în lombară și sacrală	= duc influxul la celulele motorii din cornul anterior = dendritele lor se termină în același segment de aceeași parte b) celule de asociație = frecvente în cornul posterior = duc influxuri senzitive periferice = dendritele lor merg pe mai multe segmente c) celule comisurale = frecvente în părțile laterale ale substanței cenușii = trec influxul prin comisura albă anterioară la celulele motorii d) celule de conducere lungi = în nucleii cornului posterior = duc influx senzitiv periferic = dendritele urcă de aceeași parte e) celule de conducere comisurale = aceleași caractere ca anterioarele = dendritele se încrucișează în comisura cenușie și merg la centri cefalici **Nucleii** Cornul anterior — Nucleul medial ventral — Nucleul medial dorsal — Nucleul central — Nucleul ventral — Nucleul laterodorsal Cornul posterior — Nucleul propriu al cornului posterior — Nucleul dorsal sau coloana lui Clarke-Stilling — Nucleul intermediomedial — Nucleul intermediolateral — Nucleul intermediolateral sacral

@RedAbaris 2013

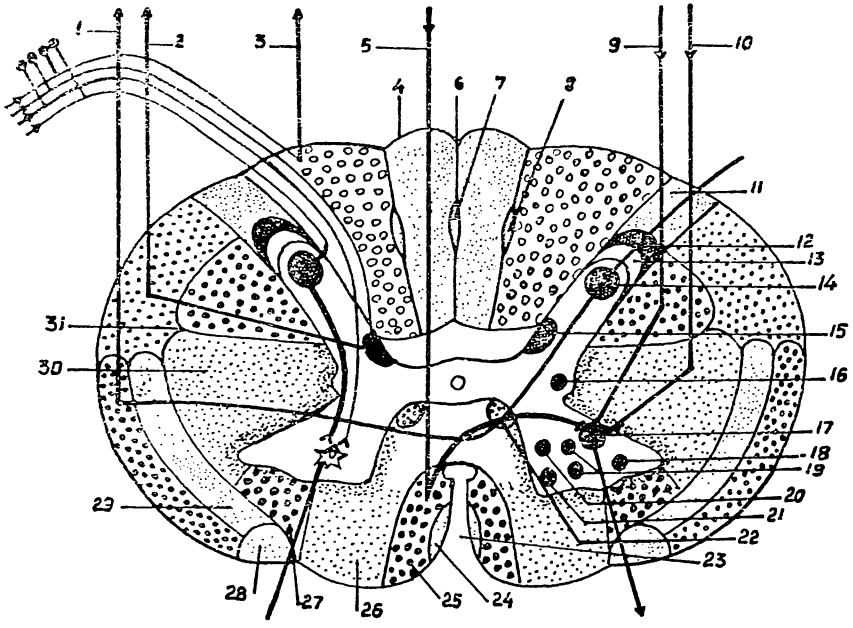

Fig. 64. Secțiune la nivelul măduvei (schemă după prof. dr. doc. R. Robacki)

1 — tractul spinocerebelos anterior (Gowers); 2 — tractul spinocerebelos posterior (Flechsig); 3 — fasciculul cuneat (Burdach); 4 — fasciculul gracilis (Goll); 5 — tractul corticospinal (piramidal) anterior (piramidal direct); 6 — șanțul median posterior; 7 — fasciculul lui Hoche (descendent posterior); 8 — fasciculul semilunar (Schultze); 9 — tractul corticospinal lateral (piramidal încrucișat); 10 — tractul rubrospinal (Monakow); 11 — zona terminală; 12 — zona spongioasă; 13 — substanță gelatinoasă (Rolando); 14 — nucleul propriu; 15 — nucleul dorsal (Clarke — Stilling); 16 — coloana intermediolaterală; 17 — nc. dorsolateral; 18 — nc. ventrolateral; 19 — nc. central; 20 — nc. dorsomedial; 21 — nc. ventromedial; 22 — fasciculul longitudinal medial; 23 — fisura mediană anterioară; 24 — tractul tectospinal; 25 — tractul corticospinal anterior (piramidal direct); 26 — tracturile reticulospinal și vestibulospinal; 27 — tractul vestibulospinal; 28 — tracturile olivospinal și spinoolivar; 29 — tracturile spinotalamic și spinotectal; 30 — tractul rubrospinal (Monakow); 31 — tractul corticospinal lateral

chiar dacă discul intervertebral herniază, se evită compresiunea medulară. Canalul rahidian este cel mai îngust la nivelul vertebrei C_6 (17 mm), tocmai în zona cea mai mobilă și cea mai des expusă traumatismelor sau leziunilor degenerative. Măduva se adaptează la curburile fiziologice ale coloanei vertebrale și chiar și la cele patologice (fig. 62, 63, 64) (tab. 6).

Măduva este nu numai un organ de transmisie, ci și un centru nervos, avînd o funcțiune proprie, care poate să fie exercitată și independent de centrii nervoși encefalici. Astfel, o excitație la suprafața corpului este transformată în influx nervos și ajunge, prin intermediul fibrelor senzitive (dendritele neuronului din ganglionul spinal*), în ganglionii spinali, de aici, prin rădăcina posterioară a nervului rahidian (axonii aceluiași neuron) merge pînă la alte celule (neuroni intercalari) ale cornului anterior sau posterior. La acest nivel, prin colateralele reflexe-motorii determină o reacție motrice care ajunge la celulele motorii (neuronii motorii) din cornul anterior. Prin intermediul rădăcinilor anterioare și ale nervilor spinali, pe calea axonului neuronului motor radicular, provoacă o contracție musculară. Ansamblul acestui act fiziologic schematizează arcul nervos reflex.

* După R. Robacki, pe baza cercetărilor, rezultă că aceste fibre sînt axoni cu funcție dendritică, avînd în vedere structura și lungimea lor: au în structură un fascicul de fibre, teacă de mielină și trec chiar de 1 m în lungime, iar dendritele sînt scurte, ramificate și au corpusculi Nissl. Neuroni din ganglionii spinali sînt biaxonici.

@RedAbaris 2013

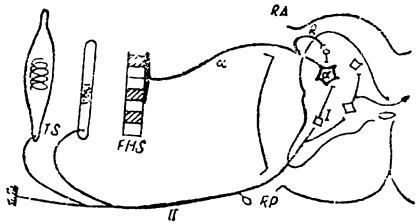

Fig. 65. Schema reflexelor medulare polisinaptice (după F. Coutamine şi O. Sabouraud):

FMS – fibre musculare striate; **TS** – terminaţii fuzoriale secundare; **RA** – rădăcină anterioară; **RP** – rădăcină posterioară; **I** – interneuron; **II** – fibre aferente; **R** – circuit Renshaw; **α** – neuron alfa

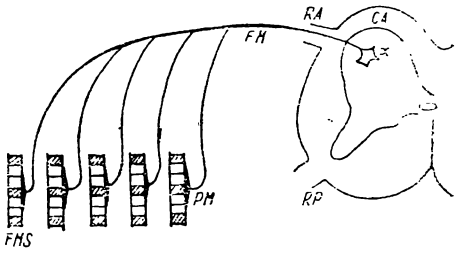

Fig. 66. Schema unităţii motorii (după Coutamine şi O. Sabouraud):

CA – corn anterior; **α** – motoneuron alfa; **RA** – rădăcină anterioară; **RP** – rădăcină posterioară; **FM** – fibră motorie; **PM** – placă motorie; **FMS** – fibră musculară striată

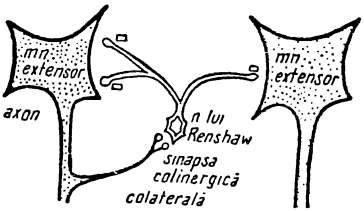

Fig. 67. Neuron Renshaw
(după J. Cambier şi M. Masson)

La alcătuirea arcului reflex participă minimum doi neuroni: unul senzitiv şi altul motor. Unele arcuri reflexe sînt mai complexe (între cei doi neuroni se intercalează şi alţi neuroni).

Nervii rahidieni

Tabelul 7

Nervii rahidieni – repere anatomice

Rădăcina	Trunchiul	Ramuri terminale	Topografie medulară
Situată în spaţiul subarahnoidian spinal, cu atît mai oblic cu cît este mai jos plasată **Rădăcina anterioară** — constituită pe axonul celulelor motorii — reprezintă rădăcina motorie a nervului spinal — pleacă din măduvă la nivelul şanţului anterolateral — traversează *pia mater* arahnoida şi *dura mater* — este formată din 3 tipuri de fibre: groase şi mijlocii, somatomotorii, con-	— străbate *foramen intervertebralis* — este delimitat între dăcinilor şi emergenţa unirea rămurilor — conţine ramuri comunicante albe, cu fibre vegetative preganglionare şi cenuşii, cu fi-	-- emerg din rădăcină -- iniţial, apare un ram recurent = ramura spinovertebrală a lui Luschka; acesta se divide în ramura anterioară şi cea posterioară — ramura anterioară formează pleurile: cervical (C_1—C_4), brahial (C_5—T_1), lombar (L_1—L_4), sacral (L_4—S_2), puden-	— sînt 31 perechi de nervi, corespunzător celor 31 de segmente ale măduvei — *pars cervicalis*: C_1—C_8=8 perechi de — *pars thoracica*: T_1—T_{12}=12 perechi de nervi cervicali — *pars lombalis*: L_1—L_5 = 5 perechi de nervi lombari

@RedAbaris 2013

Rădăcina	Trunchiul	Ramuri terminale	Segmente medulare
stituind axonii neuronilor motorii din coarnele anterioare; subțiri, axoni ai celulelor vegetative din coloana intermediolaterală, care sînt simpatice și parasimpatice, preganglionare și visceroefectorii **Rădăcina posterioară** — senzitivă, receptoare, alcătuind rădăcina dorsală a nervilor spinali — are pe traiect ganglionul spinal — este formată din fibre mielinice și amielinice — se descriu pe tipuri: = mielinice groase, rapide, pentru sensibilitatea proprioceptivă inconștientă = mielinice mijlocii, mai puțin rapide, pentru sensibilitatea proprioreceptivă și tactilă = mielinice subțiri, conducere lentă, pentru sensibilitatea dureroasă somatică și cea termică = amielinice, pentru sensibilitatea dureroasă viscerală	bre vegetative postganglionare — nerv rahidian = nerv mixt cu fibre senzitive, motorii și vegetative	dal; în regiunea toracală (T_1—$_{12}$) inervează mușchii intercostali și pielea — ramura posterioară dă: un ram medial pentru multifizi, lungul dorsal, semispinal, trapez, și piele; un ram lateral pentru partea dorsală a intercostalilor și piele — fac excepție nervul C_1, care are numai fibre motorii și C_2, cu fibre senzitive (Arnold)	— *pars sacralis:* S_1—S_5=5 perechi de nervi sacrați — *pars coccygea:* 1 singur segment și nervii coccigieni

Rădăcinile posterioare senzitive ale nervilor spinali asigură, în cea mai mare parte, sensibilitatea tegumentului – teritoriul cutan superficial –, iar un grup profund mai mic se distribuie viscerelor, realizînd teritoriul profund visceral.

Zonele de inervație ale tegumentului, respectiv dermatomerele, sînt foarte bine precizate la ora actuală, grație cercetărilor experimentale și anatomoclinice. Inervația lor este dată de rădăcinile senzitive prin ramurile anterioare și posterioare ale nervilor spinali.

Dermatomeria este numai teoretică, întrucît la nivelul unui dermatomer se evidențiază o împletire a nervilor supra- și subiacenți, cu predominanța fibrelor protopatice termoalgezice (K a p p e r s) sau tactile (F o e r s t e r), încît zonele metamerice cutanale (H e a d - Z a h a r i n) sînt inervate de trei nervi spinali, fapt important în efectuarea anesteziei paravertebrale unde este, deci, necesară introducerea substanței anestezice la nivelul a trei segmente medulare.

@RedAbaris 2013

Faptul a fost dovedit prin cercetări experimentale care au arătat că, pentru pierderea sensibilității totale la nivelul unui dermatomer, este necesară rezecția a trei rădăcini spinale.

Rădăcinile posterioare mai dau fibre senzitive și pentru viscere (K ö l l i k e r), care sînt de origine simpatică, din nucleul intermediolateral. Aceasta explică fenomenele senzitive cutanate (durere, arsuri etc.) care acompaniază diferitele afecțiuni viscerale, faptul datorîndu-se conexiunilor centrale care există între nervii senzitivi cutanați și cei viscerali, așa încît topografia zonelor hiperalgice poate servi, pe de o parte, pentru a aprecia semnele obiective ale unei afecțiuni viscerale în clinică, iar pe de altă parte, la localizarea în măduvă a segmentelor sensibilității viscerale.

Referindu-ne la *enteromerie* este necesar să amintim că ramurile splanhnice ale ganglionilor ortosimpatici se împletesc în plexuri. Existența unor legături, în nevrax, cu anumite mielomere explică prezența reflexelor viscerocutanate, caracterizate prin hiperalgezie în zonele dermatomerice ale leziunilor viscerale metamerice și prin influența pozitivă a anesteziei cutanate segmentare (L e m a i r e) sau acupuncturii, în diminuarea durerii sau chiar tratarea leziunilor viscerale.

Rădăcinile motorii asigură inervația musculaturii. Este important de cunoscut ce mușchi inervează fiecare rădăcină, aceasta dînd posibilitate, în clinică, în cazuri de paralizii motorii de origine radiculară, să recunoaștem ramura care este în cauză și să putem interveni chirurgical în caz de nevoie.

Concludem că este important a cunoaște topografia vertebroradiculară, teritoriile radiculare motorii și senzitive ale rădăcinilor nervilor rahidieni și topografia vertebromedulară, care arată raporturile rădăcinilor cu segmentele medulare corespondente, întrucît prezintă o deosebită însemnătate clinică.

Nervii spinali, după ieșirea din orificiul de conjugare, se divid într-o ramură anterioară și alte posterioară. Atît ramul primar anterior cît și cel posterior primesc fibre din ambele rădăcini nervoase.

Ramurile primare posterioare. Sînt mai mici decît cele anterioare și, cu excepția C_1, C_2, S_4, S_6 și coccigian, se împart în două ramuri (medial și lateral) ce se distribuie mușchilor posteriori (nucali, truncali, lombari și ai șanțului sacrat) și tegumentului regiunilor posterioare corespunzătoare acestor mușchi. Aceste ramuri nu se anastomozează pentru a forma plexuri, cu excepția nervului suboccipital (ram posterior) și a unor ramuri mediale posterioare ale lui C_2 și C_3, ce realizează plexul cervical posterior a lui Cruveilhier.

Plexul cervical posterior prezintă, ca teritoriu de distribuție muscular, marele și micul drept posteriori ai capului, oblicul superior și cel inferior, mușchii semispinali ai capului și gîtului, mușchiul splenius *(m. longissimus capitis)*. De asemenea, asigură sensibilitatea tegumentului corespunzător acestei zone.

Ramurile posterioare ale ultimilor cinci nervi cervicali se împart în ramuri laterale și mediale și se distribuie mușchilor *semispinalis capitis, cervicis,* multifizi, interspinali, *longisimus cervicis, capitis* și teritoriului cutanat respectiv.

Ramurile posterioare ale nervilor toracali sînt în număr de 12, laterale și mediale, și inervează motor mușchii autohtoni din această regiune, iar senzitiv, tegumentul respectiv ce îi acoperă.

Ramurile posterioare ale nervilor lombari sînt în număr de cinci, se divid în ramuri laterale și mediale, inervînd motor multifizii și sacrospinalul,

@RedAbaris 2013

iar din primii trei se detaşează şi nervi ce asigură sensibilitatea tegumentului regiunii fesiere.

Ramurile primare posterioare ale nervilor sacraţi sînt în număr de cinci, primele trei divizîndu-se în ramuri laterale şi mediale. Teritoriul muscular este reprezentat de masa comună sacrolombară şi filete pentru marele fesier, iar teritoriul senzitiv este dat de 2–3 ramuri fesiere ce se proiectează de-a lungul unei linii duse de la spina iliacă posterosuperioară la vîrful coccisului, inervînd pielea din regiunea superioară a fesei, şi de ramuri din ultimii 2 sacraţi, ce se distribuie pielii regiunii coccigiene.

Ramul coccigian nu se divide ci se distribuie pielii regiunii coccigelui şi atunci cînd există, muşchiului sacrococcigian posterior.

Ramurile primare anterioare. Spre deosebire de cele posterioare, care se caracterizează prin analogia distribuţiei, prin faptul că rămîn independente şi merg solitare în traiectul lor spre locurile de distribuţie, sînt mult mai complexe, intersectîndu-se în drumul lor unele cu altele, unindu-se şi intercalîndu-se în diverse moduri pentru a forma în ansamblu aşa-numitele plexuri nervoase. Dispoziţia plexurală are drept consecinţă faptul că diferitele formaţiuni (muşchi, oase, articulaţii, viscere) sînt inervate în acelaşi timp de ramuri provenind din mai mulţi nervi spinali. Se pare că aceasta ar fi consecinţe unor schimbări de poziţie ce se petrec în diferite regiuni şi organe în cursul dezvoltării.

Se delimitează astfel 5 plexuri:

– plexul cervical, format din ramurile anterioare ale primilor patru nervi cervicali;

– plexul brahial, alcătuit din ramurile anterioare ale ultimilor patru nervi cervicali şi ale primului toracal (fig. 68);

– plexul lombar, constituit din ramurile anterioare ale primilor patru nervi lombari;

– plexul sacrat, format din ramurile anterioare ale celui de al cincilea lombar şi a primilor patru nervi sacraţi (fig. 69);

– plexul coccigian, la constituţia căruia concură, prin ramurile lor anterioare, ultimii doi nervi sacraţi şi nervul coccigian.

Ramurile anterioare ale nervilor toracali (cu excepţia primului toracal), spre deosebire de ramurile precedente, nu formează plexuri. Sub numele de nervi intercostali ele merg izolat la peretele toracelui.

La nivelul membrelor, *matricea nervoasă* este mascată prin formarea plexurilor ce asigură inervaţia polisegmentară musculară. Plexurile sînt dispuse *diazonal* pentru membrul toracic, şi *metazonal* pentru membrul pelvin.

Neuromeria a dispărut, încît nu este decelabilă decît originea aparentă a nervilor spinali, prin cele două rădăcini, anterioare şi posterioare, împreună cu ganglionul spinal.

1. **Plexul cervical** *(plexus cervicalis).* Este format din unirea ramurilor anterioare ale primilor patru nervi cervicali. Cu excepţia primului, care dă numai un ram descendent, nervii cervicali se divid în două ramuri (superioară şi inferioară) ce se anastomozează între ele, formînd trei anse prevertebrale, care constituie plexul din care vor pleca diferitele sale ramuri. O astfel de distribuţie regulată, în care să putem descifra toate cele trei anse este rară. De obicei, ansa superioară (ansa atlasului) este evidentă, fiind însă dificil de a considera drept anse asemănătoare celelalte anastomoze, ce se fac între C_2, C_3 şi C_4.

@RedAbaris 2013



Fig. 68. Plexul cervical şi plexul brahial (constituţie)

1 — n. hipoglos; 2 — n. occipital mic; 3 — n. auricular mare; 4 — n. transvers al gîtului; 5 — ansa cervicală; 6 — r. muscular; 7 — n. dorsal al scapulei; 8 — n. frenic; 9 — nn. supraclaviculari; 10 — n. suprascapular; 11 — n. subscapular; 12 — n. subclaviar; 13 — n. axilar; 14 — n. toracodorsal; 15 — n. radial; 16 — r. muscular; 17 — n. musculocutaneu; 18 — n. median; 19 — n. ulnar; 20 — n. cutaneu antebrahial median; 21 — n. cutaneu brahial medial; 22 — nn. intercostobrahiali; 23 — n. intercostal I; 24 — n. intercostal II; 25 — plexul brahial; 26 — plexul cervical



Fig. 69. Plexul lombar şi plexul sacrat (constituţie)

1 — n. subcostal; 2 — n. iliohipogastric; 3 — n. genitofemural; 4 — n. ilioinghinal; 5 — r. genital, n. genitofemural; 6 — n. cutan fem. lateral; 7 — r. femural, n. genitofemural; 8 — n. furcal; 9 — n. femural; 10 — n. obturator; 11 — n. gluteal superior; 12 — n. ischiadic; 13 — n. peronier (fibular) comun; 14 — n. gluteal inferior; 15 — n. tibial; 16 — r. muscular; 17 — n. cuneat fem. post.; 18 — n. clunium inferior; 19 — nn. rectali inferiori; 20 — rr. musculare; 21 — nn. anococcigieni; 22 — n. pudendal; 23 — plexul coccigian; 24 — plexul sacrat; 25 — plexul lombosacrat; 26 — plexul lombar

Plexul este aşezat profund înapoia marginii posterioare a sternocleidomastoidianului, între muşchii prevertabrali situaţi medial şi inserţiile cervicale ale spleniusului şi angularului lateral. Plexul dă ramuri anastomotice la hipoglos, vag, ganglionii cervicali simpatici superior şi mijlociu, facial şi spinal.

Ramurile plexului sînt ramuri superficiale cutanate şi ramuri profunde motorii.

Ramurile superficiale sînt reprezentate prin 5 filete nervoase, ce se reunesc la mijlocul marginii posterioare a sternocleidomastoidianului

@RedAbaris 2013

(punctul nervos al gîtului al lui Erb), de unde diverg spre teritoriile cutanate a căror sensibilitate o asigură. Ele sînt următoarele:

— **Nervul transvers al gîtului** (*n. transversus colli* C_2–C_3), care, la mijlocul marginii posterioare a sternocleidomastoidismului (pe care o înconjoară), descrie un traiect transversal, divizîndu-se apoi în ramuri superioare și inferioare, asigurînd sensibilitatea regiunii anterolaterale a gîtului.

— **Nervul auricular mare** (*n. auricularis magnus*, C_2–C_3) descrie un traiect ascendent, oblic spre partea inferioară a meatului auditiv extern, ajungînd pe glanda parotidă, unde dă un ram anterior, prin care inervează pielea de pe fața anterioară a glandei parotide, și un ram posterior, prin care inervează tegumentul din regiunea mastoidiană și de pe partea posterioară a pavilionului urechii.

— **Nervul occipital mic** (*n. occipitalis minor*, C_2) urcă pe marginea posterioară a sternocleidomastoidianului, inervînd tegumentul cefei.

— **Nervii supraclaviculari** (*nn. supraclaviculares*, C_3–C_4), în număr de doi, au traiect descendent, inervează tegumentele acestei regiuni și sînt repartizați în trei grupe (suprasternali, intermediari și supraacromiali).

Menționăm că este deosebit de importantă cunoașterea proiecției „punctului nervos al gîtului", situat la jumătatea marginii posterioare a sternocleidomastoidianului, întrucît aici se introduc substanțe anestezice pentru anestezia locoregională în intervențiile chirurgicale pe organele gîtului (tiroidă, laringe etc.).

Ramurile profunde inervează următorii mușchi:

— prin ramuri ascendente: dreptul lateral și micul drept anterior;

— prin ramuri mediale: marele drept anterior și *longus colli*;

— prin ramuri laterale: *levator scapulae*, romboizii și concură la inervație sternocleidomastoidianului și trapezului;

— prin ramurile descendente contribuie la formarea „ansei hipoglosului"; mai inervează mușchiul diafragm prin nervul frenic (*n. phrenicus*).

2. **Plexul brahial** (*plexus brachialis*). Este constituit din ramurile anterioare ale ultimilor patru nervi cervicali (C_{5-8}) și primul nerv toracal (Th_1). C_{5-6} se reunesc pentru a forma trunchiul primar superior (*truncus superior*), C_8 și Th_1 constituie trunchiul primar inferior (*truncus inferior*), iar C_7 rămîne ca atare, formînd trunchiul mijlociu (*truncus medius*). Fiecare trunchi primar se divide într-un ram anterior și altul posterior, pentru ca apoi ramurile anterioare ale trunchiurilor primare superior și mijlociu să se unească pentru a forma fasciculul lateral (*fasciculus lateralis*) din care vor ieși, ca ramuri terminale, nervul musculocutanat (*n. musculocutaneus*) și rădăcinile laterală a medianului (*n. medianus, r. lateralis*). Ramurile primare anterioare ale trunchiului primar inferior constituie fasciculul medial (*fasciculus medialis*) al plexului brahial din care vor ieși, ca ramuri terminale: cubitalul (ulnarul) (*n. ulnaris*), rădăcina medială a medianului (*n. median, r. medialis*), cutaneul brahial medial (*n. cutaneus brachii medialis*) și antebrahialul cutanat medial (*n. cutaneus antebrachii medialis*). Ramurile posterioare se unesc toate pentru a forma fasciculul posterior (*fasciculus posterior*) al plexului brahial, ce va da, ca ramuri terminale, nervii axilar (*n. axillaris*) și radial (*n. radialis*) (fig. 70).

Din punct de vedere al raporturilor, după ieșirea prin orificiile intervertebrale, trunchiurile primare ale plexului se găsesc în interstițiul dintre scalenii anterior și mijlociu („defileul scalenic"), pentru ca apoi să se îndrepte oblic în jos, ajungînd în regiunea trigonului omoclavicular, unde sînt situate posterior și superior față de artera subclavie, cu care au rapor-

@RedAbaris 2013

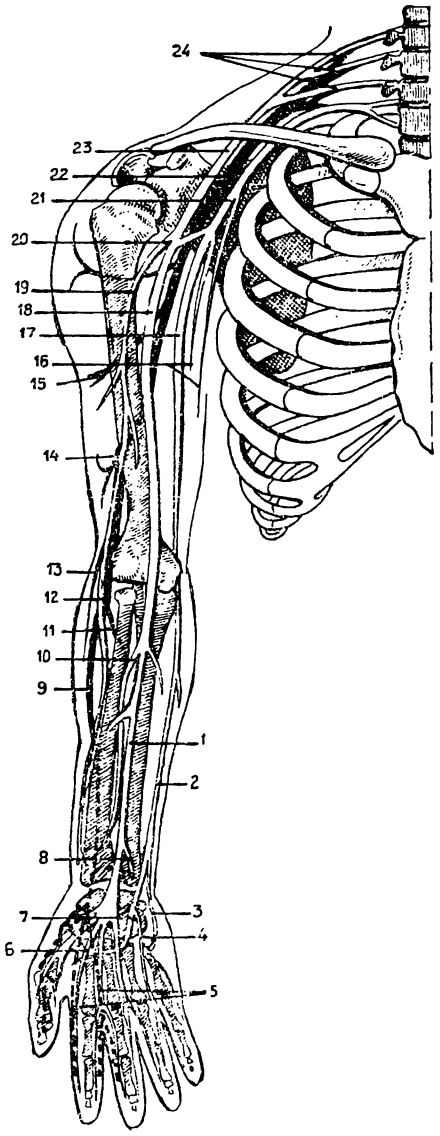

Fig. 70. Inervația membrului superior

1 — n. median; 2 — n. ulnar; 3 — ramul dorsal al n. ulnar; 4 — ramul superficial al n. ulnar; 5 — nn. digitali dorsali; 6 — nn. digitali palmari comuni — ramuri din n. median; 7 — ramul profund al n. ulnar; 8 — ramul palmar al n. median. 9 — ramul superficial al n. radial; 10 — n. interosos anterior; 11 — ramul profund al n. radial; 12 — n. cutanat lateral al antebrațului; 13 — n. cutanat posterior al antebrațului; 14 — n. cutanat lateral al brațului; 15 — n. cutanat posterior al brațului; 16 — n. cutanat medial al brațului și antebrațului; 17 — n. ulnar; 18 — n. median; 19 — n. musculocutan; 20 — rădăcina n. median; 21 — funiculul medial al plexului brahial; 22 — funiculul posterior al plexului brahial; 23 — funiculul lateral al plexului brahial; 24 — plexul brahial.

turi importante. În această regiune, deasupra claviculei, se găsesc trunchiurile primare.

De aici, plexul trece în regiunea infraclaviculară unde găsim fasciculele sale situîndu-se în axilă; aici vor lua naștere ramurile terminale menționate mai sus, ce se vor distribui membrului superior.

Sistematizînd aceste noțiuni, se poate considera că plexul are patru porțiuni: prima, la nivelul defileului scalenic, unde găsim „rădăcinile" sale primare, a doua, imediat deasupra claviculei, unde se află trunchiurile primare, a treia sub claviculă, în zona vîrfului axilei, unde sînt situate fasciculele și, în sfîrșit, a patra, în regiunea axilară, unde se află deja constituiți nervii membrului superior.

Sînt importante de cunoscut aceste noțiuni, întrucît numai astfel, ținînd cont de tulburările motorii și de sensibilitate, putem să localizăm la ce nivel este cantonată o leziune a plexului brahial. Astfel, în cazuri de leziuni traumatice la nivelul vîrfului axilei, tulburările sînt masive, interesînd majoritatea elementelor nervoase, în timp ce în leziunile din regiunea scalenilor sau supraclaviculară, unde trunchiurile primare sînt izolate, apar tulburări parțiale și paralizii disociate. Aceleași date ne permit efectuarea anesteziilor locoregionale necesare intervențiilor pe membrul toracic.

Plexul brahial dă o serie de ramuri, ce pot fi divizate în colaterale și terminale.

Ramurile colaterale iau naștere din trunchiurile primare și, uneori, din fasciculele plexului brahial.

Ele se distribuie la mușchii scaleni și la cea mai mare parte a mușchilor centurii scapulare, după cum urmează:

1. Grupul de ramuri interioare inervează mușchii anteriori ai centurii scapulare:

@RedAbaris 2013

Fig. 71. Nervul musculocutan

1 — plexul brahial, funiculul lateral; 2 — plexul brahial, funiculul posterior; 3 — plexul brahial, funiculul medial; 4 — n. ulnar; 5 — n. radial; 6 — n. axilar; 7 — ram posterior al n. axilar; 8 — m. rotund mic; 9 — m. musculocutan; 10 — m. brahial; 11 — n. cutan antebrahial lateral; 12 — m. biceps brahial — capătul lung; 13 — m. biceps brahial, capătul scurt; 14 — m. coracobrahial; 15 — n. cutan lateral brahial; 16 — m. deltoid

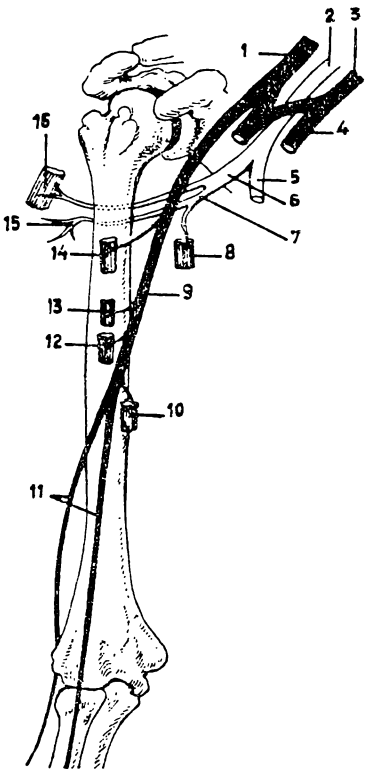

— **nervul subclavicular** *(n. subclavius)*, situat înaintea arterei subclaviculare, inervează mușchiul subclavicular;

— **nervii pectorali** *(n. pectoralis med. et lat.)* sînt destinați inervației mușchilor mare și mic pectoral.

2. Grupul de ramuri posterioare inervează mușchii posteriori ai centurii:

— **nervul subscapular** *(n. subscapularis)* inervează mușchii subscapular și rotundul mare;

— **nervul toracal lung** *(n. thoracicus longus)* inervează dințatul mare;

— **nervul dorsal al scapulei** *(n. dorsalis scapulae)*, după ce perforează scalenul mediu, asigură inervația mușchilor romboizi;

— **nervul suprascapular** *(n. suprascapularis)* cu artera omonimă, merg la incizura superioară a scapulei și inervează mușchii supra- și infraspinos.

Plexul brahial poate să fie lezat printr-un traumatism sau comprimat de un calus osos, de un bloc fibros cicatriceal, de o tumoră, de un hematom etc. De asemenea, poate fi elongat printr-o tracțiune brutală efectuată pe membrul superior. Leziunile pot interesa rădăcinile și trunchiurile primare (sindrom radicular) sau fasciculele și ramurile lor (sindrom plexural).

Ramurile terminale ale plexului brahial se distribuie musculaturii membrului superior și iau naștere din fasciculele descrise mai sus.

— **Nervul musculocutanat** *(n. musculocutaneus)*. Provine din fasciculul lateral. Apare la nivelul marginii inferioare a pectoralului mic, de unde coboară lateral de nervul median și a arterei axilare, pe marginea internă a coracobrahialului pe care-l perforează, trece între biceps și brahial, traversează în diagonală fața anterioară a brațului pentru a se situa între mușchii brahioradial și biceps (șanțul bicipital lateral). Ajungînd la plica cotului, perforează fascia superficială și se continuă ca nerv cutanat antebrahial lateral *(n. cutaneus antebrachii lateralis)* (fig. 71).

Teritoriul nervului este motor, inervînd coracobrahialul, bicepsul, brahialul anterior și senzitiv, prin ramurile terminale, care inervează zona anteroexternă și, parțial, zona posteroexternă a antebrațului.

In paraliziile de musculocutan flexia antebrațului pe braț se face cu dificultate; totodată, apare anestezia completă la nivelul unei benzi înguste, pe partea anteroexternă a antebrațului.

@RedAbaris 2013

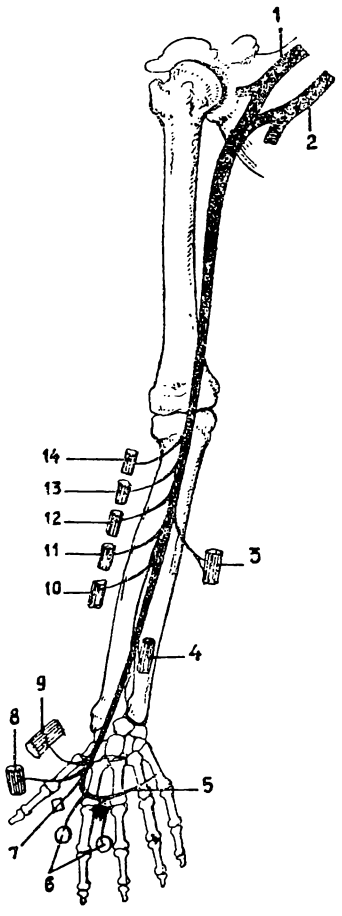

Fig. 72. Nervul median (teritoriu)
1 — plexul brahial, funicul lateral; 2 — plex brahial, funicul medial; 3 — m. flexor profund al degetelor; 4 — m. patrat pronator; 5 — ram anastomotic cu n. ulnar; 6 — primul și al doilea mușchi lombricali; 7 — m. flexor scurt al policelui; 8 — m. oponent al policelui; 9 — m. abductor scurt al policelui; 10 — m. flexor lung al policelui; 11 — m. flexor al degetului mic; 12 — m. flexor radial al carpului; 13 — m. palmar lung; 14 — m. rotund pronator

— **Nervul median** (*n. medianus*). La naștere în axilă din unirea a două rădăcini, una laterală, din fasciculul lateral și alta medială, din fasciculul medial. În partea proximală este situat anterior și lateral față de artera brahială, apoi o încrucișează în „X" alungit, pentru a se dispune medial de arteră în partea distală, spre plica cotului, unde nervul se află înapoia formațiunii fibroase *lacertus fibrosus*. În continuare, trece printre cele două capete ale rotundului pronator, încrucișînd artera ulnară. Coboară la antebraț, avînd ca mușchi satelit flexorul radial al carpului și străbate spațiul dintre musculatura flexoare superficială și profundă, fiind acoperit de mușchiul flexor superficial al degetelor. În treimea inferioară, după încrucișarea vaselor ulnare devine mai superficial, situîndu-se între flexorul radial al carpului (palmarul mare) și palmarul lung (mic). Descinde pe sub ligamentul transvers al carpului în palmă, unde este acoperit de aponevroza palmară și de arcada arterială superficială, divizîndu-se într-un ram lateral și unul medial ce se continuă cu nervii digitali palmari (fig. 72).

Teritoriul de distribuție al nervului este motor și senzitiv. Motor, la antebraț, inervează mușchii: rotund pronator (*pronator teres*), flexor radial al carpului (*flexor carpi radialis*), palmar lung (*palmaris longus*), flexor superficial al degetelor (*flexor digitorum superficialis*), lungul flexor al policelui (*flexor policis longus*), flexor profund al degetelor (*flexor digitorium profundus*), pătrat pronator (*pronator quadratus*), mușchii scurți ai policelui, primul și al doilea lombricali. Asigură sensibilitatea ambelor laturi ale policelui, indexului degetului mijlociu și a jumătății radiale a inelarului, însă numai pînă la mijlocul falangei medii.

Dat fiind teritoriul pe care îl inervează motor, nervul median este nervul pronator și flexor al antebrațului și al degetelor; totodată asigură opoziția, flexia și abducția policelui.

Linia de proiecție a nervului este reprezentată la braț de o dreaptă ce urmează marginea medială a mușchiului biceps, fiind aceeași ca și pentru artera brahială. La antebraț, linia este dată de unirea unui punct situat la mijlocul plicii cotului cu altul situat la mijlocul distanței dintre cele două apofize stiloide ale oaselor antebrațului.

Nervul se poate repera prin palpare atît la nivelul liniei de proiecție de la braț, cît și la antebraț, mai ales în treimea inferioară, între flexorul superficial al degetelor și flexorul radial al carpului.

— **Nervul cubital** sau **ulnar** (*n. ulnaris*). Provine din fasciculul medial al plexului brahial. Coboară din axilă pe partea medială a arterei axilare și

@RedAbaris 2013

Fig. 73. Nervul ulnar (teritoriu)

1 — plex brahial, funicul lateral; 2 — plex brahial, funicul medial; 3 — epicondilul medial; 4 — m. flexor ulnar al carpului; 5 — m. flexor profund al degetelor; 6 — n. ulnar; 7 — n. cutanat; 8 — m. palmar mic; 9 — m. abductor al degetului V; 10 — m. oponent al degetului V; 11 — m. flexor al degetului V; 12 — m. flexor scurt al policelui; 13 — n. median; 14 — m. abductor al policelui

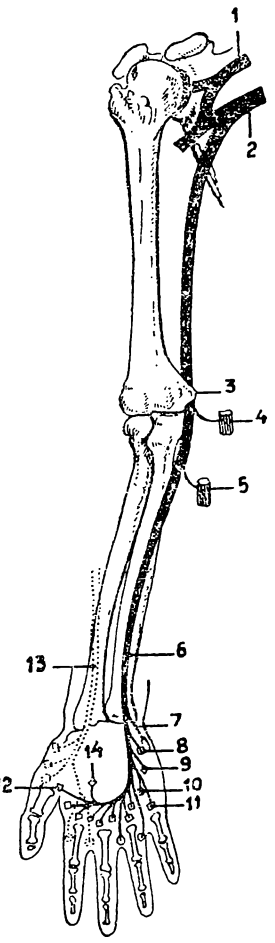

apoi a arterei brahiale, perforează septul intermuscular intern, ajunge în şanţul epicondilian medial, trece la antebraţ printre cele două capete ale muşchiului flexor ulnar al carpului *(flexor carpi ulnaris)* se alătură arterei ulnare, de care se desparte doar în treimea sa inferioară. Trece anterior de ligamentul transvers al carpului, medial şi posterior de artera ulnară şi se divide într-un ram senzitiv superficial, ce va da doi nervi digitali palmari şi un ram profund motor, ce merge la muşchii eminenţei hipotenare (fig. 73).

Teritoriul motor al nervului este reprezentat de muşchiul flexor ulnar al carpului şi jumătatea internă a flexorului profund al degetelor, la antebraţ, muşchii scurţi ai degetului mic, palmarul cutan, toţi muşchii interosoşi, lombricalii 3–4, adductorul policelui şi capătul intern al muşchiului flexor scurt al policelui, la palmă.

Teritoriul senzitiv este reprezentat de tegumentul regiunilor dorsală şi anterointernă ale mîinii, pînă la limita indicată la nervul median.

Linia de proiecţie a nervului la braţ urmează, în cele două treimi superioare, marginea medială a muşchiului biceps, apoi corespunde şanţului epicondilian medial, iar la antebraţ, unei linii ce uneşte vîrful epicondilului medial cu marginea laterală a piziformului.

Nervul este palpabil — dînd senzaţia unui cordon dur, gros — în şanţul epicondilian medial. Dat fiind că la acest nicel este situat superficial, imediat sub piele, el poate fi uşor lezat în diferite traumatisme, cel mai frecvent în căderile pe cot, ce, de obicei duc şi la fractura olecranului sau paletei humerale.

— **Nervul cutan antebrahial medial** *(n. cutaneus antebrachii medialis).* Este ram din fasciculul medial al plexului brahial care asigură sensibilitatea părţii mediale a feţelor anterioară şi posterioară ale antebraţului.

— **Nervul cutan brahial medial** *(n. cutaneus brachii medialis).* Este ram din fasciculul medial al plexului brahial şi asigură sensibilitatea tegumentului părţii mediale a braţului. Uneori, nervii cutani brahiali medial, şi intercostobrahial (al doilea intercostal) se unesc prin două-trei filete, formînd nervul intercostobrahial *(n. intercostobrachialis).*

— **Nervul radial** *(n. radialis).* Ram din trunchiul secundar posterior al plexului brahial (C_5–Th_1) (fig. 74).

Se situează, iniţial, posterior de arteră axilară şi apoi de artera brahială, după care, mai jos, se îndreaptă distal, lateral şi dorsal, intrînd în şanţul radial al humerusului, pe care îl parcurge luînd contact direct cu

@RedAbaris 2013

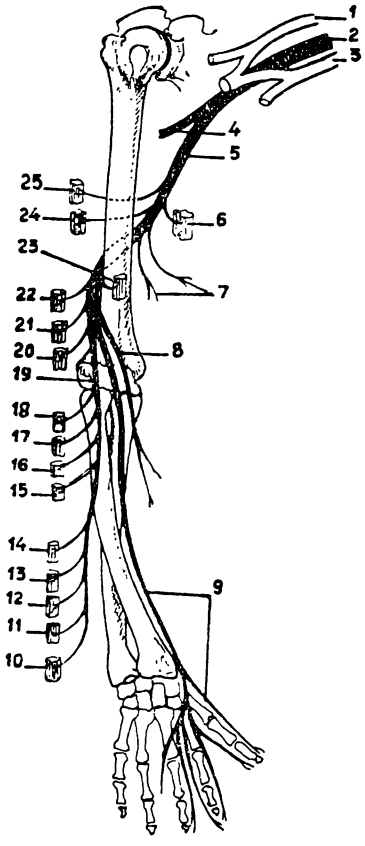

Fig. 74. Nervul radial (teritoriu)

1 — plex brahial, funicul lateral; 2 — plex brahial, funicul posterior; 3 — plex brahial, funicul medial; 4 — n. axilar; 5 — n. radial; 6 — capăt medial al m. triceps brahial; 7 — n. cutan brahial posterior; 8 — n. cutan antebrahial posterior; 9 — n. radial (ram superficial); 10 — m. extensor propriu al indexului; 11 — m. extensor lung al policelui; 12 — m. extensor scurt al policelui; 13 — m. abductor lung al pollcelui; 14 — m. supinator; 15 — m. extensor ulnar al carpului; 16 — m. extensor propriu al degetului V; 17 — m. extensor comun al degetelor; 18 — m. extensor radial scurt al carpului; 19 — n. radial (ram profund); 20 — m. anconeu; 21 — m. extensor radial lung al carpului; 22 — m. brahioradial; 23 — m. brahial; 24 — m. triceps, capăt lung; 25 — m. triceps, capăt lateral

osul şi fiind însoţit de artera brahială profundă. Împreună cu ea este aşezat între capetele medial şi lateral ale tricepsului brahial. După ce înconjoară spiral humerusul, perforează septul intermuscular lateral ajungînd în regiunea plicii cotului, între brahioradial şi biceps. Aici se împarte în două ramuri terminale. Ramura senzitivă continuă direcţia nervului, lateral de artera radială şi de-a lungul marginii interne a brahioradialului, iar în partea inferioară înconjoară marginea externă a radiusului. Devine subcutană, apare pe faţa dorsală a mîinii, unde se împarte în trei ramuri destinate inervaţiei senzitive a feţei dorsale a mîinii şi a degetelor, prin cei cinci nervi digitali dorsali. Ramura posterioară (motoare) merge între planurile superficial şi profund ale muşchilor posteriori ai antebraţului, inervînd muşchii triceps, anconeu (la braţ), extensorii lung şi scurt ai carpului, supinatorul (din ramul posterior, cînd acesta înconjoară gîtul radiusului), extensorul ulnar al carpului, extensorul comun al degetelor, extensorul propriu al degetului V, abductorul lung, extensorul lung şi extensorul scurt ai policelui, extensorul propriu al indexului (din ramul terminal posterior), partea din scurtul abductor al policelui.

Rezultă deci că radialul este responsabil de extensia antebraţului pe braţ şi este nervul supinator extensor al antebraţului, antagonistul său fiind medianul, ce este pronator şi flexor.

Teritoriul senzitiv este reprezentat de tegumentul feţei dorsale a braţului pînă la olecran (nervul cutanat posterior al braţului), tegumentul feţei laterale a jumătăţii inferioare a braţului (nervul cutanat lateral inferior al braţului), tegumentul feţei dorsale a antebraţului *(n. cutaneus antebrachii posterior)*, tegumentul jumătăţii laterale a feţei dorsale a mîinii şi degetelor I, II şi jumătate din degetul III.

Raportul intim între nerv şi humerus în şanţul de torsiune explică frecvenţa lezării nervului în fracturile diafizare de humerus (paralizii imediate), precum şi inclavarea nervului în calus sau procese tumorale (paralizii tardive).

De asemenea, raportul ramului profund cu muşchiul supinator (brahioradial) şi cu capul radiusului explică paraliziile ce pot apărea după mişcările bruşte de supinaţie,

@RedAbaris 2013

precum și în fracturile de extremitate proximală a radiusului sau în fracturile de tip Monteggia-Stănciulescu (fracturi de ulnă în treimea medie, asociată cu luxația capului radial).

Proiecția nervului la braț corespunde unei linii ce unește olecranul cu vîrful Ve-ului deltoidian, iar mai jos, spre antebraț, unei linii situate la nivelul șanțului bicipital lateral, urmînd marginea laterală a bicepsului. Pentru ramul superficial, linia pleacă de la marginea medială a tendonului bicepsului pînă la extremitatea „șanțului pulsului", situat deasupra bazei apofizei stiloide a radiusului.

– **Nervul axilar** *(n. axillaris)*. Este ram din fasciculul posterior al plexului brahial. Se situează mai întîi pe partea laterală a nervului radial, posterior de artera axilară. Trece apoi la nivelul marginii inferioare a mușchiului subscapular, de unde pătrunde în spațiul birondohumerotricipital împreună cu vasele circumflexe humerale posterioare, înconjurînd colul humeral, iar după aceea se împarte într-un ram anterior, ce pătrunde în deltoid, și un ram posterior, ce trimite un filet pentru micul rotund. Contingentul cel mai mare se distribuie deltoidului. În același timp dă un ram terminal ce perforează fascia profundă, devenind nerv cutan superolateral al brațului *(n. cutaneus brachii lateralis superior)*.

Teritoriul motor al nervului este reprezentat de mușchii deltoid și micul rotund, iar teritoriul senzitiv, de tegumentul porțiunilor laterală și superioară ale brațului.

Nervul poate fi lezat în fracturile colului chirurgical al humerusului, prin inclavare sau compresiune, în luxațiile humerale, prin tracționarea și contuzionarea sa, chiar în manevrele incorecte de reducere a unei luxații scapulohumerale recente.

Paralizia deltoidului determină pierderea mișcărilor de elevație și abducție ale brațului, totală sau parțială.

Tulburările sînt grave mai ales în leziunile totale, întrucît mișcările nu pot fi suplinite – doar supraspinosul poate imprima cu greutate o mișcare slabă de abducție și elevație cu rotație internă (mișcarea este dificilă și nu realizează o suplinire utilă).

Atrofia ulterioară a deltoidului determină aplatizarea umărului și proeminența acromionului (umăr „în epolet"). Totodată apare o hipoestezie mai mult sau mai puțin accentuată pe fața laterală a umărului.

3. **Plexul lombar** *(plexus lumbalis)*. Este constituit din ansamblul anastomozelor care se formează între ramurile anterioare ale primilor trei nervi lombari, cu concursul unor filete din al doisprezecelea toracal și al patrulea lombar.

Plexul lombar este constituit în felul următor:

– prima rădăcină anterioară lombară formează marele și micul abdominogenital, cu concursul unei anse anastomotice provenind din ramul anterior al celui de al doisprezecelea toracal;

– a doua rădăcină lombară generează femurocutanul și genitofemuralul, cu concursul unei anse anastomotice din primul lombar;

– a treia rădăcină lombară formează nervul femural, primind un contingent important de la rădăcinile anterioare L_2–L_4;

– a patra rădăcină lombară formează, în principal, nervul obturator, care primește însă filete de la L_2–L_3. De asemenea, mai dă un filet ce se va anastomoza cu a cincea rădăcină anterioară lombară pentru a constitui trunchiul lombosacrat, rădăcina superioară a plexului sacrat *(n. furcalis)* (fig. 75).

Plexul lombar este situat în partea posterioară a mușchiului psoas mare, înaintea opofizelor transverse ale vertebrelor lombare. Diferitele subramuri emerg, după ce traversează fibrele mușchiului, asetfel: abdominogenitalul, în partea superioară a mușchiului, femuralul, în partea in-

@RedAbaris 2013

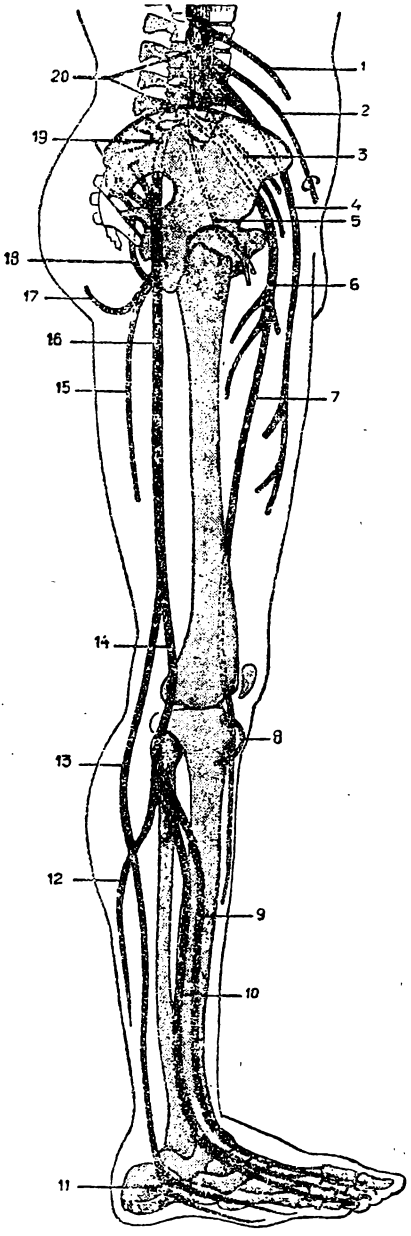

Fig. 75. Nervii membrului inferior

1 — n. iliohipogastric; 2 — n. ilioinghinal; 3 — n. genitofemoral; 4 — n. cutanat femural lateral; 5 — n. obturator; 6 — n. femural; 7 — n. safen; 8 — n. safen (ram infrapatelar); 9 — n. peronier (fibular) superficial; 10 — n. peronier (fibular) profund; 11 — nn. plantari lateral și medial; 12 — n. sural cutanat lateral; 13 — n. tibial; 14 — n. peronier (fibular) comun; 15 — n. cutanat femural posterior; 16 — n. sciatic (ischiadic); 17 — n. clunium inferior; 18 — n. rușinos (pudendal); 19 — plexul sacral; 20 — plexul lombar

ferioară, femurocutanul, pe fața anterioară, genitofemuralul și obturatorul, pe marginea sa internă. Ramurile colaterale sînt mai puțin importante, distribuindu-se pătratului lombar și psoasului prin primele două rădăcini lombare.

Plexul lombar poate fi afectat în cazuri de fracturi ale rahisului, prin plăgi penetrante etc. Ca și la plexul brahial, nu se pot evidenția sindroame radiculare și tronculare, întrucît există o intricare foarte strînsă a ramurilor chiar la originea lor. Putem vorbi mai ușor de sindroame radiculare și sindroame ale nervilor periferici.

Astfel, leziunea rădăcinii superioare a plexului L_1L_2 determină tulburări motorii mai puțin evidente, întrucît nu emană decît fibre pentru psoas și pătratul lombar și un minim contingent pentru transversul abdominal și mușchii anteriori ai coapsei, în timp ce tulburările senzitive sînt marcante, ducînd la hipoestezia feței externe a fesei, a rădăcinii coapsei, a feței anterioare a coapsei și, în mică măsură, a fețelor externă și superioară ale coapsei.

Rădăcinile inferioare L_3L_4, cînd sînt lezate, din contră, duc la tulburări motorii importante, ele înervînd toți mușchii anteriori și o parte din cei mediali ai coapsei.

În ce privește leziunile trunchiului lombosacrat, vor fi menționate la studiul plexului sacrat.

Plexul lombar dă o serie de ramuri ce pot fi grupate în colaterale și terminale, care, la rîndul lor, sînt lungi sau scurte.

Ramurile colaterale scurte se distribuie mușchiului pătrat lombar (Th_{12}–L_1), mușchiului psoas iliac (L_1L_4) și mușchilor autohtoni regionali.

Lezarea izolată a acestor ramuri este excepțională, ea neconducînd la paralizie, ci numai la diminuarea forței mișcării de flexie a coapsei pe abdomen și, mai puțin, la dificultăți de înclinație ale toracelui și bazinului.

Ramurile colaterale lungi sînt următoarele:

– **Nervul mare abdominogenital** sau **iliohipogastric** *(n. iliohypogastricus)*. Are originea din prima rădăcină lombară și ultima toracală, apare la

@RedAbaris 2013

marginea laterală a psoasului în partea superioară, ajunge la nivelul crestei iliace şi se împarte într-un ram cutan lateral, ce se distribuie tegumentului din regiunile anterioară şi laterală ale fesei, şi un ram cutan anterior, ce dă cîteva filete pentru oblicul intern şi transvers. Totodată, inervează tegumentul abdominal din zona suprapubiană şi tegumentul din regiunea superointernă a coapsei.

De asemenea, nervul mai dă un ram genital ce intră în canalul inghinal, ajungînd la nivelul scrotului la bărbat şi al buzelor mari la femeie, cărora le asigură inervaţia senzitivă.

– **Nervul mic abdominogenital** sau **ilioinghinal** *(n. ilioinguinalis).* Are originea tot din prima rădăcină lombară şi ultima toracală, prezentînd un traiect paralel cu iliohipogastricul, cu care de altfel se şi anastomozează. În vecinătatea spinei iliace anterosuperioare se divide într-un ram abdominal şi altul genital.

Teritoriul său de distribuţie este reprezentat de tegumentul părţii superomediale a coapsei, al rădăcinii penisului, al părţii superioare a scrotului la bărbat, şi de tegumentul ce acoperă muntele lui Venus şi buzele mari la femeie. De asemenea, dă cîteva filete muşchiului oblic intern.

De remarcat că marele şi micul abdominogenital se comportă în realitate ca un nerv intercostal: traiect oblic în grosimea peretelui abdominal, ramurile motorii distribuite muşchilor abdominali, cele două perforante cutane colaterale şi ramurile lor terminale, ce merg prin canalul inghinal, pot fi omologate cu ramurile perforante ale nervilor intercostali.

– **Nervul femurocutan** *(n. cutaneus femoris lateralis).* Ia naştere din ramurile L_3 şi L_3 şi apare la marginea laterală a psoasului, iese din bazin prin incizura cuprinsă între cele două spine iliace anterioare, pătrunde în grosimea *fasciei lata* şi devine subcutan la 2–3 cm mai jos, în afara sartoriusului, divizîndu-se într-un ram fesier şi altul femural.

Teritoriul de distribuţie este senzitiv, interesînd parte din tegumentul regiunii fesiere şi partea anterolaterală a coapsei şi a genunchiului.

Linia de proiecţie a nervului este reprezentată de o dreaptă cu direcţie oblică în afară, pornind de la un punct situat la mijlocul distanţei între cele două spine iliace anterioare pînă la marginea laterală a patelei.

Anestezia sa cuprinde un teritoriu corespunzînd părţii laterale a coapsei iar iritaţia sa, destul de frecventă, determină apariţia unei nevralgii în aceeaşi regiune, ce se exacerbează prin contracţia muşchiului tensor al fasciei lata (nevralgia parestezică W. Roth).

– **Nervul genitofemural** *(n. genitofemoralis).* Ia naştere din segmentele L_1 şi L_2, străbate fibrele psoasului emergînd pe faţa anterioară a acestui muşchi, pentru ca apoi să coboare pînă la nivelul spinei iliace anteroinferioare. Aici se divide într-un *ram femural,* ce trece pe sub arcada femurală, în afara vaselor iliace şi care perforează fascia cribriformă urmînd a asigura sensibilitatea tegumentului din partea anterointernă a coapsei (trigonul Scarpa), şi un *ram genital,* ce se recurbează înăuntru, pentru a intra în canalul inghinal, distribuindu-se muşchiului cremaster, tegumentului scrotului şi părţii învecinate de pe faţa internă a coapsei.

Leziunile nervului sînt foarte rare, traducîndu-se numai prin tulburări senzitive. Putem întîlni leziuni iritative ale nervului în cursul afecţiunilor peretelui abdominal, ce se traduc prin hiperestezia dureroasă de la nivelul rădăcinilor coapsei şi scrotului.

@RedAbaris 2013

Ramurile terminale ale plexului lombar sînt nervii obturator şi femural.

– **Nervul obturator** *(n. obturatorius)* provine din segmentele L_2, L_3, L_4, care merg în jos şi în afară, convergînd una către alta. Se reunesc în grosimea muşchiului psoas, pentru a forma trunchiul nervos. Astfel constituit, nervul apare înăuntrul muşchiului psoas, trece înapoia vaselor iliace primitive, ajunge la orificiul obturator, unde se împarte într-un ram anterior (superficial) şi un ram posterior (profund), despărţite prin cîteva fibre ale obturatorului extern.

Ramul superficial (ramus superficialis) trece înaintea micului adductor şi dă ramuri motorii pentru muşchii drept intern, mic adductor, adductor mijlociu, şi un ram senzitiv ce se distribuie feţei superioare a coapsei, anastomozîndu-se cu safenul intern.

Ramul profund (ramus profundus) trece înapoia micului adductor, dînd ramuri muşchiului obturator extern, adductor mare şi adductor scurt. De asemenea, dă un ram articular pentru capsula articulaţiei genunchiului.

Nervul obturator, prin teritoriul său de distribuţie, este nervul adductor al coapsei şi, în mod secundar, rotator extern şi flexor al coapsei pe bazin.

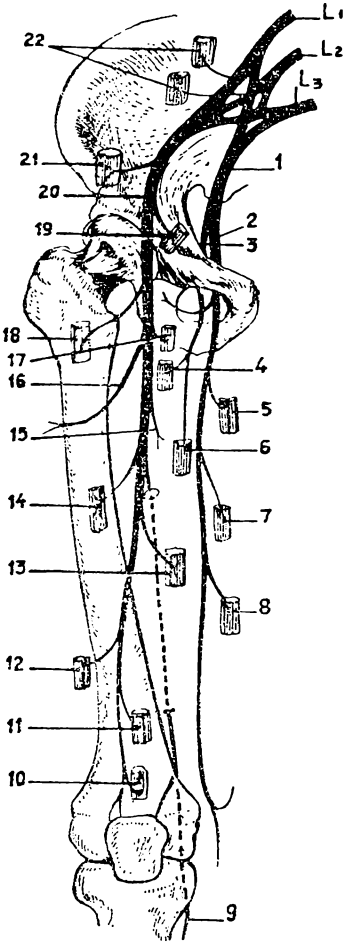

Menţionăm însă că adducţia nu este complet paralizată în leziunile nervului obturator, întrucît adductorul mijlociu primeşte o inervaţie accesorie din femural, iar marele adductor, din nervul sciatic (ischiadic).

Tulburările senzitive apar într-un teritoriu triunghiular ce ocupă faţa medială a coapsei.

Leziunile nervului obturator sînt destul de rare, întrucît are un trunchi foarte scurt şi o protecţie eficace, dată de oasele şi muşchii centurii pelviene (fig. 76).

– **Nervul femural** *(n. femoralis).* Se formează din rădăcinile L_2, L_3, L_4, ce se unesc în vecinătatea crestei iliace, la nivelul marginii laterale a muşchiului psoas. De aici, traversează oblic fosa iliacă internă, în unghiul format de psoas şi iliac, ajunge la arcada femurală în afara vaselor, de care este separat prin tendonul psoasului. Sub arcadă se împarte în numeroase ramuri care diverg în toate sensurile, traversînd trigonul lui Scarpa. Traiectul scurt al trunchiului nervos ne explică raritatea paraliziei globale (fig. 76).

Fig. 76. Nervul obturator şi nervul femural (teritorii)
1 – n. obturator; 2 – n. obturator, ram anterior; 3 – n. obturator, ram posterior; 4 – m. obturator extern; 5 – m. adductor scurt; 6 – m. adductor mare; 7 – m. adductor lung; 8 – m. gracilis; 9 – ram safen al n. femural; 10 – ram al articulaţiei genunchiului; 11 – m. vast intermediar; 12 – m. vast lateral; 13 – m. vast medial; 14 – m. drept femural; 15 – n. cutan medial; 16 – n. cutan mijlociu; 17 – m. pectineu; 18 – m. sartorius; 19 – a. femurală; 20 – n. femural; 21 – m. iliac; 22 – m. psoas mare

@RedAbaris 2013

Nervul dă ramuri colaterale și ramuri terminale.

Ramurile colaterale (rr. musculares) apar în traiectul său intrapelvin și se distribuie mușchiului psoas iliac și pectineului.

Ramurile terminale prezintă un teritoriu motor și altul senzitiv.

Teritoriul motor este reprezentat de ramurile musculare ce se distribuie la mușchilor sartorius *(n. musculocutan extern)*, pectineu și adductor mijlociu *(n. musculocutan intern)* și cvadriceps femural *(n. cvadriceps femoris)*.

Teritoriul senzitiv este reprezentat de ramuri cutanate *(nn. cutanei femoris anteriores)* și nervul safen *(n. saphenus)*. Aceștia inervează tegumentul părții anterioare a coapsei *(n. musculocutan extern, perforantul cutan superior)*, feței anterioare a rotulei și părții anteromediale a coapsei până la genunchi (perforanta mijlocie), părții interne a genunchiului *(ram accesor safen din musculocutanul extern)*, feței interne a coapsei, inferior de teritoriul nervului obturator *(musculocutanul intern)*, tegumentului feței interne a gambei, regiunii maleolare, marginii mediale a plantei până la baza primului metatarsian.

Leziunea nervului femural se traduce prin paralizia pectineului, croitorului și a cvadricepsului femural, ceea ce se materializează prin abolirea mișcărilor de extensie ale gambei pe coapsă. Cu toate acestea, bolnavul poate să meargă datorită contracției compensatorii a tensorului fasciei lata și a dreptului intern, ce realizează piciorul de sprijin, printr-o hiperextensie continuă. Bolnavul are un mers special, ducînd înainte membrul inferior sănătos, iar apoi ridicînd, în poziție de hiperextensie, membrul inferior paralizat și deplasîndu-l anterior pentru ca, aplicîndu-l pe sol, să devină picior de sprijin într-o a doua fază de mers. Această hiperextensie continuă, necesară mersului, se traduce ulterior prin apariția unei hidrartroze la nivelul articulației genunchiului, de partea lezată.

Tulburările senzitive se localizează pe fața anterioară a coapsei și pe fața internă a gambei.

Menționăm că, dat fiind traiectul său mai lung, nervul safen intern, ram al nervului femural, poate fi mai frecvent sediul unor leziuni izolate, ce se traduc prin tulburări exclusiv senzitive în teritoriul de distribuție a nervului.

4. **Plexul sacral** *(plexus sacralis)*. Plexul sacral este constituit prin fuziunea trunchiului lombosacrat *(truncus lumbosacralis)* (L_5 cu anastomoza din L_4) cu primele trei rădăcini sacrate. În plus, primește un ram mare ascendent de la S_4, care mai trimite și un ram descendent, ce se anastomozează cu S_5. Acesta din urmă ia parte la formarea plexului coccigian.

Unii autori împart plexul în două părți: plexul sacral propriu-zis *(plexus ischiadicus)*, ce cuprinde nervii care se distribuie membrului inferior și bazin și plexul rușinos ($S_{2,3,4}$) *(plexus pudendohaemorrhoidalis)*, care dă nervii ce merg la perineu, organele genitale externe și viscerale pelvine, unde prezintă anastomoza cu plexul hipogastric.

În ansamblu, plexul sacral are forma unui triunghi, cu baza corespunzînd unei linii verticale ce unește ultima gaură de conjugare a coloanei lombare cu a patra gaură de conjugare sacrată. Vîrful este plasat înaintea marii incizuri. Plexul este situat pe peretele posterior al cavității pelvine, înaintea mușchiului piramidal, posterior de vasele iliace interne, ureter și colonul pelvin, de partea stîngă și de ansele terminale ale ileonului, în partea dreaptă.

Prezintă raporturi, de asemenea, cu vasele fesiere superioare și inferioare. Plexul sacrat furnizează numeroase ramuri colaterale, ce pot fi divizate în anterioare și posterioare și un ram terminal, reprezentat de nervul mare sciatic (ischiadic).

@RedAbaris 2013

Ramurile colaterale anterioare au următorul teritoriu de distribuție:

– nervul pentru mușchii obturator intern și gemen superior;

– nervul pentru mușchiul *sfincter ani* și pielea din această zonă;

– nervul pentru mușchiul *levator ani;*

– **nervul rușinos intern** ($S_{2, 3, 4}$) ce emerge la nivelul vîrfului plexului sacrat; el iese din bazin prin partea inferioară a marii incizuri ischiadice, înconjoară spina sciatică și pătrunde în fosa ischiorectală, unde se divide într-un ram inferior, perineal și altul superior, penian; ramul perineal inervează motor mușchii transvers, ischiocavernos și bulbocavernos, iar cel senzitiv, tegumentul perineului anterior, scrotului și mucoasa uretrală; ramul penian inervează tegumentul penian sau tegumentul părții antero-interne a buzelor mari, corpul cavernos, mucoasa glandului sau a clitorisului etc.;

– ramuri viscerale, ce se pierd în plexul hipogastric și sînt destinate organelor conținute în bazin.

Evidențiem că leziunile ultimelor rădăcini sacrate ($S_{2, 3, 4}$), ce formează plexul rușinos, conduc la tulburări sfincteriene manifestate prin incontinență de urină și fecale, pareză vezicală, pareza bulbo- și ischiocavernoșilor. Anestezia corespunde feței interne a fesei, regiunii perineale, anale, părții inferioare și posterioare a scrotului.

Ramurile colaterale posterioare aparțin plexului sacrat propriu-zis și au următorul teritoriu de distribuție.

Teritoriul motor este reprezentat de următorii nervi:

– **nervul fesier superior** *(n. gluteus superior),* ce iese, împreună cu artera și venele omonime, prin hiatul suprapiriform și inervează mușchii fesierul mic, fesierul mijlociu și *tensor fascialata;*

– **nervul fesier inferior** *(n. gluteus inferior)* părăsește bazinul, împreună cu vasele omonime, prin hiatul infrapiriform și inervează mușchiul fesier mare;

– ramuri musculare *(rr. musculares)* pentru mușchii piriform, obturator intern, cei doi gemeni și patratul femural. Gemenul superior poate avea nerv propriu sau trunchi comun cu obturatorul intern.

Teritoriul senzitiv este dat de **nervul cutan posterior al coapsei** *(n. cutaneus femoris posterior)* ce iese din bazin prin orificiul infrapiriform, coboară medial de marele sciatic, între biceps și semitendinos, pînă la partea mijlocie a fosei poplitee. La nivelul șanțului gluteal emite ramuri, dintre care unele *(nn. clunium inferiores)* se recurbează spre regiunea fesieră, iar altele se îndreaptă spre perineu. Ulterior, se împarte în două ramuri terminale, una superficială, ce merge pe fața posterioară a gambei pînă la jumătatea ei și alta profundă, subaponevrotică, ce se anastomozează cu nervul safen extern. Nervul asigură sensibilitatea tegumentului părților inferioară și externă ale fesei, parțial a perineului și scrotului, părții posterioare a coapsei și părții posterioare a gambei în jumătatea ei superioară. Leziunea nervului se traduce exclusiv prin tulburări senzitive.

Ramul terminal al plexului sacrat este reprezentat de nervul mare sciatic.

– **Nervul marele sciatic** *(n. ischiadicus).* Este cel mai lung și voluminos nerv din corpul uman.

Își are originea în ramurile anterioare L_4, L_5, S_1, S_2, S_3 reprezentînd plexul sacrat condensat într-un cordon nervos (C r u v e i l h i e r) (fig. 77).

@RedAbaris 2013

Fig. 77. Nervul sciatic (ischiadic) (teritoriu)

1 — n. peronier comun (fibular comun); 2 — n. cutan sural lateral; 3 — n. cutan sural medial; 4 — n. sural; 5 — n. plantar lateral; 6 — m. pătrat plantar; 7 — m. abductor al degetului V; 8 — m. flexor scurt al degetului V; 9 — m. oponent al degetului V; 10 — m. flexor scurt al halucelui; 11 — m. abductor al halucelui; 12 — m. flexor scurt al degetelor; 13 — n. plantar medial; 14 — m. flexor lung al halucelui; 15 — m. flexor lung al degetelor; 16 — m. tibial posterior; 17 — m. solear; 18 — m. plantar; 19 — m. popliteu; 20 — m. gastrocnemian; 21 — n. tibial; 22 — n. sciatic; 23 — capătul scurt al bicepsului; 24 — m. adductor mare; 25 — capătul lung al bicepsului; 26 — m. semimembranos; 27 — m. semitendinos

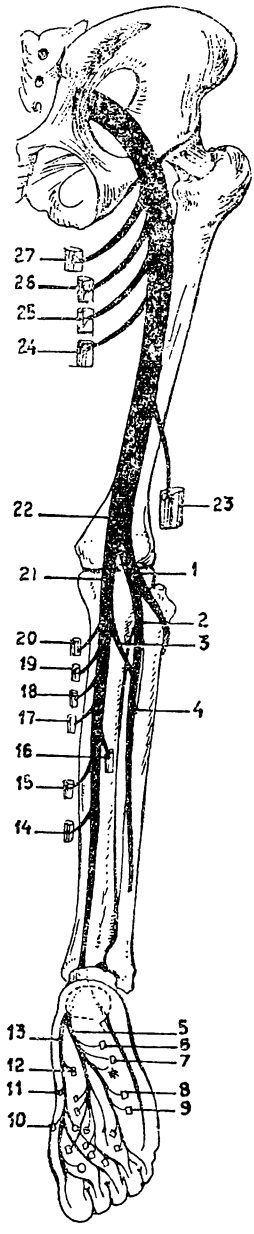

Iese din bazin prin hiatul infrapiriform sub mușchiul marele fesier, coboară spre coapsă, fiind situat deasupra tendonului obturatorului intern, celor doi gemeni și patratului femural. Descinde pe fața posterioară a coapsei fiind intersectat, în porțiunea superioară, de lunga porțiune a bicepsului femural, iar apoi trece între semimembranos, semitendinos — medial și biceps femoris — lateral.

În treimea mijlocie a coapsei se divide în cele două ramuri terminale (nervul tibial și nervul fibular comun).

Teritoriul de distribuție al nervului sciatic este exclusiv motor, reprezentat de: semitendinos, lunga și scurta porțiune ale bicepsului femural, semimembranos și parțial, marele adductor.

Linia de proiecție a nervului este dată de o dreaptă lungă de 10 cm, perpendiculară pe pliul fesier, la mijlocul șanțului ischiotrohanterian. Pentru o precizie mai mare a proiecției nervului, trebuie să avem în vedere, în trasarea liniei ischiotrohanteriene, de elementele ce țin de puncte fixe, și anume, marele trohanter și tuberozitatea ischiadică și mijlocul pliului popliteu.

Este evident că leziunea nervului la nivelul coapsei va atrage după sine tulburări în efectuarea mișcării de flexie a gambei pe coapsă.

Ordinea în care emerg ramurile de sus în jos ne explică posibilitatea ca, în funcție de nivelul leziunii, să fie interesați numai anumiți mușchi dintre cei citați.

Ramurile terminale ale nervului sînt:

a. **Nervul sciatic popliteu extern** sau **peronier (fibular)** *(n. fibularis seu peroneus communis)*. Prezintă un traiect în jos, pe lîngă marginea medială a mușchiului biceps, înconjoară fața laterală a gîtului peroneului (fibulei), fiind foarte superficial la acest nivel, pătrunde în loja anterolaterală a gambei, între inserțiile lungului fibular lateral și se divide în două ramuri terminale, nervi peronieri (fibulari) superficial și profund. Înainte de bifurcare emite un ram cutanat *(ramus cutaneus surae lateralis)*, care se anastomozează cu omologul său din nervul tibial și formează nervul sural *(n. suralis)*.

@RedAbaris 2013

Teritoriul senzitiv al nervului fibular comun propriu-zis este reprezentat de tegumentul regiunilor posterolaterală şi anterolaterală ale gambei. De asemenea, dă ramuri articulare pentru articulaţia genunchiului.

b. **Nervul fibular profund** (*n. fibularis profundus*) coboară pe faţa anterioară a membranei interosoase, împreună cu artera tibială anterioară, între tibialul anterior şi extensorul lung al halucelui, divizîndu-se, la gleznă, în două ramuri terminale, medială şi laterală.

Teritoriul motor este reprezentat de muşchii: tibial anterior, extensor comun al degetelor, extensor propriu al halucelui, pedios, primul şi al doilea interoşi dorsali.

Teritoriul senzitiv este foarte limitat, restrîngîndu-se doar la tegumentul feţei dorsale a primului metatarsian şi primului spaţiu intermetatarsian.

c. **Nervul fibular superficial** (*n. fibularis superficialis*). Trece între fibulari şi lungul extensor al degetelor, străbate fascia profundă, devine superficial în treimea inferioară a gambei şi se divide în două ramuri terminale, respectiv, *n. cutaneus dorsalis medialis et intermedius*, care asigură inervaţia senzitivă de pe faţa dorsală a piciorului şi degetelor, cu excepţia feţelor laterală a halucelui şi medială a degetului doi.

Teritoriul motor al nervului este reprezentat de muşchii fibulari. Teritoriul senzitiv este limitat la tegumentul treimii laterale a părţii inferioare a gambei şi la faţa dorsală a piciorului, cu excepţia degetului V, inervat de safenul extern şi a primului spaţiu interosos, inervat de tibialul anterior.

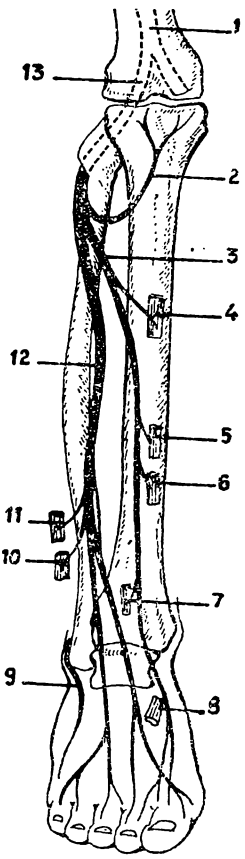

Linia de proiecţie a nervului este dată de unirea unui punct superior, situat la nivelul marginii posterioare a gîtului fibulei, cu un punct inferior, aflat la marginea anterioară a maleolei laterale (fig. 78).

Leziunea totală a nervului fibular comun se traduce prin suprimarea mişcărilor de flexie ale piciorului şi de extensie ale degetelor, abolirea parţială a mişcărilor de rotaţie internă şi supinaţie (tibialul anterior), pierderea mişcărilor de rotaţie externă şi pronaţie (muşchii fibulari).

La acesta se asociază prăbuşirea boltei piciorului, susţinută mai ales de tibialul anterior şi lungul fibular lateral.

Rezultă, din această paralizie, o plantă cu o poziţie specială, avînd vîrful dirijat către sol, prin contracţia antagoniştilor, şi se realizează un mers caracteristic, numit stepaj. Piciorul loveşte solul întîi cu vîrful şi apoi cu călciiul.

De asemenea, aceste tulburări se însoţesc de pierderea sensibilităţii în teritoriul de distribuţie al nervului şi de tulburări trofice şi vasomotorii, caracterizate prin edeme dorsale ale piciorului, paloarea sau cianoza tegumentelor, descuamaţie cutanată etc.

În cazul în care este interesat numai fibularul profund, se produce pareza muşchiului tibial anterior şi a extensorilor, fibularii fiind intacţi, iar tulburările senzitive sînt aproape nule; mişcările de lateralitate sînt păstrate.

Fig. 78. Nervul fibular comun (peronier comun) (teritoriu)

1 — n. sciatic; 2 — ram nervos recurent anterior; 3 — n. fibular profund; 4 — m. tibial anterior; 5 — m. extensor lung al degetelor; 6 — m. extensor lung al halucelui; 7 — m. fibular 3; 8 — m. extensor scurt al degetelor; 9 — n. sural; 10 — m. fibular scurt; 11 — m. fibular lung; 12 — n. fibular superficial; 13 — n. fibular comun

@RedAbaris 2013

Leziunea izolată a nervului fibular superficial duce doar la pierderea mișcărilor de abducție ale piciorului, rotației externe și pronației, realizîndu-se aspectul de varus paralitic prin acțiunea antagoniștilor. Tulburările senzitive sînt prezente în teritoriul de distribuție al nervului.

Menționăm că leziunile, în totalitate, ale nervului recunosc, cel mai des, drept cauză, fracturile capului fibulei sau procesele tumorale de la acest nivel, dat fiind faptul că în această zonă nervul este foarte superficial, putînd fi afectat de diferite traumatisme sau înglobat în calus.

Linia de proiecție a nervului fibular profund este reprezentată de o dreaptă ce unește un punct superior, care marchează depresiunea dintre capul fibulei și tuberculul lui Gerdy, și un punct inferior, la jumătatea distanței dintre cele două maleole, pe o distanță de aproximativ 7–8 cm.

d. **Nervul sciatic popliteu intern** sau **tibial** *(n. tibialis)*. Este mai voluminos, continuă traiectul nervului mare sciatic, fiind situat superficial față de vasele poplitee. Vine în raport cu toate elementele rombului popliteu. La acest nivel emite un ram cutanat *(nervus cutaneus surae medialis)*, ce se va uni cu ramul lateral din fibularul comun, descris anterior.

În continuare, trece pe sub inelul solearului, fiind însoțit de vasele tibiale posterioare și pătrunde între tricepsul sural și mușchii profunzi ai gambei. Pe parcurs, dă ramuri la toți mușchii flexori ai gambei: triceps sural (mușchii gastrocnemieni medial și lateral, solear) și mușchiul popliteu.

Trece pe sub retinaculele flexorilor, înapoia maleolei tibiale și se divide în ramurile terminale: nervii plantar, medial și lateral.

Teritoriul senzitiv este reprezentat de tegumentele părții posterolaterale din treimea inferioară a gambei, regiunii maleolare laterale, marginii laterale a plantei, feței dorsale a degetului V și celui de al cincilea spațiu interosos.

e. **Nervul tibial posterior** sau **plantar medial** *(n. plantaris medialis)* merge de-a lungul mușchiului abductor al halucelui și inervează abductorul halucelui, scurtul flexor al halucelui, scurtul flexor al degetelor și trei lombricali mediali. Emite, în continuare, trei nervi digitali comuni *(nn. digitales plantares comunis)*, iar aceștia, cîte doi nervi digitali proprii *(nn. digitales plantares proprii)*, ce inervează șapte laturi de degete, în mod similar cu omologii lor palmari.

f. **Nervul plantar lateral** *(n. plantaris lateralis)* urmează traiectul arterei plantare laterale și dă un ram superficial (motor și senzitiv), pentru ultimele trei laturi de degete și altul profund (motor), ce pătrunde în profunzimea lojei plantare mijlocii pentru al patrulea lombrical, adductorul halucelui și toți mușchii interosoși.

Rezultă că teritoriul motor este destinat mușchilor tibial posterior, flexor propriu al halucelui, flexor comun al degetelor (filete nervoase ce ies din prima porțiune a nervului), scurt abductor al halucelui, scurt flexor comun al degetelor, accesorul lungului flexor comun *(n. plantaris medialis)*, abductorul degetului mic, scurtul flexor al degetului mic, interosoșii plantari, adductorul halucelui *(pars oblica et transversa)*, interosoșii dorsali *(n. plantaris lateralis)*.

Teritoriul senzitiv este reprezentat de tegumentul feței plantare a regiunei calcaneene *(n. calcaneean)*, tegumentul feței plantare a piciorului și degetelor *(n. plantaris lateralis et medialis)*.

Leziunea totală a nervului duce la dispariția mișcărilor de extensie ale piciorului. În principal, prin afectarea tricepsului sural apare abolirea mișcărilor de flexie ale degetelor, căderea boltei plantare în porțiunei internă, greutatea în mișcările de adducție și supinație și pierderea mișcărilor de abducție și adducție ale degetelor.

@RedAbaris 2013

Datorită contracției antagoniștilor, piciorul ia poziția în flexie, degetele în extensie, iar bolta piciorului este căzută (paralizia tibialului posterior) și privește spre lateral, datorită tracțiunii fibularilor. Apare poziția caracteristică de picior valgus plat. De asemenea, apar tulburări senzitive, trofice și vasomotorii în teritoriul de distribuție al nervului.

Se poate produse însă numai leziunea parțială a nervului tibial. În acest caz, nu sînt afectate ramurile superioare ce se distribuie musculaturii profunde posterioare a gambei, ci numai ale musculaturii plantare.

Apare o grifă specială a degetelor: prima falangă este în hiperextensie, prin acțiunea extensorilor și deficitul de acțiune al interosoșilor — flexori ai primei falange pe metatars; a doua și a treia falangă sînt, din contră, foarte flectate, prin acțiunea lungului flexor comun. Degetele iau aspectul literei „Z".

De asemenea, mișcările de abducție-adducție ale degetelor sînt suprimate. Totodată, se produc tulburări senzitive la nivelul plantei.

Linia de proiecție a nervului tibial posterior este dată de o dreaptă ce se obține prin unirea unui punct cranial, situat la vîrful rombului popliteu, cu un punct distal retromaleolar medial. Trebuie reținut că nervul este palpabil în șanțul retromaleolar mediai, unde era raporturi apropiate cu artera tibială posterioară și unde poate fi frecvent lezat.

5. **Plexul rușinos** *(plexus pudendohaemorrhoidalis).* Este format din ner- S_3 și S_4, fiind situat pe fața anterioară a mușchiului coccigian. Emite ramuri motorii la mușchii coccigian și ridicător anal și ramuri viscerale pentru plexurile vegetative ale bazinului.

Cel mai important ram este nervul rușinos *(n. pudendus)* care iese prin hiatul infrapiriform și, după ce ocolește spina ischiadică, merge pe peretele lateral al fosei ischiorectale, într-o dedublare a fasciei obturatorului intern (canalul lui A l c o c k). Aici emite ramuri la sfincterul anal extern.

La nivelul tuberozității ischiadice se împarte în: nervi perineali *(nn. perineales)* pentru ischio- și bulbocavernoși și nervul dorsal al penisului *(n. dorsalis penis)*, ce dă fibre motorii la diafragma urogenitală.

Din punct de vedere senzitiv, din prima grupă pornesc ramuri spre rădăcina scrotului sau la labiile mari, iar din a doua, la fața dorsală a penisului sau clitorisului.

Trunchiul cerebral

Reprezintă o porțiune a sistemului nervos central care face legătura între măduva spinării și diencefal. Fața sa posterioară este acoperită de cerebel și pedunculii cerebeloși, iar fețele anterioară și laterale sînt vizibile. Este constituit din cordoane longitudinale de substanță albă care fragmentează substanța cenușie în nuclei. În zona mijlocie prezintă un fascicul de fibre albe transversale, sub care trec cordoanele de substanță albă longitudinale, ca și sub un pod; această zonă se numește punte *(pons)*. Regiunea din trunchiul cerebral situată sub punte se numește bulb *(medulla oblongata)*, iar porțiunea situată deasupra, mezencefal *(mesencephalon)*. În cele ce urmează vom studia pe rînd cele trei porțiuni ale trunchiului cerebral (fig. 79, 80).

Din punct de vedere clinic, bulbul *(medulla oblongata)*, puntea *(pons)* și mezencefalul *(mesencephalon)* formează o unitate morfofuncțională, care face legătura între măduva spinării și emisferele cerebrale, purtînd denumirea de trunchi cerebral, pentru că poartă emisferele cerebrale asemănător trunchiului unui arbore coroana acestuia și, totodată, cerebelul, prin cele 3 perechi de pedunculi cerebeloși *(pedunculi cerebellares superior, medius et inferior)*.

@RedAbaris 2013

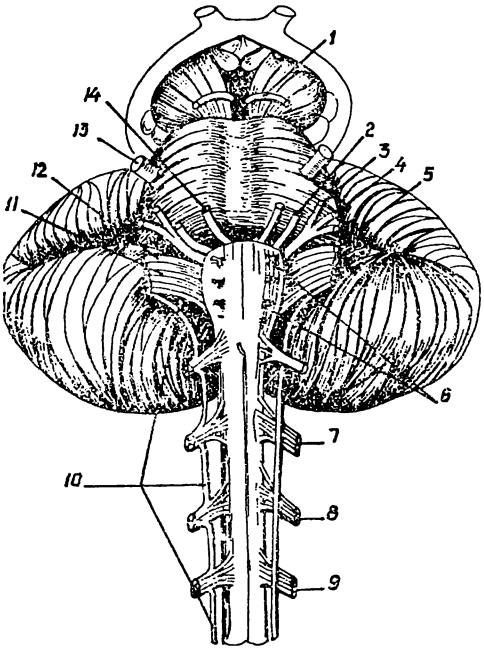

Fig. 79. Trunchiul cerebral (faţa anterioară)

1 — n. oculomotor; 2 — n. facial; 3 — partea intermediară; 4 — n. acustic; 5 — apertura laterală; 6 — n. hipoglos; 7 — n. cervical III; 8 — n. cervical IV; 9 — n. cervical V; 10 — n. accesor; 11 — n. vag; 12 — n. glosofaringian; 13 — n. trigemen; 14 — n. abducens

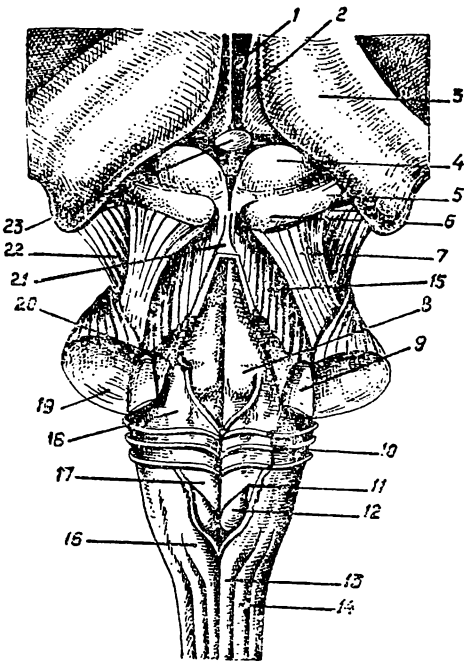

Fig. 80. Trunchiul cerebral, faţa posterioară şi talamusul

1 — adhaesio interthalamica; 2 — trigonul habenulei; 3 — talamus; 4 — colicului superior; 5 — braţul inferior; 6 — colicului inferior; 7 — lemniscul lateral; 8 — colicului facial; 9 — pedunculul cerebral inferior (corpul restiform); 10 — striile medulare ale ventriculului IV; 11 — fovea inferioară; 12 — trigonul n. vag (aripa cenuşie); 13 — fasciculul gracilis; 14 — fasciculul cuneat; 15 — pedunculul cerebelos superior; 16 — nucleul gracilis (clava); 17 — trigonul n. hipoglos (aripa albă internă); 18 — area vestibulară; striile acustice; 19 — pedunculul cerebelos mediu (brachium pontis); 20 — fovea superioară; 21 — vălul medular anterior; 22 — pedunculul cerebral; 23 — corpul pineal

Pentru o sistematizare didactică, reamintim în tabel căile ascendente şi descendente, nucleii (senzitivi şi motori), formaţiunile proprii ale trunchiului cerebral (tab. 8).

Tabelul 8

Trunchiul cerebral — repere anatomice

Nuclei	Căi	Substanţa reticulată
Nucleii echivalenţi **Senzitivi** Bulb → nucleul solitar în care se termină perechile VII bis, IX, X Bulb + punte → nucleii vestibulari şi cohleari, nucleul gelatinos al lui Rolando (per. V)	**Ascendente** — *lemnicus medialis* =panglica lui Reil, pleacă din nucleii *gracilis* şi *cuneatus*, pe faţa posterioară a bulbului, se încrucişează la acest nivel trece în punte, se	— structură de reticul — fibre longitudinale şi transversale — de la măduvă la diencefal — asociază informaţiile într-o informaţie generală, difuză

@RedAbaris 2013

Nucleii	Căi	Substanța reticulată
Motori Bulb → nucleul ambigen care trimite axoni per. IX, X, XI → nucleul hipoglos pentru per. XII Punte → nucleul trigemenului motor pentru per. V, sau *locus coeruleus* → nucleul facial pentru per. VII → nucleul abducens pentru per. VI Mezencefal → nucleul motor ocular comun, de origine pentru per. III → nucleul trohlear, de origine pentru per. IV **Vegetativi** Bulb → nucleul dorsal al vagului, pentru per. X → nucleul salivar, pentru glanda parotidă Punte → nucleul lacrimonazal pentru glanda lacrimală → nucleul salivar inferior pentru glandele submandibulară și sublinguală Mezencefal → nucleul Edinger Westphal, pentru constricția papilei **Nucleii proprii** → vezi tabelele 6, 9–11	alătură de *lemniscus lateralis* (ce se termină în corpul geniculat medial) și se termină în talamus — fasciculul spinotalamic — fasciculele spinocerebeloase **Descendente** — calea piramidală *tractus piramidalis:* fasciculul corticopontopontin (Arnold) în cincimea medială a piciorului pedunculor; fasciculul piramidal, în porțiunea mijlocie a pedunculilor, încrucișat (80%) în bulbii; fasciculul Türk — Meynert, în pătrimea externă a pedunculilor terminat în punte — fasciculul supraspinal — fasciculul rubroolivar **De asociație** — fasciculul longitudinal posterior, între nucleii bulbopontini și coarnele anterioare ale măduvei — fasciculul lui Schutz leagă nucleii hipotalamusului și formațiunile vegetative ale trunchiului cerebral	— la nivelul ei se descriu 3 grupuri de nuclei. **Nuclei reticulari centrali** — situați în partea centrală a trunchiului cerebral — străbătuți de fasciculul central al calotei — se împart în două grupuri A) Grupul lateral = senzorial=Brodla, conectează cu fasciculele spinotalamic, lemniscul medial, cu nucleii trigemenului, ai tracturilor solitar, cohlear, vestibular B) Grupul median = motor, conectat cu cel senzorial, este la originea unor influxuri nervoase a) ascendente, la: — partea superioară a mezencefalului — formațiuneo reticulară — hipotalamus — scoarță — nucleul centromedian b) descendente: 1) de la nucleii centrali bulbari → fasciculul reticulospinal lateral ce inhibă nucleii din coarnele anterioare ale măduvei 2) de la nucleii pontini și mezencefalici → fasciculul reticulospinal medial, care inhibă acțiunea nucleilor din coarnele anterioare ale măduvei **Nucleii laterali și paramedian** — înconjoară pe cei centrali în bulb — primesc aferențe senzitive — realizează circuite reticulocerebeloreticulare — pun în acțiune fasciculul central al calotei și oliva bulbară

@RedAbaris 2013

Tabelul 8 (continuare)

Nucleii	Căi	Substanța reticulată
		Nucleii reticulari mediani — în bulb, punte și în jurul apeductului lui Sylvius — primesc aferențe de la hipotalamus și endefal prin fasciculul bazal — legați cu nucleii vegetativi ai trunchiului — inhibă mecanismele de trezire

Bulbul *(medulla oblongata)*

Bulbul rahidian este porțiunea encefalului care prelungește superior, fără delimitare precisă, măduva spinării. El se întinde de la vertebra C_1, în sus și înainte, pînă la punte *(pons)*, cu care se continuă pînă la striile medulare din podeaua fosei romboide și contribuie la formarea ventriculului IV. Bulbul începe la nivelul atlasului și se întinde pînă la mijlocul clivusului. În felul acesta, este situat în cutia craniană (tab. 9) (fig. 81, 82).

Leziunile trunchiului cerebral produc simptome care pot fi puse pe seama afectării căilor motorii și senzitive ce trec prin el și în special pe seama interesării nucleilor nervilor cranieni situați în el.

Sindroamele clinice pot fi corelate cu porțiunea din bulb afectată. Leziunile porțiunii anterioare a bulbului superior pot da naștere unei hemiplagii alternante de hipoglos, în timp ce leziunile din regiunea dorsolaterală a bulbu-

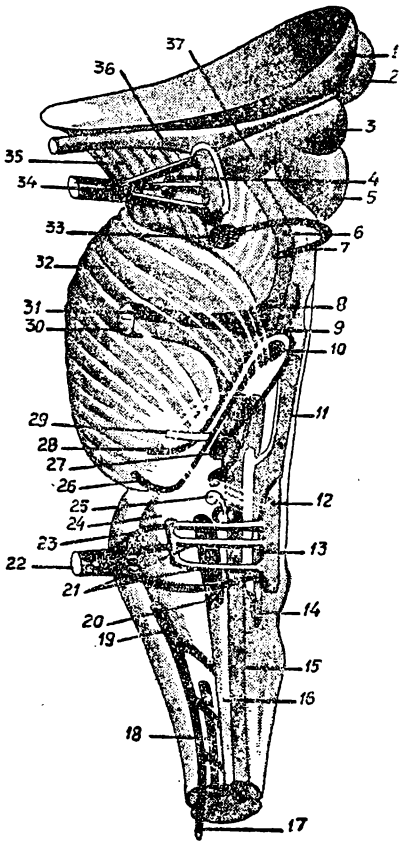

Fig. 81. Nucleii din trunchiul cerebral (schemă)

1 — talamus; 2 — epifiza; 3 — colicului superior; 4 — nucleul roșu; 5 — colicului inferior; 6 — nucleul tractului mezencefalic al n. trigemen; 7 — n. trohlear; 8 — nucleul motor al n. trigemen; 9 — nucleul senzorial principal al n. trigemen; 10 — nucleul n. abducens; 11 — nucleul n. vestibulocohlear; 12 — nucleul dorsal al n. vag; 13 — nucleul n. hipoglos; 14 — nucleul tractului solitar; 15 — nucleul tractului spinal al n. trigemen; 16 — măduva spinării; 17 — n. accesoriu; 18 — nucleul spinal al n. accesoriu; 19 — n. accesoriu; 20 — nucleul ambiguu; 21 — n. vag; 22 — n. hipoglos; 23 — n. glosofaringian; 24 — oliva; 25 — nuclei salivatori sup. inf.; 26 — n. abducens; 27 — nucleul n. facial; 28 — n. facial; 29 — n. vestibulocohlear; 30 — rād. senzitivă, n. trigemen; 31 — rād. motorie, n. trigemen; 32 — puntea; 33 — nucleul n. trohlear; 34 — n. oculomotor; 35 — pedunculul cerebral; 36 — tractul optic; 37 — corpul geniculat medial

@RedAbaris 2013

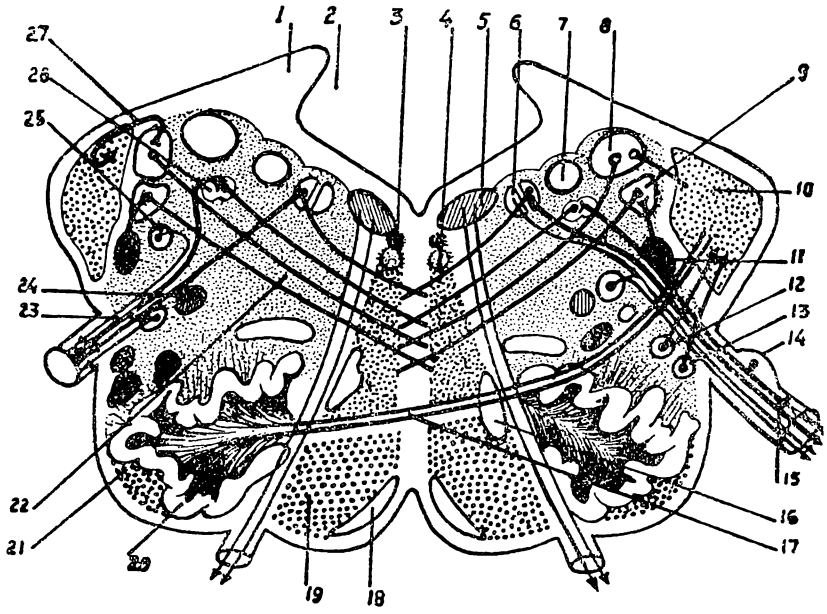

Fig. 82. Secțiune prin trunchiul cerebral, la nivelul olivelor bulbare (după Prof. dr. doc. R. Robacki)

1 — tenia coroidea a ventriculului IV; 2 — ventriculul IV; 3 — tractul longitudinal medial (fascic. longmedial); 4 — tractul tectospinal; 5 — nucleul orig. al n. hipoglos; 6 — nucleul terminal (n. terminal, n. vag.); 7 — nucleul terminal medial (Schwalbe); 8 — nucleul fasciculului dorsal (Burdach); 9 — nucleul terminal al tr. spinal, n. trigemen; 10 — corpul restiform; 11 — tractul spinal al n. trigemen; 12 — tractul spinocerebelos dorsal (Flechsig); 13 — tractul spinocerebelos ventral (Gowers); 14 — ganglion jugular; 15 — ganglion nodos; 16 — nucleul olivar accesor medial; 17 — tractul olivocerebelar; 18 — nucleul arcuat; 19 — piramida; 20 — nucleul dentat olivar; 21 — tractul tegumentului central; 22 — formația reticulară; 23 — nucleul orig. salivator din bulb; 24 — tractul rubrospinal; 25 — nucleul ambiguu; 26 — tractul solitar și nucleul tract. solitar; 27 — fibre arcuate ext. dorsale

Tabelul 9

Bulbul — repere anatomice

Aspect exterior	Aspect interior	
	Substanța albă	Substanța cenușie
— trunchi de con cu baza superior		
Dimensiuni	**Fascicule descendente**	**Nuclei echivalenți**
— lungime = 28—30 mm, lărgime superior ≈ 20 mm și inferior ≈ 14 mm.	— piramidal — vestibulospinal — rubrospinal — reticulospinal — tectospinal — central al calotei — longitudinal posterior (care, în partea posterioară, are fascicu-	1 — *somatomotori*, echivalenți ai coarnelor anterioare medulare, fragmentați de încrucișarea fasciculului piramidal, deplasați lateral, situați sub podeaua ventriculului IV: nucleul nervului hipoglos (XII) și nucleul ambiguu (nervii glosofaringian)
Fața anterioară		
— *fissura mediana anterior* în continuarea celei medulare		
— la nivelul C_1=decusația piramidelor		
— la marginea inferioară a punții, în dreptul fisurii=*foramen caecum*		
— deasupra decusației, lateral de fisură=piramidele bulbare= cordoane albe ale căii piramidale		
— șanțul colateral în continuarea celui medular (emergența nervului XII)		
— fibre arciforme externe		

@RedAbaris 2013

Aspect exterior	Aspect interior	
	Substanță albă	Substanță cenușie
Fața posterioară — continuă șanțurile medulare: median, lateral, intermediar — între ele, fasciculele Gall și Burdach (împreună alcătuiesc cordonul posterior) — în partea superioară a bulbului fasciculul gracilis prezintă clava *(tuberculum nuclei gracilis)*; ea conține *nucleus gracilis*, sediul terminus al protoneuronului senzitiv medial al tractului spinobulbar și originea unor fibre bulbotalamice și bulbocerebelare – la același nivel, fasciculul Burdach (cuneat) prezintă tuberculul cuneat; el conține nucleul cuneat, sediul terminus al protoneuronului senzitiv lateral al tractului spinobulbar și originea altor fibre bulbotalamice și bulbocerebeloase — superior de el se află *tuber cinereum* — cordoanele posterioare medulare se depărtează între ele formînd pedunculii cerebeloși inferiori, delimitînd între ei acoperișul ventriculului IV, spațiu triunghiular acoperit de *lamina chorioidea* a ventriculului IV, ascunsă sub cerebel — pedunculii cerebeloși inferiori *(corpus restiforme)* conțin tracturile Flechsig, vestibulocerebelar, cerebelovestibular, cerebeloolivar, bulbocerebelar și fibre arcuite dorsale de substanța albă **Fețele laterale** — continuă coordoanele laterale medulare și șanțurile care le delimitează — în șanțul colateral posterior se află emergența nervilor spinal, vag, glosofaringian — la 1/2 fețelor, între șanțurile pre- și retroolivar se află oliva bulbară, sediul nucleului olivar, ce reprezintă originea tractului olivar spinal și terminația celui cerebeloolivar — nucleele olivare accesorii, medial și dorsal, la extremitățile nucleului — între nucleii olivari = decusația lemniscurilor **Extremitățile** — inferioară, continuă măduva la nivelul decusației piramidelor — superioară = șanțul bulbopontin	lul Schütz, care unește nucleii hipotalamusului cu nucleul dorsal al vagului) **Fascicule ascendente** — lemniscul medial = panglica lui Reil medială, care conține: — axonii neuronilor din nucleii Goll, Burdach, von Monakow; — fibre din tractul solitar și nucleul senzitiv al trigemenului — fasciculele spinotalamice anterior și posterior; — fasciculele spinocerebeloase	— IX, vag — X, și spinal — XI) 2 – *viscerosenzitivi*, echivalenți ai coarnelor posterioare medulare, corespunzători bazei cornului = nucleii tractului solitar (fibre senzitive ale nervilor IX, VII bis și X) 3 – *somatosenzitivi*, corespunzător capului cornului = nucleul rădăcinii descendente a trigemenului 4 – *vegetativi*, nucleul dorsal al vagului și salivator inferior **Nuclei proprii** — *gracilis* (Goll) și *cuneatus* (Burdach); constituie al II-lea neuron proprioceptiv conștient; după încrucișare formează panglica lui Reil mediană — Von Monakow, lateral de ei, tot proprioceptiv — oliva bulbară, alcătuită de celule poligonale; are dorsal paraoliva dorsolaterală și, ventral, paraoliva ventromedială; are conexiuni aferente (fasciculul central al calotei, fibre tectoolivare, dentoolivare, cerebeloolivare, meduloolivare) și eferente (olivocerebeloase)

@RedAbaris 2013

lui superior pot provoca un sindrom Wallenbeg, atît de des asociat cu o afecţiune a arterei cerebeloase posterioare inferioare. Afectarea regiunii mai centrale a bulbului superior poate produce diverse tablouri clinice, în funcţie de nucleii cranieni afectaţi şi de alte structuri interesate, ca, de exemplu, sindroamele Jackson, Avellis, Schmidt etc.

Puntea *(pons)*

Puntea apare ca o proeminenţă situată deasupra *medullei oblongate*, dedesubtul pedunculului cerebral *(mezencefal)* şi înaintea cereblului (fig. 83) (tab. 10).

Unele sindroame clinice pot fi în mod caracteristic asociate cu leziuni ale punţii. Leziunile porţiunii anterioare a punţii inferioare pot produce o hemiplegie abductoare alternantă, sindromul Millard-Gubler sau sindromul Foville. Leziunile punţii laterale, atît de frecvent asociate cu tumori în unghiul pontocerebelar, pot genera un tablou caracteristic. Leziunile porţiunii anterioare a punţii mijlocii pot provoca o hemiplagie trigeminală alternantă. Leziuni mai întinse ale punţii inferioare pot produce caracterele clinice ale sindromului Raymond-Cestan.

Tabelul 10

Puntea — repere anatomice

Aspect exterior	Aspect interior	
	Substanţa cenuşie	Substanţa albă
Faţa anterioară — voluminoasă — convexă transversal şi vertical — şanţ median cu artera bazilară — striaţii transversale determinate de fibre transversale — în raport cu partea superioară a clivusului — are 3 cm înălţime şi în lărgime — lateral de şanţul median se află piramidele pontine prin care trec fasciculele piramidale — despărţită de bulb prin şanţul bulbopontin	**Nucleii echivalenţi** Motori — al nervului abducens (VI) — al nervului facial (VII) — masticator al nervului trigemen (V) Senzitivi — al trigemenului Vegetativi — salivator superior — lacrimal **Nucleii proprii** — nucleii punţii, în care se termină tracturile corticopontine — nucleu olivar al mezencefalului — nucleul trapezoid — nucleul olivar şi trapezoid alcătuiesc corpul trapezoid — parte din calea auditivi	**Fascicule ascendente** — lemniscul medial — spinotalamic — spinocerebelos încrucişat (Gowers) — pontocerebelos — lemniscul lateral **Fascicule descendente** — piramidal — corticonuclear — corticooculocefalogir — corticopontin — rubrospinal — central al calotei — longitudinal posterior — tectospinal — hipotalamo-vagal
Faţa posterioară — turtită — constituie partea superioară a fosei romboide — pe părţile laterale se află faţa posterioară a pedunculilor cerebeloşi superiori, care se unesc în extremitatea superioară a punţii		
Feţele laterale — de aici se formează pedunculul cerebelos mijlociu		

@RedAbaris 2013

Mezencefalul *(mesencephalon)*

Mezencefalul sau creierul mijlociu ia naștere în urma modificărilor survenite în evoluția veziculei cerebrale mijlocii și este format din pedunculii cerebrali, tuberculii (coliculii) cvadrigemeni și anexele lor. Este străbătut de apeductul lui Sylvius, care reprezintă cavitatea ependimară a veziculei cerebrale mijlocii și face comunicarea dintre ventriculul IV și ventriculul III. Este delimitat de punte prin șanțul pontopeduncular, vizibil pe fața inferioară a nevraxului, iar superior ajunge pînă la tracturile optice — limita față de diencefal și marginea inferioară a corpilor mamilari (creierul intermediar); posterior se întinde de la marginea inferioară a lamei cvadrigeminale pînă la rădăcina corpului pineal (fig. 84) (tab. 11).

Simptomele care pot rezulta din leziunile destructive ale mezencefalului reprezintă de obicei o reflectare a structurii afectate. Destrucția corpilor cvadrigemeni provoacă paralizarea mișcărilor în sus ale ochilor. Destrucția nucleilor celei de a treia și a patra pereche de nervi cranieni produce sindromele clasice de paralizie a acestor nervi.

Destrucția nucleului roșu, a substanței negre sau a substanței reticulare (așa cum se întîmplă în stările encefalitice) poate genera mișcări involuntare și rigiditate.

Destrucția pedunculului cerebral dă naștere la o paralizie spastică a părții controlaterale, ca urmare a destrucției tractului corticospinal. Pisicile

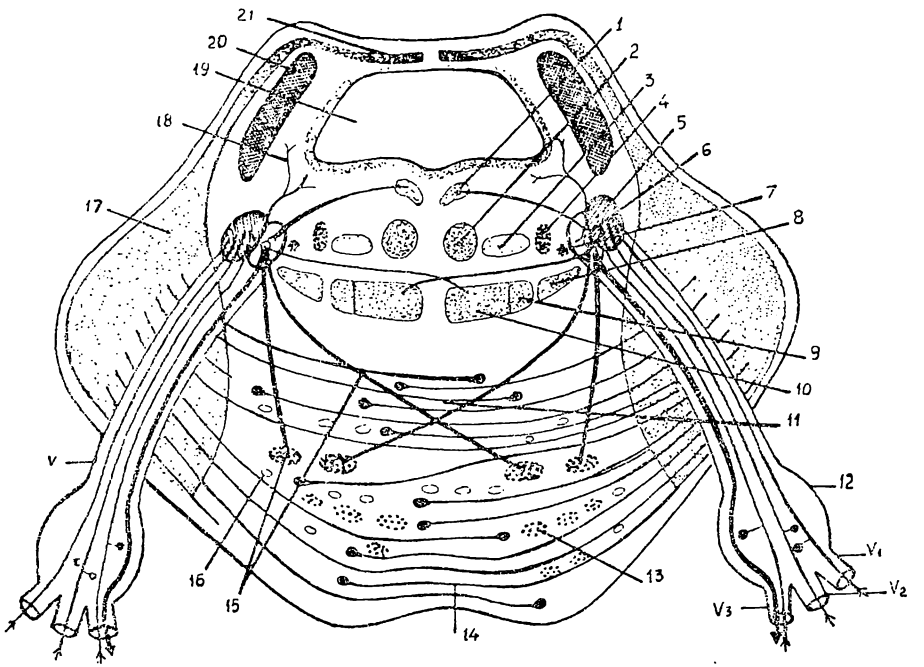

Fig. 83. Secțiune transversală prin punte, schematizată la nivelul emergenței nervului trigemen (după Prof. dr. doc. R. Robacki)

1 — fasciculul longitudinal medial; 2 — substanța reticulară cenușie; 3 — tractul tegment. central; 4 — tractul rubrospinal (v. Monakow); 5 — nucleul terminal al n. trigemen; 6 — nucleul orig. (masticator) n. trigemen; 7 — tractul spinal al n. trigemen; 8 — lemniscul lateral; 9 — tractul spinotalamic; 10 — tractul bulbotalamic (lemniscul medial); 11 — fibre transverse pontine profunde; 12 — ganglion semilunar (Gasser); 13 — tractul corticospinal; 14 — fibre transverse pontine superficiale; 15 — tractul corticobulbar; 16 — nuclei pontini; 17 — pedunculul cerebelos mediu; 18 — tractul mezencefalic al n. VIII; 19 — ventriculul IV; 20 — pedunculul cerebelos superior; 21 — tractul spinocerebelos ventral (Gowers)

@RedAbaris 2013

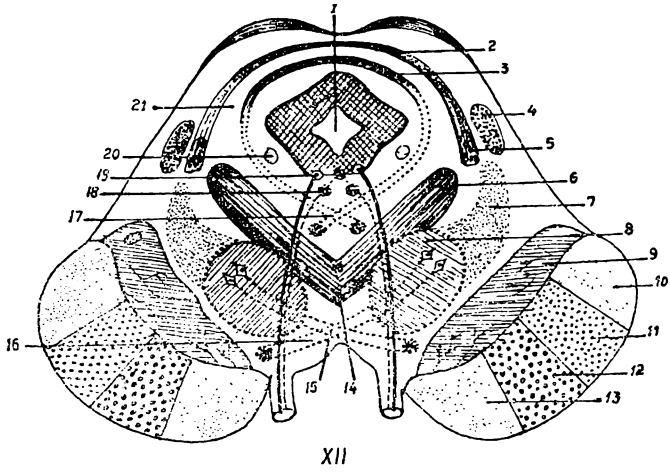

Fig. 84. Secțiune prin mezencefal, la nivelul coliculilor superiori (după Prof. dr. doc. R. Robacki)

1 — canalul central cu stratul griseum central; 2 — stratul optic; 3 — stratul profund; 4 — brațul colicului caudal; 5 — tractul spinotectal și talamic; 6 — pedunculul cerebelos superior; 7 — lemniscul medial; 8 — nucleul roșu; 9 — nucleul negru (Soemmerring); 10 — tractul occipital temporopontin (Türck); 11 — tractul corticospinal; 12 — tractul corticobulbar; 13 — tractul frontopontin (Arnold); 14 — decusatia pedunculilor cerebeloși superiori; 15 — decusația tegumentului ventral (Forel); 16 — tractul rubrospinal; 17 — decusația tegmentului dorsal (Meynert); 18 — fasciculul longitudinal medial; 19 — nucleii de origine ai nn. oculomotori (cu nucleii Westphal-Ednger și Perlia); 20 — tractul mezencefalic al n. trigemen; 21 — tractul tectospinal

Tabelul 11

Mezencefalul — repere anatomice

Aspect exterior	Aspect interior
Fața anterioară — are, pe fiecare parte, 2 fascicule de substanță albă = pedunculii cerebrali *(pedunculi cerebri)* — aceștia pornesc din marginea superioară a punții, diverg în unghi drept, se îndreaptă superior, pătrund în partea inferioară a mezencefalului, deasupra tracturilor optice; sînt lungi și largi de cca 1,5 cm și adăpostesc în ei căile piramidale și tracturile corticopontine *(tractus frontopontinus et tractus occipitotemporopontinus)* — între cei 2 pedunculi se delimitează spațiul interpeduncular *(fossa interpeduncularis)*, triunghiular, cu baza superior, și care, anterior, ajunge la *corpora mamillaria;* fundul fosei este străbătut de vase și se numește *substantia perforata posterior*	Pe secțiune transversală, 3 etaje: posterior = tectal mijlociu = calotă mezencefalică anterior = pedunculii cerebrali **Posterior=tectal,** constituit de tuberculii cvadrigemeni (→ fața posterioară) **Mijlociu=calota** *(tegmentum)* — masă de substanță cenușie în jurul apeductului lui Sylvius — *trigonum lemnisci,* limitat superior de *brachium colliculi inferioris,* inferior de pedunculul cerebelar superior și lateral de șanțul lateral al mezencefalului; adăpostește căi senzitive: tractus-urile bulbotalamic, nucleotalamic *(lemnicus mediale),* spinotalamic și lemniscul lateral (cale auditivă, banda lui Reil) — în substanța albă trec căile aferente ale celor două lemniscuri: tracturile rubroreticulospinal, încrucișate aici (= decusația ventrală, Forel) și tectospinale, tot aici încrucișate (decusația posterioară, Meynert) — substanța neagră Soemmerring *(substantia nigra, locus* niger), masă de celule ner-

@RedAbaris 2013

Aspect exterior	Aspect interior
— între pedunculi și spațiul perforat se află 2 șanțuri, lateral și medial **Fața posterioară** — se întinde între pedunculii cerebeloși superiori și talamus *(lamina tecti quadrigemina)* — este ocupată de tuberculii cvadrigemeni *(colliculii quadrigemeni)*, în număr de doi, de fiecare parte superior și inferior, hemisferici, acoperiți de cerebel; — între cei superiori atîrnă median epifiza; în ei se face conexiunea căii reflexe optice, se termină tractul spinotectal și pleacă tractul și *brachium colliculi superioris* ce merge la corpul geniculat lateral — în cei inferiori se face conexiunea căii reflexe acustice, pleacă tractul tectospinal și *brachium colliculi inferioris*, care merge la corpul geniculat medial. **Fețele laterale** — au cîte 1 șanț lateral, oblic înainte și în afară, ce continuă șanțul interpeduncular și desparte pedunculul în două	voase între șanțurile lateral și medial ale calotei; are legături cu corpul striat; este un constituent important al sistemului extrapiramidal; primește fibre aferente de la măduvă și scoarță (zona precentrală Bechterev), fibre eferente spre bulb, punte și nucleul roșu — nucleul roșu *(nucleus ruber)*, condensare a substanței reticulare, rotunjit, situat posterior de substanța neagră și anterior de nucleul oculomotorului; compus din *paleorubrum*, de la care pleacă fasciculul rubrospinal și *neorubrum*, de la care pleacă fasciculul central al calotei la oliva bulbară; punct nodal al sistemului extrapiramidal, în el se termină tracturile stratorubral, cerebelorubral, mamilotegmental; primește aferențe; dentorubrice, corticorubrice (cortex temporoparietal), rubrorubrice; sub el se încrucișează căile dentorubrice (= decusația Wernekinck) — nucleul interstițial, situat anterior de apeductul cerebral, este originea mănunchiului posterior al fasciculului longitudinal medial — nucleul oculomotorului — nucleul trohlearului **Anterior=peduncular,** cuprinde fasciculele: corticonuclear, frontopontin, piramidal, temporopontin (Türk-Meynert)

cu leziuni, provocate experimental, ale substanței cenușii periapeductale prezintă un comportament asemănător aceluia al subiecților umani cu mutism akinetic. O stare cataleptică asemănătoare celei denumite *flexibilitas* poate apare după destrucția unor porțiuni din tegmentul mezencefalului la pisici. Un sindrom de „înaintare obstinată" („obstinate progression") se produce la pisicile cu leziuni distructive în zona interpeduncular. Aceste animale continuă să împingă și încearcă să meargă împotriva unei rezistențe interpuse, de exemplu, un obstacol sau un perete.

Nervii cranieni

Nervii cranieni sînt în număr de 12 perechi și pot fi împărțiți, din punct de vedere fiziologic, în nervi senzoriali (olfactiv, optic și vestibulocohlear), nervi motori (oculomotor, trohlear, abducens) și nervi micști (trigemen, facial, glosofaringian, vag și accesoriu) (tab. 12, 13).

Vom prezenta nervii motori și micști, cei senzoriali urmînd a fi detaliați la capitolele privind analizatorii. Pentru o mai bună înțelegere a nervilor cranieni se vor reda unele noțiuni privind originea, traiectul și teritoriul lor de distribuție.

@RedAbaris 2013

Nervii cranieni – repere anatomice

Caracteristici generale ale nucleilor	Nucleii nervilor cranieni propriu-ziși (descriere)	Originea aparentă
1	2	3
Nucleii motori — nuclei de origine — formați din celulele multipolare ale neuronului motor — dispuse pe 2 rînduri: — *lateral:* nucleul facial și trigemen și partea motorie a glosofaringianului și vagului — *medial:* nucleii oculomotor, abducens, trohlear, hipoglos — neuriții formează nervii motori — părăsesc trunchiul cerebral de aceeași parte — nu se încrucișează: nervii abducens, facial și părțile motorii ale glosofaringianului, vagului, trigemenului și hipoglosului — se încrucișează complet trohlearul — primesc impulsuri de la scoarță prin tractul piramidal — în ei se termină fibre ale căii piramidale de partea opusă (facial), dar și din ambele emisfere **Nucleii senzitivi** — nuclei terminali — protoneuronii sînt în ganglionii nervilor cranieni sub formă de celule bipolare: o prelungire vine de la periferie (piele, mucoase), cealaltă se termină în nucleul terminal	**Per. I, II:** — nu sînt nervi ci tracturi de substanță albă, centrală; vor fi descriși la analizatorii optic și olfactiv **Per. III:** — *nucleus nervi oculomotorii* — în mezencefal, inferior de nucleul interstițial, la nivelul colicululuí superior, între ei se află formațiunea parasimpatică a oculomotorului alcătuită dintr-o parte mediană (Perlia), pentru nervul ciliar și 2 părți laterale (Westphal-Edinger); pentru nervul sfincter al pupilei **Per. IV:** — *nucleus nervi trochlearis* — sub apeductul cerebral, la nivelul colicululuí inferior **Per. V:** — *nucleus motorius nervi trigemeni* — în partea superioară a fosei romboide = nucleul de origine a *portio minor* a trigemenului — *nucleus sensibilis nervi trigemeni* — în afara celui motor = nucleul terminal al *portio major* a trigemenului; de la el se desprind: sus, pînă la lamina tectală, nucleul tractului mezencefalic al trigemenului; jos, pînă la C_2, nucleul tractului spinal al trigemenului (se observă prin transparența substanței albe la nivelul lui *tuber cinereum*) **Per. VI:** — *nucleus nervi abducens* — la nivelul punții lui Varolio, în planșeul ventriculului IV, sub *eminentia terres* **Per. VII:** — *nucleus nervi facialis* — sub colicului facialului, anterior și lateral față de abducens, format de: *nucleus salivatorius superior* (în partea inferioară a nucleului facial motor) și *nucleus salivatorius inferior* (prelungire a celui superior, inferior de striile medulare ale fosei romboide) **Per. VII bis:** — *nucleus intermedius* — ramură senzitivă a facialului	**Oculomotor (III)** — în șanțul medial al pedunculului cerebral **Trohlear (IV)** — dedesubtul colicululuí inferior **Trigemen (V)** — pe partea laterală a punții lui Varolio, în apropierea pedunculului cerebelos mijlociu **Abducens (VI)** — între punte și piramidă bulbară, deasupra ei, în șanțul bulbopontin **Facial (VII),** *Intermediar a lui Wrisberg (VII bis), Statoacustic (VIII)* — între bulb și punte, superior — și lateral de oliva **Glosofaringian (IX), Vag (X), Accesor (XI),** unul sub altul, din șanțul lateral posterior al bulbului (retroolivar), rădăcina spinală a per. XI iese între rădăcinile posterioare ale nervilor cervicali și ligamentul denticulat **Hipoglos (XII)** — între piramida și oliva bulbară

@RedAbaris 2013

1	2	3
— aici există și corpul celui de al doilea neuron care merge la organele centrale **Nucleii vegetativi** — situați în fosa romboidă — de origine parasimpatică — se asociază anumitor nervi cranieni	**Per. VIII:** — *nucleus nervii statoacustici* — 2 grupe — *pars vestibularis (n. staticus)* cu 4 nuclei de terminație în aria vestibulară a fosei romboide: lateral (Derters), superios (Bechterew), spinal (Roller), medial (Schwalbe) — *pars cochlearis (n. acusticus)* cu 2 nuclei terminali, în apropierea pedunculului cerebelos inferior ventral și dorsal. **Per. IX:** — *nucleus nervi glossopharyngeus* — format din nuclei de origine și terminali: ambiguu, comun și pentru vag, dorsal al vagului, salivator inferior, terminal al vagului și tractul și nucleul tractului solitar (comun pentru vag și intermediar) **Per. X:** — *nucleus nervi vagi* — origine și terminații asemănătoare glosofaringianului: nucleii ambiguu, dorsal, salivator inferior, terminal, tractul și nucleul tractului solitar **Per. XI:** — *nucleus nervi accesorius* — cu 2 nuclei de origine, cranial și caudal **Per. XII:** — *nucleus nervi hypoglossi* — formează trigonul nervului hipoglos	

Tabelul 13

Organizarea funcțională a nervilor cranieni
(după Abraham, Kaplan, Gerhardt von Bonin și Frank Netter)

Nuclei motori	Nuclei senzitivi
1. Nc. Edinger-Westphal — fibrele sale, care merg la nervul oculomotor, apoi la ggl. ciliar, inervează mușchii intrinseci ai ochiului 2. Nc. oculomotor — are un grup celular median și altul lateral; fibrele sale inervează toți mușchii extrinseci oculari, cu excepția mușchiului drept lateral și mușchiului oblic superior 3. Nc. trohlear — după un traiect inferior, fibrele sale, decusate, inervează mușchiul oblic superior 4. Nc. motor al trigemenului — fibrele sale merg lateral cu nervul mandibular și inervează mușchii masticatori 5. Nc. abducens — fibrele sale se îndreaptă spre înainte pentru a inerva mușchiul drept lateral	1. Nc. mezencefalic al trigemenului — fibre din mușchii extrinseci ai globului ocular și din mușchii masticatori se termină în acest nucleu; de aici provin rădăcinile mezencefalice ale acestui nerv 2. Nc. senzitiv principal al trigemenului — fibre ce transmit durerea, temperatura, tactul, de la cap și față, ating puntea și se divid în fibre scurte ascendente, care se termină în acest nucleu și fibre lungi descendente, care se termină în nc. spinal al nervului trigemen 3. Nc. spinal al trigemenului — fibrele sale transmit exclusiv excitațiile dureroase și de temperatură

@RedAbaris 2013

Tabelul 13 (continuare)

Nuclei motori	Nuclei sensitivi
6. Nc. motor al facialului — fibrele merg posteromedial, ocolesc nucleul nervului abducens, apoi merg anterolateral la porțiunea inferioară a punții, ies din trunchi prin șanțul bulbopontin și inervează mușchii voluntari faciali ai mimicei 7. Nc. salivator superior — trimite fibre, prin coarda timpanică, la ggl. submaxilar și inervează glandele submaxilară și sublinguală 8. Nc. salivator inferior — trimite fibre la ggl. otic și inervează glanda parotidă 9. Nc. hipoglos — trimite fibre în jos și lateral părăsind trunchiul cerebral prin șanțul dintre olivă și piramidă și inervează limba 10. Nc. motor dorsal al vagului — trimite fibre prin bulb la nervul vag, care se termină în plexurile simpatice vagale, în torace și abdomen 11. Nc. ambiguu — trimite fibre prin nervii glosofaringieni, vag și spinal accesor și inervează faringele și laringele 12. Nc. spinal accesor — fibrele formează rădăcini care se unesc cu rădăcinile bulbare ale nervului spinal accesor și inervează mușchiul trapez și mușchiul sternocleidomastoidian	și se continuă cu substanța gelatinoasă Rolando 4. Nc. vestibular — fibrele din celulele ganglionare bipolare vestibulare se transmit în acest nucleu; fibrele sale scurte ascendente se termină în nucleul lateral (nc. Deiters); fibrele descendente lungi se termină într-un mare nucleu principal, în nucleul spinal descendent, în nucleul superior (Bechterew) și în cerebel 5. Nc. cohlear — fibrele centrale, provenind din celule bipolare ale ggl. spiral din cohlee, se termină în acest nucleu. Din porțiunea sa anterioară fibrele traversează lemniscul lateral și merg la coliculul inferior. Din porțiunea sa posterioară, fibrele trec prin corpul geniculat medial la coliculul inferior terminîndu-se în aria auditivă a scoarței cerebrale 6. Nc. tractului solitar — primește fibre viscerale aferente de la nervii facial, glosofaringian și vag 7. Nc. comisural — se unește cu nucleii tractului solitar

1. Nervi motori și micști

Nervul oculomotor (III) *(n. oculomotorius).* Își are originea reală într-un grup de nuclei situați în mezencefal, dedesubtul apeductului Sylvius, dispuși în două părți, una anterioară și alta posterioară, între care se găsește „nucleul central al lui Perlia". Acești nuclei inervează toți mușchii extrinseci ai globului ocular, cu excepția oblicului superior și a dreptului extern. La nivelul nucleului există un grupă celular rostrol, cu rol în inervația ridicătorului pleoapei superioare iar apoi, succesiv, din ce în ce mai caudal, grupe de celule în relație cu inervația dreptului superior, dreptului intern, oblicului inferior și a dreptului inferior. În afară de acești nuclei, nervul oculomotor mai are originea și în nucleul Edinger–Westphal situat în vecinătate, de la care pleacă fibre ce inervează musculatura intrinsecă a globului ocular și care fac sinapsă în ganglionul ciliar, avînd rol în pupiloconstricție și acomodație.

Originea aparentă a nervului este între cei doi pedunculi cerebral, de unde se dirijează oblic înainte, lateral și în sus, pentru a se angaja apoi în grosimea peretelui extern al sinusului cavernos. Ulterior pătrunde în orbită prin fisura orbitară superioară, unde se împarte în ramurile sale terminale, superioară și inferioară *(ramus sup. et inf.),* pentru mușchii amintiți. Nervul primește și ramuri simpatice la nivelul sinusului cavernos.

Este important să menționăm că raportul său cu sinusul cavernos face ca în tromboflebita acestui sinus să fie interesat nervul, apărînd consecutiv paralizia mușchilor

@RedAbaris 2013

globului ocular şi imposibilitatea acomodării. Dacă leziunea este unilaterală, globul ocular apare deviat, cu imposibilitatea de a se efectua mişcări sinergice cu celălalt glob ocular, realizîndu-se ceea ce se numeşte strabismul divergent, din cauza acţiunii necontractante a dreptului lateral şi oblicului superior (aceştia din urmă nefiind inervaţii de oculomotor, nu sînt paralizaţi). Totodată se produce căderea pleoapei superioare *(ptosis)*, dilatarea pupilei, prin paralizia sfincterului pupilar şi pierderea puterii de acomodare, prin paralizia muşchiului ciliar.

Nervul trohlear (IV) *(n. trochlearis)*. Originea reală se află în mezencefal, într-un nucleu aşezat caudal de cei ai oculomotorului, iar originea aparentă pe faţa dorsală a mezencefalului. De la locul de emergenţă nervul se dirijează oblic în afară, în jos şi înainte, înconjurînd faţa laterală a pedunculului cerebral. Ajunge în peretele lateral al sinusului cavernos, sub oculomotor şi deasupra ramurii oftalmice a nervului trigemen, apoi pătrunde în orbită prin fisura orbitară superioară, alăturîndu-se muşchiului oblic superior pe care îl inervează.

Cînd nervul trohlear este paralizat se pierde funcţia oblicului superior, bolnavul nefiind capabil să întoarcă ochiul în jos şi lateral. În acest caz, datorită faptului că ochiul priveşte sub planul orizontal, apare diplopia (vederea dublă), iar bolnavul, pentru a contracara această invaliditate, ţine capul înclinat în sus, de partea sănătoasă.

Nervul trigemen (V) *(n. trigeminus)*. Este cel mai mare nerv cranian mixt, cu o distribuţie foarte întinsă care asigură inervaţia senzitivă a feţei şi inervaţia motorie a tuturor muşchilor masticatori.

Porţiunea sa senzitivă poate fi omologată cu rădăcina posterioară a unui nerv spinal, ce prezintă pe traiectul său un ganglion spinal. În cazul de faţă este vorba de ganglionul lui Gasser *(ganglion trigeminale)*, situat la nivelul impresiunii trigeminale, aproape de vîrful părţii petroase a osului temporal.

Ramurile periferice se grupează în nervii oftalmic, maxilar şi partea senzitivă a mandibularului, prin care vin incitaţiile senzitive de la periferie.

Ramurile centrale se grupează în rădăcinile inferioară, mijlocie şi superioară, ajungînd la nivelul nucleilor terminali şi al fibrelor senzitive ale trigemenului, ce reprezintă continuarea, în trunchiul cerebral, a capului cornului posterior, respectiv, nucleul gelatinos bulbospinal. Acesta are forma unei coloane lungi longitudinale, ce se întinde, fără întrerupere, din partea inferioară a punţii pînă la nivelul C_2 al măduvei spinării. La nivelul bulbului determină tuberculul lui Rolando, proeminenţă bine vizibilă pe marginea anterioară a corpului restiform, nucleul mijlociu Déjérine, situat în punte, continuînd pe precedentul deasupra şi înapoi şi nucleul mezencefalic, situat corespunzător lui *locus coeruleus*, socotit de unii ca nucleu adiţional motor (Johnston), însă dovedit astăzi ca nucleu senzitiv (Edinger).

Fibrele care iau naştere din aceşti nuclei încrucişează planul median şi urcă la nucleul lateral al talamusului, prin lemniscul trigeminal, de unde merg la cortexul girului postcentral. Pe parcurs, ele dau numeroase colaterale la nucleii ambiguu, masticator, facial, în substanţa reticulară, realizînd căi scurte reflexe.

Ramura sa motoare îşi are originea în doi nuclei: nucleul principal, situat în partea laterală a calotei pontine, deasupra nucleului facialului, reprezentînd, la nivelul punţii, echivalentul capului cornului anterior al măduvei spinării şi nucleul accesor, ce este reprezentat de o bandă de

@RedAbaris 2013

celule nervoase ce se întinde continuu, de la nucleul principal la tuberculul cvadrigemen anterior.

Nervul prezintă trei ramuri primare: nervul oftalmic, ce iese din craniu prin fisura orbitară superioară; nervul maxilar, ce iese pin *foramen rotundum;* nervul mandibular, ce iese din craniu prin *foramen ovale.*

– **Nervul oftalmic** *(n. ophtalmicus),* prin ramurile sale, frontală şi nazociliară *(n. frontalis, n. nasociliaris),* inervează cele două treimi anterioare ale regiunii frontoparietale, zona superciliară, cele două treimi interne ale pleoapei superioare, treimea internă a pleoapei inferioare, *dorsum nasi* şi partea internă a aripilor nasului. Prin ramul lacrimal *(n. lacrimalis)* vin filete parasimpatice de la nucleul lacrimal, după ce au făcut sinapse la nivelul ganglionului sfenopalatin. Pe traiectul nervului oftalmic se găseşte ganglionul ciliar *(ganglion ciliare),* de la care pleacă nervii ciliari scurţi *(nn. ciliaris breves)* ce se distribuie muşchiului ciliar, irisului şi corneii.

– **Nervul maxilar** *(n. maxillaris),* prin ramurile sale meningeală, zigomatică, dentare, palpebrale inferioare, nazale, sfenopalatine *(n. meningeus medius, n. zygomaticus, nn. pterygopalatini)* inervează etajul maxilar al feţei, partea externă a aripilor nasului, buza superioară, partea anterioară a regiunii geniene, partea anterioară a regiunii temporale – ca teritoriu tegumentar –, mucoasa cavităţii nazale în mare parte, o zonă din mucoasa nazofaringelui, mucoasa palatului dur şi a fornixului superior – ca teritoriu mucos. De asemenea, prin ramurile sale dentare *(nn. alveolares superiores posteriores, medii, anteriores)* inervează toţi dinţii etajului maxilar. Pe traiectul său este situat ganglionul sfenopalatin *(ganglion pterygopalatinum)* în fosa pterigopalatină. Aici fac sinapsă fibrele ce vin pe calea marelui nerv petros superficial, din nucleul lacrimal situat în punte.

– **Nervul mandibular** *(n. mandibularis),* prin ramurile bucală, auriculotemporală şi dentară inferioară *(n. buccalis, n. auriculotemporalis, n. alveolaris inferior)* inervează cea mai mare parte a fosei temporale, partea posterioară a regiunii geniene, partea superioară a regiunii maseteriene şi regiunea mentonieră – ca teritoriu tegumentar –, mucoasa cavităţii bucale la nivelul fornixului inferior şi, parţial, mucoasa linguală – ca teritoriu mucos. De asemenea, inervează dinţii etajului mandibular. Pe traiectul său se găsesc ganglionii otic şi submandibular *(ganglion oticum, ganglion submandibulare),* unde fac sinapsă fibrele parasimpatice de la nivelul nucleului salivator inferior care, ulterior, se distribuie glandelor submaxilară şi sublinguală şi fibrele simpatice, ce vor face sinapsă în ganglionul otic şi se distribuie glandei parotide.

Prin ramurile sale motorii, respectiv nervii temporali, maseterin, pterigoidieni medial şi lateral *(nn. temporales profundi, n. massetericus, n. pterygoideus med. et lat.)* nervul mandibular inervează muşchii masticatori.

Este important de cunoscut teritoriul de distribuţie al nervului şi pentru faptul că, în unele cazuri, trebuie făcută anestezia unei părţi a teritoriului său. Astfel, pentru extracţia unui dinte de pe mandibulă se anesteziază ramul dentar inferior, prin introducerea substanţei anestezice la nivelul pătrunderii nervului în mandibulă, avînd drept reper spina lui Spix. Pentru anestezia incisivilor şi caninilor superiori, substanţa anestezică se introduce, prin fornixul superior, la nivelul găurii infraorbitale, interesind acest ram al nervului maxilar; pentru molarii şi premolarii superiori se introduce anestezicul la nivelul ramurilor dentare mijlocii şi posterioare ale maxilarului, avînd drept reper tuberozitatea maxilară.

Dacă se produce paralizia muşchilor masticatori, atunci cînd gura este deschisă mandibula este trasă de partea paralizată.

@RedAbaris 2013

Trigemenul poate fi destul de frecvent sediul unor nevralgii. O carie dentară, prin iritație inflamatorie a nervului dentar inferior, provoacă o durere ce iradiază, de obicei pe cea mai mare parte a teritoriului nervului.

Unele din ramurile nervului pot fi reperate prin palpare. Astfel, pe o linie verticală, ce trece prin mijlocul marginii superioare a orbitei, se proiectează orificiile supraorbitar, infraorbitar și mentonier, la nivelul cărora pot fi explorate ramurile respective ale trigemenului și se pot face infiltrații anestezice.

O leziune a întregului nerv trigemen provoacă anestezia jumătății anterioare corespunzătoare a pielii capului, feței (cu excepția unei zone de la unghiul mandibulei), a corneii, a conjunctivei, precum și a mucoaselor nazală, bucală și linguală.

Nervul abducens (VI) *(n. abducens).* Are originea reală la nivelul punții lui Varolio, într-un nucleu situat în podeaua ventriculului IV, sub *eminentia teres.* De la acest nucleu de origine fibrele descriu o curbă în jurul nucleului facialului ajungînd la nivelul originii aparente a nervului. La baza creierului nervul apare în șanțul bulbopontin, de unde se îndreaptă înainte, în afară și în jos, în etajul posterior al endobazei craniului, ajunge să străbată peretele sinusului cavernos și pătrunde în orbită prin partea medială a fisurii orbitare superioare. De aici se înfundă pe fața medială a dreptului lateral, pe care îl inervează.

Paralizia nervului abducens, în cazuri de tromboflebită a sinusului cavernos sau de fracturi ale bazei craniului, atrage după sine strabismul medial sau convergent, prin imposibilitatea contracarării acțiunii dreptului medial, inervat de oculomotor.

Nervul facial (VII) *(n. facialis).* Nervul facial este un nerv mixt, avînd o parte motorie – facialul propriu-zis – și o parte senzorială gustativă și parasimpatică – intermediarul lui Wrisberg (nervul VII bis); drept urmare, teritoriul său de distribuție este motor, senzitiv, senzorial și vegetativ.

Originea reală a porțiunii motorii se află în punte, în nucleul facialului *(nucleus originis nervi facialis).*

De la acest nivel fibrele motorii descriu un traiect curb, înconjurînd nucleul de origine al abducensului, pentru a ajunge apoi la nivelul originii sale aparente, în șanțul bulbopontocerebelar, foseta supraolivară. În acest traiect facialul face un cot foarte accentuat, numit „genunchiul facialului", care nu există decît la mamifere.

De asemenea, trebuie menționat că în nucleul facialului se poate descrie o somatotopie, deosebindu-se un grup dorsomedial de celule și un grup ventrolateral. În scoarța creierului, teritoriul facialului se găsește în partea inferioară a zonei precentrale. La nucleul facialului vin fibre piramidale ale fasciculului geniculat care, pentru mușchii frunții și ochiului, sosesc din amîndouă emisferele, pe cînd pentru mușchii peribucali și ai obrajilor vin numai din emisfera opusă. Aceasta explică deosebirile clinice dintre paralizia supranucleară cerebrală a facialului și paralizia prin interesarea nucleului facialului din punte. Nucleul facialului prezintă conexiuni cu fasciculul geniculat, cu nucleul trigemenului, cu căile optică și acustică prin tuberculii cvadrigemeni anteriori și posteriori și fasciculul longitudinal posterior.

Originea fibrelor senzoriale gustative ale facialului (intermediarul lui Wrisberg) este în ganglionul geniculat *(ganglion geniculatum),* situat la nivelul primei cotituri a canalului facial din stînca temporalului, de unde fibrele parcurg conductul auditiv intern, ajung în foseta supraolivară (lateral de facial), terminîndu-se într-un nucleu senzitiv situat în partea superioară a aripii cenușii sau, după alți autori, în partea superioară a

@RedAbaris 2013

nucleului tractului solitar. De aici pornesc fibre aferente spre cortex, probabil spre girul hipocampului, în vecinătatea uncus-ului.

Traiectul nervului facial este parcurs de un contingent important de fibre din parasimpaticul cranian. Astfel, de la nucleul lacrimal, pe calea nervului mare petros *(n. petrosus major)*, făcînd sinapsă în ganglionul sfenopalatin, vin fibre parasimpatice pentru glanda lacrimală; de la nucleul salivator superior *(nucleus salivatorius superior)*, împrumutînd calea nervului „coarda timpanului" și făcînd sinapsă în ganglionii submandibular și sublingual, vin fibre parasimpatice pentru glandele submandibulară și sublinguală.

De la nivelul originii sale aparente (foseta supraolivară), facialul merge oblic în sus și lateral, în etajul posterior al craniului, pătrunde în conductul auditiv intern, descriind următoarele 3 porțiuni intrapetroase: prima, orizontală, anteroposterioară, a doua transversală, oblică (dinăuntru în afară și de sus în jos) și a treia, dirijată vertical în jos pînă la orificiul stilomastoidian, de unde nervul pătrunde în grosimea glandei parotide, divizîndu-se în ramurile sale primare, temporofacială și cervicofacială.

Intermediarul lui Wrisberg prezintă un traiect identic cu al facialului, avînd ganglionul geniculat situat la nivelul primei curburi a facialului intrapetros.

Prin ramurile sale terminale, temporofacială, cervicofacială și auriculară posterioară *(n. auricularis posterior)* nervul inervează toți mușchii mimicii și platisma *(rr. temporales, rr. zygomatici, rr. buccales, r. marginalis mandibulae, r. colli)*.

Prin ramuri motorii speciale inervează mușchiul scării timpanului, contribuind la audiție, mușchiul digastric (pîntecele posterior) și mușchiul stilohioidian *(n. stapedius, r. digastricus, r. stylohioideus)*.

Teritoriul senzorial este dat prin nervul coarda timpanului *(chorda tympani)*, ram intrapetros al facialului, ce descrie un traiect aparte, alăturîndu-se în final nervului lingual, ram din mandibular. Asigură sensibilitatea gustativă a celor două treimi anterioare ale mucoasei linguale.

Teritoriul vegetativ este dat de contingentul de fibre parasimpatice ce împrumută calea facialului, mergînd la glandele lacrimală, submandibulară, sublinguală.

Teritoriul senzitiv cutanat este reprezentat de zona inferioară a lobulului urechii, tragus, antetragus, antehelix, parțial cavitatea timpanică, și se realizează prin anastomoza dintre facial și ramul auricular al vagului, anastomoză situată deasupra găurii stilomastoidiene. Zona senzitivă a facialului se numește teritoriul lui Ramsay–Hunt.

Deosebim două tipuri de paralizii: una centrală, prin interesarea proiecției corticale sau a fasciculului geniculat în capsula internă, și alta de tip periferic, ce reunește leziuni la diferite niveluri, de la nucleul facialului pînă la ieșirea nervului prin orificiul stilomastoidian.

În paralizia facială de tip central este caracteristic faptul că partea inferioară a feței este paralizată, în timp ce fruntea poate fi încrețită liber, ochiul poate fi închis perfect, teritoriul facial superior nefiind decît puțin afectat. Aceasta se explică prin dispoziția anatomică menționată.

Dacă paralizia se produce consecutiv lezării nucleului facialului din punte, vor fi afectate atît jumătatea superioară cît și cea inferioară ale feței, însă gustul nu este afectat.

Dacă lezarea este în porțiunea petroasă a temporalului, pacientul își pierde și gustul, prin interesarea ramurii senzitive, iar simțul auzului este afectat prin paralizia mușchiului stapedius.

@RedAbaris 2013

Cel mai frecvent, paralizia survine consecutiv virozelor respiratorii *(a frigore)* sau lezării nervului la ieşirea din orificiul stilomastoidian. Aspectul este caracterizat prin imobilitatea feţei de partea paralizată, cu ştergerea reliefurilor, comisura labială şi vîrful nasului trase de partea sănătoasă, cu imposibilitatea închiderii normale a ochiului şi efectuării fluieratului sonor.

Linia de proiecţie a nervului începe dintr-un punct situat sub conductul auditiv extern, de la nivelul căruia se îndreaptă în două direcţii:

– o linie posterioară, ce merge înapoia pavilionului urechii, paralel cu aceasta şi prezentînd o convexitate posterioară (linia de proiecţie a auricularului posterior);

– o linie radiară, care are o direcţie anterioară, spre unghiul extern al orbitei (proiecţia ramului temporofacial) şi o direcţie către unghiul mandibulei (proiecţia ramului cervicofacial).

Cunoaşterea acestor linii are o mare importanţă practică. Astfel, în cazuri de intervenţii pe parotidă, incizia se face radiar de-a lungul acestor linii pentru a nu se leza nervul facial.

Nervul glosofaringian (IX) *(n. glosopharyngeus).* Nervul glosofaringian este un nerv mixt ce conţine fibre senzitive, senzoriale, motorii şi vegetative.

Originea reală este, pentru rădăcinile senzitivă şi senzorială, în nucleul terminal şi nucleul tractului solitar din bulb, unde vin axonii neuronilor din ganglionii petroşi superior şi inferior – Andersch şi Ehrenritter *(ganglion superius et inferius)*, situaţi pe traiectul nervului şi care pot fi omologaţi cu ganglioni spinali. De la acest nucleu pleacă fibre spre talamus, iar apoi spre hipocamp (simţul gustului în treimea posterioară a limbii).

Pentru porţiunea motorie, originea reală este în porţiunea superioră a nucleului ambiguu *(nucleus ambiguus)*, de unde pleacă fibre pentru muşchiul stilofaringian şi stiloglos. De asemenea, din nucleul salivator inferior *(nucleus salivatorius inferior)* vin fibre parasimpatice ce se vor alătura nervului timpanic *(n. tympanicus)*, ram din glosofaringian, pentru a ajunge la glanda parotidă.

Originea aparentă a nervului este în şanţul retroolivar. Părăseşte craniul prin orificiul jugular, se alătură muşchilor stilofaringian şi stiloglos, trece între constrictorul mijlociu şi inferior pentru a ajunge la tonsilă, faringe şi partea posterioară a limbii.

Teritoriul senzitiv este reprezentat de mucoasa cavităţii timpanice, mucoasa faringelui (plexul faringian), tonsila palatină şi porţiunea posterioară a limbii.

Teritoriul motor al nervului este reprezentat de muşchii stilofaringian, stiloglos şi glosostafilin.

Teritoriul senzorial asigură sensibilitatea gustativă a treimii posterioare a limbii.

Conţine şi un contingent de fibre vegetative parasimpatice pentru glanda parotidă.

Nervul vag (X) *(n. vagus).* Este un nerv mixt ce conţine fibre motorii, senzitive şi vegetative. Originea reală a fibrelor somatosenzitive se află în nucleul tractului solitar, iar a fibrelor somatomotorii, ce inervează muşchii striaţi aferenţi vagului, este în nucleul ambiguu. Originea fibrelor vegetative parasimpatice este în nucleul salivator inferior şi în nucleul dorsal al vagului *(nucleus dorsalis n. vagi)*; ultimul se găseşte la nivelul aripii cenuşii de pe podişul ventriculului al patrulea. Pe traiectul vagului se dispun doi ganglioni senzitivi (*ganglion superius*, în orificiul jugular şi *ganglion inferius*, exocranian).

@RedAbaris 2013

Originea aparentă este la nivelul şanţului retroolivar. Iese din craniu prin orificiul jugular, urmează la gît calea mănunchiului vasculonervos jugular-carotic, pentru ca apoi să descrie un lung traiect în torace şi abdomen, asigurînd inervaţia vegetativă a organelor toracice şi a celor abdominale, pînă în apropierea flexurii stîngi a colonului.

Teritoriul motor este reprezentat de muşchii laringelui, inervaţi de nervul laringeu inferior *(n. laryngeus recurrens)*, cu excepţia cricotiroidianului, inervat de laringeul superior *(n. laryngeus superior)*, prin ansa lui Galien.

Teritoriul senzitiv constituit de mucoasele faringiană *(rr. pharyngeii)* şi laringiană (nervul laringeu superior), faţa medială a pavilionului urechii şi partea posterioară a meatului auditiv extern *(r. auricularis)*. De asemenea mai inervează partea posterioară a mucoasei linguale.

Teritoriul vegetativ este reprezentat de componente parasimpatice pentru viscerele toracice (cord – ramurile cardiace; pulmon – plexurile pulmonale; esofag – plexul esofagian) şi viscerele abdominale, pînă la nivelul flexurii splenice a colonului.

Acţiunea componentei parasimpatice realizează bradicardie, hipertensiune, bradipnee, bronhoconstricţie, creşterea peristaltismului intestinal, hipersecreţia glandelor gastrice şi intestinale.

Componenta vegetativă este responsabilă de o serie de reflexe, cum ar fi tusea, produsă prin iritaţia ramurilor pulmonare, în caz de mărire de volum a ganglionilor (adenopatie) sau prin prezenţa unui dop de cerumen în ureche, ce irită nervul auricular, ram din vag.

Lezarea ramurilor faringiene ale vagului ca, de exemplu, în caz de difterie, de tumori sau anevrisme (dilatări ale vaselor), duce la paralizia muşchilor coardelor vocale ale laringelui, alterînd consecutiv foarte mult vocea. Coarda vocală de partea afectată este imobilă, în timp ce cea de partea opusă trece spre planul median. Acest lucru este vizibil la examenul laringoscopic cînd, cu ajutorul unei oglinzi speciale, se poate vedea aditus-ul laringelui.

Nervul accesor (XI) *(n. accesorius)*. Este un nerv somatomotor ce se compune din două rădăcini, una bulbară şi alta spinală. Originea reală a rădăcinii bulbare *(radices craniales)* este în nucleul ambiguu din bulb, iar originea aparentă, la nivelul şanţului retroolivar. De aici, această rădăcină iese din craniu prin orificiul jugular.

Originea reală a rădăcinii spinale *(radices spinales)* se află într-un nucleu alungit, constituit din celule motoare, ce se găseşte în partea laterală a coloanei cenuşii anterioare a măduvei spinării, de la C_1–C_4. Originea aparentă este situată puţin înaintea liniei de emergenţă a rădăcinilor posterioare ale nervilor spinali respectivi.

Fibrele se unesc pentru a forma un trunchi, ce suie între ligamentul dinţat şi rădăcinile posterioare ale nervilor spinali, pătrunde în craniu prin *foramen magnum*, îndepărtîndu-se în sus şi lateral, pentru a ieşi apoi din craniu prin orificiul jugular, unde primeşte filetele din rădăcina bulbară. Nervul coboară trecînd medial de apofiza stiloidă, ajunge la partea superioară a muşchiului sternocleidomastoidian, pe care-l străbate, primind anastomoze din C_2. Iese la marginea posterioară a muşchiului, încrucişează trigonul omotrapezoid, fiind aşezat pe *m. levator scapulae*, iar apoi dispare sub marginea anterioară a muşchiului trapez, formînd un plex pe faţa lui profundă. Inervează muşchii sternocleidomastoidian şi trapez.

Se consideră de către mulţi autori că rădăcina bulbară *(r. internus)* a accesorului se alătură fibrelor vagului cu originea în nucleul ambiguu, constituind un nerv unic, vagospinalul, ce inervează musculatura laringelui.

@RedAbaris 2013

Nervul poate fi iritat de procese inflamatorii şi, în aceste cazuri, apare tranzitoriu sau permanent, un spasm al trapezului şi sternocleidomastoidianului, realizînd torticolisul.

Linia de proiecţie a nervului este, în trigonul omotrapezian, dispusă oblic dinainte înapoi şi de sus în jos.

Nervul hipoglos (XII) *(n. hypoglossus).* Este un nerv somatomotor, reprezentînd rădăcinile anterioare fuzionate a patru nervi precervicali, ale căror rădăcini posterioare au dispărut complet în cursul filogenezei prin adăugarea spondilocraniului (partea craniului de origine vertebrală, corespunzător primilor nervi spinooccipitali, ale căror somite au fost înglobate în cap).

Originea reală a nervului este reprezentată de *nucleus originis n. hypoglossi*, situat în partea inferioară a bulbului rahidian. Acesta este în legătură cu calea piramidală, cu calea senzitivă centrală şi cu fibre din fasciculul longitudinal posterior.

Originea aparentă a nervului se găseşte la nivelul şanţului preolivar. Fibrele nervului formează două trunchiuri ce ies din craniu prin canalul hipoglos, pentru ca apoi să se unească sub formă de cordon rotund, ce descrie o curbă cu convexitatea în sus şi înainte, trecînd succesiv prin spaţiul retrostilian, prin triunghiul carotidian, prin regiunea submandibulară, pentru a ajunge pe faţa laterală a limbii. Prezintă anastomoze cu nervul vag chiar la ieşirea din craniu, cu plexul faringian, cu un ram descendent din plexul cervical, formînd cu acesta „ansa hipoglosului".

Teritoriul de distribuţie al nervului este exclusiv motor, fiind reprezentat de muşchii intrinseci şi extrinseci ai limbii, respectiv muşchiul geniohioidian *(rr. linguales)*, iar prin ansa hipoglosului *(radix superior ansae cervicalis)*, sternohioidianul şi sternotiroidianul. După unii autori ansa hipoglosului nu ar reprezenta decît o anastomoză a nervilor cervicali între ei, fibrele comunicante C_{1-2} luînd drumul hipoglosului pentru a se uni apoi cu fibrele din C_{2-3}.

În cazuri de leziuni unilaterale ale nervului se produce paralizia, de o parte, a limbii (cînd limba este scoasă în afară ea deviază spre partea sănătoasă). Sensibilitatea tactilă şi cea gustativă a organului rămîn intacte. Vorbirea este mai greoaie iar deglutiţia este foarte dificilă.

Nervii senzoriali

În această grupă sînt incluşi nervul olfactiv (I), nervul optic (II) şi nervul acusticovestibular (VIII), ce vor fi descrişi odată cu organele respective (gustativ, optic, acusticovestibular).

Cerebelul

Din placa de acoperiş şi rădăcinile lamei alare ale tubului neural se dezvoltă cerebelul, centru important al reglării mişcărilor fine, al mişcărilor involuntare automate şi al echilibrului. El reglează automatismul şi coordonează tonusul muscular al muşchilor antagonişti şi sinergici. Cerebelul informează cortexul permanent asupra poziţiei corpului, prin căile sensibilităţii profunde aferente din periferie şi primeşte de la cortex impulsurile

@RedAbaris 2013

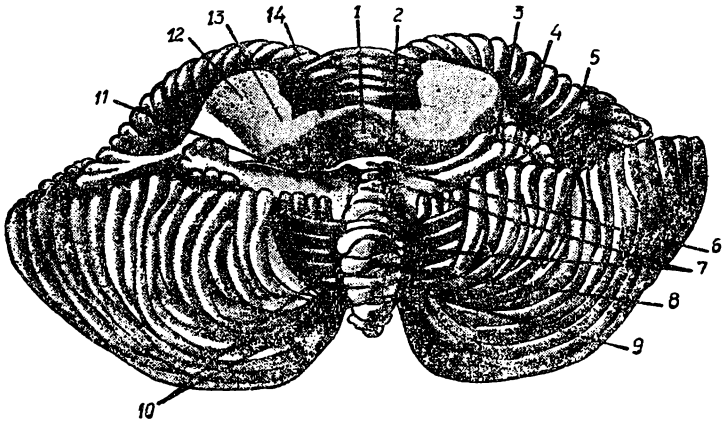

Fig. 85. Cerebelul – faţa anteroinferioară; tonsila cerebelului a fost înlăturată şi se vede vălul medular posterior în totalitate

1 – vălul medular anterior; 2 – ventriculul IV; 3 – flocculus; 4 – paraflocculus; 5 – fisura orizontală a cerebelului; 6 – nodulus; 7 – uvula vermis; 8 – fisura postpiramidală; 9 – fisura prepiramidală; 10 – pyramis vermis; 11 – vălul medular posterior; 12 – pedunculul cerebelos mijlociu; 13 – pedunculul cerebelos inferior; 14 – pedunculul cerebelos superior

motorii conştiente. Excitaţiile sînt prelucrate în cerebel şi apoi, prin sistemul extrapiramidal, ajung în căile eferente. La excluderea bruscă a activităţii cerebelului au loc dereglări grave ale mişcărilor, fără a avea loc o paralizie sau alte modificări ale sensibilităţii (tab. 14, 15).

Cerebelul este situat în fosele occipitale cerebelare din etajul posterior al bazei craniului, dedesubtul cortului cerebelar *(tentorium cerebelli)*. Cerebelul are o greutate de 120–150 g (fig. 85).

Tabelul 14

Cerebelul – repere anatomice

Aspect exterior	Aspect interior
Părţi constitutive – *vermis* (median)+emisferele cerebeloase (lateral) – între ele şi vermis, 2 incizuri, superior şi inferior *(incisura cerebelli anterior et posterior)*; cea posterioară, dă, pe partea inferoanterioară a cerebelului o depresiune *(vallecula cerebelli)*, suprapusă pe partea dorsală a bulbului – şanţuri transversale *(fissurae cerebelli)* care delimitează lobi, lobului, lame, lamele – *fissura cerebelli horizontalis* împarte cerebelul într-o faţă superioară şi una inferioară. **Feţele** – *Superioară;* median, vermisul superior; lateral, emisferele, plane, înclinate lateral şi în jos; o margine circumferenţială (Vicq	**Macroscopic** *Substanţa cenuşie* alcătuieşte, pe de o parte, scoarţa cerebelului şi, pe de altă parte nucleii (4 perechi) — *nucleul dinţat* — mare, lateral, de forma unei pungi cu pliuri, ce se deschide medial. Aici se termină fibrele din scoarţa vermisului şi a emisferelor şi pleacă tracturile cerebelocerebral şi cerebeloolivar — *nucleul acoperişului* (fastigi) — situat în tavanul ventricului IV, conţine conexiunea tracturilor vestibulocerebelar şi cerebelar vestibular. — *nucleul amboliform* — în partea mediană a nucleului dinţat. — *nucleul globos* — din mai mulţi nuclei situaţi între nc. emboliform şi nc. fastigi.

@RedAbaris 2013

Aspect exterior	Aspect interior
d'Azyr) o desparte de celelalte fețe; 2 incizuri, mediană anterioară și posterioară — *Inferioară:* median, marea scizură a cerebelului în care proemină vermisul inferior; lateral, fețele convexe ale emisferelor, despărțite de vermis prin șanțuri adînci. — *Anterioară:* incizura mediană anterioară *(vallecula cerebelli)* și o prelungire a ventriculului IV **Pedunculii cerebeloși** — *Pedunculus cerebellaris superior (brachium conjunctivum)* pornește din partea superioară a cerebelului și converge spre *lamina tecti;* conține tractul spinocerebelos anterior (Gowers), aferent și cerebelocerebral (Wernekinck), eferent — *Pedunculus cerebellaris medius (brachius pontis)* unește părțile laterale ale cerebelului cu puntea, conține tractul pantocerebelar, aferent — *Pedunculus cerebellaris inferior (corpus restiforme),* cordon turtit care leagă cerebelul cu bulbul. Conține tracturile spinocerebelar posterior (Flechsig), bulbocerebelar și vestibulocerebelar aferente și cerebelovestibular și cerebeloolivar, eferente **Vălul medular** — *Velum medullare anterius* — lamă subțire de substanță albă întinsă între cei 2 pedunculi cerebeloși superiori — *Velum medullare posterius* — fișie îngustă de substanță albă sudată medial de *nodulus* și lateral de *pedunculus flocculi*	*Substanța albă,* puțin dezvoltată în în vermis dar amplă în nemisfere, are, pe secțiune, un desen asemănător ramificării și dispunerii frunzelor de la coniferul *Thuja* occidentalis (arborele vieții) **Microscopic** — substanță albă este alcătuită din fibre mielinice fără neurilemă și celule gliale *Cortex* — 3 straturi: — *molecular:* la suprafață, din țesut glial, cu dendrite amielinice — *ganglionar:* corpurile celulelor lui Purkinje, unistratificate, cu dendrite bogat arborizate, ce ajung pînă la scoarță. Axonii se termină în nuclei — *granulos:* profund, alcătuit din celule nervoase granulare mici și celule Golgi. Formațiunile cerebelare sînt direct legate de evoluția filogenetică a cerebelului: — *archaeocerebellum* — lingula, lobulus flocculonodulare — *palaeocerebellum* — lobulus centralis, culmen, ala lobulis centralis, lobulus quadrangularis, piramis, uvula, nucleii fastigial, emboliform, globos, — *neocerebellum* — emisfere, nucleul dințat

Tabelul 15

Corespondența dintre porțiunile vermisului și ale emisferelor cerebeloase și localizările precise pentru coordonarea mișcărilor anumitor teritorii ale corpului (după Alverdes)

Părți ale vermisului	Părți ale hemisferelor	Dirijează:
	Fața superioară	
Lingula	Vinculum lingulae	Mișcările ochilor
Lobulus centralis	Ala lobuli centralis	Expresia feței
Culmen	Lobulus quadrangularis	Limba, masticația
Monticulus, Declive	Lobulus simplex	
Folium	Lobulus semilunaris superior	Înghițire, laringe, mișcările gîtului

@RedAbaris 2013

Tabelul 15 (continuare)

Părți ale vermisului	Părți ale emisferelor	Dirijează:
	Fissura horizontalis	
	Fața inferioară	
Tuber Pyramis Uvula Nodulus	Lobulus semilunaris inferior Lobulus biventer Tonsilla Pedunculus flocculi Flocculus	Mișcările membrului superior Mișcările trunchiului Mișcările membrului inferior Echilibrul

Funcțiile diverselor porțiuni ale cerebelului pot fi localizate, în linii mari, pe baza observațiilor clinice și a studiilor comparative anatomice și embriologice.

Arhicerebelul, porțiunea cea mai veche, are funcția de orientare în spațiu a individului. Leziunile din această regiune provoacă ataxia trunchiului, vertij și mers ebrios (împleticire), care se agravează prin închiderea ochilor, precum și diminuarea sau absența răspunsului la stimularea termică sau rotațională a labirintului. Mecanismul echilibrului se realizează prin căile vestibulocerebeloase care vin de la nucleii vestibulari (ei primesc aferențe de la receptorii din canalele semicirculare, maculă, utriculă, saculă) și merg la cortexul cerebelos din lobul floculonodular, trec la nucleii acoperișului (nucleul fastigial), ai cerebelului și, în cele din urmă, prin fasciculul uncinat, ajung la nucleul vestibular lateral (nucleul Deiters).

Paleocerebelul, porțiunea următoare ca vechime, controlează mușchii antigravitaționali ai corpului. La animale, stimularea sa provoacă inhibarea posturii antigravitaționale de partea stimulată; destrucția sa produce creșterea reflexelor de întindere ale mușchilor de susținere. Studiile efectuate arată că atunci cînd se folosesc frecvențe mai înalte de stimulare electrică, se poate produce o facilitare mai degrabă decît o inhibare a contracțiilor musculare induse cortical. Impulsurile de la mușchii antigravitaționali trec prin tractele spinocerebeloase la culmen și porțiunile centrale ale cortexului cerebelos, de acolo la nucleii globos și emboliform ai cerebelului și, în final, prin *brachium conjunctivum*, la nucleul roșu. Se consideră că orientarea topografică are loc în porțiunea hemolaterală a cerebelului anterior, porțiunile caudale ale corpului fiind reprezentate anterior, iar porțiunea cefalică a corpului, posterior. Stimularea lobului anterior al cerebelului are un efect inhibitor asupra creșterii presiunii sangvine, care urmează de obicei după o stimulare a nervilor senzitivi.

Neocerebelul, porțiunea cea mai tînără, acționează ca o frînă asupra mișcărilor voluntare, în special asupra celor care cer o activitate de control sau oprire și asupra mișcărilor fine ale mîinilor. Leziunile neocerebelului produc dismetrie, tremurături intenționale și incapacitatea de a executa rapid mișcări variabile. Impulsurile sosesc de la cortexul premotor și motor (ariile Brodman 4 și 6) prin tractele pontocerebeloase și ajung la porțiunea ansiformă a cortexului emisferei cerebeloase, de unde sînt îndreptate spre nucleul dințat. Ele trec prin *brachium conjunctivum* la nucleul roșu și talamus, pentru a reveni în cele din urmă la ariile Brodman 4 și 6 din scoarța cerebrală. La primatele superioare, ablația scoarței cerebeloase provoacă,

@RedAbaris 2013

în mod trecător, hipotonie și modificări de mers. Prin ablația, în plus, și a nucleului dințat, apar semne pe o perioadă mai îndelungată, constatîndu-se și un tremor intențional.

Ventriculul IV

Ventriculul IV provine din dilatarea canalului ependimar, fiind cuprins între bulb, punte și cerebel (rombencefal). Este un spațiu turtit, plin cu lichid cerebrospinal, de formă rombică, cu următorii pereți: anterior (podeaua), constituit de fossa rhomboidea, posterior (tavanul) și 4 margini, 2 inferioare și 2 superioare (tab. 16).

Tabelul 16

Ventriculul IV — date anatomice

Fossa rhomboidea	Tavanul	Marginile
— podeaua ventriculului — asemănătoare unui romb — la alcătuirea ei participă bulbul și puntea, sub forma a 2 triunghiuri isoscele unite prin bazele lor — unghiurile laterale ajung pe pedunculii cerebeloși inferiori *(recessus lateralis)* ce se deschid prin găurile lui Luschka în spațiul subarahnoidian. — unghiul superior se continuă cu apeductul lui Sylvius. — unghiul inferior corespunde vîrfului lui *calamus scriptorius* și se continuă cu canalul ependimar al măduvei spinării. **Șanțul median al fosei romboidale** o împarte în 2 jumătăți, dreaptă și stîngă. Între el și recesuri se află mănunchiuri de fibre albe *(striae medullares)*, care pătrund în șanț și dau în totalitate aspectul unei pene de scris *(calamus scriptorius)*. Striile constituie calea reflexă acustică, iar deasupra și dedesubtul lor se află ariile vestibulare **Triunghiul pontin** conține: lateral de șanțul median, *eminențele mediale*, mărginite de șanțul limitant al fosei; în centrul acestuia există o proeminență, *colicullus facialis*, iar lateral de ea o depresiune, *fovea superior*, continuată superior cu *locus coerulens*	Are 3 porțiuni: **Partea mijlocie** (cerebeloasă) formată din partea mediană a cerebelului, cuprinsă între lingula, nodului și valvula lui Tarin, pedunculii cerebeloși **Partea superioară,** formată de valvula lui Vieussens întinsă între cei 2 pedunculi cerebeloși superiori; la partea sa superioară se află frîul valvulei care o leagă de tuberculii cvadrigemeni inferiori; lateral de frîu ies nervii trohleari **Partea inferioară,** formată de *lamina chorioidea* de care aderă *tela chorioidea ventriculi quarti*	— în număr de 4, 2 inferioare, 2 superioare — pe cele inferioare se inseră *taenia chorioidea* — cele superioare constituie marginile interne ale pedunculilor cerebeloși superior **Tela chorioidea ventriculi quarti**=lamă cu vîrful îndreptat în jos — acoperită spre ventricul de lamina epitelială — conține *plexus chorioideus ventriculi quarti* — se prinde de *nodulus*, *pedunculus flocculi* și *vellum medullare posterius* — se întinde pe pedunculii cerebeloși inferiori — se termină pe *obex* — totul constituie *taenia ventriculi quarti* — are 3 orificii: 1 nepereche, median, la nivelul obexului (Magendie); 2 pereche, la nivelul recesurilor laterale (Luschka). Prin ele se face comunicarea între lichidul sistemului ventricular și cel al spațiului subarahnoidian — prin aperturile (deschiderile, orificiile) laterale, *tela choriordea* împreună cu plexurile coroide ies, din ventriculul IV, sub formă de buchete și pătrund în cavitatea subarahnoidală *(cavum subarachnoidalae)*

@RedAbaris 2013

Tabelul 16 (continuare)

Fossa rhomboidea	Tavanul	Marginile
Triunghiul bulbar conține: lateral de linia mediană, în partea inferioară, *trigonum hippoglosi*, sub care se află nucleul nervului hipoglos. Lateral, o mică depresiune cenușie, *ala cinerea* (triunghiul vagului). Lateral și inferior de ea o bandă albă subțire, *funiculus separans*		

Diencefalul

Această regiune este acoperită, în cursul dezvoltării embriologice, de către telencefal, încît numai o mică parte rămîne vizibilă la baza creierului (fig. 86).

Diencefalul este reprezentat de o serie de formațiuni pe care le găsim grupate în jurul ventriculului III: epitalamusul (tavanul ventriculului), talamusul și metatalamusul (peretele anterior, lateral și posterior), precum și hipotalamusul (podeaua ventriculară). Aceste formațiuni sînt părți fundamentale, vechi din punct de vedere filogenetic. Partea care a suferit cele mai mari transformări, legate de dezvoltarea crescîndă a telencefalului, este talamusul, care a devenit un releu important al acestuia.

Creierului intermediar i se descriu:

– formațiunile nervoase care alcătuiesc pereții ventriculului mijlociu;

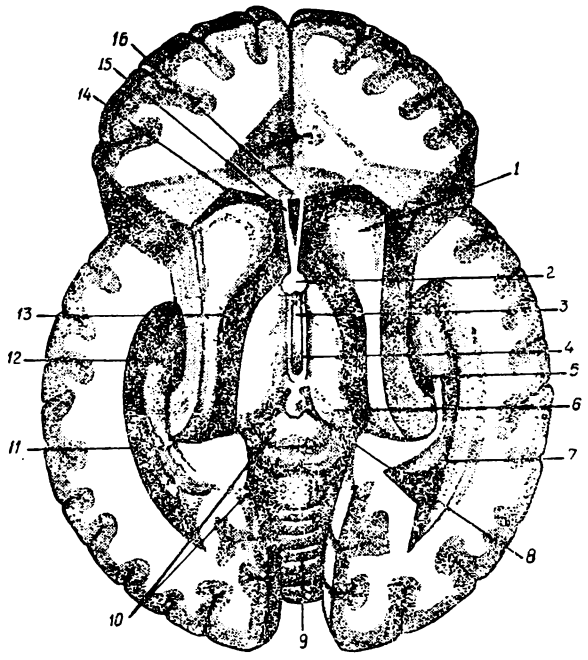

Fig. 86. Ventriculul III deschis, ventriculii laterali, diencefalul, nucleul caudat, glanda pineală și tectum mezencefalic (vedere superioară realizată prin îndepărtarea unor formațiuni supraiacente)

1 – capul nucleului caudat; 2 – columnele fornixului; 3 – adhesio interthalamica; 4 – venticulul III; 5 – girul dințat; 6 – pulvinar; 7 – cornul posterior al ventriculului lateral; 8 – corpul pineal; 9 – cerebel; 10 – tectum mesencefalului; 11 – hipocampul; 12 – plexul coroidian al ventriculului lateral; 13 – stria terminală; 14 – cornul anterior al ventriculului lateral; 15 – cavitatea septului pelucid; 16 – corpul calos

@RedAbaris 2013

– cavitatea ventriculului mijlociu sau ventriculul III.

Formațiunile nervoase care alcătuiesc pereții ventriculului mijlociu (III) sînt în număr de cinci, și anume:

– pereții laterali, care sînt formați din stratul optic sau talamusul și hipotalamusul și, de o parte și de alta, regiunea suboptică sau sabtalamusul;

– peretele superior sau tavanul ventriculului III este alcătuit din glanda pineală și *lamina epitelialis*, foarte subțire, a telei corioideea a ventriculului III;

– peretele posteroinferior sau podeaua este format din lama perforată posterioară, tuberculii mamilari, *tuber cinereum* cu tija pituitară, hipofiza și chiasma optică;

– peretele anterior, constituit din stîlpii anteriori ai trigonului, *lamina terminalis*, găurile lui Monro și comisura albă anterioară.

Nu vom urma „ad literam" această descriere, ci vom căuta să ne referim la conexiunile acestor formațiuni – în raport cu formațiunile anatomice – pentru a se putea înțelege aspectele fiziologice și sindroamele clinice, specifice acestei regiuni, de o importanță deosebită fiziopatologică (tab. 17–23).

Talamusul

Talamusul, mai degrabă decît cortexul senzitiv, pare să fie structura esențială pentru perceperea unor tipuri de senzații, iar cortexul senzitiv are funcția unei detalieri mai fine a senzației.

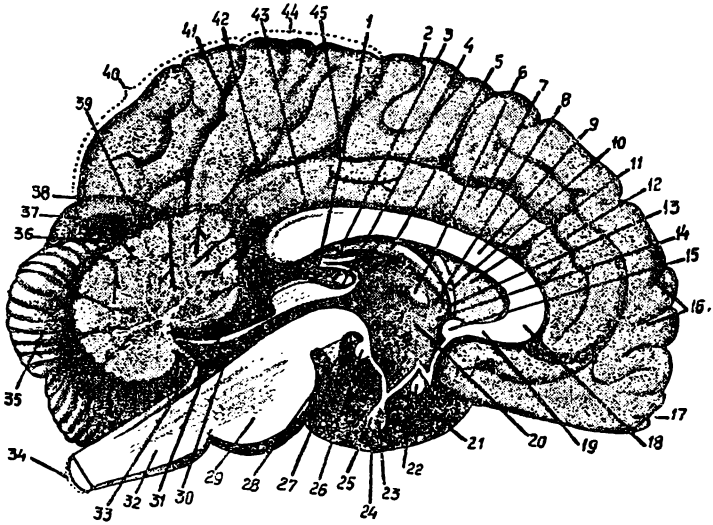

Fig. 87. Secțiunea sagitală prin encefal, cu evidențierea talamusului, hipofizei și *adhaesia interthalamica*

1 – corpul pineal; 2 – șanțul central; 3 – recesul pineal; 4 – comisura posterioară; 5 – tela corioidea a ventriculului III; 6 – adhaesio interthalamica; 7 – girul cingulî; 8 – talamus; 9 – trunchiul corpului calos; 10 – corpul fornixului; 11 – lamina septului pelucid; 12 – șanțul cingulî; 13 – gaura interventriculară; 14 – columna fornixului; 15 – comisura anterioară; 16 – girul frontal; 17 – polul frontal; 18 – genunchiul corpului calos; 19 – rostrul corpului calos; 20 – șanțul hipotalamic; 21 – n. optic; 22 – chiasma optică; 23 – lobul anterior al hipofizei; 24 – hipofiza; 25 – lobul posterior al hipofizei; 26 – corpul mamilar; 27 – n. oculomotor; 28 – subst. perforată posterior; 29 – puntea; 30 – apeductul cerebral; 31 – vălul medular anterior; 32 – bulbul; 33 – ventriculul IV; 34 – măduva spinării; 35 – emisfera cerebelului; 36 – fisura cerebro-cerebelică; 37 – polul occipital; 38 – șanțul calcarin; 39 – vermis; 40 – cuneus; 41 – șanțul parietooccipital; 42 – șanțul subparietal; 43 – șanțul corpului calos; 44 – precuneus; 45 – șanțul cingulî

@RedAbaris 2013

Talamus – repere anatomice

Configuraţie	Nuclei	Conexiuni
1	2	3
Originea → plăcile alare – Are o porţiune anterioară şi una posterioară – Ventriculul III desparte talamusul sting de cel drept – Fiecare talamus este alcătuit dintr-o parte anterioară şi una posterioară; formă ovoidală cu diametrul mare de 4 cm – Are 4 feţe convexe: medială, în raport cu ventriculul III, formează peretele lateral al acestuia; laterală, în raport cu braţul posterior al capsulei interne, care o desparte de nucleul lenticular; superioară, participă la podeaua ventriculului lateral împreună cu nucleul caudat şi pe ea se află plexurile coroide care secretă lichid cefalorahidian; inferioară, în raport cu regiunile suboptică şi infundibulotuberiană – Are 2 extremităţi, anterioară şi posterioară – Substanţa cenuşie formează nucleii – Substanţa albă acoperă suprafaţa liberă a talamusului = *stratum zonale* – Superior şi lateral este în raport, în sus, cu nucleul caudat şi în jos, cu o masă de fibre albe ale capsulei interne – Între talamus şi nucleul caudat se află un şanţ delimitant care adăposteşte *stria terminalis* ce acoperă *vena thalamostriata* – Porţiunea anterioară, boltită, conţine *tuberculum anterius* – Porţiunea posterioară, proeminentă, boantă= pulvinar; aici se termină (după unii autori) o parte din tractul optic şi începe o parte din ra-	– Sînt, filogenetic, distinşi: – *paleotalamus* – nucleu senzitiv vechi, în prelungirea trunchiului cerebral, avînd conexiuni cu corpii striaţi – *neotalamusul* – zonă mai recentă, conectată aferent şi eferent cu scoarţa – *arhitalamusul* – formaţiuni difuze, cenuşii sau reticulate, care înconjoară sau străbat paleo- şi neotalamusul, considerate resturi ale peretelui primitiv al diencefalului peştilor sau reptilelor – Sînt aprox. 60 de nuclei, despărţiţi prin substanţă albă internă şi externă, uniţi cu scoarţa prin *corona radiata* ce participă la formarea capsulei interne I – **Grupul anterior** – primeşte fibrele ascendente ale fasciculului mamilotalamic – trimite eferenţe la sistemul limbic II – **Grupul lateral** A – *Nucleii ventrali* 1 – lateroventral posterior, marele centru senzitiv al talamusului; aici fac releu lemniscul medial, fasciculul spinotalamic, fibrele gustative ale fasciculului solitar, fibrele senzitive al trigemenului; eferenţe, la girusul parietal ascendent 2 – lateroventral intermediar, cu aferenţe de la cerebel şi eferenţe la cortexul precentral 3 – lateroventral anterior, paleoencefalic, cu aferenţe de la corpii striaţi şi eferenţe la cortexul frontal B – *Nucleii dorsali* 1 – laterodorsal propriuzis, conectat cu scoarţa parietală	I – **Subcorticale** (între talamus, hipotalamus şi nucleii extrapiramidali) 1 – între hipotalamus şi regiunea pretectală, prin *nucleii liniei mediane,* care trimit fibre la nucleii intralaminari 2 – la sistemul extrapiramidal (în special *globus pallidus)* vin fibre, mai ales din *nucleii intralaminari,* centrul median a lui Luys 3 – la *globus pallidus* de la *nucleul lateroventral* II – **Corticale** 1 – de la fasciculul mamilotalamic (Vicq d'Azyr) la *nucleii anteriori* şi de la ei la ariile 23, 24 din *girus cinguli* 2 – de la fasciculul cerebelorubrotalamic şi lemniscul medial (sensibilitate superficială şi profundă) la *nucleii lateroventrali* şi, de la ei, fibre talamocorticale ajung la ariile 3, 1, 2, 5, 7 (scoarţa parietală), care reprezintă proiecţia corticală a analizatorului senzitiv şi 4, 6 (Brodmann; lobul parietal), care reprezintă proiecţia corticală a analizatorului motor 3 – de la tractul optic la *corpii geniculaţi laterali* şi de la ei pornesc radiaţiile optice ale lui Gratiolet la aria 17 a lui Brodmann; fibrele din jumătatea superioară a retinei se proiectează pe buza superioară a scizurii calcarine, iar cele din jumătatea inferioară, pe buza inferioară a aceleiaşi scizuri; de aici, la tuberculii cvadrige-

@RedAbaris 2013

1	2	3
diația optică; lîngă pulvinar se află corpul geniculat lateral, iar pe marginile anterioară și posterioară ale pulvinarului este situat corpul geniculat medial – Superior și lateral talamusul e în raport, în sus, cu nucleul caudat și în jos, cu fibre albe ale capsulei interne – Între fața superomedială a talamusului și habenula epifizei se întinde *stria medullaris thalami;* de o margine a ei se prinde *lamina tectoria* (acoperișul epitelial al ventriculului III); marginea liberă formează *taenia thalami* – Între talamusul drept și sting poate exista o punte de substanță cenușie =*adhaesio interthalamica*	2. – pulvinarul, cu aferențe de la nucleul lateroventral posterior și corpii geniculați și aferențe la scoarța parietotemporooccipitală III – **Grupul medial** – considerați structuri reticulare, fiind centrii reticulari diencefalici 1 – nucleul medial ventral (centrul medial), foarte dezvoltat la om, are legături cu corpii striați și substanța reticulară a trunchiului cerebral 2 – nucleul medial dorsal, conectat cu anteriorul, cu centrii vegetativi din hipotalamus și cu cortexul prefrontal IV – **Grupul de nuclei reticulari talamici propriu-ziși** – formează zona incertă, captușește fețele externă și internă ale talamusului, sînt intratalamici la nivelul lamei medulare interne V – **Grupul inferior** – alcătuiesc metatalamusul	meni anteriori 4 – de la lemniscul medial la *corpii geniculați mediali* și de aici la ariile 41, 42 din lobul temporal; de aici, la tuberculii cvadrigemeni posteriori III – **Intratalamocorticale** 1 – de la hipotalamus la *nucleul dorsomedial* și de la el la aria 14 a lui Brodmann (scoarța orbitară a lobului frontal) 2 – de la nucleii ventral posterior și dorsomedian, la *nucleii laterali talamici* și de la ei la ariile 5, 7, 6 ale lui Brodmann 3 – de la cortexul vizual și cel auditiv la *pulvinar*

„Sindromul talamic" (apoplexia talamică, sindromul Dejerine-Roussy) se caracterizează printr-o hemianestezie imediată. Mai tîrziu, pragul pentru împunsătură, cald și rece este crescut; cînd senzația este percepută, ea este neplăcută și supărătoare, fiind uneori desemnată prin termenul hiperpatie talamică. Sindromul apare de obicei în faza de restabilire după un infarct talamic. Durerea este persistentă și mult agravată de un stres emoțional și de oboseală și este caracterizată ca chinuitoare, usturătoare, istovitoare sau ca o tracțiune, a umflare sau o „tensiune".

Nucleul dorsomedial al porțiunii anterioare a talamusului și proiecțiile sale spre lobul frontal reprezintă de obicei locul de abordare chirurgicală în lobotomia și leucotomia frontale. Dacă se îndepărtează polul frontal al emisferei cerebrale, se produce ulterior degenerescența nucleului dorsomedial. Nucleul ventrolateral al porțiunii anterioare a talamusului se proiectează spre ariile motorii și senzitive primare ale emisferelor cerebrale (ariile 1, 3, 4, 6). Acest nucleu este un releu pe drumul de la nucleul roșu. Talamotomia prin secționarea nucleului ventrolateral al talamusului a fost utilizată în tratamentul bolnavilor cu parkinsonism, precum și la bolnavii cu distonie musculară deformantă. Pulvinarul, o masă nucleară mare din porțiunea posterioară a talamusului, trimite fibre de proiecție la scoarța cere-

@RedAbaris 2013

brală parietală; el poate avea funcția de integrare a impulsurilor auditive, vizuale și somatice. Corpul geniculat medial este un nucleu talamic care a fost deplasat în jos. El se proiectează spre aria auditivă primară a lobului temporal (aria 41 Brodman) și primește fibre de la lemniscul lateral. Corpul geniculat lateral este situat lateral de corpul geniculat medial și se proiectează, prin tractul geniculocalcarin, în cortexul vizual al lobului occipital.

Stimularea nucleului ventrolateral al talamusului produce inhibarea descărcării fusului muscular contralateral, dacă cortexul senzitiv-motor rămîne intact. Se consideră că fusul muscular, care este inervat de fibrele motorii mici, lente, ale rădăcinii motorii ventrale *(eferențe gama)*, înregistrează diferențe între masa musculară principală și el însuși. Inervația musculară de la nivelurile corticale poate fi considerată ca fiind realizată fie pe calea alfa, fie pe calea gama. Calea alfa este directă sau prin releuri la celulele alfa ale cornului anterior și de aici la mușchi. Calea gama este calea spre celulele gama ale cornului anterior al măduvei spinării și de aici la fusul muscular. Perturbările echilibrului între sistemele alfa și gama pot produce o alterare a tonusului muscular.

Interrelații talamocorticale. Activitatea electrică spontană a scoarței cerebrale poate fi afectată prin stimularea nucleilor liniei mediane a talamusului și în această zonă s-a descris un sistem reticular talamic, considerat ca fiind o continuare a sistemelor reticulare ale trunchiului cerebral. Fibrele de proiecție „nespecifice" de la sistemul reticular talamic au un rol important în susținerea și reglarea ritmurilor de repaus normale ale cortexului. Stimularea sistemului reticular talamic, la animale, prin electrozi implantați, poate duce la menținerea trecătoare a posturii din momentul stimulării. Deși se consideră că există circuite talamocorticale care influențează activitatea electrică a talamusului și cortexului, trebuie să se rețină că atît talamusul, cît și scoarța cerebrală pot prezenta o activitate electrică ritmică după secționarea fibrelor de interconexiune; de obicei însă, această activitate este deprimată sau îmbracă o formă anormală. Proiecții cortifuge spre talamus participă de asemenea la reglarea activității sistemului reticular talamic. Descărcări de tip epileptic autosusținute la nivelul talamusului pot fi proiectate în aria corticală, simulînd o epilepsie corticală în focar.

Hipotalamus

Hipotalamusul are o deosebită importanță clinică. Cercetările din ultima perioadă au arătat că el conține mecanisme integrative care ajută la reglarea funcțiilor vitale ale organismului și trebuie înțeles ca o verigă importantă în circuitele diferitelor etaje encefalice, fiind în corelație cu hipofiza prin două sisteme: hipotalamohipofizar magnocelular și hipotalamohipofizar parocelular.

Se consideră că hipotalamusul are activități diversificate. Leziuni în regiunea hipotalamică pot produce simptome variate, incluzînd diabetul insipid, obezitatea, distrofia sexuală, somnolența, pierderea apetitului sexual și pierderea controlului temperaturii. Un defect vizual, cum este hemianopsia temporală, este de asemenea frecvent prezent ca rezultat al afectării chiasmei optice învecinate.

Animalele ale căror emisfere cerebrale au fost îndepărtate pot prezenta o „rabia fictivă", în care, la cea mai mică provocare, apar mișcări violente, piloerecție, dilatarea pupilelor și creșterea presiunii sangvine. Dacă este îndepărtat numai hipotalamusul posterior, această reacție nu se produce.

@RedAbaris 2013

Hipotalamusul – repere anatomice

Configurație externă	Nucleii (sisteme de clasificare)	Conexiunile
1	2	3
Limite – dorsal, între el și talamus se află șanțul hipotalamic situat pe peretele lateral al ventriculului III, de la gaura interventriculară a lui Monro pînă la apeductul lui Sylvius – anterior, *lamina terminalis*, cu comisura anterioară superior și chiasma optică, inferior – posterior, fosa interpedunculară – ventral, *tuber cinereum* – lateral, prin capsula internă, este separat de nc. subtalamic și pedunculii cerebrali **Nucleii** (descriere) – situați în interiorul hipotalamusului – sînt grupați – se evidențiază mai ales la animale și la embrionii umani – la indivizii adulți sînt mai difuzi, cu excepția nucleilor supraoptic și paraventricular și complexului mamilar – aspectul difuz se datorește faptului că mulți dintre nuclei conțin tipuri variate de celule, diferențiate din punct de vedere histologic – se evidențiază mai bine pe secțiuni – au făcut obiectul mai multor sisteme de clasificare, în funcție de autorii care i-au studiat	**I. Sistemul Gerhard von Bönin, Frank Netter** 1 – *Nucleus supraopticus*, în *recessus opticus* 2 – *Nucleus paraventricularis*, sub șanțul hipotalamic, lîngă marginea posterioară a orificiului lui Monro 3 – *Nucleus subthalamicus*, sub șanțul hipotalamic și deasupra corpilor mamilari 4 – *Nucleus tuber cinereum*, între infundibul și corpii mamilari **II. Sistemul tridimensional** 1 – *Grupul anterior*, format de nucleii supraoptic și paraventricular 2 – *Grupul median*, format din nucleii ventromedial și dorsomedial 3 – *Grupul lateral* format de nucleii hipotalamic lateral și ai tuberului 4 – *Grupul posterior* format de nucleul hipotalamic posterior și corpul mamilar III. După alți autori, s-ar deosebi **trei straturi succesive,** în jurul cavității ventriculului. 1 – *Stratul periventricular* (comisura cenușie), care alcătuiește organele ependimare 2 – *Stratul medial* (hipotalamusul vegetativ propriu-zis), format din: a) *hipotalamusul anterior*, ca 3 nuclei, preoptic (deasupra comisurii anterioare), supraoptic (în jurul chiasmei optice) și paraventricular (înconjoară stîlpul anterior al fornix-ului)	**I. Căi aferente** 1 – Din nucleii mediali ai talamusului anterior și medial vin *fibre talamohipotalamice* 2 – Din scoarța lobului frontal, prin nucleul dorsomedial talamic și centrul median a lui Luys, la hipotalamus vin *fibre corticotalamohipotalamice* 3 – Din cornul lui Ammon și nucleul amigdalian la corpii mamilari există *conexiuni* 4 – Prin nucleul dorsal al vagului (bulb), fasciculul Schütz (trunchi cerebral) trec *fibre vegetative*, ce se termină în nucleii supraoptic și paraventricular 5 – Din tractul optic pleacă *fibre optice* ce se termină în nucleul supraoptic 6 – Fie la nucleii preoptic și laterobazal al tuberculului (căi directe), fie la pilierii anteriori ai trigonului (centri corticali hipocampici → nc. tuberieni → corpi mamilari) sau la nucleul interpeduncular (fasciculul Meynert), pe căi indirecte, vin *fibre de la diferiți centri corticali rinencefalici* 7 – Fibre colaterale cerebelorubrotalamice vin, *pe căi proprioceptive, la hipotalamus* 8 – De la corpii striați la hipotalamusul lateral vin *căi extrapiramidale (fasciculul palidohipotalamic)* **II. Căi eferente** 1 – Hipotalamus anterior → nucleu dorsal al vagului=fascicul Schütz 2 – Nucleul supraoptic → retină = *fibre supraopticoretiniene*

@RedAbaris 2013

Tabelul 18 (continuare)

1	2	3
	b) *hipotalamusul posterior*, cu 3 nuclei, dorsal, ventral şi ultimul situat posterior faţă de primii c) *corpii mamilari*, din mai mulţi nuclei 3 – *Stratul lateral*, alcătuit din nucleii tuberali care mărginesc tracturile optice	3 – Corpul mamilar → nucleul anterior al talamusului = fasciculul mamilotalamic al lui Vicq d'Azyr 4 – Nucleu supraoptic → scoarţa lobului frontal sau regiunea periventriculară → nc. dorsomedian al talamusului → lob frontal = *fibre hipotalamocorticale* 5 – Corpul mamilar → mezencefal=*tractul mamilomezencefalic* 6 – Nucleii supraoptic şi paraventricular → retrohipofiza = *tractul hipotalamohipofizar* 7 – Spre *talamus* şi diferiţi *centri extrapiramidali*

Prin leziuni bilaterale ale regiunii hipotalamice laterale poate fi provocată, de obicei, somnolenţă. Tulburările de termoreglare pot fi asociate cu leziuni hipotalamice. Leziuni experimentale ale hipotalamusului anterior pot provoca hipertermie, în timp ce leziunile nucleilor posteriori sînt asociate cu hipotermie.

Prin destrucţia neurohipofizei, a nucleilor supraoptici sau a tractului care uneşte aceste structuri, poate fi generat un diabet insipid. Producţia de hormon antidiuretic încetează şi bolnavul elimină cantităţi excesive de urină fără glucoză şi cu o densitate redusă. S-au descris corpuri veziculare specializate în nucleii supraoptici. Se consideră că ei sînt sensibili la modificări mici ale presiunii osmotice a sîngelui din artera carotidă internă.

Mecanismul sugerat al emoţiei. I. W. Papez a arătat că hipotalamusul, nucleii talamici anteriori, girul cingulat, hipocampusul şi interconexiunile lor ar putea constitui o unitate structurală şi funcţională pentru emoţie (circuitul Papez).

Tabelul 19

Epitalamus – repere anatomice

– Formaţiune nervoasă rudimentară, pereche, centrul de distribuţie al căilor reflexe ale rinencefalului
– Situată la marginea superomedială a talamusului
– Cunoscută sub denumirea de habenulă
– Face legătura între corpul pineal şi striile talamice care se termină în unicul ganglion al habenulei
– La trecerea habenulei pe corpul pineal se formează trigonul habenulei, în interiorul căruia se află nucleul habenulei, unde se face conexiunea căilor reflexe olfactive
– Nuclei sînt legaţi prin comisura habenulei
– Pe faţa internă a habenulei se continuă *tela chorioidea* a ventriculului III, care formează, cu marginea ei anterioară, recesul pineal
– Corpul pineal, epifiza, împreună cu reperele anatomice descrise anterior constituie, în totalitate, epitalamusul

@RedAbaris 2013

Tabelul 20

Metalamus – repere anatomice

Format de cei doi nuclei situați sub pulvinar, ce constituie releuri diencefalice cohleare și optice

Corpul geniculat medial	Corpul geniculat lateral
– Deuteroneuronul căii auditive are sediul în nucleii bulbari cohleari, anterior și posterior – Cilindraxul său merge pe calea lemniscului lateral și a corpului trapezoid, făcînd sinapsă aici cu al treilea neuron talamocortical – De aici, pe calea radiațiilor auditive ajunge în cortexul temporal – Impulsurile nervoase generate de sunetele ascuțite emerg prin partea medială, iar ale celor joase, prin partea laterală a corpului geniculat – Nucleul are legături cu tuberculul cvadrigemen posterior	– Nervul optic, chiasma și tractul deși, embriologic, sînt expansiuni diencefalice, vor fi descrise la analizatorul optic – Corpul geniculat lateral este releul de legătură între neuronul retinodiencefalic și cel diencefalocortical – Există însă și fibre retinodiencefalice ce merg direct la pulvinar sau la tuberculii cvadrigemeni anteriori – Fibrele pupilare străbat corpul geniculat fără releu, direct la tuberculii cvadrigemeni anteriori (cu care acesta are legături nervoase) și se termină (după unii autori) în formația pretectală

Tabelul 21

Subtalamus – repere anatomice

- Ocupă regiunea subtalamică
- Continuă calota pedunculară
- Se proiectează, față de deschiderea ventriculului III, sub creasta lui Monro
- Embriologic, constituie lame bazală a tubului neural primitiv
- Se integrează în circuitele motorii paleoencefalice, sub dependența nucleilor striați, împreună cu: nucleul roșu, *locus niger* (descrise la mezencefal), corpul lui Luys și zona incertă
- Corpul lui Luys este o masă de substanță cenușie biconvexă, situată între *globus pallidum* și *locus niger*
- Zona incertă, situată imediat sub talamus, se continuă cu substanță reticulară talamică

Tabelul 22

Ventriculul III – repere anatomice

– Cavitate verticală, mediană, alungită, cu diametrul mare anteroposterior

– Posterior, în el se deschide apeductul lui Sylvius

– Comunică cu ventriculii laterali prin orificiile lui Monro, delimitate, anterior, de partea liberă a columnei fornixului, posterior, de talamus, inferior, de șanțul hipotalamic

– Are 6 pereți

– *peretele superior* = tavanul ventriculul III, în raport cu *tela chorioidea ventriculi III*

– *peretele inferior* = podeaua ventricului III, în raport cu chiasma optică, infundibul, recesul infundibular, *tuber cinereum*, corpii mamilari, substanța perforată cenușie, pedunculii cerebrali

– *peretele anterior* (rostral) = partea liberă a columnelor fornixului, comisura anterioară, lama terminală, recesul optic

– *peretele posterior* (dorsal) = oblic în jos și înainte, alcătuit de: recesul pineal, comisura posterioară, intrarea în apeductul cerebral și peretele tegmental al mezencefalului

– *pereții laterali* = în număr de doi, au raporturi cu talamusul, orificiile interventriculare, șanțul hipotalamic

@RedAbaris 2013

Tabelul 23

Regiunea sublenticulară și subtalamică – repere anatomice

Căi	Comisuri
1 – **Talamopete,** la nucleul anterior al talamusului – lemniscul medial – fasciculele spinotalamice – fasciculul dentotalamic – fasciculul palidotalamic – fasciculul mamilotalamic 2 – **Talamofuge,** de la nucleii posteriori ai talamusului la scoarța cerebrală 3 – **Striopete,** de la scoarța cerebrală – directe – prin fasciculele corticonuclear sau corticospinal 4 – **Striofuge** – neuroni caudo- și putaminopalidali – ansa lenticulară – fasciculul lenticular	1 – **Meynert** – la nivelul peretelui anterior al tuberului unește cele două regiuni sublenticulare 2 – **Subtalamică posterioră,** posterior de tuberculii mamilari, unește cele 2 regiuni subtalamice 3 – **Gudden,** între corpii geniculați mediali (după unii autori și între tuberculii cvadrigemeni posteriori) 4 – **Posterioară,** deasupra deschiderii canalului lui Sylvius unește – cei doi pulvinari – pulvinarul cu tuberculii cvadrigemeni anteriori – corpi geniculați laterali cu nucleii nervilor oculomotori comuni – nucleii roșii cu substanța neagră 5 – **Interhabenulară,** între cei 2 ganglioni ai habenulei, deasupra recesului pineal

Telencefalul

Telencefalul este partea anterioară a prozencefalului, care dă naștere, prin dezvoltarea sa, emisferelor cerebrale *(cerebrum).* Cu cît urcăm pe scara filogenetică, telencefalul are o dezvoltare mai intensă, atingînd treapta cea mai înaltă la om. Greutatea sa medie (1 300 gr împreună cu cerebelul și trunchiul cerebral) este în raport cu mărimea corpului; excepțiile sînt însă foarte dese.

Telencefalul este format din cele două emisfere despărțite prin fisura longitudinală a creierului *(fissura longitudinalis cerebri),* foarte adîncă, în care pătrunde coasa creierului *(falx cerebri),* dependență a durei mater. Emisfera stîngă este mai dezvoltată la dreptaci.

Median, cele două emisfere cerebrale *(hemisphaerium)* sînt legate prin corpul calos *(corpus calosum)* și comisura albă *(commissura anterior),* care formează cea mai puternică legătură dintre ele. Sub emisfere și în continuarea lor se află trunchiul cerebral. Creierul este despărțit de cerebel, în partea posterioară, printr-o incizură orizontală, numită *incisura transversa cerebri.*

Emisferele cerebrale corespund, prin baza lor *(basis cerebri),* etajelor anterior și mijlociu ale bazei craniului, precum și cortului cerebelului *(tentorium cerebelli),* format de dura mater. Fiecărei emisfere i se descriu trei fețe (laterală, medială și inferioară) și doi poli (anterior și posterior).

Fața laterală *(facies convexa seu superolateralis cerebri)* este în raport cu calota craniană (bolta și părțile laterale ale craniului), iar fața medială *(facies medialis)* este dispusă sagital și se privește, ca în oglindă, cu cea de partea opusă. Fața laterală și cea medială se continuă una cu cealaltă la nivelul fisurii longitudinale, printr-o margine rotunjită. Fața inferioară

@RedAbaris 2013

facies inferior cerebri), în raport cu baza craniului, este împărțită în două de șanțul lateral.

Fiecărei emisfere îi se deosebesc un pol anterior *(polus frontalis)* și altul posterior *(polus occipitalis)*.

Scizurile care brăzdează suprafața emisferelor cerebrale delimitează la suprafața creierului patru lobi cerebrali: frontal *(lobus frontalis)*, parietal *(lobus parietalis)*, temporal *(lobus temporalis)* și occipital *(lobus occipitalis)*.

Creierul este alcătuit, ca întregul sistem cerebrospinal, din substanță cenușie (40%) și substanța albă (60%). Cea mai mare parte a substanței cenușii se găsește în scoarță (33% la suprafața hemisferelor) și o parte mai mică, 7%, în adîncul bazei creierului sub formă de nuclei cenușii, *corpus striatum* sau ganglioni bazali.

În fiecare emisferă se găsește un ventricul lateral. Deosebim telencefalului următoarele părți constitutive: scoarța *(cortex cerebri)*, nucleii cenușii *(corpus striatum)*, substanța albă *(centrum ovale)* și ventriculii I și II *(ventriculus lateralis)*.

Scoarța cerebrală

(tabel 24–29) (fig. 88–93)

Tabelul 24

Scoarța cerebrală – Configurația externă

- Alcătuită din giruri (ridicături) despărțite de șanțuri neregulate, sulcuri
- Ele apar ca urmare a creșterii inegale a unor teritorii din scoarță și a disproporționalității dintre dezvoltarea funcțională a creierului și capacitatea cutiei craniene, ceea ce duce la fenomene de cutare (girencefalie, circumvoluționare), caracteristice mamiferelor evoluate, în mod deosebit omului
- Encefalul neted, lisencefalul, este caracteristic mamiferelor inferioare
- Girurile și șanțurile evoluează individual, dar cîteva din ele sînt constante, delimitînd 4 lobi: frontal, parietal, temporal, occipital

Fisura cerebrală laterală (a lui Sylvius), cea mai adîncă, desparte lobul frontal de cel temporal, începe laterolnferior, merge oblic înapoi și în sus și dă 3 ramuri:

- anterioară – se îndreaptă spre înainte, în lobul frontal
- ascendentă – se îndreaptă în sus, spre girul frontal inferior
- posterioară – principală, se îndreaptă în sus și înapoi și se termină în girul supramarginal al lobului parietal

Șanțul central (al lui Rolando), începe la unirea treimii anterioare cu treimea mijlocie a fisurii longitudinale, merge în jos și înainte spre fisura cerebrală laterală, formează limita posterioară a lobului frontal.

Șanțul parietooccipital, începe la unirea treimii mijlocii cu treimea posterioară ale marginii superioare a emisferei, este situat la aprox. 5 cm înaintea lobului occipital, are un traiect vizibil pe fața laterală a creierului, apoi trece pe cea medială, înainte și în jos, și se unește cu șanțul calcarin; desparte lobul occipital de cel parietal

@RedAbaris 2013

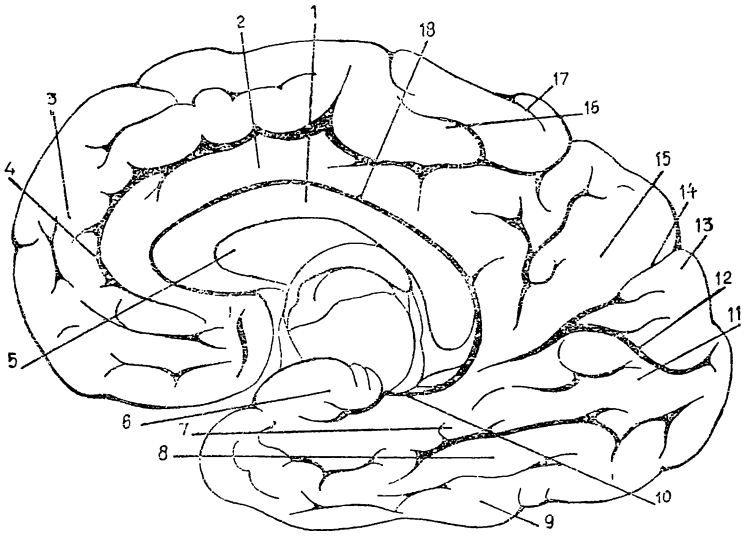

Fig. 88. Fața medială a emisferelor cerebrale (girație, fisurație) (schemă)

1 — corpul calos; 2 — girul cingulii; 3 — girul frontal superior; 4 — șanțul cingulii; 5 — septul pelucid; 6 — uncus; 7 — girul parahipocampal; 8 — girul occipitotemporal lateral; 9 — girul temporal inferior; 10 — șanțul hipocampului; 11 — girul lingual; 12 — șanțul calcarin; 13 — cuneus; 14 — șanțul parietooccipital; 15 — precuneus; 16 — lobulul paracentral; 17 — șanțul central (Ronaldo); 18 — șanțul corpului calos

Tabelul 25

Scoarța cerebrală — fața medială

1 — *Șanțul corpului calos*, deasupra corpului calos, paralel cu el

2 — *Șanțul temporal mijlociu*, paralel cu cel superior, delimitează cu acesta

3 — *Șanțul cinguli*, arcuat anterior, situat între șanțul corpului calos și marginea superioară a emisferei, începe dedesubtul porțiunii anterioare a genunchiului corpului calos și se termină pe marginea superioară a emisferei, înapoia șanțului central

4 — *Șanțul subparietal* continuă șanțul cinguli pe lobul temporal, apoi se continuă cu șanțul calcarin, formînd, terminal, porțiunea anterioară a șanțului colateral de pe fața bazală

- Ele delimitează
  - girul paraterminal, sub rostrul corpului calos
  - aria subcaloasă, înaintea șanțului paraterminal
  - girul fornicat, între șanțurile corpului calos și hipocampului, de la lobul frontal la cel temporal, pe de o parte și șanțurile cinguli, subparietal, calcarin și colateral, pe de altă parte
  - girul parahipocampal situat în lobul temporal, între șanțurile hipocampului și colateral, terminat în cîrlig *(uncus)*

5 — *Șanțul calcarin*, foarte adînc, formează, pe peretele medial al cornului posterior al ventriculului lateral, un relief asemănător unui picior de pasăre, *calcar avis;* pleacă de la polul occipital, pe un traiect arcuat și ajunge înapoi și dedesubtul spleniusului corpului calos, unindu-se cu șanțul parietooccipital

- Lobul paracentral, în lobul frontal, între șanțurile cinguli și paracentral
- Precuneus, patrulater cu laturi neregulate, situat în lobul parietal, între șanțurile cinguli (partea lui marginală), subparietal, parietooccipital și marginea superioară a emisferei
- Cuneus, triunghiular, înapoia precuneusului, în lobul occipital, între șanțurile parietooccipital, calcarin și marginea superioară a emisferei

@RedAbaris 2013

Scoarța cerebrală – fața laterală

(fig. 89, 90)

Lobul frontal – delimitat lateral de fisura cerebrală laterală, iar posterior de șanțul central, de 3 șanțuri ce delimitează giruri

1 – *Șanțul frontal superior*, paralel cu fisura longitudinală, cu un segment superior (posterior) și unul inferior (orbitar)

2 – *Șanțul frontal inferior*, lateral de precedentul, cu traiect asemănător
- Între ele se delimitează trei giruri:
  - frontal superior = frontala I sau superioară
  - frontal mediu = frontala a II-a sau mijlocie
  - frontal inferior = frontala a III-a sau inferioară, subîmpărțită de ramurile fisurei cerebrale laterale într-o parte orbitală (anterioară), triunghiulară (mijlocie) și operculară (posterioară – centrul vorbirii al lui Broca)

3 – *Șanțul vertical prerolandic*, dispus înaintea șanțului central, pe aceeași direcție cu el, delimitează al IV-lea gir, precentral, sau frontala ascendentă, situat între el și șanțul central

Lobul parietal — limitat înainte de șanțul central și porțiunea marginală a șontului cinguli, înapoi de șanțurile parietooccipital și occipital transvers, în jos de fisura cerebrală laterală

1 – *Șanțul postcentral*, înapoia celui central, paralel cu el, delimitează:
- girul parietal ascendent = parietala ascendentă

2 – *Șanțul intraparietal*, în formă de „T", paralel cu fisura longitudinală, se unește înainte cu șanțul postcentral și înapoi cu cel occipital transvers; delimitează:
- plica (girul) supramarginală sau pliul parietotemporal Broca, formată de unirea girului temporal superior cu porțiunea anterioară a girului parietal secund
- plica (girul) curbă, formată de unirea porțiunilor posterioare ale primului și al doilea giri temporali.

Lobul temporal – sub scizura lui Sylvius, limitat în sus de fisura laterală, înapoi, de șanțul occipital transvers, în jos, de șanțul hipocampului

1 – *Șanțul temporal superior*, paralel și sub fisura laterală, delimitează cu ea
- girul temporal superior, ce are pe fața anteromedială girurile transversale ale lui Heschl

2 – *Șanțul temporal mijlociu*, paralel cu cel superior, delimitează cu acesta
- girul temporal medial = a II-a circumvoluțiune temporală

3 – *Șanțul temporal inferior*, situat la baza creierului, delimitează cu anteriorul
- girul temporal inferior = a III-a circumvoluțiune temporală

Lobul occipital – delimitat înainte de șanțurile occipital transvers și parietooccipital

1 – *Șanțul occipital superior*, prelungire a celui intraparietal

2 – *Șanțul occipital inferior*
- între ele se formează, neregulat, girurile occipitale laterale, superior, mediu și inferior

@RedAbaris 2013

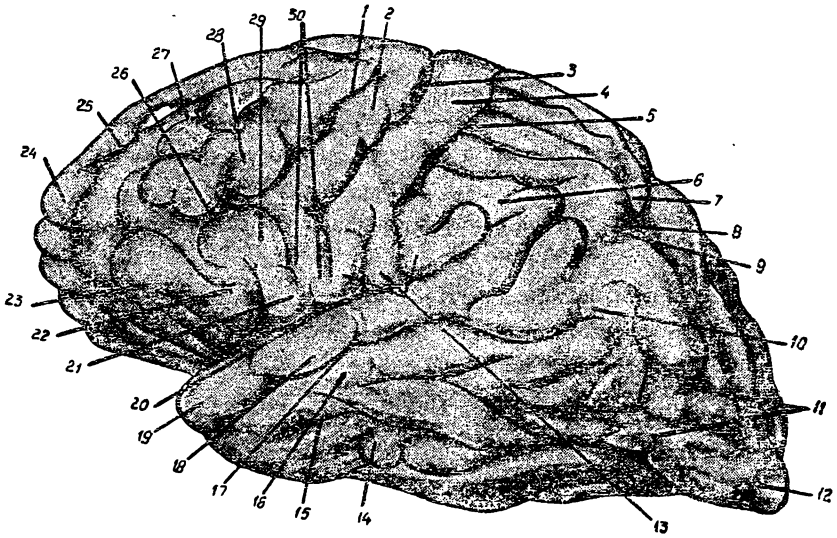

Fig. 89. Fața laterală a emisferelor cerebrale (girație, fisurație)

1 — șanțul precentral; 2 — girul precentral; 3 — șanțul central; 4 — girul postcentral; 5 — șanțul postcentral; 6 — girul supramarginal; 7 — lobul parietal superior; 8 — șanțul intraparietal; 9 — lobulul parietal inferior; 10 — girul angular; 11 — giri occipitali; 12 — polul occipital; 13 — operculum; 14 — girul temporal inferior; 15 — șanțul temporal inferior; 16 — girul temporal mijlociu; 17 — șanțul temporal superior; 18 — girul temporal superior; 19 — polul temporal; 20 — șanțul lateral, ramul posterior; 21 — partea operculară; 22 — partea triunghiulară; 23 — partea orbitală; 24 — polul frontal; 25 — șanțul frontal superior; 26 — șanțul frontal inferior; 27 — girul frontal superior; 28 — girul frontal mijlociu; 29 — girul frontal inferior; 30 — operculum frontoparietal

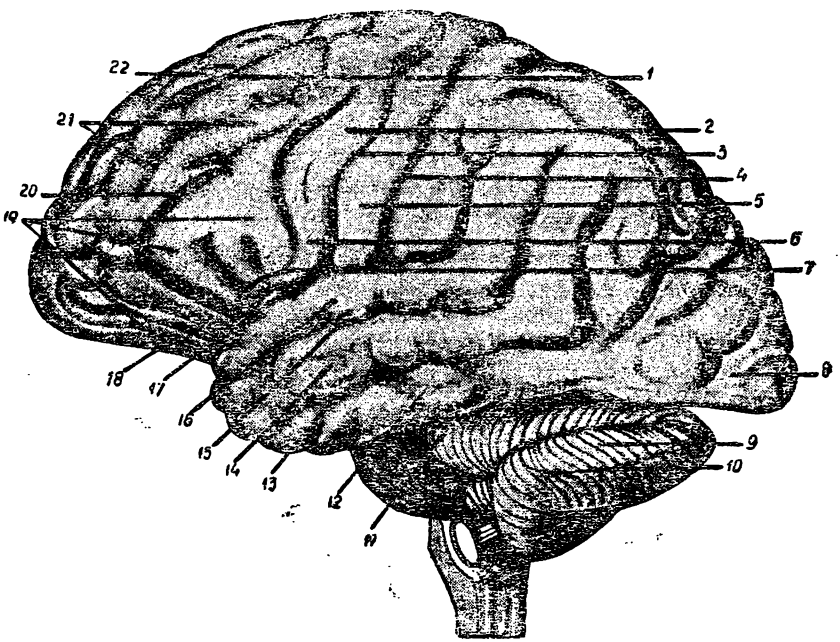

Fig. 90. Vedere laterală a encefalului

1 — șanțul frontal superior; 2 — girul precentral; 3 — șanțul central; 4 — șanțul postcentral; 5 — girul postcentral; 6 — operculum (partea operculară); 7 — partea triunghiulară; 8 — giri occipitali; 9 — cerebel; 10 — șanțul orizontal al cerebelului; 11 — fisura transversă cerebrală; 12 — girul temporal inferior; 13 — șanțul temporal inferior; 14 — girul temporal mijlociu; 15 — șanțul temporal superior; 16 — girul temporal superior; 17 — șanțul lateral; 18 — partea orbitală; 19 — girul frontal inferior; 20 — șanțul frontal inferior; 21 — girul frontal mijlociu; 22 — girul frontal superior

@RedAbaris 2013

Scoarța cerebrală – fața bazală
(fig. 91)

1 – *Șanțurile orbitale,* scurte, neregulate, delimitează giruri orbitare mici, variabile ca formă și număr
2 – *Șanțul olfactiv,* paralel cu fisura longitudinală, acoperit de tractul și bulbul olfactiv pe care îi conține, delimitează:
– girul drept, delimitat de el și fisura longitudinală
3 – *Șanțul hipocampului,* adînc, la limita medială a lobului temporal, continuă șanțul corpului calos și formează un relief pe fața internă a cornului inferior a ventriculului lateral, numită piciorul hipocampului
4 – *Șanțul colateral* pornește de la polul occipital, între șanțurile hipocampului și temporal inferior; adîncimea lui determină, pe fața internă a cornului inferior a ventriculului lateral, trigonul colateral și eminența colaterală. Delimitează:
– girul parahipocampal, porțiune terminală a girului fornicat, delimitat de șanțul hipocampal și porțiunea anterioară a celui colateral
– girul occipital temporal medial, între șanțurile calcarin și colateral
– girul occipitotemporal lateral, între șanțurile colateral și temporal inferior
– lama cenușie, dispusă pe corpul calos, cu trei părți, striile longitudinală, medială, laterală, face parte din formațiunile olfactive; se întinde între girul paraterminal și aria subcaloasă

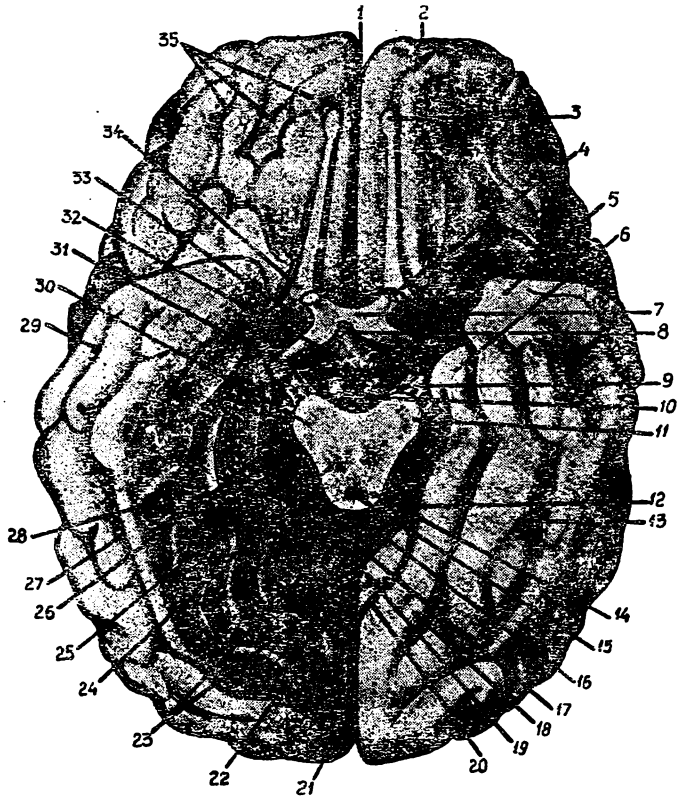

Fig. 91. Fața inferioară a encefalului, după secționarea trunchiului cerebral la nivelul mezencefalului și îndepărtarea trunchiului cerebral și a cerebelului

1 – fisura longitudinală cerebrală; 2 – polul frontal; 3 – bulbul olfactiv; 4 – n. optic; 5 – polul temporal; 6 – uncus, girul hipocampului; 7 – chiasma optică; 8 – infundibulum; 9 – corpul mamilar; 10 – substanța perforată posterior; 11 – pedunculul cerebral; 12 – șanțul hipocampului; 13 – girul occipitotemporal lateral; 14 – tegmentul; 15 – apeductul cerebral; 16 – colicului superior; 17 – splenium corpului calos; 19 – girul occipitotemporal mediu; 19 – girul cingulii; 20 – șanțul parietooccipital; 21 – polul occipital; 22 – cuneus; 23 – șanțul calcarin; 24 – nucleul roșu; 25 – corpul geniculat medial; 26 – corpul geniculat lateral; 27 – șanțul occipitotemporal; 28 – șanțul colateral; 29 – șanțul temporal inferior; 30 – substanța neagră; 31 – tractul optic; 32 – tuber cinereum; 33 – stria olfactivă; 34 – trigonul olfactiv; 35 – giri orbitali

@RedAbaris 2013

Scoarța cerebrală – insula

(fig. 92)

- Ascunsă în adîncul scizurii lui Sylvius
- Acoperită de operculii frontali, frontoparietal, temporal
- Derivă din podeaua fosei lui Sylvius
- Se mai numește insula lui Reil
- Formă oval-alungită
- Separată de formațiunile înconjurătoare prin șanțul circular Reil
- Legată anterior cu substanța perforată anterior prin pliul falciform
- Are 5 giruri scurte verticale și un gir lung marginal

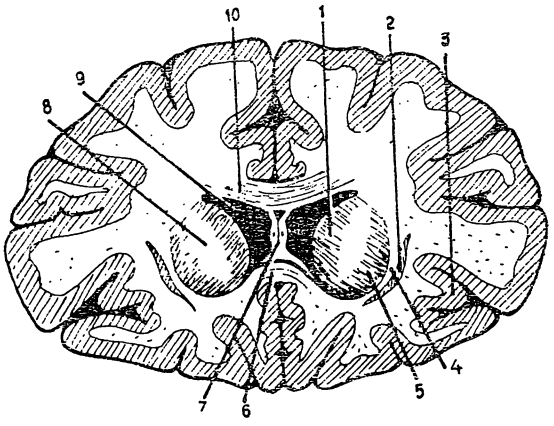

Fig. 92 A. Secțiune frontală prin septul pelucid și claustrum

1 – nc. caudat; 2 – claustrum; 3 – insula; 4 – capsula externă; 5 – nc. lentiform; 6 – rostrul corpului calos; 7 – septul pelucid; 8 – capsula internă; 9 – cornul anterior al ventriculului lateral; 10 – corpul calos

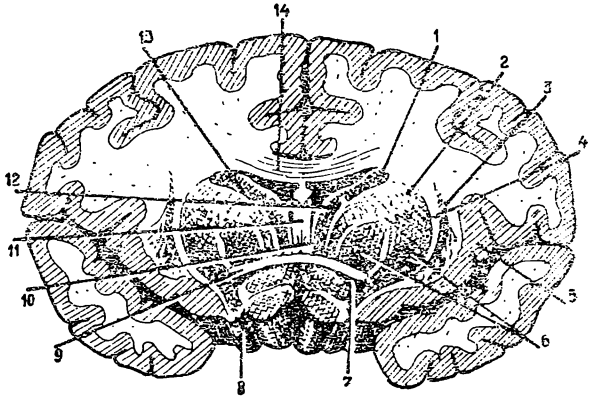

Fig. 92 B. Telencefalul, secțiune frontală la nivelul zonei posterioare a comisurii anterioare

1 – nc. caudat; 2 – capsula internă; 3 – claustrum; 4 – capsula externă; 5 – insula; 6 – nc. lentiform; 7 – nc. caudat; 8 – n. olfactiv; 9 – comisura albă anterioară; 10 – reglunea infundibulară; 11 – columna fornixului; 12 – talamus; 13 – striaterminală; 14 – corpul calos

@RedAbaris 2013

Scoarța cerebrală – structura microscopică

(fig. 93)

- Este stratul cenușiu care acoperă întreaga suprafață a creierului mare
- Suprafața: 1 800–2 200 cm^2
- Grosimea maximă, în girul precentral = 4,5 mm
- Grosimea minimă, în lobii frontal și occipital = 1,5 mm
- 14–18 miliarde celule nervoase
- ≈ 47 cîmpuri corticale, mai mult sau mai puțin deosebite
- Are 6 straturi
  - *molecular*, în raport cu *pia mater*, cu celule mici, fuziforme, orizontale, dendrite scurte și axon în „T" și fibre paralele provenite din celulele acestui strat și de la celelalte nivele
  - *granular extern*, cu celule granulare mici, rotunde, poligonale sau piramidale, cu nucleu mare, aparținînd tipului neuronal de asociație
  - *piramidal extern*, cu celule piramidale mijlocii, dendrite ce ajung în stratul molecular și axonic care trec în substanța albă
  - *granular intern*, cu celule nervoase polimorfe, ale căror prelungiri mielinice transversale alcătuiesc stratul extern, banda lui Baillarger sau Gennari, după coloratia tecii de mielină
  - *stratul piramidal intern*, din celule piramidale mari Betz, dispuse în girul precentral, o căror prelungiri orizontale formează stratul intern (banda) a lui Baillarger
  - *stratul multiform*, cu celule polimorfe ce trimit axoni în stratul molecular
- La nivelul șanțului calcarin apar, între straturile 4 și 5 încă 3 straturi: cu celule piramidale mici, mijlocii și cu celule polimorfe
- În funcție de dispoziția straturilor apar trei tipuri de structuri corticale:
  - *allocortexul*, cu 3 straturi, granular extern, piramidal intern și oriens; constituie a XII-a parte din scoarță
  - *paleocortexul*, la care straturile se întrepătrund; împreună cu precedentul alcătuiește arhipalium, cea mai veche zonă a scoarței
  - *izocortexul*, structură mai recentă, intrînd în alcătuirea neopaliumului, împărțită în *heterotipic* (ce poate fi granular sau agranular) și *homotipic*, cu toate cele 6 straturi proporțional dispuse

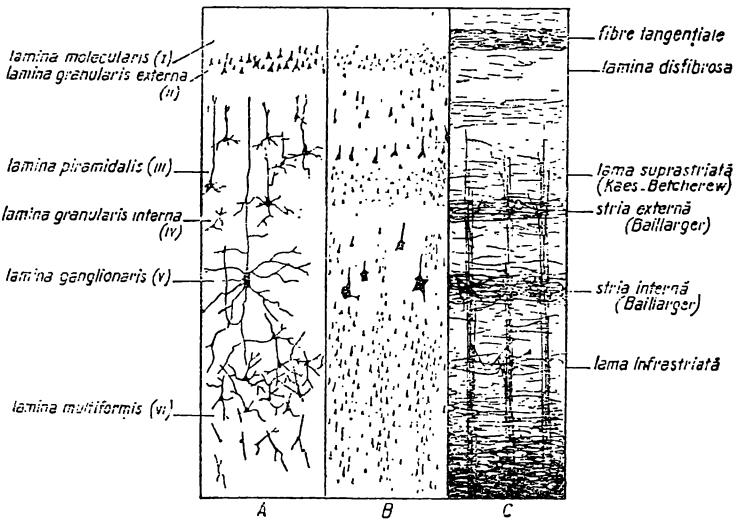

Fig. 93. Straturile corticale (structură microscopică)

A – impregnație argentică; B – colorație pentru celule; C – colorație pentru mielină

@RedAbaris 2013

Cîmpurile corticale

Scoarța cerebrală constituie centrul conștiinței, al voinței, al senzațiilor, al memoriei și comportării educaționale și al stărilor emoționale. Deși există o legătură între toate porțiunile scoarței și deși porțiunile scoarței acționează în comun la manifestările organismului, există totuși regiuni mai mult sau mai puțin precis delimitabile, în care sînt localizate funcțiuni precise. Aceste regiuni se numesc *cîmpuri corticale* și au fost stabilite de B r o d m a u n, prin numerotare cu cifre și de Von Economu, cu litere. Excluderea sau pierderea unui centru duce la pierderea funcției respective. Între cîmpurile corticale se găsesc suprafețe corticale al căror rol încă nu este lămurit și ale căror leziuni nu determină tulburări funcționale evidente, motiv pentru care au fost numite „zone mute".

Vom descrie aceste zone ținînd cont de tipurile de structură corticale, respectiv, vom prezenta întîi zonele arhipaliumului reprezentate de arhi- și paleocortex, iar apoi zonele neopaliumului, reprezentate de izocortexul homo- și heterotipic.

Zonele arhipaliumului

Termenul de *alocotex* sau *cortex arhipalial* a fost mult timp, anatomic considerat, sinonim cu cortexul olfactiv, prin analogie cu situația de la vertebratele inferioare macrosmatice, la care găsim dezvoltat rinencefalul. Cercetări recente au dovedit că la vertebratele superioare se pot distinge, în arhipalium, formațiuni paleocorticale a căror dezvoltare e legată de simțul mirosului și formațiuni arhicorticale fără legătură cu acest simț. Astfel, termenul de rinencefal nu se aplică totalității alocortexului, ci trebuie rezervat strict zonelor legate de olfacție. Arhicortexul, situat în vecinătatea paleocortexului olfactiv, pare a fi o parte fundamentală a creierului vertebratelor, care influențează comportamentul lor general și viața instinctuală. La om, acest arhicortex primește incitații diverse, care capătă la acest nivel un caracter agreabil sau dezagreabil. Manifestările arhicortexului au un caracter somatic și visceral, așa cum se observă în activitatea sexuală sau în diferitele reacții agresive ale individului. Căile de proiecție ale arhicortexului se leagă de hipotalamus, trunchiul cerebral, neopaliumul cortical vecin. Există o interrelație permanentă între arhipalium și neopalium; deși arhipaliumul se află sub controlul neopaliumului, el poate inhiba sau potența activitatea neopaliumului, fiind responsabil de unele reacții bruște și imprevizibile.

Sistematizînd cele de mai sus considerăm că la nivelul arhipaliumului există 2 teritorii:

a) teritoriul paleocortexului, aparținînd sistemului olfactiv, cu căile și centrii săi paleocorticali;

b) teritoriul arhicortexului sau al creierului de comportament, ale căror formațiuni hipocampice constituie părțile principale.

Teritoriul paleocortexului (teritoriul olfactiv). Formațiunile olfactive se găsesc pe fața orbitară a lobului frontal, constituind tracturile olfactive a căror reflectări anterioare iau numele de bulbi olfactivi. Tracturile se termină posterior la nivelul spațiului perforat anterior, prin trigonul olfactiv, care se împarte în trei strii olfactive, fiecare mergînd la un teritoriu cortical bine delimitat, după cum urmează:

— stria medială merge medial și superior, ajungînd în aria septală formată din aria paraolfactivă (Broca) și girusul subcalos;

@RedAbaris 2013

– stria laterală merge lateral, ajungînd la cea de-a V-a circumvoluție temporală *(uncus)* și se termină constituind aria endorhinală;

– stria mijlocie ajunge în spațiul perforat anterior, realizînd un relief numit tubercul olfactiv. În interiorul acestor formațiuni se găsesc căile olfactive. Menționăm că acestea nu au releu diencefalic înainte de a ajunge în scoarță, conform opiniilor majorității cercetătorilor.

Protoneuronul este reprezentat de celula bipolară (Schultzer) situată în mucoasa olfactivă din cavitatea nazală, formează nervii olfactivi, care străbat lama ciuruită a osului etmoid și fac sinapsă cu cel de-al doilea neuron, celula mitrală din bulbul olfactiv. Axonii celulelor mitrale formează tracturile olfactive, care ajung în diversele zone corticale. Ariile corticale se împart în arii senzoriale (aria entorhinală de pe lobul temporal) rior, din lobul frontal). Aria septală are legături cu arhicortexul hipocampului și nucleul amigdalian, care nu au valoare olfactivă, ci sînt centrii de asociație și de proiecție spre centrii supraiacenți. Prin aceste conexiuni căile olfactive pot declanșa, pe cale reflexă, mecanisme generale, îndeosebi vegetative. Leziuni ale teritoriului olfactiv pot determina anosmia (pierderea totală a mirosului), hiposmia (diminuarea mirosului), hiperosmia (accentuarea lui), parosmia (confundarea mirosurilor), cacosmia (toate mirosurile par neplăcute), halucinația olfactivă (mirosuri inexistente).

Formațiunile hipocampice sau arhicortexul. Formațiunile hipocampice realizează o formă inelară puțin vizibilă, de substanță cenușie și de fibre, care înconjoară fiecare emisferă. Scizura hipocampică le separă de neo- și de paleocortex. Se deosebește un hipocamp posterior și unul anterior (fig. 94).

Hipocampul posterior are aspect de bandeletă. Ia naștere la nivelul circumvoluțiunii subcaloase, acoperă corpul calos și se continuă posterior prin *fasciola cinerea*, panglică cenușie care se poate urmări pe girul dentat al hipocampului anterior.

Hipocampul anterior are o dezvoltare mult mai mare – relieful său în cavitatea ventriculului lateral reprezintă o înrulare a arhicortexului în hipocamp – el merge de-a lungul girosului dentat.

Hipocampul posterior și cel anterior sînt unite anterior printr-un tractus numit bandeleta lui Giacomini, în partea temporală și bandelata lui Broca, unde ea mărginește spațiul perforat anterior.

Așa cum hipocampul posterior, venind în contact cu girul subcalos, intră în legătură cu stria medială a tractusului olfactiv, hipocam-

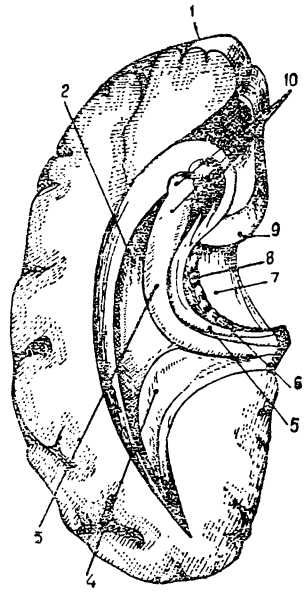

Fig. 94. Hipocampul

1 – polul temporal; 2 – cornul inferior al ventr. lateral; 3 – piciorul hipocampului; 4 – calcar avis; 5 – fimbria hipocampului; 6 – șanțul hipocampului; 7 – girul parahipocampal; 8 – girul dentat; 9 – uncusul girului hipocampului; 10 – digitațiile hipocampului

@RedAbaris 2013

pul anterior în raport cu paleocortexul olfactiv la nivelul unei zone a girul 5 temporal *(subiculum)*.

Hipocampul primește aferențe din multiple surse, respectiv aria entorhinală vecină, de la neopalium, de la girusul limbic – apropiat prin intermediul girul 5 temporal –, de la hipotalamus.

Hipocampul are o singură cale eferentă – fimbria – care se continuă cu trigonul – ce pătrunde în peretele hipotalamic – și se termină în corpii mamilari, important centru de legătură.

De la acest nivel pornesc:

– *un fascicul ascendent mamilotalamic* (Vicq d'Azyr), care ajunge la nucleul anterior al talamusului, unde face sinapsă cu un neuron ce se proiectează în girul limbic (cingular); este implicat, se pare, în mecanismele emoției. Plecînd din aria limbică, influxul nervos difuzează la lobul frontal și cel parietal sau revine la girul 5 temporal, controlînd centrii hipocampici;

– *un fascicul descendent* spre trunchiul cerebral (Gudden) care, prin intermediul nucleului reticular mezencefalic, se termină în nucleii nervilor cranieni;

– *fibrele trigonului* merg direct fie în nucleii septului, fie în nucleii hipotalamici, declanșînd fenomene vegetative ce însoțesc emoțiile.

Nucleul amigdalian. Nucleii septului. Avînd în vedere conexiunile existente mai amintim, tot la acest capitol, nucleul amigdalian și nucleii septului.

Paleocortexul căptușește, în fața uncusului, *nucleul amigdalian* (parte componentă a arhistriatului) care, la rîndul său, primește fibre de la stria olfactivă laterală și trimite bandeleta semicirculară (stria terminală), ce merge de-a lungul șanțului talamocaudat și ajunge la nucleii septului.

Nucleii septului sînt situați anterior de comisura anterioară, sub genunchiul corpului calos, sub aria septală. Ei primesc numeroase aferențe: din bulbul olfactiv (prin stria medială), din hipocamp prin trigon, din nucleul amigdalian prin stria terminală și din cortexul prefrontal. Constituie un centru de asociație foarte important între rinencefal, cortexul visceral, hipotalamus și epitalamus. Ei trimit eferențele lor la hipotalamus (printr-un fascicul de fibre puțin mielinizate, ce merge între nucleii mediani – laterali ai hipotalamusului și se distribuie corpilor mamilari pînă la nucleii calotei trunchiului cerebral) și epitalamus (prin stria talamică – habenula – ce se termină posterior în ganglionul habenulei, unde se face sinapsa cu celule de la care pleacă fasciculului retroreflex Meynert; acesta ajunge la ganglionul interpeduncular, de unde pleacă fibre la centrii vegetativi prin trunchiul cerebral).

Rezultă, din cele expuse, importanța sistemului arhipalidal. La om ariile paleocorticale olfactive sînt reduse, dar prin relațiile lor cu arhicortexul creierului de comportament, cu nucleul amigdalian și cu nucleii septului pot declanșa mecanisme complexe, motorii și vegetative. Arhicortexul are rol în fenomenele de comportament, adesea emotive, uneori agresive, uneori de supunere, mai ales vizibile în cursul situațiilor conflictuale și a activității sexuale.

@RedAbaris 2013

Zonele neopaliumului

Zonele motoare. *Regiunea motricității voluntare* este formată de girul precentral și se întinde și pe girii învecinați, aproape de șanțul cerebral lateral, pe *pars opercularis, a lobului frontal* și pe lobul parietal. De asemenea, se întinde și peste marginea superioară a hemisferei și se termină în partea posterioară a lobului paracentral. Din toată această regiune ia naștere *calea piramidală (tractus corticobulbaris et tractus corticospinalis)* (fig. 95, 96).

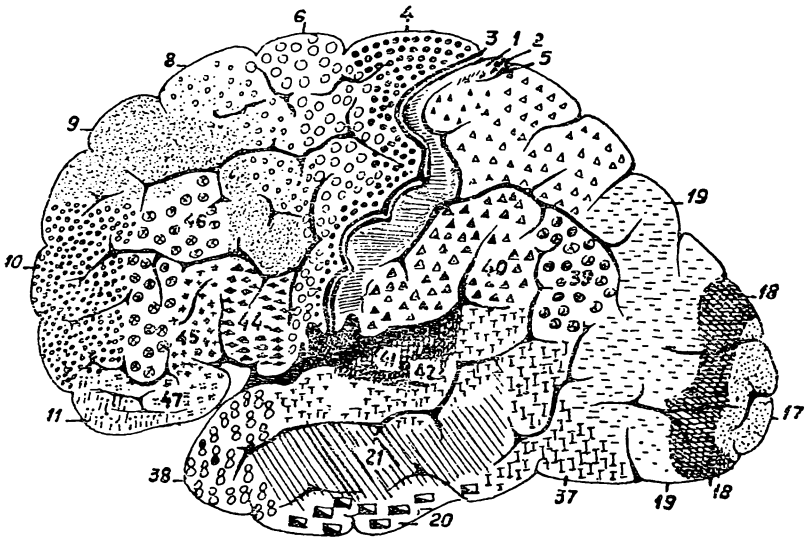

Fig. 95. Ariile corticale după Brodmann (vedere laterală)

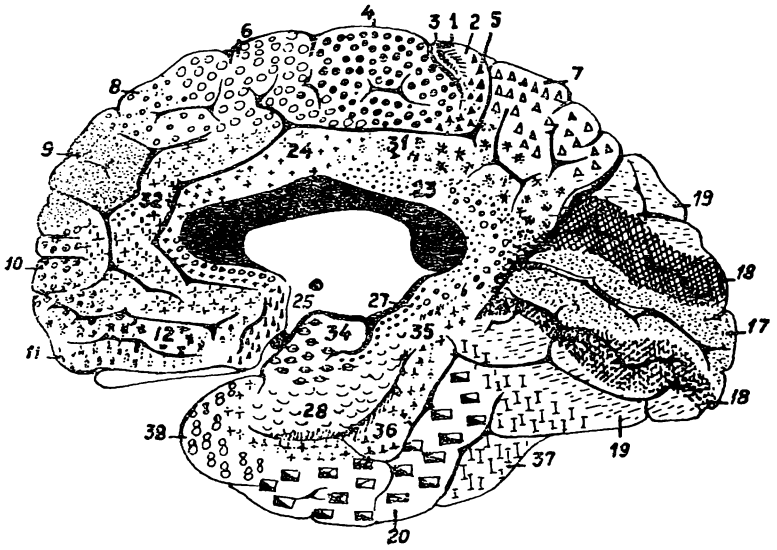

Fig. 96. Ariile corticale după Brodmann (vedere medială)

@RedAbaris 2013

Capătul cortical al centrului motricității este situat, cu precădere, în ariile 4 și 6 (scoarța frontală motorie) și, de asemenea, la periferia acestei regiuni, reprezentată de ariile 8, 9, 10, 11, 12, 14, 45, 46 și 47 (scoarța lobului prefrontal). În aria 4 se găsesc celulele piramidale Betz, iar în straturile 3 și 5 se află celulele corticale în coșuleț, cu rol inhibitor. Aria 6 este lipsită de celulele Betz.

Proiecția diferitelor porțiuni ale corpului pe scoarță (*homunculus motor*) se face în felul următor: porțiunile dintr-o jumătate a corpului se proiectează pe scoarța emisferei de partea opusă, în ordine inversată, adică așa cum apar cînd stăm cu capul în jos, încît ordinea cîmpurilor este următoarea: capul în jos înspre fisura lui Sylvius, apoi membrele superioare cu mîna, trunchiul, membrele inferioare fiind cele mai aproape situate de convexitatea emisferei. Acest fapt, deși pare paradoxal, se explică pe baza dezvoltării embriologice. Porțiunea care va da naștere creierului mare este inițial turtită sub formă de placă neurală. Centrii motori care au drumul cel mai scurt spre musculatura capului sînt dispuși medial; lateral de aceștia urmează centrii de la care pornesc căile motorii pentru gît, membrul toracic, trunchi ș.a.m.d. Odată cu închiderea tubului neural, regiunile mediale rămîn în porțiunea inferioară a viitoarelor emisfere, iar cele laterale, în mod logic trebuie să se deplaseze în porțiunea superioară a lor, împreună cu buzele șanțului neural. Drept urmare, regiunile motricității au următoarea ordine, de sus în jos:

– *în lobulus paracentralis:* musculatura sfincterelor vezicii urinare și a rectului; mușchii bazinului;

– în *girul praecentralis:* mușchii piciorului și, în continuare, cei ai musculaturi trunchiului, ai membrului superior, mînă, gît, mușchii mimicii;

– în *pars opercularis* a loburilor frontal și parietal: limba, laringele, mușchii masticatori.

Întinderile regiunilor motoare nu sînt corespunzătoare ca mărime, însă valoarea funcțională își găsește expresia în întinderea spațială. Așa, de exemplu, în sfera motricității pentru mînă, policele are o arie cu mult mai întinsă decît degetul al patrulea, datorită posibilităților lui de mișcare mult mai mari decît cele ale degetului al patrulea, care execută o activitate mult mai redusă. Cu cît posibilitățile de mișcare sînt mai vaste, cu atît este mai mare și zona respectivă. Aceste regiuni nu reprezintă centri pentru mușchii luați ca unități individuale, ci pentru grupe de mușchi care acționează asupra diferitelor articulații. Excluderea unor părți ale girus-ului central anterior (de ex., în apoplexie) duce la paralizia spastică a musculaturii din regiunea respectivă, de partea opusă. La tulburările motorii apărute la nivelul hemicorpului respectiv se asociază deseori și o dereglare a mișcărilor de partea opusă, deoarece regiunile corespunzătoare, de o parte și de alta a celor două emisfere, sînt în legătură prin fibrele comisurale ale corpului calos. Impulsurile de la nivelul ariei 4 determină convulsii localizate sub forma crizelor epileptice tip Jacksonian.

Ariile extrapiramidale corticale. În afara sistemului efector piramidal bineuronal, cu două fascicule, corticospinal și corticonuclear, există sistemul extrapiramidal, ale cărei formațiuni de comandă se găsesc pe toată întinderea nevraxului, în etajele subcorticale: nucleii striați, subtalamici, colicului cvadrigemeni, nucleul roșu, substanța neagră, nucleii vestibulari, olivele, cerebelul – organ reglator prin excelență, care primește influxurile vestibulare și proprioceptive. Acești centri funcționează însă sub influența

@RedAbaris 2013

scoarței, iar la rîndul lor, prin circuite complicate, influențează activitatea corticală, sistemul extrapiramidal fiind un servomecanism care reglează influxul motor la nivelul căii finale comune. În acest complex participă activ și substanța reticulară, care prezintă, de la talamus, fibre ce urcă pînă la nivelul scoarței, în timp ce altele coboară în trunchiul cerebral și măduvă. Neuronii corticali reglatori ai sistemului extrapiramidal și cei reticulari ocupă o mare parte din suprafața corticală, nu numai din cortexul motor al frontalei ascendente, dar și din cortexurile parietal, occipital și temporal. O parte din fibrele lor însoțesc fasciculul piramidal (fibre parapiramidale), altele ajung în nucleii reticulari pontini (facilitatori) sau bulbari (inhibitori). Astfel, cortexul, ținut în stare de veghe de sistemul reticular, influențează, la rîndul său, centrii facilitatori și inhibitori reticulari din trunchiul cerebral modificînd, prin intermediul lor, activitatea măduvei. Suprafața ocupată de zona corticală a sistemului extrapiramidal (arii extrapiramidale) reprezintă 85% din cortexul motor, după cum urmează.

1. *Arii inhibitorii*, numite astfel deoarece pot inhiba funcționarea ariei motorii principale. Se găsesc de o parte și de alta a ariei precentrale (*4s*, *2* în lobul frontal, *8* în lobul occipital în jurul ariei *19*, *24* în girusul cingular pe fața internă a hemisferei). Influxul de la aceste zone ajunge la nucleul caudat apoi la *globus palidum*, de unde e retrimis în scoarța precentrală (ariile *4* și *6*); în același timp, influxul nervos de la *palidum* e trimis la nucleul anterolateral anterior al talamusului și apoi, prin fibre talamocorticale, la cortex. Sistemul acesta represiv este corticostriocortical, talamusul avînd rolul de filtru.

Cortexul ariilor *4* și *6*, influențate de nucleii striați, acționează asupra măduvei, influxul nervos fiind transmis prin fibrele parapiramidale (Bucy), care însoțesc fibrele corticospinale la nivelul coarnelor anterioare, unde se termină pe neuronul final comun.

2. *Ariile de integrare ale circuitelor neocerebeloase cu rol motor.* Neocerebelul realizează al doilea mecanism al reglării influxului motor cortical. El comportă două mari fascicule aferente de la scoarță la cerebel frontopontin (Arnold) și parietotemporopontin (Türk-Meynert).

Fasciculul frontopontin pleacă din ariile corticale *6 a* și *6 b*, fasciculul parietopontin din parietalele ascendentă și superioară (ariile *3*, *2*, *1* și 5), iar fasciculul temporal din girul 1 temporal (aria *22*). Fibrele acestor fascicule, aflate în capsula internă și pedunculii cerebrali, ajung la scoarța cerebeloasă, la nucleul dentat, de unde merg la talamus, ajung din nou la nivelul scoarței motorii și realizează astfel un circuit corticocortical, cerebelul jucînd astfel și rolul unui servomotor.

Menționăm că fasciculul parietotemporopontin, la nivelul ariei sale corticale avînd conexiuni cu zonele din care provin influxuri senzitive, senzoriale, auditive și vizuale, se implică în reprezentarea corpului în spațiu, indispensabilă pentru dirijarea mișcărilor.

De asemenea, previziunea, proiectarea în timp a mișcării, e facilitată de acțiunea fasciculului frontopontin care, în zona sa corticală e în conexiune cu ariile prefrontale legate de previziune (Bonin).

3. *Arii de integrare a unor circuite corticosubcorticale cu rol motor.* Scoarța extrapiramidală controlează nucleii striați și centrii paleoncefalici subtalamici prin căi directe sau colaterale, provenite din fasciculele descendente.

Prima categorie de fibre directe este reprezentată de fasciculele provenite îndeosebi din ariile *4*, *5*, *6*; de asemenea, fasciculele des-

@RedAbaris 2013

cendente, la nivelul capsulei interne emit colaterale spre aceleași formațiuni.

4. *Arii de integrare corticală a mișcărilor oculocefalogire.* Sinergia mișcărilor celor 2 globi oculari e asigurată prin fasciculul longitudinal posterior ce unește nucleii oculomotori. Mișcările voluntare ale ochilor necesită o comandă unică, pornită din cortex. Această arie corticooculocefalogiră se află la nivelul celui de-al doilea gir frontal, zonă ce s-a dovedit că emite comenzi prin fascicule nervoase directe la nucleul VI *(abducens)* heterolateral; acesta, la rîndul său, acționează homolateral, prin intermediul fasciculului longitudinal posterior, asupra centrului mușchiului drept intern și a centrului perechii a XI-a homolaterale. Astfel se explică de ce hemiplegicul în comă profundă privește spre leziunea sa dextro- sau levogiră (deviere conjugată a capului și ochilor).

De asemenea, mai există o arie de comandă a mișcării ochilor, supusă direct acțiunii centrilor vizuali de la nivelul scizurii calcarine, situată la nivelul cîmpului *19*, unită cu aria motorie frontală prin fasciculul occipitofrontal.

Sistematizînd, se poate considera că trunchiul cerebral, prin fasciculul longitudinal posterior, reglează mișcările automate ale globilor oculari, aria frontală, mișcarea voluntară într-o anume direcție, aria occipitală – mișcarea voluntară legată de o gnosie vizuală (ex. citit, urmărit un obiect etc.).

Desigur, acest reglaj al mișcărilor oculare este mult în complex și este în curs de cercetare descoperirea căilor anatomice ale mișcărilor mimicii, senzorioreflexe, optecinetice, posturale etc.

Rezultă, deci, complexitatea reglării motorii. Un act motric necesită, pentru a se realiza precis, un lanț de contracții musculare reglate de centrii extrapiramidali și cerebel, scoarța, prin zonele studiate, avînd rolul de control și de unificare a tuturor influxurilor nervoase, astfel încît să se obțină armonia gestului dorit.

Zona sensibilității. Zona sensibilității este localizată în girul postcentral al lobului parietal. Acest cîmp cortical se întinde pe suprafața laterală a creierului, în sens posterior și pe porțiunile anterioare ale lobulului parietal superior, ajungînd pe fața medială a creierului, pînă la *precuneus.* În mod asemănător cu regiunea motorie și din aceleași motive filogenetice și embriologice, suprafețele de proiecție senzitivă pentru cap sînt cele mai distale; urmează cele ale membrelor superioare, pentru ca suprafețele de proiecție pentru bazin și membrul inferior să fie cele mai sus situate, adică în dreptul convexității emisferelor *(homunculus senzitiv).* Sfera sensibilității constituie punctul de terminație al întregii sensibilități a organismului, cu excepția sensibilității profunde (a mușchilor și a tendoanelor). Astfel, excitațiile tactilă, de presiune, vibrație, durere, temperatură, se transformă aici în *„percepții conștiente"*, în senzații. Aici sînt localizate și amintirile percepției excitantului respectiv. Sensibilitatea mai puternică, ca cea de durere și de temperatură, este localizată mai în adîncime, pe porțiunea posterioară a șanțului central, pe cîtă vreme celelalte sensibilități sînt dispuse mai spre suprafață, în girul postcentral.

Capătul cortical al analizatorului senzitiv își are localizarea în ariile *3, 1* și *2* ale lui Brodmann și la periferia ariilor *5* și *7.*

@RedAbaris 2013

Cercetările lui Petit Dutailles arată că aria somatosenzitivă, la rîndul ei, poate fi divizată într-o arie o sensibilității generale a corpului (aria sensibilității generale suplimentare – Penfield), pe fața internă a emisferei, o arie a sensibilității segmentare, situată superior, pe parietala ascendentă și o arie a sensibilității de expresie, în partea inferioară a parietalei ascendente.

În afara ariei somatosenzitive, care recepționează senzațiile primare, există aria somatopsihică, situată în jumătatea posterioară a parietalei ascendente, în care se realizează interpretarea acestor senzații primare și perceperea elementului ce le-a generat și, în sfîrșit, aria tactognosică, care ocupă baza parietalelor superioară și inferioară, unde se realizează o etapă superioară a integrării impulsurilor senzitive, respectiv, recunoașterea și identificarea elementului ce le-a generat.

Aria gustativă. Aria gustativă a fost considerată multă vreme solidară cu cea olfactivă, deși nu s-a putut dovedi cum influxurile nervoase gustative, ce vin pe nervii cranieni, ajung la alocortex. Se știe astăzi că aria de proiecție corticală a gustului se află în neocortex, la nivelul bazei parietalei ascendente. Se mai descrie o arie lingual gustativă deasupra scizurii lui Sylvius, asociată cu aria sensibilității linguale, unde se realizează o interferare a sensibilității generale a limbii, al cărei influx nervos vine pe calea nervului trigemen, cu sensibilitatea gustativă condusă pe calea nervilor glosofaringian *(IX)*, vag *(X)* și intermediar a lui Wrisberg *(VII bis)*.

Zona analizatorului auditiv. *Centrul auditiv al analizatorului* este reprezentat de un cîmp foarte mic, de dimensiunea cîtorva mm^2, situat pe partea superioară a girului temporal superior, la nivelul girilor transverși ai lui Heschl (ariile *41*, *42* și *52*).

Se descrie la acest nivel o proiecție exactă a organului lui Corti: sunetele ascuțite în partea cea mai profundă, iar cele joase în partea exterioară (zona mai e, din acest motiv, denumită cohlee corticală).

Această zonă primară permite perceperea sunetelor brute, iar prin analogie cu celelalte funcții corticale, se consideră că și aici există arii supraordonate de percepție și gnosie, ce permit interpretarea și recunoașterea sunetelor.

Centrul vorbirii auzite (centrul senzorial Wernicke), în care sînt localizate amintirile sunetelor auzite, este dispus în porțiunea posterioară a girului temporal superior (aria *39* și *40*). În cazul leziunii bilaterale a acestui centru, sau numai a centrului din partea stîngă, apare *afazia senzorială* tip Wernicke, ce se manifestă sub două forme: agnozia cuvintelor sau afazia amnestică. În cazul *agnoziei cuvintelor* sau de surditate verbală, bolnavul nu mai pricepe cuvintele auzite, fiindcă îi lipsește amintirea cuvintelor. Un astfel de bolnav poate să vorbească, însă pronunță cuvintele fără ordinea logică. Se comportă cu un individ care nu înțelege limba vorbită de oamenii din jurul său. *Afazia amnestică* se manifestă prin imposibilitatea de a denumi unele obiecte sau noțiuni.

Aria vestibulară. Cîmpul vestibular de proiecție corticală este situat tot la nivelul primului gir temporal, care este și loc de plecare a fasciculului temporopontin. De asemenea, unii autori consideră că mai există un centru vestibular cortical la nivelul parietalei ascendente, care primește aferențe proprioceptive și este loc de plecare pentru fibre extrapiramidale.

@RedAbaris 2013

Zona analizorului optic. Este localizată pe buzele şanţului calcarin (aria 17) şi în regiunile vecine ale acestuia (18, 19). Pe buza superioară a şanţului calcarin se găseşte cîmpul striat pentru jumătatea superioară a retinei (deci pentru partea inferioară* a cîmpului vizual), iar pe buza inferioară, cel pentru partea inferioară a retinei. Regiunea *maculei lutea* este situată pe extremitatea posterioară a scizurii calcarine şi pe polul occipital.

Se poate considera că această arie calcarină de proiecţie vizuală (numită şi arie striată datorită prezenţei striei lui Vicq d'Azyr), are o sistematizare topografică asemănătoare cu a retinei fiind, de fapt, o retină corticală (Henschen).

În jurul acestei zone senzoriovizuale, de proiecţie, unde se termină toate radiaţiile optice există, ca şi la ceilalţi analizatori, o zonă de asociaţie vizuopsihică, situată pe faţa externă a lobului occipital, unde se face sinteza senzaţiilor primare înregistrate în zona senzoriovizuală, ceea ce permite întîi perceperea, iar apoi recunoaşterea obiectelor. Distrugerea acestei zone asociative determină cecitatea psihică. Menţionăm cercetările recente, care sugerează faptul că zona vizuopsihică are rol în realizarea noţiunii de spaţiu, cu consecinţe în orientare, în integrarea imaginii posturale etc.

Regiunea pentru memoria vizuală este în cea mai mare parte situată în *cuneus*, întinzîndu-se şi pe suprafaţa convexă a lobului occipital. Leziunile din regiunea şanţului calcarin sînt urmate de pierderea, mai mult sau mai puţin gravă, a vederii, depinzînd de întinderea localizării acestora. Leziuni în *cuneus* determină lacune în amintirea vizuală: bolnavul vede obiectul, fără să-şi dea seama ce reprezintă în realitate obiectul respectiv.

Acest sindrom poartă denumirea de *agnozie vizuală* — imposibilitatea recunoaşterii obiectelor prin văz, fără a fi prezente leziuni senzitivosenzoriale. *Agnozia vizuală* poate fi *parţială* (rătăcirea bolnavului în locuri necunoscute, prin leziuni în aria *19* din emisfera stîngă), *pentru obiecte* (incapacitatea de a identifica obiectele) şi *vizuală pentru cuvîntul scris.*

Centrul amintirii optice pentru scris (agnozia vizuală pentru cuvîntul scris) este localizat în girul angular (aria *19, 39*) — „centrul optic pentru citit şi scris". Se crede că domină cel din partea stîngă. Leziunile acestor regiuni determină o incapacitate totală de a scrie (*alexia literală* — nu recunoaşte literele) sau de a citi — uneori numai parţială — (*alexia verbală* — nu recunoaşte cuvîntul).

Cîmpurile corticale ale sistemului doi de semnalizare (limbajul). Problemele legate de înţelegerea limbajului sînt foarte complexe, întrucît presupune intervenţia asociată a multor zone corticale, mai sus descrise. Clinicienii, în scopul unei sistematizări, clasifică afazia — principala tulburare în expresia verbală — în anartrie şi agrafie, pentru afaziile motorii de exprimare şi în cecitate verbală şi surditate verbală, pentru afaziile senzoriale sau de comprehensiune; producerea ei se datoreşte lezării unor zone corticale ce le vom studia după prezentarea noului punct de vedere în această privinţă.

Astfel, se acreditează în ultimul timp ideea că lezarea acestor zone conduce la fenomene de apraxie şi agnozie, care nu sînt de domeniul

---

* Sugarul nou-născut vede lumea înconjurătoare inversată; întinde mînuţa pentru a apuca înspre capătul de jos a unei lumînări aprinse, dorind să apuce flacăra, care-l interesează pentru luminozitatea ei.

@RedAbaris 2013

afaziei propriu-zise, ci reprezintă un proces mult mai complex decît tulburările automatismului în expresia sau înţelegerea limbajului, întrucît limbajul este mijlocul de a comunica cu alte persoane, îndeosebi asemănătoare, şi cu propria persoană. În aceste condiţii, limbajul presupune intrarea în acţiune a unor mecanisme de emitere şi de recepţie. Cele de emitere sînt mişcările (mimica fiind forma cea mai nuanţată), sunetele şi însuşi limbajul vorbit, iar cele de recepţie sînt vederea (interpretarea formelor, imaginilor, scrisului), auzul (interpretarea zgomotelor, vocii etc.), tactul. Sub termenul de afazie se înţeleg doar tulburările de emisie sau înţelegere a limbajului vorbit sau scris, dar există şi alte forme de limbaj, precum, spre exemplu, agnozia tactilă care, pentru un orb obişnuit cu limbajul Braille, constituie o veritabilă cecitate verbală (D e l m a s).

Limitîndu-ne însă la afazia privită în accepţiunea clasică, unanim admisă, se consideră că există următoarele zone ale expresiei verbale:

– piciorul celui de-al 2-lea gir frontal (înaintea centrilor motori ai degetelor, pentru agrafie;

– piciorul celui de-al 3-lea gir frontal (înaintea centrilor motori pneumo-lingo-faringo-laringice) pentru anartrie;

– partea mijlocie a primului gir temporal (înaintea zonei de proiecţie a fibrelor cohleare) pentru surditatea verbală;

– zona angulară situată în jurul terminării primului gir temporal, înaintea lobului occipital, pentru cecitatea verbală.

Între cele 4 zone există fibre asociative a căror leziune determină tulburări ce apar în procesele de afazie.

Unii autori consideră că există o zonă a ideaţiei care asamblează activitatea acestor 4 zone (D e l m a s). De asemenea, faptul că cele 4 zone există în ambele emisfere, dar că numai emisfera stîngă la dreptaci şi cea dreaptă la stîngaci intervin în limbaj, asociat cu faptul că musculatura fonatoare, în întregime, cu reprezentări motorii pe ambele emisfere, participă sincron, ridică o serie de probleme încă neelucidate.

Se pare că acest sincronism este realizat de talamus şi nucleul lenticular, iar fibrele de asociaţie intra- şi interemisferice au un rol foarte important.

Cîmpuri corticale de integrare a manifestărilor vegetative. Subliniem însemnătatea ariei cingulare în producerea fenomenelor vegetative legate de emoţii, deci, în expresia externă a stărilor interne (Y a k o v l e v).

De asemenea, în controlul fenomenelor vegetative mai intervin girul orbitar al lobului frontal, *uncus*-ul girului 5 temporal, lobul insulei, faţa laterală a lobului frontal. Ariile corticale frontale viscerale sînt legate de hipotalamusul anterior (trofotrop), iar ariile orbitare de hipotalamusul posterior (ergotrop). Totalitatea acestor arii a fost denumită creier visceral. Creierul visceral este în raport cu rinencefalul fie direct, fie prin intermediul nucleului amigdalian.

1. *Reprezentarea memoriei pe cortex.* Pornind de la faptul că memoria este un fenomen foarte complex condiţionat de elemente senzoriale (imagini, sunete, tact, durere etc.), motorii, ale sferei afective şi emotive şi pur intelectuale (idei, gînduri etc.), există foarte mari dificultăţi pentru a stabili o reprezentare corticală. Avînd însă în vedere că fenomenele de excitaţie pot fi declanşate de stimularea feţelor laterală şi medială ale lobului temporal (P e n f i e l d), că aceste regiuni sînt legate cu ariile parietale prin fasciculul uncinat, cu ariile schemei corporale, auditive şi vizuale, cercetările recente înclină să situeze zona memoriei la acest nivel

@RedAbaris 2013

(Delmas). De asemenea, în ceea ce privește fixarea faptelor recente și posibilitatea de evocare a lor se consideră că hipocampul are un rol esențial.

2. *Reprezentarea integrativă a ansamblului corporal propriu.* Individul uman ia cunoștință de propriul său corp prin diferite moduri: palparea, ce ne permite să simțim forma și consistența, prin influxuri proprioceptive ce ne informează asupra atitudinii și situației în spațiu, prin influxuri vizuale, prin influxuri auditive, ce ne permit recunoașterea vocii etc. S-a dovedit că ariile sensibilității (parietale), audiției (temporale), vizuale (occipitale) se conectează la nivelul ariei proiecției corporale situată în girurile ce înconjoară extremitatea posterioară a scizurii lui Sylvius și primei scizuri temporale. Tot în această regiune se proiectează pulvinarul care, la rîndul său, primește influxuri de la corpii geniculați lateral și medial și de la nucleul lateroanterior posterior, deci relee diencefalice ale căilor auditive, vizuale și ale tactului.

3. *Cîmpuri corticale legate de capacitatea de previziune.* Acțiunea necesită previziune. Cercetările lui P e n f i e l d dovedesc legăturile cortexului prefrontal cu nucleul medial al talamusului, cu cortexul motor, cu cel senzitiv, cu cel occipital și temporal. Aceste elemente anatomice asociate cu fapte clinice sugerează existența unor arii ale previziunii la nivelul porțiunii anterioare a cortexului prefrontal, intervenția regiunii prefrontale fiind dovedit că se realizează în legătură cu procese mentale de natură să conducă la acțiuni ce sînt previzionate.

4. *Cîmpuri corticale ale emotivității.* Cercetările din ultima perioadă, electrofiziologice și clinice, încep să permită descifrarea unor zone corticale ale emotivității.

Sentimentele afective și emoțiile sînt cel mai adesea provocate pe baza văzului, auzului, mirosului etc. Emoțiile declanșează manifestări motorii și vegetative. Două regiuni ale cortexului sînt legate direct cu centrii reglatori ai motricității și cu nucleii hipotalamici, respectiv, cortexul prefrontal și aria cingulară (limbică), ceea ce, pe baza unor cercetări electrofiziologice și fapte clinice, a condus la concluzia că aceste zone sînt cele ale reprezentării emotivității.

Cortexul prefrontal e legat în dublu sens cu cortexul precentral și nucleii posteriori ai hipotalamusului.

Cortexul ariei cingulare (lobul limbic a lui Broca), prin partea sa anterioară, este inhibitor al activităților motrice, prin acțiunea sa asupra nucleului caudat și substanței reticulate a trunchiului cerebral.

De asemenea, aria cingulară primește aferențe de la toate ariile supresive ale cortexului (frontal, parietal, preoccipital) și de la hipocamp, pe calea nucleului anterior al talamusului. Această ultimă aferență arată că rinencefalul poate declanșa efecte vegetative atît prin fibrele sale de proiecție pe nucleii hipotalamici anteriori (trofotropi — H e s s) cît și, așa cum am enunțat mai sus, printr-o acțiune directă — prin intermediul cortexului cingular — asupra centrilor motori subcorticali.

Aria cingulară activată astfel de neo- și arhicortex trimite, la rîndul său, influxurile la centrii inhibitori, fiind locul unde are loc ansamblul mecanismelor ce traduc starea numită emoție (P a p e z).

Nici o regiune a scoarței cerebrale nu funcționează în mod izolat, ci, bazat pe principiul fiabilității, este în strînsă legătură cu celelalte arii corticale și, drept rezultat, conlucrarea lor conduce la un rezultat cît mai perfect. Așa, de exemplu, în procesele de gîndire-vorbire, citire și scriere,

@RedAbaris 2013

care sînt proprii numai omului, este întrunit un număr mare de cîmpuri corticale, între care se stabilesc legături funcționale.

Reprezentarea neurovegeativă a scoarței cerebrale. Reprezentarea neurovegetativă are de asemenea loc în interiorul scoarței cerebrale și arată că se poate produce o integrare superioară. Deseori are loc o suprapunere corticală neurovegetativă și motorie, după cum demonstrează lăcrimarea și modificările pupilare la stimularea ariei cîmpului vizual din cortex (aria Brodmann 8), precum și producerea de mișcări oculare conjugate. Prin stimulare corticală s-au provocat modificări ale presiunii sangvine, inhibarea respirației, vasoconstricție și vasodilatație, hipermobilitate gastrointestinală, salivație și anomalii de transpirație. Reacții cardiovasculare pot apare după stimularea ariilor Brodmann 4 și 6; s-au menționat creșterea sau scăderea presiunii sangvine, deteriorarea frecvenței cardiace, vasoconstricție și vasodilatație la nivelul membrelor. Respirația poate fi inhibată prin stimularea suprafeței orbitare (aria 47), a girului cingulat (aria 24), a porțiunii anterioare a insulei și a vîrfului lobului temporal (aria 38). Transpirația este modificată prin stimularea ariei 6. Funcția gastrointestinală poate fi afectată prin stimulare corticală. O creștere a mișcărilor peristaltice și a secreției gastrice poate apare după stimularea ariei 8, iar inhibarea musculaturii gastrice se poate produce consecutiv stimulării ariei 47. O foame accentuată apare în mod evident la animalele la care s-a efectuat ablația ariei premotorii. Salivație se poate produce după stimularea ariei motorii a limbii și feței (aria 4). Incontinență urinară poate apare în urma unor leziuni bilaterale ale acelor porțiuni din ariile 4 și 6 care sînt situate pe suprafața medială a emisferelor cerebrale.

Se poate produce integrarea activității neurovegetative la alte niveluri suprasegmentare. Bulbul integrează reflexele de transpirație și modificările presiunii sanguine. Hipotalamusul influențează termoreglarea (vasoconstricția și vasodilatația periferică și transpirația).

Ariile de asociație

Ariile de asociație sînt în legătură cu diferite arii senzitive și motorii prin fibre de asociație (asociative). Ele sînt importante pentru menținerea unor activități mintale superioare la om, deși nu este posibil să se localizeze vreo funcție mintală specifică sau o fracțiune de experiență conștientă. Afaziile sau defectele de vorbire care rezultă din leziuni costuale ilustrează importanța ariilor de asociație. La persoanele dreptace, aceste defecte sînt provocate de leziuni la nivelul emisferei stîngi (emisfera dominantă). O afazie motorie poate rezulta din destrucția porțiunilor triunghiulară și operculară ale girusului frontal inferior (aria 44). O persoană poate mișca buzele și limba, dar poate fi incapabilă de a efectua mișcările coordonate oarecare pentru vorbire. Agrafia — imposibilitatea de a scrie cuvinte — este deseori asociată cu o afazie motorie. Afazia motorie rezultă din leziuni produse în partea posterioară a girului temporal superior (aria 39). Bolnavul poate auzi cuvîntul vorbit, dar nu poate înțelege sensul acestuia. Cecitatea pentru cuvinte — incapacitatea de a înțelege cuvintele scrise, deși vederea nu este perturbată — poate rezulta din leziuni ale girului unghiular (aria 39).

Lobul frontal, în porțiunile sale anterioare față de aria motorie precentrală, este de mult cunoscut ca o zonă avînd funcții intelectuale și psihice superioare. În mod tipic, leziunile destructive ale acestei regiuni pot pro-

@RedAbaris 2013

duce o tendință morbidă la glumă, modificarea atributelor morale și sociale, lipsă de interes pentru mediul înconjurător și preocupările anterioare, deteriorare intelectuală și incapacitatea de concentrare a atenției. Aria orbitofrontală (ariile: 9, 10, 11 și 12) primește proiecții de la nucleii dorsomediali ai talamusului care, la rîndul lor, au legături cu hipotalamusul. S-au folosit proceduri chirurgicale care afectează conexiunile între această porțiune a cortexului frontal și talamus. În general, atunci cînd s-au folosit, ele au dat rezultate foarte bune în tratamentul chirurgical al obsesiilor, anxietății, psihozelor schizofrenice și durerilor rebele. Prin leucotomia și lobotomia frontală s-au secționat conexiunile corticosubcorticale din lobul frontal, de obicei aproximativ la nivelul limitei anterioare a ventriculilor laterali.

Prin topectomie s-au îndepărtat ariile corticale ale creierului, de obicei ariile 9 și 10 de ambele părți. Subsecționarea („undercutting") corticală s-a utilizat mai rar; ea a constat în întreruperea conexiunilor chiar dedesubtul cortexului. Prin talamotomie se crea o leziune, de obicei în nucleul dorsomedial al talamusului, prin dispozitive stereotoxice. S-au folosit și alte metode pentru a produce leziuni destructive subcorticale uniforme. S-au aplicat unde de înaltă frecvență pe electrozi plasați stereotoxic. În speranța evitării riscurilor de hemoragie și infecție s-a folosit vîrful Bragg al unui fascicul de protoni pentru provocarea unor leziuni intracerebrale precise. Secționarea girului cingulat (cingulotomia anterioară) este preferată leucotomiei frontale în unele centre.

Porțiunea posterioară a suprafeței orbitare (aria 47) și porțiunea contiguă a jumătății anterioare a insulei produc efecte autonome pronunțate la stimulare electrică; inhibarea respirației și modificarea presiunii sangvine pot fi, de asemenea, induse rapid. La stimularea ariei cingulate anterioară (aria 24), situată pe partea medială a emisferei cerebrale, se pot produce efecte autonome accentuate și inhibarea tonusului muscular scheletic. După ablația acestei zone, maimuțe mascule agresive se îmblînzesc, devin maniabile și mai puțin fricoase și anxioase.

Centrii de asociație din lobul parietal (ariile 5 și 7) sînt necesari pentru corelarea senzațiilor cutanate, permițînd astfel indivizilor să recunoască (cu ochii închiși) obiecte familiare care li se dau în mînă, funcție denumită simț stereognostic. În leziunile cortexului parietal, această capacitate se poate pierde (astereognozie).

Dominanța cerebrală. Studii pe bolnavi la care corpul calos a fost secționat chirurgical sugerează că emisfera cerebrală majoră sau dominantă diferă funcțional de emisfera opusă sau minoră. Emisfera cerebrală dominantă (la om de obicei cea stîngă) îndeplinește în special funcții verbale, lingvistice, aritmetice, de calculare și analitice. Emisfera cerebrală minoră are funcții neverbale, geometrice, spațiale, vizuale, de modelare-schematizare („pattern"), muzicale și de sintetizare.

De obicei dominanța cerebrală nu este complet stabilită pînă în luna a treia sau a patra de viață. Aceasta poate fi în legătură cu diferențe structurale între emisferele cerebrale. Asimetriile care au fost observate în regiunea auditivă și în fisura cerebrală laterală pot fi în legătură cu lateralizarea limbajului și folosirea preferențială a uneia din mîini. Asimetriile cele mai net marcate au fost găsite pe suprafața superioară a lobului temporal din aria corticală situată posterior de girul Heschl (aria 41). Această arie corticală posterioară, desemnată uneori prin denumirea de *planum temporale*, este descrisă ca fiind mai largă în emisfera cerebrală stîngă la majoritatea creierelor examinate.

@RedAbaris 2013

Arii motorii şi senzitive secundare. Acestea au fost puse în evidenţă în cortexul opercular (lobul parietal) care formează peretele superior al fisurii cerebrale laterale. Aceste arii au comunicări întinse cu ariile motorii şi senzitive primare.

Arii motorii şi senzitive suplimentare. Stimularea electrică a unei zone circumscrise din cortexul cerebral situată pe faţa medială a emisferei cerebrale, imediat anterior de principala arie motorie pentru picior, poate produce răspunsuri motorii caracteristice şi uneori, răspunsuri senzitive.

Rinencefalul (sistemul limbic). Observaţii clinice şi experienţe pe animale arată că structurile rinencefalice au funcţii importante, pe lîngă cele olfactive. La primate, pot fi produse diverse răspunsuri, autonome, somatomotorii şi somatosenzitive prin stimularea electrică a regiunilor limbică anterioară, subcaloasă şi orbitară posterioară din lobi frontali; a insulei anterioare, girului parahipocompal anterior şi cortexului temporal anterior, precum şi a corpului amigdaloid. Stimularea electrică poate inhiba mişcări respiratorii, mişcări spontane ca tremuratul şi deglutiţia, precum şi descărcări motorii iniţiate în cortextul motor procentual, sau poate produce mişcări de masticaţie, deglutiţie, lingere, faciovocale, mişcări tonice ale trunchiului şi membrelor, modificări pupilare, piloerecţii, salivaţie şi micţiune şi defecaţie involuntare. Activitatea electrică a părţii mai mari a scoarţei cerebrale poate fi modificată în diferite moduri prin stimularea electrică a acestor structuri.

Structurile rinencefalice (cum sînt aria limbică anterioară şi suprafaţa orbitală superioară) pot exercita un efect inhibitor asupra mecanismelor trunchiului cerebral implicate în exprimarea unor emoţii, cum este supărarea. Agitaţia şi hiperactivitatea rezultă din leziuni ale acestor structuri.

Termenul „creier visceral" a fost folosit pentru a desemna sistemul limbic, care include lobul limbic şi hipocampul, şi staţii celulare subcorticale: amigdala, nucleii septali, hipotalamusul, nucleii talamici anteriori, părţi din ganglionii bazali şi probabil epitalamusul. Termenii lob limbic, sistem limbic şi rinencefal sînt echivalenţi. Rinencefalul are multe conexiuni cu hipotalamusul şi are de asemenea un rol în ritmurile biologice, în comportarea sexuală, în emoţiile de furie şi frică şi în motivaţie. După M a c L e o n fasciculul prozencefalic medial este principala comunicare aferentă şi eferentă între lobul limbic şi trunchiul cerebral, cu trei ramuri principale spre amigdală, sept şi hipotalamusul anterior.

Pierderea memoriei recente poate surveni la om după leziuni bilaterale întinse ale hipocampului.

Stimularea electrică a cortexului suprafeţei anterolaterale sau laterale a lobului temporal, la om, poate provoca răspunsuri care l-au determinat pe *Penfield* să denumească această arie „cortex interpretativ". El a arătat că stimularea cortexului interpretativ la un subiect uman: 1) poate face ca fluviul conştienţei anterioare să curgă din nou sau 2) îi poate da o interpretare a prezentului care este neaşteptată sau involuntară.

Teste psihometrice

Uneori se folosesc teste psihologice pentru a ajuta la evaluarea stării bolnavilor neurologici. Rezultatele trebuie apreciate prin prisma istoricului şi datelor clinice ale subiectului testat. Cel mai bine este ca testele psihologice să fie utilizate în asociere sau sub forma de baterii de teste, astfel încît deficienţele testelor individuale să fie reduse la minimum.

@RedAbaris 2013

Eficiența funcției cerebrale poate fi diminuată în afecțiunile cerebrale, dar gradul diminuării nu este neapărat legat de gravitatea afecțiunii organice, în special cînd leziunile sînt mici. Nu există un test specific pentru bolile cerebrale, deși subiecții cu leziuni cerebrale pot prezenta o pertubare a intelectului și o labilitate emoțională crescută. Un deficit relativ mai mare la testele privind memoria, rapiditatea sau învățarea de elemente noi, decît la testele referitoare la vocabular și informație este considerat ca o dovadă de deteriorare intelectuală. Bolnavii cu o deteriorare datorită unor leziuni cerebrale organice, precum și bolnavii schizofrenici, prezintă tendința de a fi rigizi, stereotipi și concreți în ceea ce privește conceptele lor și sînt incapabili să efectueze adecvat teste de clasificare, categorisire sau inducție.

Testele de activitate intelectuală pot furniza uneori cea mai bună dovadă de afecțiune cerebrală organică. Pot fi utilizate diverse teste pentru stabilirea capacității subiectului de a sintetiza, de a folosi simboluri și de a evalua experiențe noi pe baza experienței trecute. Tulburările cerebrale difuze și cele cu modificări bilaterale ale lobilor frontali sînt cel mai frecvent asociate cu perturbarea activității intelectuale.

Bolnavul cu o afecțiune cerebrală organică tinde să prezinte capacitate diminuată de a sesiza esența unei situații și de a decela diferențe sau modificări mici, are dificultăți în a-și aminti două sau mai multe comenzi sau de a urma o anumită direcție, perioada de concentrare a atenției este diminuată, are o judecată defectuoasă, tulburări de memorie și, în cazurile grave, o pierdere accentuată a memoriei și confuzie.

O disfuncție evidentă mintală sau a vorbirii poate necesita teste speciale pentru precizarea naturii și gravității tulburării. Indicațiile pentru efectuarea unor astfel de teste pot reieși din istoric sau examinare. De exemplu, o testare simplă a activității intelectuale în cursul examenului neurologic poate evidenția defecte de memorie, de calculare, de judecată sau de informație generală.

Se cunosc două tipuri generale de teste psihomotrice. *Testele obiective* sînt standardizate pe baza unor loturi reprezentative de populație și se folosesc pentru evaluarea „cantitativă" a caracterelor personalității în raport cu normele stabilite. Testele standarde de inteligență și „inventarele" de personalitate sînt exemple tipice. *Testele proiective* sînt menite să evalueze răspunsurile subiectului la stimuli sau sarcini „amorfe", ambigue sau nestructurate. Se consideră că răspunsurile sînt considerabil influențate de personalitatea subiectului. Deși răspunsurile pot fi comparate cu norme stabilite anterior, o importanță variabilă este interpretarea subiectivă pe care le-o dă examinatorul. Testele Rorsebach, de apercepție tematică și de completare a frazelor, constituie exemple de acest tip.

Teste obiective

Testul Wechsler de inteligență a adultului. Acest test este larg folosit pentru măsurarea inteligenței populației adulte și prezintă cunoscutul avantaj că fondul educațional formal trecut nu modifică în mare măsură rezultatele testului. Coeficienții de inteligență pot fi calculați cu luarea în considerare a regresului inteligenței care este de așteptat odată cu înaintarea în vîrstă. „Inteligența globală" se măsoară prin folosirea a 11 subteste diversificate. Șase din acestea constituie o scară de inteligență verbală și măsoară capacitățile în domeniul verbal, în cel aritmetic și în domeniile de-

@RedAbaris 2013

pendente de raționamentul abstract (de exemplu, capacitatea de a percepe relațiile logice și de a folosi simboluri). Restul de 5 subteste cuprinde scara inteligenței de performanță și ele depind de capacitatea subiectului de a rezolva situații practice care cer capacități de executare și mînuire (manipulare). Cele 6 subteste incluse în scopul verbal sînt informarea, înțelegerea, aritmetica, asemănări, distanța între degete („digit span") și vocabularul. Cele 5 subteste cuprinse în scorul de performanță („performare score") sînt simbolul digital, completarea imaginilor, desen de grup, aranjarea imaginilor și asamblarea de obiecte.

Testul de inteligență Stanford — Binet. Acesta este unul din testele de inteligență cele mai larg utilizate și el este deosebit de adecvat pentru copii. El constă în selecționarea unor probleme scurte adaptate pentru vîrstele 2—14 ani pe niveluri de 6 luni și 1 an, cu trei niveluri de dificultate „adulte". Se testează o gamă largă de funcții psihologice, cu predominanță funcții verbale și de limbaj. Problemele-test variază la diferite niveluri de vîrstă sau apar sub forme moi dificile la nivelurile superioare. Performanța (execuția) este exprimată în termeni de vîrstă mintală și coeficient de inteligență. Din cauza standardizării sale și a caracterului problemelor pe care le cuprinde, acest test pare adecvat pentru copiii de școală elementară și adolescenți.

„Gestalt" — testul „Bender". Acesta este considerat un test al funcției motorii vizuale și depinde de răspunsurile provocate de 9 modele (descrise) standard. Desenele sînt prezentate separat, cîte unul, subiectului căruia i se cere să le copieze pe o foaie de hîrtie. Interpretarea rezultatelor testului depinde de mulți factori, printre care de modul în care sînt reproduse dosarele de relațiile între ele, de fondul spațial și de reproducerea desenului în timp.

Testul labirintului al lui Porteus. În acest test de performanță i se cere subiectului să traseze o cărare (o linie) printr-o serie de labirinte de un grad de dificultate crescîndă pe niveluri anuale. În acest test, performanța pare să fie legată de coeficientul de inteligență tradițional. Desemnarea cu succes în complexitatea labirintelor dovedește capacitate; modul în care este rezolvat testul este legat de aspecte ale personalității.

Testul Goodenongh de desenare a unui om. Acesta este un test de performanță prin care se testează capacitatea unui subiect de a descrie imaginea unui om. Desenul este notat conform unor standarde stabilite.

Indicele Minnesota multifazic al personalității. Acest test obiectiv standardizat al personalității, larg utilizat, constă din mai multe sute de diverse formulări despre sentimente, probleme familiale, atitudini, întîmplări și reacții pe care subiectul este solicitat să le clasifice în „corecte", „greșite" sau „nu pot să spun". Profilul personalității poate fi stabilit pe baza a 9 categorii: ipohondrie, depresiune, isterie, deviere psihopată, masculinitate, feminitate, paranoia, psihastenie, schizofrenie și hipomanie. Interpretarea este de obicei bazată pe profil ca un ansamblu.

Testul Benton de memorizare vizuală. Acest test are ca obiectiv evaluarea percepției vizuale, a memoriei vizuale și a capacității de reconstituire vizuală. O serie de desene simple și complexe sînt prezentate timp de 5—10 secunde. Subiectul trebuie să reproducă desenul după diverse intervale de timp (copiere directă, reproducere imediată și reproducere după un interval de 15 secunde).

Testul Halstead — Reitan. Acesta o devenit una din bateriile de teste neuropsihologice cele mai cunoscute și mai larg utilizate. Este vorba despre

@RedAbaris 2013

un ansamblu cuprinzător de teste ale capacității cognitive și adaptative. Sînt incluse teste de inteligență verbală și neverbală, de formare a conceptelor, de limbaj expresiv și receptiv, de memorie, de percepție auditivă, de percepție a timpului, de performanță tactilă, viteză motorie percepută, relații spațiale, gnosis digital și dublă stimulare concomitentă.

Teste proiective

Testul Rorschach. Acest test proiectiv constă în a da subiectului să examineze 10 cartonașe standard cu desene, fiecare conținînd o pată de cerneală. Diferite aspecte ale răspunsurilor subiectului contribuie la interpretare: conținutul asocierilor libere ale subiectului cu privire la petele de cerneală; factori ca formă, culoare sau umbre; faptul dacă se folosește pata întreagă sau numai o parte din ea, fiecare pată de cerneală are semnificații convenționalizate minime; răspunsurile reprezintă funcții ale personalității proprii a bolnavului. Sentimente și motivații care sînt profunde sau inconștiente pot stimula răspunsuri deformate la test. Susținerea utilității unei astfel de tehnici proiective pentru evaluarea unei leziuni cerebrale organice se bazează pe constatările de repetare, perplexitate, răspunsuri stereotipe și confuzie la astfelde bolnavi.

Testul de apercepție tematică (TAT). Acesta este un test proiectiv care se bazează pe povestirea relatată de subiect la vizualizarea materialului — test constînd din 20 cartonașe cu imagini selecționate adecvat pentru vîrstă și sex. Imaginile diferă unele de altele și sînt în mod intenționat neclare și ambigue.

Pentru fiecare imagine subiectul construiește o intrigă (acțiune) sau o povestire imaginară. Temele acestor povestiri pot dezvălui atitudini, tendințe și conflicte, deoarece temele transpuse în povestiri sînt deseori legate de teme analoage din viața subiectului. Conținutul povestirilor dă indicații cu privire la modul de a percepe și de a gîndi al subiectului, precum și la temerile, nevoile și speranțele subiectului. Pentru utilizarea la copii s-a elaborat o variantă cunoscută sub denumirea de Test de apercepție la copii (CAT).

Testul de completare a fazelor. Subiectului i se cere să completeze un număr de fraze incomplete. Se consideră că modul în care sînt completate frazele dezvăluie dorințele, nevoile și sentimentele subiectului. Deoarece personalitățile prezintă diferențe caracteristice de performanță și deoarece testul în sine este simplu, de scurtă durată și flexibil, 21 este larg utilizat ca test de coroborare.

Testul „construiți un tablou povestire" (MAPS=Make-a-Picture — Story Test). Materialele-test constau dintr-un mare număr de figuri decupate. Bolnavul selecționează figurile, le aranjează și apoi spune o povestire în legătură cu aranjamentul.

Selecționarea și aranjarea materialelor de către subiect și povestirile inventate pot dezvălui nevoile și sentimentele conștiente și inconștiente ale subiectului.

Testul de asociere a cuvintelor. Subiectului i se prezintă o serie de cuvinte stimuli și se consemnează timpul de reacție, conținutul răspunsului și emoția asociată cu fiecare cuvînt. Cuvintele selecționate sînt neutre și alese pentru a da un ajutor diagnostic pe baza raportului între răspunsurile normale și cele anormale. Exemple de cuvinte folosite la aceste teste sînt alb, întuneric, femeie, doctor, supărare, speriat etc.

@RedAbaris 2013

Testul „Casă — pom — persoană" (H-T-P=House — Tree — Person Test). Subiectul i se cere să deseneze cu mîna liberă o casă, un pom și o persoană. Pe baza desenelor se pot deduce informații privind maturitatea, sensibilitatea, flexibilitatea și integrarea personalității subiectului.

Nucleii cenușii ai telencefalului

Nucleii cenușii ai telencefalului se prezintă sub forma unor grupe de celule, așezate în profunzimea encefalului (regiunea subcorticală) și sînt incluși în substanța albă. În totalitatea lor se mai numesc ganglionii bazali ai creierului. Nucleii sînt perechi și se descriu: *nucleus caudatus*, *nucleus lentiformis* (aceștia doi formează împreună *corpus striatum*, numindu-se astfel deoarece sînt străbătuți de fibre mielinice și au, pe secțiune, aspect striat), *nucleus claustrum* și *corpus amygdaloideum* (tab. 30).

Ganglionii bazali. Nucleul caudat și nucleul lenticular, împreună cu fasciculele capsulei interne care îi separă, constituie corpul striat, o unitate importantă a sistemului extrapiramidal. Corpul striat trimite proiecții eferente la globul palid și primește fibre de la lobul frontal, talamus și hipotalamus. O cale eferentă majoră este aceea care merge de la globul palid, prin ansa lenticulară, la nucleii cerebrali și nucleii trunchiului cerebral. Globul palid și grupuri nucleare laterale din talamus se dovedesc a fi structuri focale la care converg multe căi implicate în funcția motorie. Acești nuclei exercită importante influențe de reglare și control asupra integrării motorii, pe lîngă trimiterea de sisteme eferente la scoarța cerebrală. Sistemul extrapiramidal este o unitate funcțională care depinde de un sistem corticospinal sau piramidal lateral intact (fig. 97).

La majoritatea animalelor nu se obțin mișcări motorii primare după stimularea electrică a unor porțiuni ale ganglionilor bazali, însă pot fi inhibate reacții somatice inițiate de scoarța cerebrală. În absența unei leziuni a scoarței cerebrale, leziuni izolate ale ganglionilor bazali, la primate, se manifestă, de obicei în mică măsură, printr-o simptomatologie pozitivă, în afara unei spasticități trecătoare. Cînd leziuni ale ariilor corticale motorii precentrale coexistă cu leziuni ale ganglionilor bazali, se pot produce tremurături și coreoatetoză sau o creștere accentuată a rigidității.

La om, provocarea terapeutică a unor leziuni ale globului palid poate reduce tremurăturile și rigiditatea bolnavilor cu parkinsonism sau cu distonie deformantă a mușchilor *(distonia musculorum deformans)*.

Leziuni secundare, provocate în regiunea globului palid și capsulei interne, pot suprima tremurăturile și modifica tonusul într-un sindrom pseudoparkinsonian, experimental la maimuță, produs prin leziuni create în substanța reticulară, lîngă nucleul roșu și substanța neagră.

Sistemul extrapiramidal prezintă legături strînse cu nucleii cenușii ai telencefalului. În trecut se presupunea, în general, că sistemul extrapiramidal constă din mecanisme motorii ale sistemului nervos central, exclusiv acelea ale tractului piramidal. Separarea anatomică și fiziologică a tractului extrapiramidal de cel piramidal a devenit însă din ce în ce mai dificilă. Sistemul extrapiramidal a ajuns să fie considerat ca o unitate funcțională, nu anatomică, și ca atare se poate spune că este alcătuit din porțiuni extrapiramidale ale scoarței cerebrale, din nuclei talamici legați cu striatul, din corpul striat, subtalamus și sistemele rubral și reticular. Sistemul extrapiramidal, spre deosebire de cel piramidal, mai direct, ajunge la niveluri segmentare de distribuție după multe ocoluri, cu lanțuri neuronale întrerupte sinaptic în ganglionii subcorticali și în ariile reticulare.

@RedAbaris 2013

Nucleii cenuşii ai telencefalului – repere anatomice

Elemente anatomice constitutive	Căi	
	Aferente	Eferente
Nc. caudat – formă de arc cu concavitate caudală – are o porţiune îngroşată – capul – prelungit dorsal cu corpul şi coada – coada, sudată cu talamusul la nivelul striei terminale – se termină în corpul amigdaloid – faţa superioară formează o parte a peretelui lateral al ventricului lateral – formează, cu nucleul lenticular, corpul striat **Nc. lenticular** – partea cea mai mare a corpului striat – formă de triunghi în secţiune transversală – superior se suprapune nucleului caudat, amîndoi fiind străbătuţi de fibre albe – este despărţit de acesta prin capsula internă, masă puternică de fibre albe – are două părţi, lateral – *putamen*, medial – *globus pallidus* **Corpul amigdaloid** – situat în apropierea vîrfului lobului temporal, înaintea terminării cornului inferior al ventricului lateral – unit cu: *claustrum*, substanţa perforată anterior, scoarţa girului hipocampal, coada nucleului caudat **Clastrum** – strat subţire de substanţă cenuşie – traiect ondulat – corespunde şanţurilor şi girurilor insulei – dispus sagital, între scoarţa insulei şi putamen – substanţa albă dintre el şi scoarţa insulei formează capsula extremă – substanţa albă dintre el şi putamen formează capsula externă	**De la talamus** – fibre talamostriate din nucleii centromedian şi intralaminari ce merg la nucleul caudat şi putamen **De la scoarţă** – fibre din cortexul senzitiv şi motor	– fibrele de la nucleul caudat şi putamen ajung la *globus pallidus* – de la *globus pallidus* pleacă ansa lenticulară (fascicul anterior) şi fasciculul lenticular (fascicul posterior) – acestea se unesc, înconjoară anterior capsula internă şi formează fasciculul H_2 ce merge în regiunea subtalamică – de aici se îndreaptă la – nucleii vegetativi, hipotalamici (fasciculul palidohipatalamic) – nucleul ventrolateral anterior talamic (fasciculul talamic H_1) – nucleii subtalamici (zona incerta, nucleul roşu – fascicul H; *locus niger* – cîmpul subtalamic Forel)

Fig. 97. Secţiune orizontală prin encefal la nivelul orificiului interventricular (vedere superioară)

1 – genunchiul corpului calos; 2 – cornul anterior al ventriculului lateral; 3 – capsula internă, braţul anterior; 4 – columna fornixului; 5 – capsula internă, braţul posterior; 6 – talamus; 7 – corpul pineal; 8 – spleniul corpului calos; 9 – radiaţia optică (Gratiolet); 10 – şanţul calcarin; 11 – cornul posterior al ventriculului lateral; 12 – hipocampul; 13 – capsula internă; 14 – insula; 15 – globus pallidus; 16 – putamen; 17 – claustrum; 18 – capul nucleului caudat

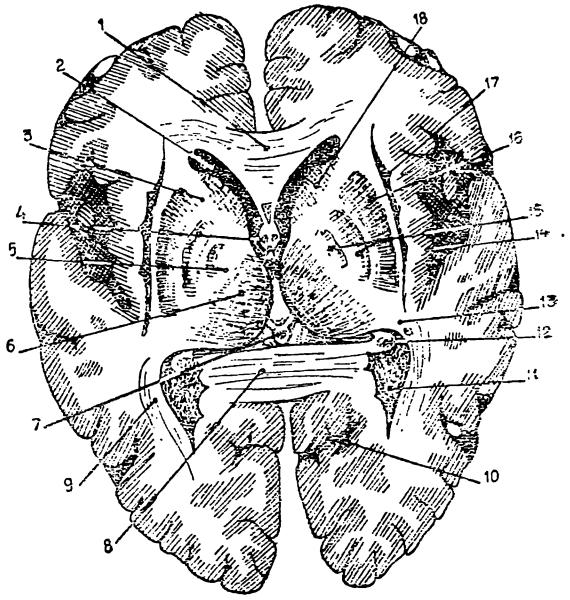

@RedAbaris 2013

Sistemul extrapiramidal poate fi considerat ca un sistem funcțional cu trei straturi de integrare: cortical, striatul (ganglionii bazali) și tegmental (mezencefal). Aria bulboreticulară, inhibitorie și facilitatoare, primește fibre de la ariile corticale cerebrale, de la striat și de la cerebelul anterior. Funcțiile principale ale sistemului extrapiramidal se referă la mișcări asociate, adaptări posturale și integrare autonomă. Leziuni produse la indiferent care nivel pot estompa sau suprima mișcările voluntare, înlocuindu-le cu mișcări involuntare.

Sindroamele clinice importante provocate de disfuncția sistemului extrapiramidal sînt următoarele:

1. *Parkinsonismul*, în care se produc tremurături și rigiditate în repaus. Dereglarea principală este deseori localizată în globul palid, în proiecția sa corticală în substanța neagră sau în substanța reticulară a mezencefalului;

2. *Mișcări involuntare:* Atetoză, coree și spasme torsionale sînt deseori asociate cu leziunile nucleului caudat și putamenului corpilor striați și ale nucleilor mezencefalici;

3. *Afectarea capsulei interne*, așa cum se întîmplă frecvent în accidentele cerebrovasculare (de exemplu, tromboză sau hemoragie în artera lenticulostriată), duce la o hemiplegie spastică a părții controlaterale a corpului.

Fiziopatologia afecțiunilor sistemului extrapiramidal este neelucidată. În general se consideră că poate fi vorba de eliberarea unei acțiuni supresoare în circuit. Măsuri operatorii menite să combată un circuit nesuprimat, relativ hiperactiv (aria 6 Brodmann și sistemul extrapiramidal sau aria motorie precentrală pe care acest circuit o afectează la rîndul său) pot fi utile în rezolvarea unor simptome clinice supărătoare. Astfel, prin îndepărtarea ariilor 6 și 4 sau numai a ariei 4 s-a rezolvat un hemibolism sever (contracturi și secuse unilaterale), atetoză sau tremurături. Destrucția chirurgicală sau clinică a globului palid sau a nucleului ventrolateral al talamusului poate ameliora mișcările involuntare la bolnavii cu distonii sau parkinsonism.

O conexiune între fibrele gama și sistemul extrapiramidal pare foarte probabilă, deoarece îmbolnăvirea sistemului extrapiramidal poate duce la sindroame hipokinetice sau rigide, precum și la sindroame hiperkinetice, distonice, inclusiv sindroame coreice atetoide, balistice și miotonice. Inervația mușchilor poate fi considerată ca dirijată de căile fibrelor alfa sau gamma, iar alternările între aceste sisteme pot reprezenta o îmbolnăvire a sistemului extrapiramidal.

Substanța albă a telencefalului

Substanța albă a telencefalului, pe secțiune orizontală, puțin deasupra corpilor caloși, are, la nivelul fiecărei emisfere cerebrale, forma unui semioval (centrum semiovale), fiind înconjurată de substanță cenușie. I se mai dă denumirea de centru oval Vieussens sau de centru medular emisferic (Cruveilhier).

Centrul oval Vieussens este constituit din unirea — prin substanța albă a corpului calos — a celor două centre semiovale. Pe un creier conservat, cu un instrument bont, se pot prepara fibrele substanței albe și chiar se pot disocia sub microscop. Substanța albă are o arhitectonică regulată, putîndu-se diferenția: un sistem comisural, ale cărui fibre sînt transversale; un sistem de proiecție, cu fibrele orientate vertical; și unul de asociație, ale cărui fibre au o dispoziție mai mult sau mai puțin anteroposterioară (tab. 31).

@RedAbaris 2013

Substanța albă a telencefalului – date anatomice

Sistemul comisural (A)	Sistemul de proiecție (B)	Sisteme de asociație intraemisferice (C)
Corpul calos = marea comisură a creierului – situat în fundul fisurii mediane – acoperit de loburile occipital, parietal, frontal – formă de arc cu cîrlig la extremitatea anterioară – alcătuit din: *lamina rostralis, rostrum,* genunchiul *(genu)* convex, trunchiul și splenium îngroșat – dimensiuni: 8 cm lungime, 1 cm lat anterior și 2 cm posterior, 1 cm grosime – delimitat de girul cinguli, prin șanțul corpului calos – are două fețe și două extremități – *Fața superioară,* convexă anteroposterior, concavă transversal, corespunde median fisurei interemisferice și lateral striilor longitudinale Lancisi și *indusiumu*-lui *griseum* – *Fața inferioară,* concavă anteroposterior, convexă transversal, unită posterior cu marginea posterioară a fornix-ului și median cu *septum pellucidum* – *Extremitatea anterioară,* la cca 3 cm înapoia polului frontal – *Extremitatea posterioară,* la cca 6 cm de polul occipital, despărțită de tuberculii cvadrigemeni prin despicătura lui Bichat – pe el se află părți rudimentare de substanță cenușie: *indusium griseum,* striile longitudinale medială și laterală Lancisi – radiația corpului calos merge de la el la scoarță formînd:	**Fibrele** – tractusuri lungi, verticale, ce pleacă de la scoarța, talamus, corpi striați, cerebel, trunchi cerebral, sau urcă spre scoarță – în regiunea ganglionilor bazali fibrele din pedunculii cerebrali formează capsula internă, masă de substanță albă, de 5–10 mm grosime, limitată medial de nucleul caudat și talamus și lateral de nucleul lentiform – fibrele sale iradiază în evantai formînd coroana radiata Reil – are aspect de unghi obtuz cu deschiderea laterală – vîrful unghiului = genunchiul capsulei – are 2 brațe: anterior = lenticulostriat și posterior = talamolenticular – se prelungește cu segmentul retrolenticular = radiațiile optice Gratiolet; tot aici se află substanța cenușie Reichert **Căi** — în brațul anterior = tracturile frontotalamic, frontopontin, frontorubral – în genunchi = tracturile corticobulbar și corticonuclear – în brațul posterior = tracturile corticospinal, talamocortical, occipitotemporopontin – între talamus și lenticular= ansa lenticulară	– Fibre scurte, anteroposteriori, în aceeași emisferă, care leagă giruri vecine – Fibre lungi care leagă șiruri din lobi depărtați: – fasciculul longitudinal superior, de la lobul frontal la occipital – fasciculul uncinat, de la girul frontal inferior la *uncus*-ul firului parahipocampal – fasciculul longitudinal inferior, de la lobul occipital la cel temporal – *cingulum,* de la girul paraterminal la *uncus*-ul girului parahipocampal

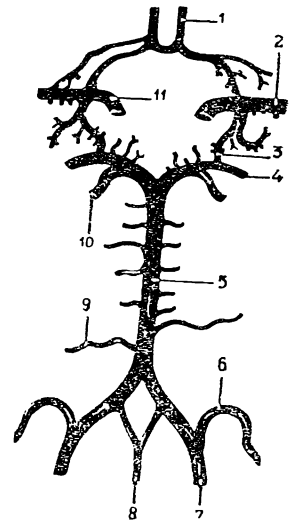

Fig. 97 A. Schema principalelor surse arteriale ale encefalului

1 – a. cerebrală anterioară; 2 – a. cerebrală mediană; 3 – a. comunicantă posterioară; 4 – a. cerebrală posterioară; 5 – a. bazilară; 6 – a. cerebeloasă inferioară posterioară; 7 – a. vertebrală; 8 – a. spinală ventrală; 9 – a. cerebeloasă inferioară anterioară; 10 – a. cerebeloasă superioară; 11 – a. carotidă internă

@RedAbaris 2013

Sistemul comisural (A) – (continuare)

- *pars frontalis* = forceps *minor*
- *pars parietalis*
- *pars temporalis*
- *pars occipitalis* = forceps *major*
- tapetum

– fibrele comisurale leagă regiunile corticale ale celor două emisfere

Comisura albă anterioară

– cordon de fibre albe dispuse în mănunchi cilindric cu direcție transversală
– sus se sprijină pe lamina rostrală a corpului calos, jos, pe lamina terminală cenușie a ventriculului III
– unește
  – prin partea sa anterioară, substanța perforată anterior și bulbii olfactivi
  – prin partea sa posterioară, *uncus*-ul și nucleii amigdalieni

Comisura hipocampului (interamoniană) = lamă de substanță albă ce unește cele două formațiuni hipocampice, la nivelul coarnelor lui Ammon

Comisura posterioară = conține părțile încrucișate ale tractului striatorubral

Fornixul (trigonul cerebral) = tract pereche de fibre albe, în formă de potcoavă, cu deschizătura inferioară, numit și bolta cu 4 stilpi

– format din:
  – *corpul fornixului*, alcătuit de alăturarea tracturilor în porțiunea lor mijlocie
  – *coloanele fornixului* (stîlpii anteriori) alcătuite prin despărțirea anterioară a tracturilor
  – *picioarele fornixului* (stîlpii posteriori) alcătuiți prin despărțirea posterioară a tracturilor
– dispus sub corpul calos
– i se descriu:
  – *fața superioară*, aderentă median de marginea posterioară a septului pelucid
  – *fața inferioară*, în raport cu vîrful pînzei coroide
  – *marginea posterioară*, intim aderentă la corpul calos
  – *marginile laterale* se continuă lateral cu stratul optic

Septul pelucid, placă subțire de substanță albă, așezată sagital, de la corpul calos la fornix

– este prins între lamina rostrală, genunchiul și trunchiul corpului calos, porțiunea superioară a columnei, corpul fornixului
– limitează medial cornul anterior al ventriculului lateral
– substanța din interiorul septului se poate rezorbi postfetal formînd *cavum septi pellucidi* (ventricul cerebral rudimentar), delimitat de lama septurilor drept și sting

Ventriculii laterali
(fig. 98, tab. 32)

– Pereche în fiecare emisferă; comunică cu ventriculul 3 prin orificiul lui Monro
– Formă arcuată, urmînd, cu aproximație, traiectul girului fornicat
– Au fiecare 4 porțiuni

Tabelul 32

Cornul anterior (frontal)	Partea centrală = *pars centralis*	Cornul inferior (temporal)	Cornul posterior (occipital)
– Cel mai larg – Are 3 pereți: – superior = bolta = radiația corpului calos – intern = medial = septul pelucid – inferior = are 2 porțiuni, 1 anterioară (capul nucleului caudat, fibrele genunchiului și ale	– Îngustă, lungă – Se întinde de la *foramen interventriculare* la emergența coarnelor anterior și posterior – Pereții: – superior = radiația corpului calos – jos și medial= fornixul, *tela chorioidea* cu *taenia fornicis*	– Se întinde în lobul temporal, de-a lungul părții laterale a despicăturii lui Bichat, pînă la *uncus*-ul girului parahipocampal – Se termină la cca 2 cm înapoia extremității anterioare a lobului temporal	– Scurt – Se termină ascuțit în lobul occipital – Pereții: – superolateral = concav, corespunde radiațiilor corpului calos (tapetum) și optice – inefromedial, cu două

@RedAbaris 2013

lamei inferioare a corpului calos) 1 posterioară (corpul nucleului caudat, plexul corioidian lateral, jumătatea laterală a foriixului)	și *chorioidea*, *lamina affixa* și *stria terminalis* – jos și lateral = coada nucleului caudat	– Formă de con cu concavitatea inferomedială	proeminențe, bulbul și *calcar avis*

Tela corioidea a ventriculilor laterali

– Formată din: *lamina tectoria*, plexul corioidian, țesut conjunctiv adiacent la *pia mater*
– Se prinde de *lamina affixa* și fornix
– Între *pars centralis* și cornul interior există *glomus chorioideum*
– Pereții:
  – superolateral, format de 1 lamă de substanță nervoasă în care se află *tapetum* (radiația corpului calos) și bandelata semicirculară, ce desparte ventriculul de fața inferioară a nucleului ventricular (segmentul sublenticular Dejerine)
  – inferomedial, convex, format de *trigonum colaterale, eminentia collateralis, pes hippocampi* (piciorul), *timbria hippocampi, taenia chorioidea, taenia timbriae hippocampi*

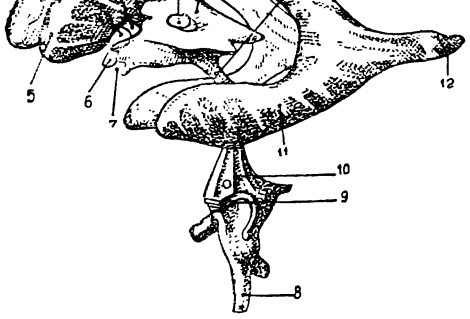

Fig. 98. Ventriculii cerebrali

1 – masa intermediară; 2 – orificiul interventricular; 3 – recesul triunghiular; 4 – comisura anterioară; 5 – cornul anterior (cornul frontal sting); 6 – recesul optic; 7 – chiasma optică; 8 – canalul central; 9 – striile medulare; 10 – ventriculul IV; 11 – cornul inferior (cornul temporal sting); 12 – cornul posterior (cornul occipital sting); 13 – apeductul mezencefalic (Sylvius); 14 – partea centrală a ventriculului II; 15 – ventriculul III

Vascularizația encefalului

Irigația encefalului constă dintr-o circulație arterială *(aa. cerebri)* și o circulație venoasă *(vv. cerebri)*. În creier nu există vase limfatice.

Circulația cerebrală. Nevoia vitală de oxigen a țesutului nervos este demonstrată de rezultatele experimentale obținute de cercetători care au constatat leziuni permanente severe în cortexul pisicii după o întrerupere de aproape 3 minute a circulației. S-a evaluat că metabolismul cerebral consumă aprox. 18% din consumul total de oxigen al corpului. Oxigenul este în mare măsură utilizat pentru oxidarea glucozei; în creier, metabolismul hidraților de carbon reprezintă principala sursă de energie. Se poate demonstra că metabolismele proteic și lipidic au un rol redus – sau poate nici unul – în producția de energie. Rata de utilizare a oxigenului este, într-o oarecare măsură, reglată de nivelul fosfatului macroergic derivat din glucoză. La om, în orice moment, creierul conține probabil aprox. 7 ml de oxigen total, cantitate care, în cazul unor rate normale de utilizare, s-ar menține aprox. 10 secunde. De aceea, nu este de mirare că durata de supraviețuire a țesutului sistemului nervos central, în prezența unui deficit de oxigen, este foarte scurtă.

@RedAbaris 2013

Aportul de oxigen este menținut prin factori de control asupra circulației cerebrale. În general, toți factorii care afectează presiunea sangvină sistemică afectează indirect circulația cerebrală. Rolul bine cunoscut, al receptorilor din sinusul carotidian, al receptorilor aortici și al centrilor vasomotori, în reglarea reflexă a fluxului sangvin depinde de sensibilitatea corticală față de modificările presiunii sangvine și metabolismului. Modificări circulatorii relativ locale se pot produce în creier ca rezultat al stimulării metabolismului sau a sistemului neurovegetativ. Vasoconstricția, cînd poate fi realizată experimental, este mai accentuată în vasele din *pia mater*. Se produce o vasoconstricție relativ redusă a arterelor intracerebrale. O vasodilatație de un grad mai mare poate fi obținută experimental prin stimularea fibrelor autonome vasodilatatoare. Se consideră că, clinic, inhalările de CO_2, nitroglicemia și alcoolul produc vasodilatație intracerebrală.

Se apreciază că, în condiții normale, fiecare arteră carotidă internă irigă emisfera cerebrală homolaterală, în timp ce artera bazilară transportă sînge la structurile din fosa posterioară. Cercul Willis poate funcționa ca o cale anastomotică atunci cînd se produce ocluzia unei artere mari. În arterele distale față de o arteră carotidă internă obstruată poate fi menținută, prin colaterale, o presiune egală cu aproximativ o jumătate din cea normală. Imediat după ligaturarea unei artere carotide interne este posibil să nu se producă nici o modificare EKG importantă, cu condiția să nu aibă loc o scădere pronunțată a presiunii sangvine sistemice.

Circulația arterială provine din anastomoza a patru artere: sistemul carotidian constituit din cele două artere carotide interne *(aa. carotides internae)* și sistemul vertebrobazilar format din cele două artere vertebrale *(aa. vertebrales)* (tab. 33, 34) (fig. 97 A, 99–102).

Tabelul 33

Circulația arterială a encefalului

- **Sistemul carotidian** → arterele carotide interne →
  - ramuri colaterale →
    - aa. osteoperiostale
    - aa. caroticotimpanale
    - a. pt. sinusul cavernos
    - a. pt. nervii oculomotori
    - a. pt. ggl. Gasser
    - a. pt. hipofiza
    - a. pt. meninge
    - aa. oftalmice
  - ramuri terminale →
    - a. cerebrală anterioară
    - a. comunicantă posterioară
    - a. corioidiană anterioară
    - a. cerebrală mijlocie (Sylvius)
- **Sistemul vertebrobazilar** → arterele vertebrale unite median în trunchiul bazilar →
  - ramuri colaterale →
    - a. paramediană
    - aa. circumferențiale scurte
    - aa. circumferențiale lungi
    - aa. cerebeloase superioare
    - aa. cerebeloase mijlocii
    - aa. cerebeloase inferioare
  - ramuri terminale →
    - aa. cerebrale posterioare
- **Poligonul lui Willis** →
  - a. comunicantă anterioară
  - aa. cerebrale anterioare
  - a. comunicantă posterioară
  - aa. cerebrale posterioare

@RedAbaris 2013

Arterele emisferelor cerebrale

Sistemul arterial superficial

- **a. cerebrală anterioară**
  - a. pericaloasă
  - artere ce irigă corpul calos
  - sistemul arterial subcortical → aa. frontale inferioare; aa. frontale interne anterioare; aa. frontale interne mijlocii; aa. frontale interne posterioare; aa. parietale interne
- **a. cerebrală mijlocie**
  - a. insulară
  - a. orbitofrontală (orbitară inferioară)
  - a. temporală anterioară
  - trunchiul comun al a. ascendente → a. pt. girul frontalei a III-a; a. șanțului rolandic (a. rolandică); a. parietală ascendentă; a. prerolandică
  - a. parietală posterioară
  - a. temporală mijlocie
  - a. temporală posterioară = a. principală a afaziei Wernicke
  - a. terminală
- **a. cerebrală posterioară**
  - a. temporală anterioară → a. temporooccipitală; a. calcarină
  - a. temporală mijlocie

Sistemul arterial profund →

- **a. cerebrală anterioară** → a. comunicantă anterioară; a. centrală lungă (a lui Heubner)
- **a. cerebrală mijlocie** → aa. striate interne; aa. striate externe; aa. lenticulare
- **a. cerebrală posterioară** → aa. optice interne; aa. optice externe
- **a. comunicantă posterioară** → aa. centrale mijlocii (arterele peretelui inferior al ventriculului mijlociu)

Sistemul coroidian →

- **aa. corioidiene anterioare** → – ram. pt. vilozitățile plexurilor corioide; – ram. pt. pereții ventriculului lateral
- **aa. corioidiene posterioare și laterale**
- **aa. corioidiene posterioare și mediane**

Sistemul comunicant posterior → asigură anastomoza între sistemul carotidian și cel vertebrobazilar

@RedAbaris 2013

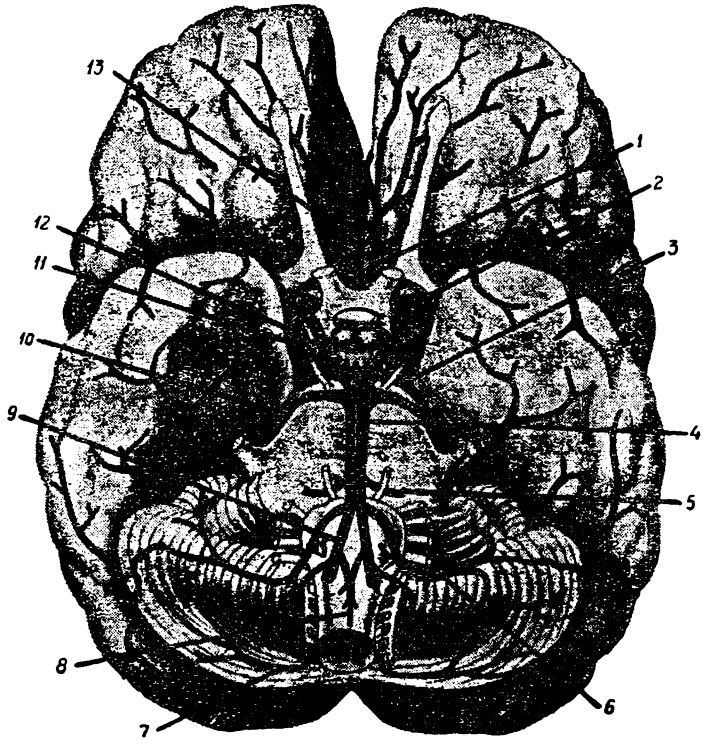

Fig. 99. Irigația arterială a encefalului (fața inferioară)

1 — a. comunicantă anterioară; 2 — a. carotidă internă; 3 — a. cerebrală posterioară; 4 — a. bazilară; 5 — a. labirintică; 6 — a. cerebeloasă anterioară; 7 — a. cerebeloasă posterioară; 8 — a. spinală anterioară; 9 — a. vertebrală; 10 — a. cerebeloasă superioară; 11 — a. coriolidea; 12 — a. comunicantă posterioară; 13 — a. cerebrală anterioară

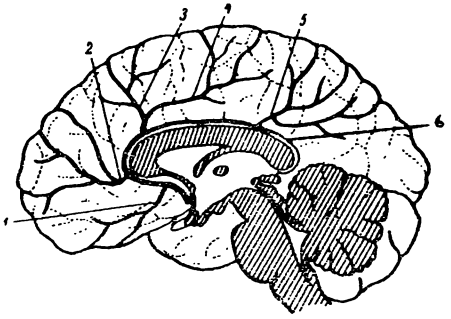

Fig. 100. Distribuția corticală a arterei cerebrale anterioare

1 — a. frontală inferioară; 2 — a. frontopolară; 3 — a. frontală internă mijlocie; 4 — a. frontală internă posterioară; 5 — a. parietală internă; 6 — a. terminală pericaloasă

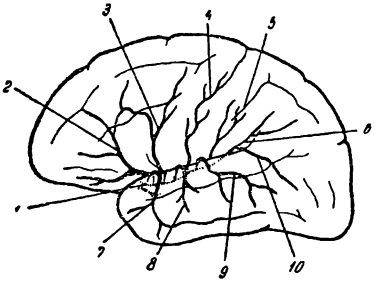

Fig. 101. Distribuția corticală a arterei cerebrale mijlocii

1 — aa. insulare; 2 — a. orbitofrontală; 3 — a. frontală ascendentă; 4 — a. Rolandică; 5 — a. parietală ascendentă (anterioară); 6 — a. parietală posterioară; 7 — a. temporală anterioară; 8 — a. temporală mijlocie; 9 — a. temporală posterioară; 10 — a. terminală

@RedAbaris 2013

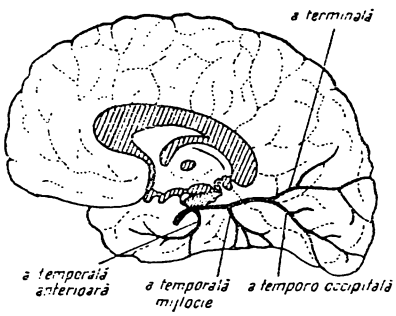

Fig. 102. Distribuția corticală a arterei cerebrale posterioare

Circulația venoasă este foarte complexă, formînd rețele care, ulterior, converg spre sinusurile venoase, directe sau prin poligonul venos a lui Trolard.

Venele de la suprafața bulbului formează o rețea care se îndreaptă: în sus, spre rețeaua venoasă a punții, în jos, spre cea a măduvei și lateral, spre venele condiliene.

Venele de la suprafața punții merg, prin rețeaua venoasă pontină, spre vena comunicantă posterioară, apoi în venele cerebeloase și se termină în sinusul petros și în sinusul occipital transvers.

La nivelul cerebelului se disting:

– vena mediană superioară, care se termină în vene Galien;

– vena mediană inferioară, care se varsă în sinusul lateral și, uneori, în cel occipital;

– venele laterale se varsă în sinusul lateral și petros superior.

Venele de la nivelul encefalului se caracterizează prin:

– traiect independent față de cel arterial;

– se varsă în totalitate în sinusuri venoase ale craniului;

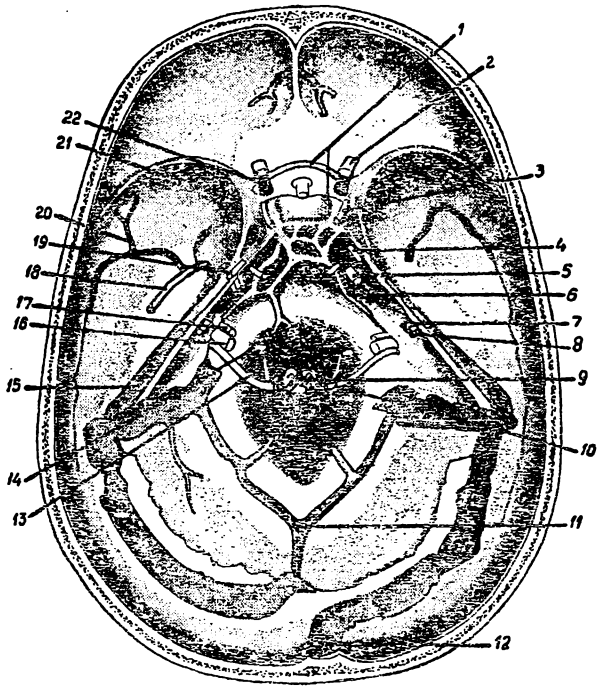

Fig. 103. Sinusurile durei mater (vedere inferioară după extragerea encefalului)

1 – sinus intercavernos anterior; 2 – n. optic; 3 – n. oculomotor; 4 – n. trohlear; 5 – n. trigemen; 6 – sinus petros inferior; 7 – n. facial; 8 – n. acusticovestibular; 9 – bulbul; 10 – n. accesoriu; 11 – sinus occipital; 12 – sinus sagital superior; 13 – a. vertebrală; 14 – n. hipoglos; 15 – sinus petros mare; 16 – n. vag; 17 – n. glosofaringian; 18 – n. petros mare; 19 – n. abducens; 20 – a. meningee medie; 21 – sinus sfenoparietal; 22 – a. carotidă internă

@RedAbaris 2013

– se anastomozează între ele;
– au pereți subțiri;
– sînt avalvulare.

Din punct de vedere al dispoziției topografice se disting: vene superficiale, profunde, poligonul lui Trolard, vene anastomotice și sinusurile cerebrale (fig. 103) (tab. 35).

Tabelul 35

Circulația venoasă a encefalului

- **Venele superficiale cerebrale**
  - vv. feței externe a emisferelor
    - vv. frontale, vv. rolandice, vv. parietooccipitale, vv. occipitale → în sinusul longitudinal superior
    - vv. occipitale descendente → în sinusul lateral
  - vv. feței interne a emisferelor
    - vv. ascendente (anterioare, posterioare) → în sinusul longitudinal superior
    - vv. descendente → în sinusul longitudinal inferior și marea vena Galien
    - v. cerebrală anterioară → în vena bazilară
    - v. silviană → în sinusul cavernos și a. bazilară
    - v. cuneolimbică → în ampula lui Galien
- **Venele profunde cerebrale** → 2 trunchiuri venoase → = venele lui Galien în ampula lui Galien
- **Poligonul lui Trolard** → vv. bazilare (unite prin v. comunicantă posterioară); vv. cerebrale anterioare (unite prin v. comunicantă anterioară)
- **Venele anastomotice** →
  - marea v. anastomotică = v. lui Trolard (între sinusurile longitudinal superior și cavernos)
  - v. anastomotică Labbé (între sinusurile longitudinale superior și lateral)
  - vv. comunicante ale lui Trolard
  - vv. anastomotice între sistemele superficial și profund
- **Sinusurile cerebrale** →
  - sinusul longitudinal superior
  - „ longitudinal inferior
  - „ drept
  - „ petros superior
  - „ cavernos
  - „ sfenoparietal

  → în golful jugular și, de aici, prin v. jugulară internă

Învelișurile creierului

Ca și măduva spinării, și creierul are trei învelișuri: dura mater *(pachymeninx)*, arahnoida *(arachnoidea)* și pia mater encephali *(leptomeninx)* (tab. 36).

@RedAbaris 2013

Învelişurile creierului

Dura mater	Pia mater	Arahnoida
– Membrană densă, albă, strălucitoare, de ţesut conjunctiv – Strîns aderentă de endocraniu – Zona Gerard–Marchard din fosa craniană medie = sediul hemoragiilor extra- şi subdurale – *Coasa creierului* = prelungire a durei, lată de 3 cm, dispusă sagital, median, între cele 2 emisfere; se prinde pe apofizele *crista galli* şi *crista frontalis*, şanţul interparietal, protuberanţa occipitală internă; separă emisferele – *Coasa cerebelului* = dependentă a durei, concavă anterior, întinsă între *crista occipitalis* şi gaura occipitală mare – *Cortul cerebelului* = placă fibroasă dispusă în fisura transversă cerebrală, între temporal (porţ. petroasă), marginile şanţului transvers al osului temporal şi ai parietalelor, protuberanţa occipitală internă – *Diafragma şeii turceşti* = cortul hipofizei, expansiune a durei, între procesele clinoide, peste fosa hipofizei – Nervii cranieni, la trecerea prin dură, sînt înconjuraţi de o teacă durală – Structura funcţională a durei este influenţată de factorii interni (pulsaţiile creierului, greutatea lui şi respiraţia) şi externi (acţiunea muşchilor masticatori şi toracocranieni cu inserţie pe craniu – La nivelul lui *foramen magnum* dura encefalică se continuă cu cea spinală – Arterele: meningea medie, accesorie, anterioară, posterioară – Venele: omonime arterelor se varsă în sinusuri – Sinusurile, dispuse între foiţele durei, se împart în două grupuri (A. Kaplan) I – Gr. superoposterior are sinusurile: sagital superior şi inferior drept, transvers, occipital II – Gr. anteroinferior are sinusurile: cavernos, intracavernoase, petros superior şi inferior, bazilar	– Acoperă suprafaţa creierului – Urmăreşte toate neregularităţile scoarţei – Pătrunde chiar în şanţurile acesteia – Formată de ţesut colagen; nici pe faţa bazală a creierului nu urmează relieful de suprafaţă al acesteia – Conţine vasele creierului – Pătrunde şi în interiorul creierului, şi anume, acolo unde s-a păstrat *lamina tectoria* – Nu pătrunde în interiorul spaţiilor ventriculare fiind acoperită de *lamina tectoria* epitelială – *Tela chorioidea* conţine numeroase formaţiuni vasculare sub formă de ghem numite *plexus chorioidei*	– Dispusă între dura mater şi pia mater, despărţită de ultima prin spaţiul subarahnoidian – *cavum subarachnoidale* – umplut cu lichid cefalorahidian – Formată din plăci fine de ţesut conjunctiv nevascularizat, histologic fiind mai groasă şi mai opacă spre baza craniului – Acoperă emisferele fără a pătrunde în şanţurile scoarţei subţire – Formează *cisternele subarahnoidale* prin care circulă LCR; ele sînt: – cisterna cerebelomedulară, nepereche, dispusă între faţa inferoposterioară a cerebelului şi bulbul rahidian; este cisterna cea mai mare şi cea mai importantă pentru practica medicală; prin puncţii suboccipitale se poate extrage LCR sau umple ventriculii cu aer pentru encefalografie – cisterna chiasmei, nepereche, la nivelul chiasmei optice – cisterna interpedunculară, nepereche, între pedunculii cerebrali – cisterna fosei cerebrale laterale, pereche; trece ca un pod peste şanţul cerebral lateral – cisterna corpului calos, nepereche, pe suprafaţa corpului calos – *Granulaţiile subarahnoidale* (Pacchioni), prelungiri ale arahnoidei ce pot avea un *cavum* în interiorul lor; pătrund în sinusul durei sau în venele diploice; la nivelul lor oasele craniului prezintă foveolele granulare

@RedAbaris 2013

Tabelul 36 (continuare)

1	2	3
– Inervația senzitivă prin oftalmic, maxilar și mandibular – Între ea și arahnoidă se află *cavum subdurale*		

Tabelul 37

Lichidul cefalorahidian (LCR) și spațiile sale anatomice

— LCR este conținut în spațiile anatomice, rezultate din evoluția ontogenetică a tubului neural primitiv (sistemul ventricular și canalul ependimar), și în spațiul subarahnoidian

– Toate aceste spații comunică la nivelul ventricului IV

– Toate aceste spații comunică la nivelul ventriculului IV

granulațiile Pacchioni în sistemul nervos

– Circulă prin: ventriculii laterali, gaura lui Monro, ventriculul III, apeductul lui Sylvius, ventriculul IV, canalul ependimar

– Cantitatea totală – 100–150 ml

– Secretat și rezorbit de 3–4 ori pe zi, protejează creierul și măduva, participă la menținerea constantă a presiunii intracraniene și la elaborarea unui mediu constant biochimic, realizează transferul unor substanțe nutritive spre creier și eliminarea unor metaboliți

– Este incolor, ca apa de stîncă

– Este despărțit de lichidul circulant (plasma sangvină) printr-un sistem morfofuncțional constituit de epiteliul corioidian, stratul meningoblastic extern al arahnoidei, epiteliul vilozităților arahnoide și endoteliul vaselor ce străbat spațiul subarahnoidian

– Împiedică pătrunderea substanțelor macromoleculare în spațiile lichidiene și permite libera difuziune a apei

– Are o mișcare longitudinală, de la plexuri la vilozități și o mișcare transversală, transependimară și transpinală

– Poate fi examinat prin puncție lombară, occipitală sau ventriculară

– Poate fi roșu, galben, opalescent sau tulbure, în diferite afecțiuni

– Bariera hematoencefalică (endoteliul vascular, sistemul reticuloendotelial, nevroglie) îl desparte de spațiul circulant intravascular și asigură o permeabilitate selectivă pentru diferitele componente ale sîngelui

– *Spațiile anatomice derivate din tubul neural primitiv* sînt: ventriculii laterali, ventricul III, ventriculul IV și canalul ependimar

– *Spațiul subarahnoidian,* delimitat de *pia mater* și *arahnoidă* (cele 2 foițe ale leptomeningelor) prezintă un sistem de lacune (cisterne, lacuri, confluențe) realizat de arahnoidă, prin care circulă LCR, ce comunică cu spațiul subarahnoidian spinal: cisterna mare, cisterna pontomedulară (cu un confluent bazilar și unul transvers), cisterna bazală (cu cisterna interpedunculară și cea optochiasmatică), cisterna interemisferică (cu lacul calos și cisterna pericaloasă, lacul Sylvian, lacul medular inferior

– Prelungirile spațiului subarahnoidian se face de-a lungul trunchiurilor nervoase, cît și în intimitatea țesutului nervos, însoțind unii nervi și extracranian (nervul optic, acusticovestibularul, facialul, intermediarul lui Wrisberg, în jurul rădăcinilor nervilor spinali).

Căile de conducere între diferitele segmente ale sistemului nervos central

Apreciem că prezentarea căilor de conducere în mod topografic, integrativ, într-un capitol separat, după studiul formațiunilor nervoase, ocazie cu care se mai dau unele noțiuni analitice privind aceste căi, răspunde mai bine unor necesități didactice și interpretări clinice, deși poate fi discutabilă (tab. 38–40).

@RedAbaris 2013

Căile medulare

Căi ascendente →

- **Căi proprioceptive**
  - Sensibilitate proprioceptivă inconștientă →
    - primul neuron în ggl. spinal
    - al II-lea neuron în cornul posterior al măduvei
    - de la nucleul dorsal prin fasciculul spinocerebelos direct (Flechsig)
    - de la nucleul lui Bechterew prin fasciculul spinocerebelos indirect (Gowers)
  - Sensibilitate proprioceptivă conștientă →
    - primul neuron în ggl. spinal
    - trece prin măduvă ca fascicul gracilis și cuneat (Goll și Burdach)
    - al II-lea neuron în bulb, în nucleii Goll și Burdach
    - de aici, prin lemniscul median ajunge la
    - al III-lea neuron, în talamus
- **Căi exteroceptive**
  - Fasciculul spinotalamic anterior cu primul neuron în ggl. spinal, al II-lea în coarnele posterioare ale măduvei, al treilea în talamus
  - Fasciculul spinotalamic lateral, cu neuronii la aceleași niveluri
- **Căi interoceptive**
  - formate din neuronii simpatici, a căror fibre intrinseci parcurg, ascendent, mai multe segmente succesive, ajungînd la talamus

Căi descendente →

- **Căi motorii**
  - Fasciculul piramidal, motilitate voluntară, cu primul neuron în girul prerolandic frontal, celulele lui Betz, se încrucișează în bulb (piramidal încrucișat) și ajunge în coarnele anterioare ale măduvei la al II-lea neuron; 19% din fibre nu se încrucișează (piramidal direct)
  - Fasciculul von Monakow (rubrospinal), extrapiramidal, primul neuron în nucleul roșu, se încrucișează înainte de a intra în punte (decusația lui Forel) și ajunge în coarnele anterioare ale măduvei, la al II-lea neuron
  - Tractul vestibulospinal, de la nucleii vestibulari la cordonul anterior al măduvei și neuronul din coarnele anterioare ale măduvei
  - Tractul tectospinal, de la coliculii superior și inferior, se încrucișează în decusația Meynert și ajunge în coarnele anterioare ale măduvei
  - Tractul olivospinal, de la nucleul olivar bulbar în coarnele anterioare ale măduvei
  - Tractul reticulospinal, de la substanța reticulară, prin fibre directe și încrucișate în coarnele anterioare ale măduvei
- **Căi vegetative**
  - continuă fibrele descendente de la hipotalamus prin fasciculul fundamental terminat în coarnele laterale

@RedAbaris 2013

Tabelul 39

Căile din trunchiul cerebral

Căi ascendente →
- Calea sensibilității proprioceptive conștiente și exteroceptive epicritice, tactile, reprezentată de *lemniscul medial*, de la nucleii gracilis și cuneat la talamus
- Calea sensibilității exteroceptive termice, dureroase și tactile protopatice, reprezentată de fasciculele spinotalamice anterior și lateral
- Calea cohleară constituită de lemniscul lateral, din nucleul cohlear anterior la corpul geniculat lateral
- Calea sensibilității proprioceptive inconștiente, reprezentată de fasciculele spinocerebeloase direct (dorsal, posterior a lui Flechsig) și încrucișat (anterior, ventral, al lui Gowers)

Căi descendente →
- Calea piramidală (corticospinală) împreună cu fibrele pentru nervii cranieni constituite de fasciculul geniculat din girul frontal ascendent (corticonuclear)
- Calea extrapiramidală are următoarele fascicule:
  - parapiramidal
  - reticulospinal
  - rubrospinal
  - tectospinal
  - olivospinal
  - nigrospinal
  - corticopontine

Căi asociative →
- Fasciculul longitudinal medial
- Fasciculul longitudinal posterior
- Fasciculul central al calotei
- Fasciculul vestibulospinal
- Fasciculul rubrospinal

Tabelul 40

Căile cerebelului

Căile arhicerebelului →
- Tractul vestibulocerebelar, cu celule bipolare, avînd căi directe și indirecte: calea cerebeloasă senzorială directă, de la ggl. vestibular la *nodulus și, flocculus* și calea indirectă, de la ggl. statoacustic la aceeași nuclei cerebeloși
- Tractul cerebelovestibular, de la *nodulus* și *floculus* la nucleul vestibular bulbopontin

Căile paleocerebelului →
- Căi aferente: fasciculele spinocerebeloase direct și încrucișat
- Căi eferente: fasciculul cerebelodentorubric, fasciculul rubrospinal și fibre rubrotalamice

Căile neocerebelului →
- Căi aferente: fasciculele frontopontine și parietooccipitopontin
- Căi eferente: fascicule cerebelodentotalamocorticale

SISTEMUL NERVOS VEGETATIV

Sistemul nervos vegetativ constituie un tot unitar: separația prea netă între cele două sisteme, ecotrop și idiotrop, atît de intim intricate, nu este decît arbitrară și dictată de considerente didactice. În fapt, aceste două sisteme reprezintă cele două aspecte simultane ale sistemului de relație al organismului cu mediul extern.

@RedAbaris 2013

De asemenea, cele două aspecte ale sistemului neurovegetativ, cîrmuitorul şi reglatorul metabolismului, ortosimpaticul, grupul ergotrop, dinamizant şi parasimpaticul, grupul trofotrop, endofilactic, anabolizant, după expresia lui W. Hess, sînt în strînsă corelaţie cu manifestările vitale ce evoluează între activitate (uzura materiei vii) şi repaus (regenerarea acesteia). Activitatea ortosimpaticului predomină în timpul efortului sau în faza de invazie a unei boli, în timp ce parasimpaticul intervine mai ales în somn şi repaus şi în faza de convalescenţă a bolii. Această diferenţiere funcţională este în strînsă legătură cu ritmicitatea şi polaritatea vieţii, periodicitate condiţionată de ritmul cosmic diurn de la suprafaţa pămîntului, care nu se poate întreţine decît într-un echilibru curgător, evoluînd între uzură şi refacere.

Pe plan funcţional, aceste două sisteme antagoniste (acolo unde ortosimpaticul este accelerator, parasimpaticul este moderator, şi invers), lucrează ca „nişte hăţuri cu care vizitiul modifică viteza animalului, sau ca pedalele unui pian, cu care muzicantul întăreşte sau înăbuşe sunetele acestuia".

Proprietăţile fundamentale ale viscerelor (organele metabolismului) sînt asigurate de aparatele intramurale, dezvoltate în pereţii organelor cavitare sau în parenchimul organelor pline. Numai acestea merită denumirea de sistem autonom, dată iniţial de Langley, întregului sistem neurovegetativ. Inervaţia orto- şi parasimpatică are numai o influenţă de slăbire sau tonifiere a acestor însuşiri. Din această dublă acţiune exercitată permanent asupra organelor, rezultă o stare de echilibru, o constantă fiziologică, tonusul neurovegetativ, care, asemănător unui pendul în mişcare, oscilează între două limite extreme. În acest mod se adaptează capacitatea de reacţie a întregului organism la excitaţiile variabile din mediul extern, prin reflexe de apărare proprii materiei vii. Acelaşi tonus dirijează şi bilanţul energetic al organismului, care, din acest punct de vedere, nu este decît o maşină transformatoare de energie. De aceea, intervenţia se face simţită şi în starea de boală, cînd fiinţa vie intră în luptă cu agresiunea agenţilor patogeni la care, dacă nu este direct mortală, organismul răspunde printr-un efort general, a cărui conducere o preia sistemul ortosimpatic.

În schema de organizare a sistemului neurovegetativ avem de deosebit următoarele etaje:

1. Aparatele intramurale, care asigură automatismul organelor, deci proprietăţile lor fundamentale, chiar şi atunci cînd toate legăturile lor nervoase au fost interceptate înspre nevrax; aceste aparate constituie sistemul intramural (metasimpaticul lui Daignel Lavastine), şi sînt dispersate în toate organele, în unele (glande) fiind reprezentate de celule ganglionare, izolate sau grupate, cu o bogată reţea nervoasă. Sistemul intramural, cunoscut de şcoala anglosaxonă şi sub denumirea de „enteric system", deşi are activitate proprie, este influenţat în sens pozitiv sau negativ de sistemul simpatic; aceasta este adevăratul sistem autonom, termen folosit mai ales de şcoala anglosaxonă pentru întregul sistem nervos vegetativ, termen impropriu, dar intrat în uz de la Langley, în tradiţia acestei şcoli.

2. Sistemul vegetativ, care este grupul modificator al sistemului intramural, se compune din două subgrupe: ortosimpaticul (neosimpatic) şi parasimpaticul (paleosimpatic, în terminologia lui Roussy şi Mosinger). Aceste grupe au o întindere diferită în lungul nevraxului, o histotopie diferită, caractere morfologice care pot fi corelate cu proprietăţile lor fiziologice.

@RedAbaris 2013

Sistemul simpatic (ortosimpatic)

Porţiunea centrală a simpaticului se găseşte în *nucleus intermediolateralis* al măduvei, la nivelul (C_8) Th_1–L_3. Acest nucleu conţine celule pentru primul neuron aferent şi terminaţiile neuronului aferent din viscere. Porţiunile periferice ale simpaticului au două feluri de ganglioni, respectiv, cei ce intră în constituţia trunchiului simpatic şi cei prevertebrali, aşezaţi pe corpurile vertebrale lombare *(ggl. coeliacum, ggl. mesentericum superius et inferius).*

Sistemul nervos simpatic *(systema nervorum sympathicum)*, care este subdiviziunea cea mai mare a sistemului nervos autonom, cuprinde două trunchiuri simpatice cu ganglioni *(ganglia trunci sympathici)*, ramurile dintre ganglioni *(rami interganglionares)*, plexurile *(plexus sympathici)* şi ganglionii lor auxiliari *(ganglia plexus sympathicorum).*

In sistemul simpatic găsim trei grupe de ganglioni pe care-i deosebim, după aşezare în: (a) ganglioni laterovertebrali (acei care formează lanţurile simpatice); (b) ganglioni prevertebrali sau splanhnici (care sînt în diferitele plexuri din care pleacă nervii organelor); ganglioni (şi plexuri) intramurali sau locali (care se găsesc aşezaţi în pereţii organelor cavitare).

Ganglionii care sînt ataşaţi nervilor cranieni (cum sînt ganglionii ciliari, sfenopalatin etc.), s-a crezut un timp că sînt legaţi cu simpaticul, se ştie azi că sînt ganglioni ai sistemului parasimpatic. Ei trebuiesc să fie

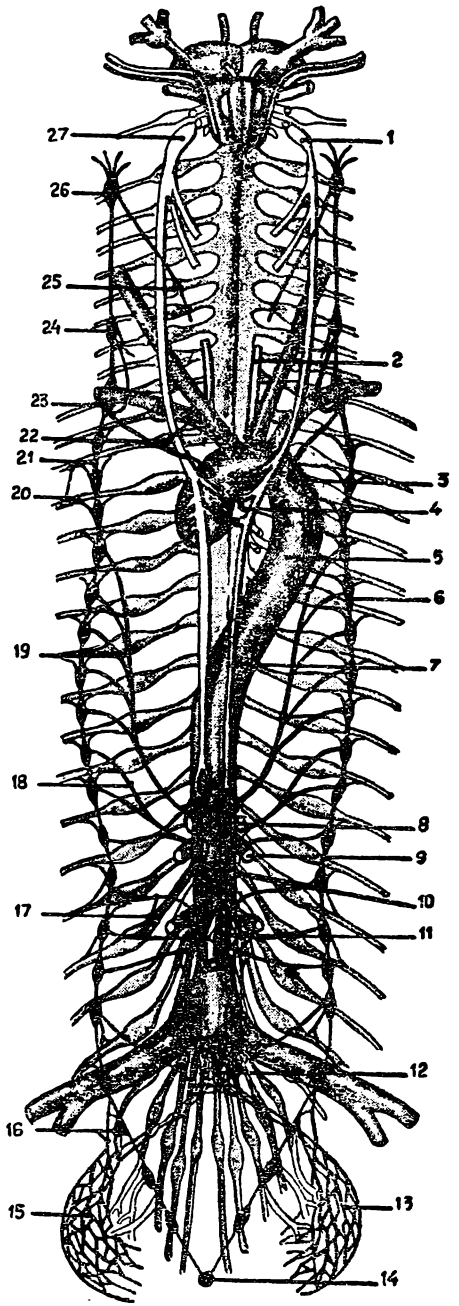

Fig. 104. Sistemul nervos vegetativ

1 — n. vag sting; 2 — n. laringen inferior sting; 3 — arcul aortic; 4 — n. recurent laringean sting; 5 — aortă toracică; 6 — trunchiul simpatic; 7 — n. vag sting; 8 — trunchiul celiac şi ganglionul celiac; 9 — a. renală şi plexul aorticorenal; 10 — a. şi ganglionul mezenteric superior; 11 — a. şi ganglionul mezenteric inferior; 12 — plexul hipogastric superior; 13 — ganalionul şi plexul hipogastric inferior; 14 — ultimul ganglion simpatic; 15 — plex hipogastric inferior; 16 — n. splanhnic sacral; 17 — n. splanhnic lombar; 18 — n. mic splanhnic; 19 — n. splanhnic mare; 20 — nn. intercostali; 21 — trunchiul simpatic; 22 — n. recurent laringeal drept; 23 — ganglionul simpatic cervical inferior; 24 — ganglionul cervical simpatic mijlociu; 25 — n. simpatic cardiac superior; 26 — ganglionul cervical simpatic superior; 27 — n. vag drept

@RedAbaris 2013

legaţi astfel: ganglionul ciliar cu nervul motor ocular comun; ganglionul sfenopalatin cu facialul; ganglionul submaxilar (şi, cînd există, ganglionul sublingual) cu intermediarul lui Wrisberg; ganglionul otic cu glosofaringianul.

Truncus sympathicus este format dintr-un lanţ de 22–25 ganglioni care sînt uniţi între ei prin ramurile interganglionare. El începe dedesubtul bazei craniului cu ganglionul cervical superior şi se termină cu ganglionul coccigian, nepereche, la prima vertebră coccigiană. Se pot diferenţia: *pars cervicalis, thoracica, abdominalis et pelvina trunci sympathici.* În *pars thoracica* şi *pars abdominalis,* trunchiul simpatic este segmentat în legătură cu nervii spinali prin ramurile comunicante. Fibrele preganglionare ale primului neuron, ramurile comunicante albe, care ies prin rădăcinile motorii anterioare, se termină în ganglionii trunchiului simpatic. Aici are loc sinapsa (între primul şi al doilea neuron ai căii simpatice) şi tot aici începe, pornind din celulele ganglionului, axonul neuronului al doilea, care se asociază unui nerv spinal prin ramurile postganglionare — ramuri comunicante cenuşii *(communicantes grisei)* —, emiţînd fibre pentru vasoconstricţie, pentru secreţia glandelor sudoripare şi pentru muşchii *errectores pilorum.* Fibrele corespunzătoare pentru porţiunile corpului unde nu există centre simpatice segmentare (cap, gît şi bazin) îşi au originea în trunchiul simpatic, superior sau inferior, şi ajung, ca *plexus sympathici,* pe traiectul vaselor sangvine, la regiunea pe care o inervează.

Intranevraxial se pot sistematiza astfel: centrii vasomotori, pilomotori şi sudorali (T_1–T_{12}), centrul ciliospinal (Budge) sau pupilodilatator (C_8–T_3), centrii cardioacceleratori (T_1–T_4), centrii intestinoinhibitori (T_6–L_1), zona inhibitoare a centrului vezicospinal (L_1–L_3), zona inhibitorie a centrului anospinal (L_2–L_4) şi zona ejaculatorie a centrului genitospinal (L_4–L_5).

Topografic se prezintă astfel (tab. 41) (fig. 104):

Tabelul 41

Sistemul simpatic (ortosimpatic) — dispoziţie topografică

Partea cefalică
– Începe ca nerv carotidian intern, ce urcă de la ggl. cervical superior simpatic, alături de carotida internă, pătrunde în canalul carotidian al osului temporalului şi dă 2 ramuri
1 – *lateral* = plexul carotidian intern, partea laterală, înconjoară a. carotidă şi are, uneori 1 ggl. carotidian
– se anastomozează cu ggl. sfenopalatin prin ramul petros profund, care unit cu marele nerv petros superficial, dă n. canalului pterigoidian
– are legături cu ggl. ciliar
2 – *medial* = plexul cavernos (partea medială a plexului carotidian intern)
– dă ramuri a. carotide interne
– se anastomozează cu nn. oculomotor, trohlear, abducens
– are legături cu ggl. ciliar, pe care fibrele sale îl traversează, trecînd în nn. ciliari scurţi şi se distribuie la m. dilatator al pupilei
Simpaticul cervical
– Situat înaintea proceselor transverse ale vertebrelor cervicale pe mm. lungul capului şi lungul gîtului, sub lama prevertebrală a fasciei cervicale şi sudat cu ea, separat de fascie prin a. carotidă comună şi n. vag
– Are 3 ggl
– 1 – *ggl. cervical superior* – între a II-a şi a III-a vertebră cervicală;

@RedAbaris 2013

– în ele se face conexiunea în primul şi al II-lea neuron pentru C_8–T_1 (centrul ciliospinal pentru mm. dilatator pupilar, orbitali şi tarsali ai pleoapelor) şi C_8, T_1, T_2, T_3 (fibre pentru vase, glande sudoripare, muşchi erectori ai părului, muşchii gîtului şi viscerele gîtului)
– dintre ramurile *gl. cervicalis superius*, cele mai importante sînt: n. juguiar(la ggl. superior al vagului şi inferior al glosofaringicului), n. carotidian extern (plexul carotidian extern cu ram simpatic la gandele submandibulare şi sublinguală şi 1 ram simpatic la ggl. otic), n. carotidian intern, n. cardiac cervical superior şi ramuri laringofaringiene
2 – *ggl. cervical median* – pe vertebra a VI-a cervicală, mic, are ca ramură nervul cardiac cervical mijlociu
3 – *ggl. cervical inferior* – pe procesul transvers al vertebrei cervicale VI şi pe gîtul primei coaste
– studiat, de obicei (75%) împreună cu primul ggl. toracic, în ggl. stelat
– aici îşi are originea n. cardiac cervical inferior unit cu plexul cardiac
– în ggl. stelat se face conexiunea dintre primul şi al II-lea neuron, pentru C_8 – T_1T_2 (cap şi gît), T_2–T_4 (bronhii şi plămîni), T_3–T_6 (spre inimă)

Simpaticul toracal

– Format din 1–12 ggl., situaţi înaintea corpului coastelor, îndărătul pleurei costale şi a fasciei endotoracice, străbate diafragma între pilierul medial şi cel lateral
– Are ramuri şi ramificaţii
1 – ramuri comunicante la nn. braţului
2 – ramuri comunicante la nn. intercostali
3 – ramuri bronhiale la bronhii şi plexul pulmonar
4 – ramuri esofagiene la esofag
5 – plexul aortic toracic
6 – n. splanhnic mare din ggl. toracic (5–9) merge la ggl. coeliac şi la ggl. mezenteric superior
7 – n. splanhnic mic din ggl. toracici (9–10) sau (9–12) intră în ggl. celiac şi mezenterici superior şi inferior

Simpaticul abdominal

– Situat pe feţele laterale ale corpurilor vertebrelor lombare, medial de originea m. psoas mare
– Are 4–5 ggl. lombari
– Ramuri şi ramificaţii
1 – ramuri comunicante între originea psoasului mare dintre T_{12}–L_1–L_2–L_3, la plexul lombar şi n. membrului inferior;
2 – plexul aortic abdominal, continuare a plexului aortic toracic, la ggl. celiac, mezenteric superior şi inferior
3 – căi eferente – fac conexiunea în ggl. prevertebral (L_1–L_3) şi merg la colonul transvers, rinichi, suprarenale, vezica urinară, rect, organe genitale interne
4 – căi aferente din segmentele T_9–L_2 (ureter), T_{10}–L_1 (rinichi), T_{11}–L_3 (vezica urinară), T_{11}–L_3 (colon-rect), L_1–L_3 (organe genitale)

Simpaticul pelvin

– Format din 4 ggl. sacraţi pereche şi 1 ggl. coccigen nepereche
– Ramuri şi ramificaţii:
1 – ramuri comunicante la 4 n. sacraţi;
2 – plexul rectal;

@RedAbaris 2013

3 – plexul vezical;
4 – la femeie (nn. corpilor cavernoşi clitoridieni, plexul uterovaginal, care, împreună cu plexul pelvin constituie plexul lui Franken-Haüser); la bărbat (nn. cavernoşi penieni, plexul prostatic, plexul vezical seminal deferenţial).

Plexuri viscerale care au şi componente vagale – parasimpatice

Plexul cardiac
- partea superficială = ramul cardiac al ggl. cervical superior stîng, ramul cardiac inferior al n. vag
- partea profundă = nn. cardiaci din ggl. cervical şi toracal superior, ramurile cardiace ale nn. vag şi recurent laringian

Plexul coronar stîng – format din fibre ale părţii profunde a plexului cardiac, dă ramuri la atriul şi ventriculul stîng

Plexul coronar drept – ramuri la atriul şi ventriculul drept

Plexul celiac (solar) – situat în partea superioară a primei vertebre lombare, înapoia stomacului, între glandele suprarenale
- fibrele unesc ggl. semilunari (celiaci) între ei
- aici vin nn. splanhnici mari şi mici de ambele părţi şi fibre din vag

Plexul hipogastric – situat înaintea venei iliace primitive stîngi, a ultimei vertebre lombare şi a promontorului
- format din unirea nervilor presacraţi
- se divide în plexurile pelviane drept şi stîng care inervează viscerele cavităţii pelvine şi sînt formate din continuarea plexului hipogastric în primii doi ggl. ai porţiunii sacrale şi ramurile parasimpatice de nn. sacraţi II şi III
- din plexurile pelviene se formează, plexurile rectal, vezical, prostatic, vaginal, uterin şi nn. cavernoşi mari şi mici

Sistemul parasimpatic

Centrii parasimpaticului se găsesc în trunchiul cerebral, *pars encephalica* şi în măduva sacrată, *pars sacralis*, şi conţin celulele primului neuron eferent, preganglionar. Fibrele care ies nu formează nervi independenţi; de obicei aceste fibre se asociază la alţi nervi. Primul neuron se conectează, în apropierea organului inervat, într-un ganglion parasimpatic sau intramural (tab. 42).

Grupul parasimpatic visceral este dispus numai în anumite părţi ale măduvei şi ale trunchiului cerebral, putînd fi subdivizat într-o parte superioară, parasimpaticul cefalic şi o parte inferioară, parasimpaticul sacrat. Acest grup e format tot din celule vegetative fuziforme, cu axul lor mare orientat longitudinal. Raţiunea pentru care cele două grupe ale parasimpaticului sînt separate una de alta, la cele două extremităţi ale nevraxului, rezidă în acţiunea sa anaboligenă, separată în reflexe orale, respectiv, anale, la cei doi poli ai corpului, care reprezintă de fapt polurile de intrare şi ieşire ale aparatelor economiei organice (de import şi eliminare a materiei). Aceste reflexe sînt separate în organism şi, pînă la un punct, chiar antagoniste, fapt inteligibil prin aceea că materia introdusă trebuie să aibă timpul necesar spre a fi digerată şi asimilată, înainte de eliminarea deşeului. Tot aşa se explică de ce parasimpaticul cefalic îşi întinde teritoriul său de acţiune prin vag pînă la unghiul splenic al colonului, adică pînă la acel nivel de unde începe să se manifeste influenţa parasimpaticului sacrat, adică acela care asigură eliminarea fecalelor din tubul digestiv.

Din punct de vedere funcţional, parasimpaticul asigură mioza, secreţiile lacrimală, salivară, gastrică, biliară, intestinală şi peristaltismul

@RedAbaris 2013

Sistemul parasimpatic – repere anatomice

- Fibre parasimpatice există în
  - 1 – *nervii oculomotori*
    - provin din nucleul Edinger – Westphal;
    - intră în ggl. ciliar
    - pleacă ca nn. ciliari scurți;
    - se distribuie la mm. ciliari și sfincterul pupilei
  - 2 – *nervul facial*
    - conține fibre parasimpatice eferente din nc. salivar superior care formează n. VII bis, trec în coarda timpanului, ajung la n. lingual, trec în regiunea submandibulară în ggl. submaxilar fac sinapsa și se distribuie la glandele submandibulară și submaxilară
    - conține fibre parasimpatice eferente secretomotorii pentru glanda lacrimală care fac sinapsa în ggl. sfenopalatin
  - 3 – *nervul glosofaringian*
    - conține fibre parasimpatice eferente secretomotorii pentru glanda parotidă
    - își au originea în ggl. salivar inferior
    - trec de aici în nervul petros mic și ajung la ggl. otic
    - din el intră în n. auriculotemporal
  - 4 – *nervul vag*
    - reprezentant principal al sistemului parasimpatic
    - unele fibre urmează plexuri împreună cu cele simpatice
    - face sinapsa în ggl. mici parasimpatici
    - inervează organele abdominale și tubul digestiv pînă în treimea distală a colonului transvers
  - 5 – *nervii sacrați II și III*
    - parasimpaticul sacral are origine în nc. intermediolateral sacral din segmentele S_2, S_3, S_4
    - fibrele preganglionare ale primului neuron sînt unite în nn. splanhnici pelvini ce formează plexuri asociate plexului ruşinos și unor căi simpatice
    - neuronul al II-lea se află în ggl. parasimpatici dispersați în vagină, ce merg spre colon și viscerele din bazin

tubului digestiv, bronhoconstricția și cardiomoderația, pe cînd parasimpaticul sacrat comandă erecția și ejacularea, defecația, micțiunea și parturiția. Fiziologic, se știe că există un oarecare antagonism chiar între funcțiile parasimpaticului. Astfel, micțiunea inhibă defecația, iar ejaculația micțiunea.

Aceste reflexe anabolice au fost deci polarizate dintr-o necesitate vitală, care să asigure îndeplinirea funcțiilor de refacere a rezervelor organice. Cît privește inervația segmentară, vegetativă, cervicotoracolombară, întinsă de-a lungul părților respective ale măduvei spinării care, în trecut, era considerată ca inervație parasimpatică cutanată, se știe azi că ea este reprezentată de fibre vegetative vasodilatatoare segmentare, care asigură inhibiția sudorației și piloerecției, cunoscut fiind că vasoconstricția, piloerecția și sudorația sînt declanșate de ortosimpatic.

De asemenea se știe azi că locul sinapsei între cei doi neuroni, preși postganglionari, este variabil: pentru ortosimpatic, în lanțul ganglionar *(truncus sympathicus)* pentru organele capului, gîtului și toracelui și în ganglionii prevertebrali, pentru organele abdominopelvine, pe scurt, sinapsa ortostatică se face cît mai aproape de nevrax și cît mai departe de organ; pentru grupul parasimpatic, sinapsa se face în ganglionii periferici sau juxtamurali, prin urmare, cît mai departe de nevrax și mai

@RedAbaris 2013

aproape de organ. Cît privește sinapsa fibrelor segmentare vegetative cutanate, ea se face, după concepția lui C. Elze și Ken-Kuré, în ganglionii spinali (hipersimpatic, în terminologia lui Roussy și Mosinger).

Formațiunea reticulară

Între sistemul ecotrop segmentat (metameric) și nesegmentat și teritoriile vegetative orto- și parasimpatic, pe de o parte și sistemul diencefalo-hipofizar, pe de altă parte, se interpune formația reticulară a trunchiului cerebral, care reprezintă, în trunchiul cerebral, aparatul asociativ, în lung, al encefalomerelor (branhiomere), după cum partea sa omoloagă din măduva spinării reprezintă aparatul asociativ, în lung și simetric, al mielomerelor (partea neurală a metamerelor). Această formație reticulară este deosebit de importantă pentru fiziologia organismului, întrucît ea este substratul organic al tuturor reflexelor vitale somatovegetative, așa cum a arătat fiziologul Pfuhl, pe de o parte, și pe de altă parte reprezintă sistemul activator ascendent al scoarței cerebrale, relevat de Magoun. Nu se poate desfășura un reflex somatic sau vegetativ fără intervenția acestui sistem, format dintr-o înlănțuire de neuroni reticuloreticulari; ea intervine în toate manifestările vitale atît în timpul veghei, în activitate sau în repaus, cît și în timpul somnului, intervenind activ și în orientarea mecanismelor biofizicochimice ale homeostazei. Mai mult decît atît, ea poate fi influențată de excitații fizice sau chimice și intoxicații, putînd intercepta temporar unele legături dintre centrii corticali și hipotalamus, pe de o parte și centrii vegetativi orto- și parasimpatici din măduva spinării pe de altă parte.

Zone corticale vegetative

Ultima treaptă a inervației vegetative este cuprinsă în scoarța cerebrală, care posedă trei zone cu funcții viscerale, astfel:

a) – aria prefrontală, situată înaintea zonei somato-motorii (girul precentral), cu funcție visceroafectivă;

b) – aria orbitară corespunzînd feței inferioare a lobului frontal, cu funcție visceroreglatoare;

c) – aria cingulară, cuprinzînd girul corpului calos *(gyrus fornicatus)* și girul hipocampului.

ANALIZATORII

Analizatorul vizual

Analizatorul vizual este format din organul văzului (receptorul segmentul periferic), reprezentat de globul ocular cu toate anexele sale, calea de conducere sau segmentul intermediar și segmentul cortical de proiecție *(segmentul central)*.

Organul vederii se află în regiunea orbitară, constituită din cele două cavități orbitare *(cavum orbitae)*. În funcția de repartizarea topografică a globului ocular și a anexelor acestuia, regiunea orbitară se împarte în regiunile palpebrală, bulbară și retrobulbară (tab. 43–45) (fig. 105–108).

@RedAbaris 2013

Fig. 105. Glanda lacrimală (schemă)

1 — fundul de sac conjunctival; 2 — prelungirea m. ridicător al pleoapei superioare; 3 — porţiunea orbitară a glandei lacrimale; 4 — porţiunea palpebrală a glandei lacrimale; 5 — lig. lateral; 6 — deschiderea canalelor lacrimale superior şi inferior; 7 — canalele lacrimale superior şi inferior secţionate; 8 — canalul lacrimonazal; 9 — orificiul inferior al canalului lacrimonazal; 10 — sacul lacrimal; 11 — a: porţiunea orbitară a glandei lacrimale; b: sept fibros; c — porţiunea palpebrală a glandei lacrimale

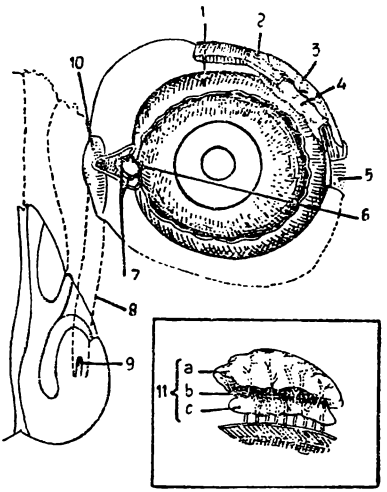

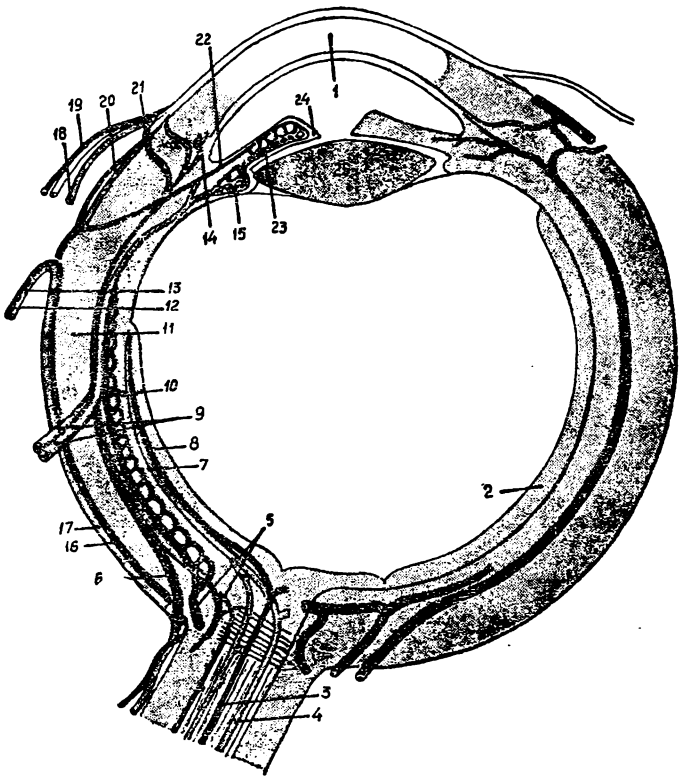

Fig. 106. Irigaţia globului ocular (secţiune) (schemă)

1 — cornea; 2 — retina; 3 — a. centrală a retinei; 4 — v. centrală a retinei; 5 — aa. ciliare posterioare scurte; 6 — a. ciliară posterioară lungă; 7 — coroida; 8 — arterioară nazală retiniană; 9 — vv. varicoase (v. coroidei); 10 — venula nasală retiniană; 11 — sclera; 12 — v. ciliara anterioară; 13 — a. ciliară anterioară; 14 — sinus venos al scleroticei; 15 — corpul ciliar; 16 — a. episclerală; 17 — v. episclerală; 18 — v. conjunctivală posterioară; 19 — a. conjunctivală posterioară; 20 — v. conjunctivală anterioară; 21 — a. conjunctivală anterioară; 22 — cercul arterial mare al irisului; 23 — cercul arterial mic al irisului; 24 — iris; 25 — cristalin

@RedAbaris 2013

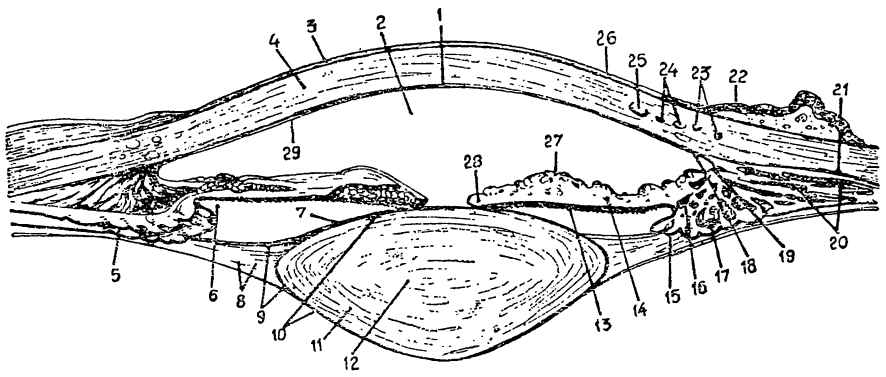

Fig. 107. Cristalinul şi corpul ciliar

1 — faţa posterioară a corneii; 2 — camera bulbară anterioară; 3 — lamina limitantă anterioară; 4 — substanţa proprie a corneii; 5 — partea ciliară a retinei; 6 — camera bulbară posterioară; 7 — epitelium lentis; 8 — fibre zonulare; 9 — zonula ciliaris; 10 — capsula lentis; 11 — scoarţa cristalinului; 12 — nucleul cristalinului; (substanţa cristalinului); 13 — faţa posterioară a irisului şi stratul pigmentar; 14 — stroma irisului; 15 — procesele ciliare; 16 — fibre circulare; 17 — cercul arterial mare al irisului; 18 — lig. pectinat; 19 — unghiul iridocorneal; 20 — fibre meridionale; 21 — spaţiul pericorioideal; 22 — tunică conjunctivă; 23 — aa. ciliare; 24 — vv. ciliare anterioare; 25 — sinus venos al sclerotice; 26 — limbus corneae; 27 — iris; 28 — m. sfincter pupilar; 29 — lamina limitantă posterioară

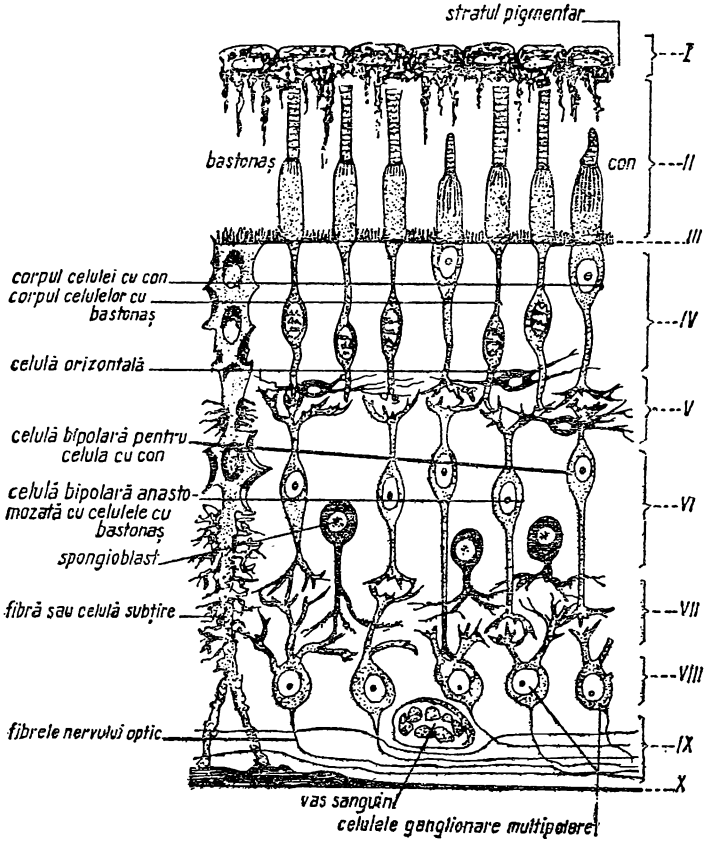

Fig. 108. Structura histologică a retinei

@RedAbaris 2013

Regiunea palpebrală – repere anatomice

Pleoapele

- Pliuri musculotegumentare care limitează, prin marginile lor libere, fanta palpebrală
- Apără globul ocular şi prin mişcările lor, îi umezesc suprafaţa, împrăştiind secreţia glandei lacrimale
- Au o porţiune oculară (tarsală), convexă şi una orbitară, care răspunde corpului grăsos al orbitei, despărţite prin şanţurile palpebrale superior şi inferior
- Extremităţile celor 2 pleoape, prin reunire, formează comisurile palpebrale medială şi laterală
- Marginile libere au o buză anterioară, în continuarea pielii, pe care se află cilii, şi una posterioară (în care se deschid 20–30 orificii ale glandelor lui Meibomius), ce delimitează cu corneea, şanţul lacrimal
- În pătrimea medială a marginii libere se află papila lacrimală în vîrful căreia se deschide punctul lacrimal
- Medial de papilă se află o porţiune fără cili, care limitează, împreună cu cea de pe pleoapa opusă, lacul lacrimal
- Fundul lacului lacrimal este ocupat de caruncula lacrimală şi plica semilunară a conjunctivei (a III-a pleoapă)
- Are 6 planuri stratigrafice:

I – **pielea** – subţire, mobilă pe stratul subjacent

II – **ţesutul subcutan** – subţire, din fibre conjunctive

III – **musculatura** – alcătuită din

A – *muşchiul orbicular al pleoapelor*, pielos, concentric, cu 3 porţiuni

1 – *palpebrală*, cu 4 segmente

a – marginală, preciliară

b – marginală, retrociliară

c – pretarsală, muşchiul lui Riolan

d – preseptală, muşchiul tensor al domului lacrimal

2 – *orbitară* periferică, ce acoperă marginile superioară şi inferioară ale orbitei

3 – lacrimală, între tendonul frînt al ligamentului palpebral medial şi septul orbitar posterior (m. lui Horner)

B – *muşchii tarsali* (palpebrali superior şi inferior) netezi, verticali, unesc marginile periferice ale porţiunilor tarsale cu tendoanele m. ridicător al pleoapei superioare şi drept inferior

1 – m. tarsal superior (m. lui Müller) anexat ridicătorului pleoapei superioare înconjură regiunea palpebrală a glandei lacrimale

2 – m. tarsal inferior pleacă de pe m. drept inferior pe tars, pînă în apropierea marginii inferioare a orbitei

IV – **stratul fibroelastic** alcătuit din

A – *tarsul* = 2 lame fibroase, conjunctive, rezistente, convexe în partea oculară a pleoapelor, unite la extremităţi cu ligamentele palpebrale medial şi lateral

B – *septul orbitar* = lig. larg, lamelor, fibroconjunctiv ce uneşte buza posterioară a marginii orbitare cu marginea periferică a tarsului.

V – **glandele palpebrale:** tarsale (ale lui Meibomius), ciliare (ale lui Hall), sebacee (ale lui Zeiss)

VI – **conjunctiva** – membrană subţire, lucioasă, transparentă, întinsă de la marginea liberă a pleoapelor, înapoia glandelor tarsale, pe faţa posterioară a pleoapelor de care aderă, reflectată pe faţa anterioară a globului

– la locul de răsfrîngere formează fornixurile conjunctive superior şi inferior

– acoperă partea anterioară a sclroticii

– dă naştere în unghiul intern al ochiului plicii semilunare ce acoperă carnucula

Aparatul lacrimal

- Format de glanda şi căile lacrimale

I – **Glanda lacrimală** – situată în unghiul laterosuperior al orbitei

A – partea orbitară = principală, situată într-o lojă delimitată formată din

– superolateral → foseta lacrimală a osului frontal

– inferomedial → tendonul m. ridicător al pleoapei

@RedAbaris 2013

- interior → septul orbitar
- posterior → membrană ce se separă de corpul grăsos al orbitei

B – partea palpebrală = prelungire turtită între tendonul ridicătorului pleoapei și fundul de sac conjunctival superior

C – canalele excretoare – traiect ușor oblic; se deschid în fornixul conjunctival superior

D – inervația – n. lacrimal, ramura a n. oftalmic, senzitiv; calea: nucleul lacrimal pontin → ggl. pterigopalatin → n. maxilar → n. gizomatic → n. lacrimal → glanda lacrimală

II – Căile lacrimale

A – *canaliculele lacrimale* pornesc de la punctele lacrimale, au traiect în unghi drept, sînt cuprinse în m. lui Horner, se varsă independent sau prin canal comun în sacul lacrimal

B – *sacul lacrimal* – rezervor membranos, cilindric, orientat oblic inferior, situat în șanțul lacrimal, vascularizat de a. angulară

C – *canalul nazolacrimal* – continuă inferior sacul lacrimal, stă într-un canal osos, are valvule mucoase inconstante, se deschide prin orificiul inferior înapoia extremității anterioare a meatului inferior, străjuit de valvula lui Hasner

Tabelul 44

Regiunea bulbară – bulbul ocular – repere anatomice

– Bulbul ocular are formă de sferă „legată" de nervul optic, cu 3 tunici concentrice, ușor bombat și sub tensiune anterior, situat în partea anterioară a orbitei, mai aproape de peretele lateral, axele globulare fiind paralele față de cele ale orbitelor care sînt divergente, conține mediile de transparență ale globului ocular

I – Tunica fibroasă

A – *sclerotica*, membrană conjunctivă externă, fibroasă, rezistentă, groasă, inextensibilă
- constituie, 5/6 posterioare de sferă
- este albă la exterior, brună la interior, stratul pigmentar unindu-se cu tunica vasculară
- în raport, la suprafață, cu mușchii motori oculari și cu capsula lui Tenon
- la polul posterior se află lama ciuruită cu orificiile nervului optic, înconjurate de cele ale arterelor și nervilor ciliari posteriori
- la ecuator, 4 orificii de trecere a venelor aorticoase
- la polul anterior, marele orificiu cornean înconjurat de orificiile nervilor și arterelor ciliare anterioare

B – *corneea*, transparentă, înconjurată de sclerotică, căreia îi completează regiunea anterioară
- proemină anterior, avînd raza de curbură mai mică decît sclerotica
- fața ei posterioară delimitează camera anterioară a globului ocular ce conține umoarea apoasă
- nu este vascularizată
- bogat inervată de n. ciliari
- se unește cu sclerotica prin limbul carnean de care aderă și tunica vasculară, formîndu-se ligamentul pectinat în unghiul iridocorneean
- în jurul limbului se află sinusul venos al scleroticii = canal Schlemm
- are 5 straturi: epiteliu pavimentos stratificat, lama limitantă anterioară (Bowman), substanța proprie, lama limitantă posterioară (Descemet), endoteliul camerei anterioare

II – Tunica vasculară

A – *coroida*, între sclerotică și retină, ocupă cele 2/3 posterioare ale globului ocular
- vascularizată de aa. ciliare scurte
- nu aderă la retină
- posterior străbătută de n. optic
- anterior se continuă cu porțiunea ciliară de care e despărțită prin ora *serrata*

©RedAbaris 2013

B – *Corpul ciliar*, inel turtit triunghiular pe secțiune, situat între *ora serrata* și iris
- fața externă răspunde sclereticei
- fața internă are un segment anterior = procesele ciliare, și unul posterior = *orbiculus ciliaris*
- pe partea externă se află m. ciliar cu fibre circulare = m. lui Rouget sau Müller și fibre meridionale, = m. lui Brücke, continuat cu fibre radiare

C – *Irisul*, diafragmă verticală, circulară, ușor concavă posterior, cu un orificiu central = pupila; reglează cantitatea de lumină pătrunsă în ochi
- circumferința lui mare se continuă cu corpul ciliar la nivelul limbului corneean și a ligamentului pectinat
- fața posterioară, pigmentată, privește cristalinul
- fața anterioară are proeminențe radiare și culori ce variază în funcție de pigmentul conținut
- se scaldă în umoarea apoasă pe care o împarte într-o cameră anterioară și una posterioară
- are fibre musculare circulare = m. sfincter al pupilei și radiare = m. dilatator al pupilei
- vascularizat de aa. ciliare lungi ce formează la periferia lui marele cerc arterial
- inervat de nn. ciliari scurți

III – **Tunica nervoasă,** constituită de retină întinsă de la n. optic la pupilă, alcătuită din partea optică (până la *ora serrata*), partea ciliară (până la iris), partea iriană (până la pupilă), ultimele 2 alcătuind porțiunea oarbă a retinei

A – *Retina optică*, aparat de recepție a excitațiilor vizuale, situată intern de coroidă, întinsă de la punctul de intrare a n. optic în globul ocular până la corpul ciliar, terminîndu-se prin *ora serrata*
- are o regiune adoptată pentru vederea precisă = macula *lutea* = pata galbenă, cu o depresiune centrală
- constituită din 10 straturi suprapuse
  1 – pigmentar, din celule pigmentare
  2 – striat, al conurilor și bastonașelor
  3 – limitanta externă din prelungirile celulelor neuroglice
  4 – granular extern din nucleii celulelor conurilor și bastonașelor
  5 – plexiform extern, din sinapsele celulelor vizuale cu cele bipolare
  6 – granular intern, din nucleii celulelor bipolare, a celor de asociație și a celulelor nevroglice Müller
  7 – plexiform intern, din sinapsele celular bipolare și multipolare
  8 – neuronii multipolari
  9 – fibrele optice
  10 – limitanta externă, desparte retina de corpul vitros
- papila nervului optic este o pată albicioasă, circulară, lipsită de celulele receptoare

B – *Retina cilioiriană*, subțire, întinsă între *ora serrata*, căptușește fața internă a corpului ciliar, fața posterioară a irisului; nu are celule vizuale = retina oarbă
1 – *Porțiunea ciliară* de la ora serrata la marginea ciliară a irisului
- formată dintr-un strat extern, pigmentar, continuat cu cel al retinei vizuale și unul intern din celule de susținere modificate, acoperit pe fața internă de o cuticulă
- celulele stratului intern formează fibrele zonulei ciliare a lui Zinn înserate pe cristalin, iar în zona ciliară secretă umoarea apoasă

2 – *Porțiunea iriană*, prelungire a celei ciliare, tapetează fața posterioară a irisului și e formată dintr-un strat anterior de celule mioepiteliale și unul posterior, din celule cubice pigmentare

– Vascularizație prin a. centrală a retinei, ram al a. oftalmice, divizată în 2 ramuri, ascendentă și descendentă; 3 arteriole, superioară și inferioară, medială, merg la macula; o venă centrală drenează venulele satelite arteriolelor.

IV – **Mediile transparente conținute în globul ocular**

A – *Umoarea apoasă*, lichid limpede, incolor, ce ocupă camerele anterioară și posterioară, între cornee și cristalin, (despărțite de iris), secretată de procesele ciliare, drenată prin sinusul venos a lui Schlemm

B – *Cristalinul*, lentila biconvexă între iris și corpul vitros în dreptul proceselor ciliare și a m. ciliar, mai bombat anterior, învelit într-o capsulă, menținut în

@RedAbaris 2013

poziție de ligamentul suspensor a lui Zinn = fibre transparente întinse între fața internă a corpului ciliar și cristaloidă (capsula cristalinului); nu are vase și nervi

C – *Corpul vitros*, lichid vîscos, transparent, situat înapoia cristalinului, acoperit de membrana vitroasă, deprimat anterior unde, în foseta hialoidă, bombează fața posterioară a cristalinului; străbătut uneori de canalul hialoidian

Tabelul 45

Regiunea retrobulbară — repere anatomice

– Spațiul situat posterior de capsula peribulbară
– Conține: grăsimea retrobulbară învelită de o fascie conjunctivă pe care se inseră m. orbitar ce comprimă grăsimea, mușchii globului ocular și formațiunile sale neurovasculare

I – Mușchii globului ocular

– în număr de 6: 4 drepți – superior lateral, medial, inferior
2 oblici – inferior, superior
– în plus, m. ridicător al pleoapei superioare
– inervația – dreptul superior și ridicătorul pleoapei superioare → ramura terminală superioară a oculomotorului
– drepții inferior și medial și oblicul inferior → ramura terminală inferioară a oculomotorului
– dreptul lateral → abducens
– oblicul superior → trohlear
– acțiune – drepții, antagoniști, trag bulbul ocular fiecare de partea lui
– drepții superior și inferior, agoniști, adductori
– oblici, împreună, abductori, fiecare separat, antagoniști, rotatori

II – Formațiunile vasculare

– *a. oftalmică*, ram din a. carotidă internă, vascularizează toate formațiunile din cavitatea orbitară
– Ramuri
– A – optice → a. centrală a retinei
– B – pentru anexele bulbului ocular
→ a. lacrimală, la glanda lacrimală și tegumentele vecine
→ a. supraorbitară, simetrică și medială de a. lacrimală, în regiunea frunții
→ a. musculară inferioară la mm. drepți inferior și lateral, și m. oblic inferior
→ a. musculară superioară la mm. drepți superiori și medial, m. ridicător al pleoapei superioare și m. oblic inferior
→ 2 a. etmoidale, anterioară și posterioară ajung în fosele nazale
→ 2 aa. palpebrale, superioară și inferioară
→ a. supratrochleară la tegumentul frunții, facială la o parte a pleoapelor
→ a. supraorbitară, ram din maxilara internă, în canalul suborbitar
– *v. oftalmică superioară* – satelita arterei
– *v. centrală a retinei* – subțire, se varsă în vv. oftalmice sau în sinusul cavernos
– *v. oftalmică inferioară* – începe în unghiul inferomedial al orbitei, adună sîngele de la mm. drept și oblic inferiori și se varsă în v. oftalmică superioară sau în sinusul cavernos

III – Formațiuni nervoase

A – *Nervii motori*

1 – *N. oculomotor* – inervează toți mușchii extrinseci ai globului ocular, cu excepția dreptului lateral și oblicului superior, iar visceromotor, toți mușchii interni ai globului ocular. Efectuează convergența; pleacă din neuronii periendimari motori mezencefalici, spre orbită; are 2 ramuri terminale; are anastomoze cu simpaticul
2 – *N. trohlear* – nerv cranian cu emergență dorsală față de trunchiul cerebral; pleacă dintr-un nucleu mezencefalic, trece lateral de valul medular.

@RedAbaris 2013

înconjură pedunculul cerebral, intră în sinusul cavernos, trece în orbită, de-a lungul tavanului şi se termină în oblicul superior, anastomoză din simpatic

3 – *N. abducens* – în neuronii motori din punte, trece în şanţul bulbopontin, străbate dura mater, intră în sinusul cavernos, trece prin fisura sfenoidală şi inelul lui Zinn şi se termină în dreptul lateral; se anastomozează cu simpaticul

B – *Nervii senzitivi*

N. oftalmic – ramura superioară a trigemenului, situat în peretele lateral al sinusului cavernos sub trohlear, cu ramuri colaterale meningeale, anastomoze de la simpatic şi 3 ramuri terminale pentru orbită

– 1 – *N. lacrimal* – trece din partea laterală a fisurii orbitale superioare până deasupra dreptului lateral
  – inervează glanda lacrimală şi partea laterală a pleoapei superioare
  – anastomoză cu zigomaticoorbital
– 2 – *N. frontal* – paralel cu lacrimalul; se termină într-o ramură supraorbitală ce se distribuie conjunctivei şi tegumentului rădăcinii nasului şi frunţii
– 3 – *N. nazociliar* – atinge bulbul ocular şi dă ramuri:
  – a – rădăcina lungă a ggl. ciliar
  – b – 2 n. ciliari lungi
  – c – n. etmoidal posterior
  – d – n. etmoidal anterior
  – e – n. infratrohlear

C – *Nervii vegetativi*

– centru vegetativ = ggl. oftalmic (ciliar), corpuscul patrulater, situat pe faţa laterală a n. optic
– primeşte 3 rădăcini:
  a – scurtă, groasă, ram din oculomotor, de la n. oblicului inferior, iridoconstrictoare
  b – senzitivă, lungă, subţire de la n. nazociliar
  c – simpatică, iridodilatatoare, de la plexul carotidian intern

D – *Nervul optic*

A. **Calea de conducere.** Impresiile vizuale culese de retină sînt, la început, recepţionate de celulele cu conuri şi cu bastonaşe, care nu aparţin propriu-zis căii nervoase, ci sînt celule senzoriale neuroepiteliale.

Calea nervoasă este formată de trei neuroni, pe care-i prezentăm de la început pentru a înlesni înţelegerii căii optice:

– primul neuron pune în raport celulele vizuale (cu conuri sau cu bastonaşe) cu al doilea neuron. El este neuronul bipolar situat în întregime intraretinian. Ansamblul pericarionilor retinieni bipolari este echivalentul unui ganglion spinal sau cranian senzitiv;

– al doilea neuron îşi are corpul şi dendritele tot intraretinian şi este echivalentul cornului posterior al măduvei. Axonul neuronului al doilea iese din bulbul ocular în dreptul papilei optice şi formează nervul optic (fasciculul optic), chiasma şi tractul optic. Se termină în metatalamus, în corpul geniculat lateral, unde face sinapsă cu neuronul al treilea;

– al treilea neuron este metatalamo-cortical; situat în corpul geniculat lateral, acest neuron ajunge, prin axonul său, în aria vizuală a lobului occipital, la nivelul şanţului calcarin.

Menţionăm că la nivelul retinei deosebim:

– pata galbenă (*macula lutea*), care reprezintă zona unde o celulă con face sinapsă cu o celulă bipolară, iar mai departe, celula bipolară cu o singură celulă multipolară; în această zonă se realizează o maximă claritate a vederii, dat fiind dispoziţia anatomică mai sus descrisă;

@RedAbaris 2013

– zona din jurul petei galbene (în fundul căreia este foveea centrală) respectiv, restul retinei vizuale este sediu al unei vederi mai puțin clare întrucît, anatomic, se constată că mai multe celule conuri și bastonașe fac sinapsă cu o singură celulă bipolară și mai multe celule bipolare fac sinapsă cu o singură celulă multipolară. Această zonă poate fi împărțită în 4 cadrane prin două axe, verticală și orizontală, respectiv cîte 2 cîmpuri, nazale și temporale. Menționăm că, urmare a existenței cristalinului, cîmpul retinian temporal percepe razele luminoase venite din partea nazală și invers, ceea ce, asociat cu modalitatea de încrucișare a fibrelor în chiasma optică, explică vederea binoculară;

– existența, pe toată suprafața retinei, a unor celule speciale, numite pupilare, responsabile de reflexele iridiene și de acomodare.

De asemenea, menționăm că: axonii neuronilor multipolari din cîmpul temporal retinian rămîn homolaterali, neîncrucișîndu-se în chiasma optică; cei din cîmpul nazal se încrucișează în totalitate (din cîmpul nazal drept trec în tractul stîng și invers). Cei maculari se încrucișează parțial, unii direct, iar alții indirect; fibrele celulelor pupilare au o dispoziție asemănătoare cu cele ale axonilor multipolari maculari. Rezultă, deci, spre exemplu, că, în tractul optic stîng, vom găsi: toate fibrele din cîmpul temporal al retinei stîngi, toate fibrele din cîmpul nazal al retinei drepte, o parte din fibrele zonelor maculare dreaptă și stîngă, o parte din fibrele pupilare ieșite din retinele dreaptă și stîngă.

După ce am prezentat neuronii căii optice și modalitatea de dispoziție a fibrelor pornite de la nivelul celui de-al doilea neuron retinian, revenim asupra unor formațiuni anatomice care leagă cel de-al doilea neuron retinian cu al treilea neuron metatalamocortical, respectiv nervul optic, chiasma optică și tractul optic.

– **Nervul optic** (fasciculul optic) *(n. opticus)* conduce influxul nervos de la retină la chiasma optică, de unde influxul nervos continuă pe aceiași axoni pînă la corpul geniculat lateral. Este considerat nu ca un adevărat nerv, ci, legat de invaginarea optică a diencefalului embrionar, ca omologul unui fascicul din sistemul nervos central. Macroscopic, iese din bulbul ocular la 3 mm medial de polul posterior al retinei, sub forma unui cordon voluminos, rotunjit, albicios, învelit de țesut meningeal.

Traiectul său cuprinde trei părți.

– *Segmentul infraorbital*, formează axul conului musculoaponevrotic constituit de mușchii drepți ai globului ocular, care nu este rectilin, ci are sinuozități ușoare care permit ca nervul să nu se întindă în mișcările globului ocular.

Este învelit în cele trei foițe meningeale care-i formează o teacă (vaginala nervului optic). El pare strangulat în orificiul scleroticei; în realitate, tecile de mielină îi dau un volum aparent mai mare. Este în raport cu corpul grăsos *(corpus adiposum orbitae)*, cu vena și cu nervii orbitei, mai cu seamă cu artera oftalmică; această arteră îl înconjoară trecînd lateral de el. El atinge astfel orificiul tendonului de origine a mușchilor drepți, apoi orificiul anterior al canalului optic.

– *Segmentul intracanalicular.* Nervul urmează scurtul traiect (5 mm) al canalului optic orientat, ca și axul orbitei, medial, oblic posterior și superior, despărțit de pereții osoși ai canalului prin meninge. Este în raport cu artera oftalmică, alipită inferior și lateral de el. (O posibilă prelungire a sinusului sfenoidal îl poate ridica și, prin aceasta, poate fi sursa unei nevrite optice de origine locală.)

@RedAbaris 2013

– *Segmentul intracranian.* Nervul este turtit de sus în jos și, după un traiect de 1 cm, atinge chiasma optică. În acest segment, nervul este scăldat de lichidul cefalo-rahidian al cisternei perichiasmatice. El corespunde: posterior și lateral părții terminale a arterei carotide interne; superior, substanței perforate anterioare a hemisferei respective; inferior, cortului hipofizei. Chiasma optică este o lamă nervoasă orizontală, turtită supero-inferior, având forma de „X" între nervii optici, care ajung la ea și tracturile optice, care pleacă de la ea. Stă pe cortul hipofizei, anterior tulpinei pituitare *(infundibulum)*, în șanțul optic care unește transversal cele două orificii optice.

– **Chiasma optică** nu este o comisură, ci o încrucișare parțială de fibre. Din unghiurile sale posterioare pleacă *tracturile optice*, care înconjoară pedunculii cerebrali și se împart, posterior de talamus, în două rădăcini: una principală, laterală, care se termină în corpul geniculat lateral și în pulvinar (după unii autori), alta medială, care pătrunde în tuberculul cvadrigemen superior.

– **Tracturile optice,** eferente din chiasmă, conțin fibre neîncrucișate din 1/2 temporală a retinei de aceeași parte, încrucișate din 1/2 nazală a părții opuse și fibre încrucișate și neîncrucișate din ambele macule. *Tractul optic* înconjoară părțile laterale ale pedunculilor carebrali și merge la corpul geniculat lateral, de unde, o parte din fibre merg la centrul primar al văzului, la colicului superior al lamei cvadrigeminale, care constituie centrul reflex optic, iar altă parte din fibre formează radiația optică a lui Gratiolet (tractul geniculo-cortical și talamo-cortical, de la pulvinar la scoarța lobului occipital). Striațiunile optice trec pe partea cea mai dorsală a brațului posterior al capsulei interne, se continuă într-o cale semicirculară cu concavitatea medială și se termină pe buzele șanțului calcarin, centrul optic secundar, din punct de vedere filogenetic, care este totuși centrul percepției optice. Proiecția corticală se face astfel: jumătatea superioară a retinei (partea inferioară a cîmpului vizual) este situată deasupra șanțului calcarin, iar jumătatea inferioară (partea superioară a cîmpului vizual), dedesubtul șanțului calcarin. Macula este situată chiar la nivelul scizurii.

B. **Segmentul cortical. Căile reflexelor optice.** Originea reflexelor optice rezidă în celulele papilare repartizate în toată retina, ale căror fibre urmează traiectul fibrelor maculare, străbat corpul geniculat lateral și, prin brațul conjunctival superior, ajung la tuberculul cvadrigemen anterior (superior), unde fac sinapsă în doi nuclei. Unul din ei este nucleul pupilar iridomotor, de unde pleacă două căi reflexe: una irido-constrictoare, parasimpatică și alta irido-dilatatoare simpatică. Celălalt nucleu este ciliomotor sau acomodator; este sub controlul scoarței cerebrale și calea sa periferică se confundă cu calea irido-constrictoare.

– **Calea iridoconstrictoare și ciliomotoare.** Pornește din ganglionul vegetativ mezencefalic al lui Westphal-Edinger, unde se găsesc protoneuronii căii. Axonii acestora se unesc cu nervul oculomotor *(III)*, urmează traiectul acestuia și ajung la ganglionul ciliar, unde fac sinapsă cu neuronul al II-lea și de unde, prin nervii ciliari scurți, influxul ajunge la mușchiul sfincter al irisului și la mușchiul ciliar.

Contracția acestor doi mușchi micșorează pupila (mioză) și, respectiv, relaxează zonula Zinn, făcînd să bombeze cristalinul, așa cum se întîmplă în vederea de aproape, cînd reflexul fotomotor – prin sfincterul irisului – și reflexul de acomodare – prin mușchiul ciliar – formează un singur act

@RedAbaris 2013

fiziologic. Dar acțiunile pot fi disociate. Abolirea reflexului fotomotor cu conservarea acomodației la distanță constituie semnul lui Argyll-Robertson. Acest semn apare în tabes, prin lezarea fibrelor iridoconstrictoare care leagă nucleul oculo-motorului cu nucleii din tavanul mezencefalului [colicilul sau tuberculul cvadrigemen anterior (sau superior)]. Acomodarea este păstrată deoarece cilio-motricitatea este sub control cortical.

În urma semiîncrucișării fibrelor pupilare reflexul fotomotor este în mod normal bilateral: un fascicul de lumină care cade pe un ochi provoacă și contracția irisului de partea opusă (reflex consensual).

Calea iridodilatatoare. Un prim neuron tectospinal își coboară axoni în fasciculul longitudinal posterior, trece prin trunchiul cerebral și ajunge la centrul ciliospinal (Budge) din măduva cervicodorsală (C_8–D_3). De aci influxul nervos trece prin ramurile comunicante ale nervilor spinali *I* și *II*, ajunge la ganglionul stelat, urcă în lanțul simpatic cervical și face sinapsă în ganglionul simpatic cervical superior. Prin nervul carotic intern și prin fibrele pe care le trimite fie la ganglionul Gasser, fie mai curînd ramurilor trigemenului, aduce influxul nervos în ganglionul ciliar – prin care trece – și, prin nervii ciliari scurți, ajunge la mușchiul dilatator al pupilei. Excitația simpaticului produce midriaza (dilatarea pupilei) și proiecția globului ocular înainte (exoftalmie). Anestezia sau lezarea acestor căi (la nivelul ganglionului stelat) provoacă sindromul Claude-Bernard-Horner, caracterizat prin mioză, enoftalmie, vasodilatație a jumătății fetei și ptoza pleoapei superioare.

În concluzie, ganglionul ciliar oferă trecerea la două căi nervoase antagoniste, destinate musculaturii intrinseci a bulbului ocular: calea simpatică irido-dilatatoare și calea parasimpatică irido-constrictoare și ciliomotoare (acomodatoare la distanță); calea parasimpatică face sinapsă în ganglionul ciliar, calea simpatică trece prin acest ganglion fără sinapsă, ea făcînd sinapsă în ganglionul simpatic cervical.

Totodată, nucleii de origine a nervilor mușchilor ochiului din ambele părți sînt legați între ei prin fasciculul longitudinal medial (fasciculul longitudinal posterior) și prin fibrele ascendente din nucleul vestibular lateral (Deiters). De asemenea, trec prin ei colaterale din nucleul olivar al metencefalului. Prin conexiuni multiple internucleare, cele două cîmpuri vizuale sînt coordonate. Tulburări de inervație pot determina, la mușchii oculari normal dezvoltați, un strabism.

Proiecția corticală a fost descrisă o dată cu cortexul.

Analizatorul cohleovestibular

Topografia, foarte intricată la nivelul segmentului receptor, și parțial, la nivelul căii de conducere, ne obligă, din motive didactice, să prezentăm împreună analizatorul acustic și cel al echilibrului, sau static.

Sub raport topografic, receptorul acestui analizator prezintă regiunea auriculară constituită de urechea externă *(auris externa)*, regiunea cavității timpanice, respectiv urechea medie *(auris media)* și regiunea labirintică, respectiv, urechea internă *(auris interna)*, care, la rîndul său, conține, pe de o parte, organul lui Corti, specializat în recepția undelor sonore, iar pe de altă parte, structuri receptoare specializate în captarea excitațiilor proprioceptice servind realizarea echilibrului organismului (postură).

Vom face o descriere topografică a acestor structuri pentru unitatea expunerii (tab. 46–48) (fig. 109,110).

@RedAbaris 2013

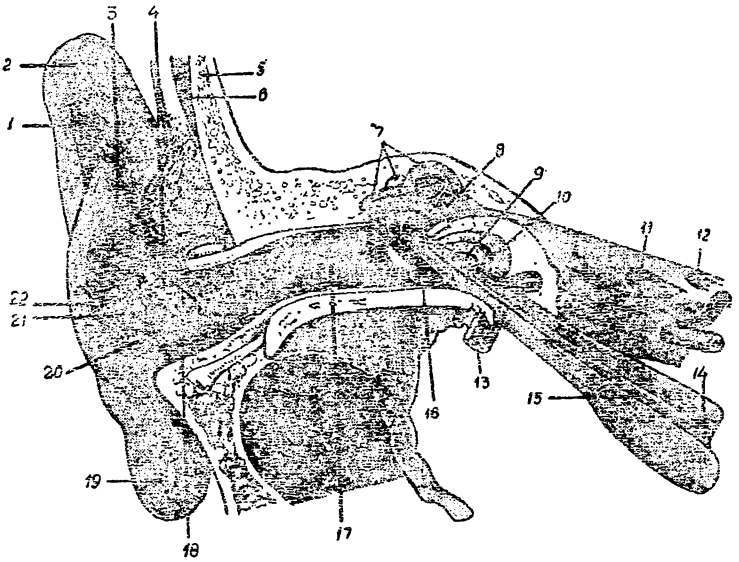

Fig. 109. Urechea (vedere de ansamblu topografică)

1 — scafa; 2 — helix; 3 — fosa unghiulară; 4 — ductul auditiv extern; 5 — solzul temporalului; 6 — partea parietotemporală a m. epicranian (m. auricular superior); 7 — canale semicirculare laterale, posterior și superior; 8 — vestibulul; 9 — cohlea; 10 — m. tensor al timpanului; 11 — stinca temporalului; 12 — vîrful piramidei; 13 — carotidă internă; 14 — ostiumul tubei faringiene; 15 — tuba auditivă (Eustachio); 16 — cavitatea timpanică; 17 — partea osoasă a conductului; 18 — partea cartilaginoasă (meatul acustic extern); 19 — lobulul auriculei; 20 — antitragus; 21 — cavitatea concăi; 22 — anterhelix

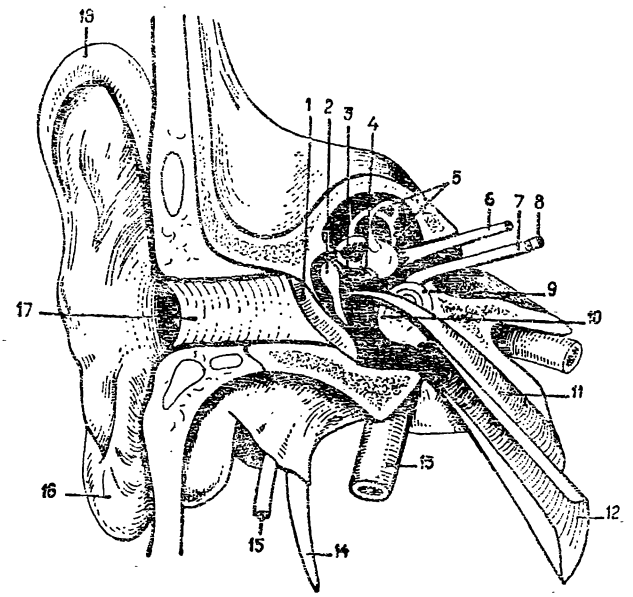

Fig. 110. Urechea externă și medie (vedere frontală)

1 — membrana timpanică; 2 — ciocanul; 3 — nicovala; 4 — scărița; 5 — canalele semicirculare; 6 — n. vestibular; 7 — n. facial; 8 — n. cohlear; 9 — cohleea; 10 — promontoriul; 11 — m. tensor timpani; 12 — tuba auditivă; 13 — a. carotidă internă; 14 — procesul stiloid; 15 — n. facial; 16 — lobulul; 17 — meatul auditiv extern; 18 — pavilionul urechii

@RedAbaris 2013

Regiunea auriculară – urechea externă

– **i – Pavilionul,** cută tegumentară de formă şi dimensiuni variabile, alcătuit din piele şi cartilaj auricular cu următoarele reliefuri: helix şi antehelix, arcuate, tragus şi antitragus, tuberculare şi 3 depresiuni, scafa, fosa triangulară şi conca
– Are 3 muşchi auriculari, anterior, posterior, superior
– Are 7 muşchi rudimentari – *helicis major, helicis minor, tragicus, antitragicus,* oblic auricular, transvers auricular

A – *Vascularizaţia*
– artere
– din a. carotidă externă
– 3 ram. auriculare anterioare pentru 1/2 anterioară
– ram. auriculare posterioare pentru 2/3 posterioare
– vene
– 1 grup anterior în v. temporală superficială
– 1 grup posterior în v. auriculară posterioară şi o v. emisară mastoidiană
– 1 grup inferior în v. jugulară
– limfatice – externă sau în v. retromandibulare la nodulii parotidieni superficiali
– la limfonodulii retroauriculari

B – *Inervaţia*
– ramura auriculară posterioară a facialului pentru muşchii auriculari
– n. auriculotemporal, ram. din n. mandibular pentru faţa laterală, tragus, partea ascendentă a helixului şi antehelixul
– ramura auriculară a n. vag pentru concă şi ductul extern
– ramura auriculară a plexului cervical superficial pentru restul feţei laterale, faţa medială
– zona Ramsay – Hunt – zona de inervaţie senzitivă, fie prin anastomoza facial-vag, fie prin intermediul lui Wrisberg

– **ii – Conductul auditiv extern,** sinuos, oblic anteromedial, cu un istm la unirea celor 3/4 externe cu 1/4 internă, lung de 22–26 mm, turtit anteroposterior, constituit medial de scobitura osului timpanal şi lateral de meatul acustic extern cartilaginos, căptuşit de un tegument subţire cu glande sebacee, ceruminoase şi fire de păr

A – *Raporturi* – posterior → procesul mastoidian şi porţiunea a III-a a n. facial
– anterior → articulaţia temporomandibulară
– inferior → baza glandei parotide
– superior → fosa craniană medie, celulele precentrale, celulele mastoidiene

B – *Vascularizaţia*
– *artere* – din a. temporală superficială, a. anterioare
– din a. auriculară posterioară, a. posterioare
– a. timpanica pentru segmentul osos
– vene – v. temporală superficială
– v. maxilară
– v. mandibulară
– vv. auriculare posterioare
– limfatice – reţea ce se strînge în aceiaşi noduli ca şi la pavilion

C – *Inervaţia* – n. auriculotemporal (sau, după alţi autori ramul auricular intern a lui VII bis) pentru peretele anterior
– ram auricular al n. vag, anastomozat cu n. facial pentru peretele posterior

– **iii – Membrana timpanică,** subţire, dură, rezistentă, fibroasă, elastică, concavă, circulară formată de 2 lamele epiteliale, situată între meatul acustic extern şi urechea mijlocie;
– înclinată cu 45° faţă de orizontală
– se inseră pe şanţul timpanic de care e fixat prin inelul fibrocartilaginos a lui Gerlach
– are o parte superioară mai puţin întinsă *(pars flaccidă)* = membrana lui Shrapnell, şi o parte sub tensiune *(pars tensa)* separate între ele prin 2 ligamente (plici). anterior şi posterior
– plicile limitante se inseră pe stria ciocanului, o dungă oblică între ombilic (centrul timpanului) şi marginea timpanului
– în timpan este inclus mînerul ciocanului, care proemină împărţind 1/2 superioară a membranei în două părţi

@RedAbaris 2013

– de la ombilic este vizibil triunghiul luminos a lui Politzer = conul luminos a lui Wilde
– prin 2 linii perpendiculare una pe alta, una prin axul mînerului ciocanului, se formează 4 cadrane, anterosuperior, anteroinferior, posterosuperior, posteroinferior, prin cel posterosuperior văzindu-se, prin transparență, oscioarele și n. coarda timpanului

A – *Structura* – 3 straturi
– țesut propriu fibros
– 1 extern cu fibre radiare, inserate central pe mînerul ciocanului
– 1 intern, cu fibre circulare și concentrice
– lipsesc în *pars flaccida*
– tegument
– mucoasa timpanică

B – *Vascularizația*
– a. timpanică anterioară pentru fața externă
– a. timpanică posterioară pentru fața internă
– venele – drenează spre v. jugulară, sau spre venele durei, sau ale sinusului transvers
– limfaticele – în nodulii preauriculari, retroauriculari ai cavității timpanice, retrofaringieni

C – *Inervația*
– n. auricular mare
– ramura auriculară a n. vag

Tabelul 47

Regiunea cavității timpanice – urechea medie

I – **Cavitatea timpanică,** formă de fantă neregulată paralelă cu timpanul, formată din 3 etaje suprapuse
– recesul epitimpanal=loja oscioarelor
– recesul hipotimpanal – sub timpan
– atrium – la nivelul timpanului

A – *Pereții*
– 1 – *Membranos* (lateral), alcătuit mai ales de timpan, fixat într-un cadru osos format (110 A)
a – înainte, în jos, posterior, de osul timpanal
b – în sus, de partea oblică a temporalului ce formează acoperișul segmentului medial al conductului auditiv extern
– 2 – *Labirintic* (medial), corespunde urechii interne și prezintă mai multe formațiuni
a – promontoriul, situat central, ridicat de spira bazală a melcului osos, pe care se află șanțuri pentru ramurile n. timpanic și a. timpanice
b – fereastra ovală, posterior și deasupra promontoriului, răspunde vestibulului urechii interne și este închisă de o membrană, lig. inelar al scării și baza scării; transmite vibrațiile sonore oscioarelor
c – fereastra rotundă, posterior și sub promontoriu, corespunde rampei timpanice și este închisă de timpanul secundar
d – sinusul timpanic, între cele 2 ferestre
e – procesul cohleariform, canal osos situat înaintea și deasupra promontorului
f – proeminența canalului facial, a II-a porțiune a apeductului lui Fallopio, situat deasupra și înapoia ferestrei ovale
– 3 – *Superior,* lamelă osoasă între urechea medie și etajul mijlociu al craniului, formează tavanul cavității
– 4 – *Inferior,* șanț anfractuos situat sub timpan și promontoriu, pe care se găsește orificiul n. timpanic; formează podeaua cavității
– 5 – *Posterior,* are pe el mai multe repere
a – superior – orificiul antrului mastoidian
b – median – piramida, din care iese tendonul m. scării
c – lateral – orificiul de intrare a n. coarda timpanică
d – proeminența canalului semicircular lateral
e – anterior – proeminența celei de a II-a părți a canalului facial

@RedAbaris 2013

– 6 – *Anterior*
  a – inferior – neregulat, răspunde canalului carotidian şi este perforat de canalul caroticotimpanic
  b – medial – este ocupat de orificiul timpanic al tubei timpanului
  c – superior – semicanalul m. tensor al timpanului şi orificiul de ieşire al n. coarda timpanului

B – *Oscioarele urechii*
– 1 – *Ciocanul*, format din cap, gît turtit şi miner inclus în membrana timpanică, un proces scurt, lateral şi altul lung, anterior
– 2 – *Nicovala*, corp articulat cu ciocanul, rădăcina superioară scurtă, rădăcina inferioară lungă, articulată cu scărița
– 3 – *Scărița*, cap articulat cu nicovala, bază plată, aplicată pe fereastra ovală, un braţ anterior scurt, 1 braţ posterior, care unesc capul cu baza
  a – Conexiunile oscioarelor între ele
    – articulaţia ciocan – nicovală strînsă, aproape imobilă, ce duce la deplasarea acestor oase în bloc la vibraţiile timpanului
    – articulaţia nicovală – scăriţă
  b – Conexiunile oscioarelor cu pereţii urechii
    – ciocanul are 3 lig., superior, lateral, anterior
    – nicovala are 2 lig., superior şi posterior
    – scărița are 2 lig., inelar al bazei scăriţei şi membrana obturatoare a scăriţei
  c – Muşchii oscioarelor:
    – m. ciocanului, m. tensor al timpanului, inserat pe spina sfenoidului şi pereţii canalului osos în care se află; tendonul se fixează pe miner; întinde timpanul şi deplasează oscioarele medial; inervat de un ram motor din n. mandibular
    – m. scăriţei, situat într-un canal săpat în peretele posterior; tendonul se fixează pe capul scăriţei; inervat de n. stapedius din n. facial; antagonist m. ciocanului

C – *Mucoasa timpanica*, îmbracă oscioarele, tendoanele, ligamentele şi compartimentează cavitatea timpanică în
– recesul superior al timpanului
– recesul anterior
– recesul posterior
– recesul superior

D – *Vascularizaţia*
– artere – a. timpanică inferioară, ram al a. maxilare
  – a. timpanică inferioară, ram al a. faringiene ascendente
  – a. timpanică superioară, ram al a. meningee medii
  – a. caroticotimpanică, ram a a. carotidă interne
– venele – drenate prin
  – afluenţi a v. jugulare externe;
  – v. jugulare internă;
  – sinusul petros inferior.

E – *Inervaţia*
– n. timpanic senzitiv, ram din n. glosofaringian
  – ramuri
    – pentru fereastra ovală
    – pentru fereastra rotundă
    – pentru tuba auditivă
    – mai multe firişoare caroticotimpanice pentru plexul pericarotidian intern
    – 2 n. petroşi care traversează tegmen timpani
– n. coarda timpanului – ram din n. facial, trece în cavitatea timpanică lateral de gîtul ciocanului şi excitat de oscioare, provoacă salivaţie continuă

@RedAbaris 2013

II – **Cavităţile mastoide** se află în procesul mastoid, în 1/5 din cazuri prezintă doar o cavitate, antrul mastoidian, alteori, mai multe celule mastoidiene, formînd celule mastoide pneumatice

A – *Aditus ad antrum*, canal osos prismatic, triunghiular, ce leagă urechea medie de antrul mastoidian
- peretele superior se continuă cu *tegmen tympani*
- peretele medial prezintă proeminenţa canalului semicircular lateral
- unghiul inferior răspunde cotului canalului n. facial

B – *Antrul mastoidian*, cavitate polimorfă, de mărime variabilă, situată oblic, posterior şi lateral de casa timpanului

C – *Celulele mastoidiene*, răspîndite în jurul antrului, în grupe superioare, inferioare, posterioare, laterale şi mediale; pot exista şi grupe aberante, petroase, scuamoase, zigomatice

D – *Vascularizaţia cavităţilor*
- ramuri ale a. stilomastoidiene, din a. auriculară posterioară
- ramuri ale a. meningee mijlocie, din a. maxilară

E – *Raporturile mastoidei*
- cu sinusul sigmoid al durei
- cu n. facial

III – **Tuba auditivă**, conduct osteocartilaginos între cavitatea timpanică şi faringe, asigurînd ventilaţia urechii mijlocii (fig. 110 B)

A – *Porţiunea osoasă*, canal lung de 12–14 mm între stînca şi osul timpanal, în canalul musculotubar
- se deschide sub baza craniului, între stînca şi solzul temporalului

B – *Porţiunea cartilaginoasă*, fibrocartilaj în formă de jgheab, concav în jos, acoperit de o lamă fibroasă care îi uneşte buzele
- este lung de 25 mm, mai oblic decît porţiunea osoasă, iar diametrul îi creşte progresiv
- orificiul faringian se deschide în peretele extern al nazofaringelui şi este triunghiular
- deasupra orificiului se află foseta supraturbară
- posterior orificiului se află foseta lui Rosenmüller

C – *Raporturi*
- superior – cu vasele meningee medii
- posteromedial – cu a. carotidă internă

anteroextern – cu n. mandibular şi m. tensor al vălului palatin

D – *Mucoasa*, subţire în porţiunea osoasă, îngroşată în cea fibrocartilaginoasă
- conţine foliculi limfatici
- inervată de ramura tubară a n. timpanic, ram din glosofaringian şi de n. faringian a lui Bock, din ggl. pterigopalatin a lui Meckel

E – *Musculatura*
- m. tensor al vălului palatin, inervat de n. mandibular
- m. ridicător al vălului palatin, inervat de n. vag accesor

F – *Vascularizaţia*
- artere – a. faringiană ascendentă
  - a. meninge medie
  - a. vidiană, ram din a. maxilară
- venele – drenează în plexul pterigoidin şi în v. jugulară, anastomozîndu-se cu v. timpanice şi faringiene
- limfaticele – în limfonodulii retrofaringieni

@RedAbaris 2013

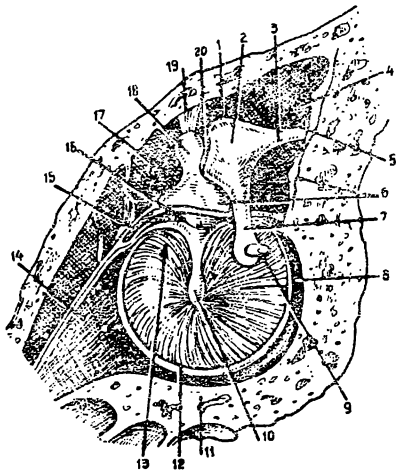

Fig. 110 A. Peretele lateral al cavității timpanice

1 — lig. superior al nicovalei; 2 — corpul nicovalei; 3 — rădăcina scurtă a nicovalei; 4 — antrul timpanic; 5 — lig. inferior al nicovalei; 6 — pliul malear posterior; 7 — rădăcina lungă a nicovalei; 8 — recesul posterior al timpanului; 9 — procesul lenticular al nicovalei; 10 — mînerul ciocanului; 11 — pars tensa a membranei timpanice; 12 — limbul membranei timpanice; 13 — recesul anterior al timpanului; 14 — tuba auditivă; 15 — coarda timpanului; 16 — pliul malear anterior; 17 — recesul epitimpanic; 18 — capul ciocanului; 19 — ligamentul superior al ciocanului; 20 — sindesmoza incudomaleară

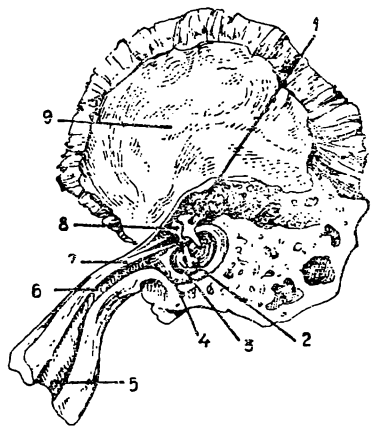

Fig. 110 B. Topografia urechii medii și a tubei la nivelul stîncii temporalului

1 — nicovala; 2 — mînerul ciocanului; 3 — timpanul; 4 — orificiul timpanic al tubei; 5 — orificiul faringian al tubei; 6 — istmul tubei; 7 — m. tensor al timpanului; 8 — capul ciocanului; 9 — solzul temporalului

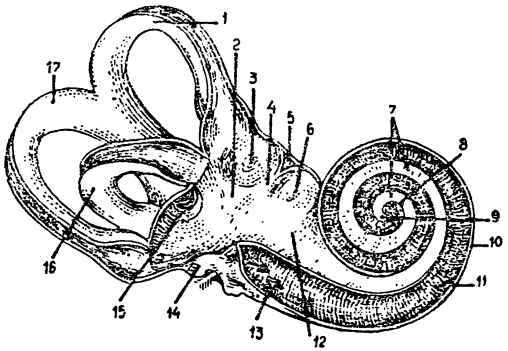

Fig. 110 C. Secțiune la nivelul cohleii

1 — canalul semicircular superior; 2 — vestibul; 3 — foseta semiovală; 4 — creasta vestibulară; 5 — piramida vestibulară; 6 — foseta emisferică; 7 — lama osoasă spirală; 8 — 9 — cîrligul; 10 — cohlea; 11 — rampa timpanică; 12 — rampa vestibulară; 13 — apeductul cohlear; 14 — orificiul cohlear; 15 — apeductul vestibular; 16 — canal semicircular lateral; 17 — canal semicircular posterior

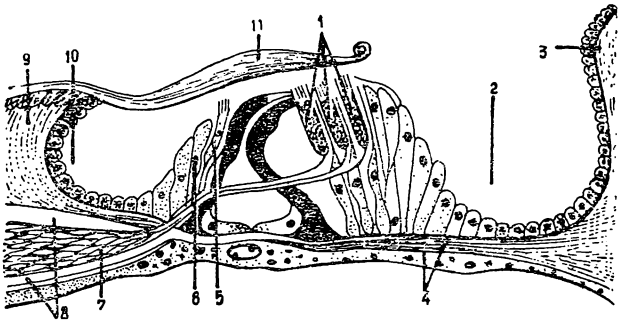

Fig. 110 D. Structura hist a organului lui corti

1 — celule auditive externe; 2 — șanțul spiral extern; 3 — proeminența spirală; 4 — membrana bazilară; 5 — celulă auditivă internă; 6 — celulă de susținere internă; 7 — fibre nervoase; 8 — lama spirală; 9 — proeminența spirală; 10 — șanțul spiral intern; 11 — membrana tectoria

@RedAbaris 2013

– Alcătuită din o serie de cavităţi săpate în stînca temporalului ce constituie labirintul osos şi labirintul membranos

I. **Labirintul osos,** alcătuit din vestibul, cohlee sau melc, canale semicirculare, toate delimitate de un ţesut osos special provenit din capsula auditivă embrionară şi metalul acustic intern

A. *Vestibulul,* parte centrală a labirintului, fiind spaţiul de acces la melc, situat anterior, şi la canalele semicirculare

Pereţii

1 – lateral
- urechea medie, cu care comunică superior prin fereastra ovală şi inferior, prin cea rotundă; în 1/2 lui superioară se deschide canalul semicircular lateral

2, 3 – superior şi posterior
- reprezintă orificiile ampulare ale canalelor semicircular superior şi posterior

4 – inferior
- trimite o lamă osoasă de pe care pleacă lama spirală osoasă a melcului

5 – anterior
- în sus, se află o porţiune a canalului n. facial, în jos, melcul

6 – medial
- corespunde, anterior, jumătăţii posterioare a canalului acustic intern, şi are 3 fosete
  a) semiovală, anterosuperioară, în care se află utricula, acoperită de lama osoasă ciuruită
  b) hemisferică, anteroinferioară în care se află sacula acoperită de o lamă ciuruită
     - între cele două se află creasta vestibulară înaintea lor piramida vestibulului
  c) cohleară, posterioară, are deasupra orificiul apeductului vestibulului cu canalul endolimfatic

B. *Canale semicirculare,* în număr de 3, dispuse în plan sagital, frontal, orizontal, cu unghiuri de 45° între ele

1 – canalul semicircular anterior (superior), vertical şi perpendicular pe osul stîncii, se deschide împreună cu cel posterior, pe peretele superior
2 – canalul semicircular posterior, vertical în axul stîncii
3 – canalul semicircular lateral, convex lateral şi posterior, orizontal, are orificiul ampular deasupra şi posterior de fereastra ovală

C. *Melcul,* format de un canal spiral, răsucit în jurul columelei şi este situat între cavitatea timpanică şi conductul auditiv intern (fig. 110 C)

1 – columela – con cavitar osos avînd la bază foseta cohleară, perforată de orificii dispuse pe o spirală, ce conduc în canalul spiralei în care se află ggl. lui Corti
2 – canalul spiral – se răsuceşte în jurul columnei de două ori şi jumătate; începe la nivelul vestibulului şi se termină în cupola melcului, în fund de sac
3 – lama spirală – se răsuceşte în jurul columelei pe toată lungimea canalului spiral şi se termină în columelă printr-un cîrlig; împarte canalul spiral într-o parte superioară, rampa vestibulară şi una inferioară, rampa timpanică; aceasta comunică cu urechea medie prin fereastra rotundă şi cu cavitatea craniană apeductul melcului; rampele sînt despărţite de canalul cohlear membranos şi comunică între ele prin helicotremă, orificiu situat la nivelul cîrligului lamei spirale

II. **Labirintul membranos,** adăpostit în cel osos, este format din 2 vezicule membranoase, utricula şi sacula, situate în vestibul, aderente, prima, de foseta semiovală a doua de cea hemisferică. Ambele au cîmp epitelial senzorial – macule – la care vin dendritele neuronilor lui Scarpa, ai căror axoni alcătuiesc nervul vestibular. Din pereţii lor mediali porneşte cîte un canal, unite într-unul comun, canalul endolimfatic, ter-

@RedAbaris 2013

minat în fund de sac – sac endolimfatic – sub dura mater, pe fața posterioară a piramidei temporalului

A. *Canalele semicirculare membranoase* – adăpostite în cele – osoase, ocupînd doar 1/4 din dimensiunile lor
1 – *macule*
- înregistrează poziția statică a corpului, cea orizontală, utriculă, cea verticală, sacula; formate din epiteliu senzorial alcătuit din celulele de susținere și celulele senzoriale ciliate la polul apical și în contact cu dendritele neuronilor lui Scarpa, la polul bazal
- acoperite de membrana statolitică gelatinoasă, ce conține concretium: calcan, abolite (statolite)

2 – *crestele ampulare*
- în număr de 3, dispuse în regiunea ampulară a canalelor semicirculare, înregistrează mișcările gesatorii
- formate din același tip de epiteliu senzorial ca și maculele
- cilii sînt înglobați într-o cupoiă gelatinoasă care mobilizată de mișcările endolimfei, trag de ei și evită celulele
- excitația este recepționată de dendritele de la polul bazal și transformată în influx nervos

C. Receptorii cohleari (acustici), constituiți de membrana bazilară și organul lui Corti, adăpostite în melcul membranos, la a cărui bază se percep sunete înalte, iar în vîrf sunete joase
1 – *Melcul membranos* comunică cu sacula prin canalul Hensen și are 3 pereți
- a – timpanic inferior – format dintr-o parte osoasă, lama spirală, triunghiulară, alcătuită de alte 2 lamele între care se afla organul lui Corti și o parte membranoasă – membrana bazilară – situată la nivelul crestei bazilară
- b – lateral, baza melculului membranos, acoperit de un epiteliu vascular și pigmentat=stria vasculară
- c – vestibular=membrana lui Reissner, care asigură transferul de substanțe între perilimfa vestibulară și endolimfa ductului cohlear

2 – *Membrana bazilară*
- formată dintr-un număr foarte mare de fibre înglobate într-o substanță fundamentală omogenă=corzi auditive
- pe ea se susține organul lui Corti

3 – *Organul lui Corti*=receptorul auditiv
- format din epiteliu senzorial cu celule de susținere și celule senzoriale
- 2 rînduri de celule înalte de susținere, depărtate la baze și apropiate la vîrfuri alcătuiesc tunetul lui Corti
- medial de el se află 1 rînd de celule senzoriale și celulele epiteliului șanțului spiral
- lateral de tunel există 2–4 șiruri de celule senzoriale
- celulele senzoriale au cili la polul apical și dendrite la cel bazal, dendrite care provin de la neuroni ggl. lui Corti
- tot ele sînt sprijinite de celulele lui Deiters continuate și spre lateral, de cele ale lui Hensen, iar deasupra ligamentului spiralat, de cele cubice ale ductului cohlear
- cilii sînt acoperiți de membrana tectoria, care, mobilizată de endolimfă, excită celulele
- endolimfa este sincronizată cu mișcările perilimfei, iar această cu mișcările oscioarelor și ale timpanului

III. Vascularizația

a – *arterele* din:
- timpanică posterioară
- auditivă internă

b – *venele*
- vv. auditive interne ce se deschid în sinusul petrosimpatic;
- v. apeductului vestibulului → sinus petros superior;
- v. apeductului melcular → v. jugulară internă

Nu există limfatice

@RedAbaris 2013

A. Căile de conducere. Căile senzoriale vestibulare. Excitațiile vestibulare provin de la macule, privind poziția capului și corpului în repaus și de la crestele ampulare, privind echilibrarea corpului în timpul mersului. Ele sînt conduse de primul neuron (protoneuronul receptor aflat la nivelul ganglionului lui Scarpa) la nivelul trunchiului cerebral, unde se află cel de-al doilea neuron, pe calea nervului vestibular ce are traiect comun cu nervul cohlear, alcătuind nervul vestibulo-cohlear *(VIII)*, pe care, din motive didactice și topografice, îl vom prezenta în întregime o dată cu căile senzoriale vestibulare, urmînd a face doar referiri cu ocazia prezentării căilor senzoriale acustice.

Nervul statoacustic sau vestibulocohlear *(n. octavius)*. Este format din unirea a doi nervi care diferă prin origine, prin funcție și prin conexiunile lor centrale. Este vorba de nervul cochlear și de nervul vestibular, ale căror fibre sînt înmănunchiate într-un singur nerv.

— **Nervul vestibular** *(pars vestibularis n. octavi)*. De la zonele senzoriale din utriculă, saculă și canalele semicirculare membranoase pleacă o serie de fibre nervoase, care formează nervul saculei, nervul utriculei și nervii ampulari ai canalelor semicirculare superior și lateral. Nervii ampulari se unesc pentru a forma nervul utriculoampular, ramură superioară a nervului vestibular, ce străbate foseta vestibulară superioară. Nervul sacular — care trece prin foseta vestibulară inferioară — și nervul ampular posterior — care trece prin *foramen singulare* — se unesc pentru a forma ramura inferioară a nervului vestibular.

În conductul auditiv intern cele două ramuri se unesc; tot aici se găsește și ganglionul vestibular (Scarpa) format din pericarionii primilar neuroni ai căii vestibulare.

În continuare, traiectul și raporturile nervului statoacustic sînt acelea ale conductului auditiv intern care-l conține. Acest conduct, săpat în stînca temporalului, este lung de 1 cm și este căptușit de *dura mater*; el este oblic antero-posterior și latero-medial. Extremitatea laterală a acestui canal corespunde bazei columelei și peretelui medial al vestibulului. O creastă transversală îl împarte în două etaje, subîmpărțite și acestea în cîte două arii, încît distingem 4 arii în conductul auditiv intern:

— aria nervului facial: anterosuperioară;
— aria cohleară: anteroinferioară;
— ariile vestibulare superioară (utriculară) și inferioară (saculară).

Ariile cohleare și vestibulare sînt acoperite cu lamele osoase, străbătute de orificii fine; aria nervului facial se deschide în apeductul lui Fallopio.

— **Nervul cohlear** *(pars cohlearis n. octavi)*. Excitațiile sonore sînt recepționate prin organul spiral al lui Corti *(organum spirale)*, situat pe membrana bazilară *(lamina basilaris)* a canalului cohlear. Ele sînt transformate aici în influx nervos și trimise în trunchiul cerebral. Dendritele neuronilor din canalul spiral al columelei străbat canalele săpate în grosimea lamei spirale și ajung la celulele senzoriale ale organului lui Corti. Axonii acestor neuroni părăsesc canalul spiral printr-o serie de orificii care se deschid, prin foseta cohleară, în conductul auditiv intern, unde se întîlnesc cu axonii nervului vestibular.

Nervul statoacustic rezultă din alăturarea fibrelor cohleare și vestibulare. Există o anastomoză acusticofacială, prin care nervul facial primește fibre cu originea în cohlee și în canalele semicirculare.

— *Raporturile principale ale nervului statoacustic* sînt cu nervul facial. În fundul conductului auditiv, nervul facial pătrunde în prima porțiune a

@RedAbaris 2013

canalului său, oblic anterior și inferior și perpendicular pe axul stîncii, situat între vestibul și cohlee. După 3–4 mm, nervul facial face primul cot sau genunchiul facialului și se îndreaptă posterior, deasupra și medial de urechea mijlocie. Pe fața anterioară a genunchiului nervului facial se găsește ganglionul geniculat *(ganglion geniculi)*, care se interpune pe traiectul nervului intermediar *(n. intermedius)*. De la acest ganglion pleacă doi nervi petroși superficiali (marele și micul nerv petros), care ies din stînca temporalului prin hiatul lui Fallopio. Mai departe, nervul facial dă nervul mușchiului scării *(n. stapedius)*, apoi nervul coarda timpanului. Complexitatea studiului regiunii labirintice ține nu numai de dualitatea ei funcțională, dar și de intricarea raporturilor cu nervul facial, cu artera carotidă internă și cu sinusul sigmoid al *durei mater*.

Cel de-al doilea neuron se află la nivelul nervului lateral, nucleilor vestibulari bulboprotuberanțiali (nucleul dorsal Bechterew, nucleul medial Schwalbe și nucleul descendent spinal Deiters), de unde axonii acestor neuroni pătrund în pedunculul cerebelos inferior formînd fasciculul vestibulo-cerebelos și conducînd influxul nervos la nivelul scoarței cerebeloase a zonei floculo-nodulare arheocerebeloase.

Se consideră, de asemenea, că unii cilindraxi ai celulelor ganglionului lui Scarpa nu ar face sinapsă la nivelul celui de-al doilea neuron și ar merge direct, fără releu, la scoarța cerebeloasă.

Menționăm, totodată, că de la nucleii vestibulari mai pornesc fibre descendente spre măduva spinală, constituind fasciculul vestibulo-spinal și fibre ascendente, dintre care unele la nucleii nervilor oculomotori, realizînd reflexele oculocefalogire de origine labirintică, la nucleul centromedian din talamus, care, conectat cu nucleul lenticular, realizează reflexe posturale oculogire și la scoarța cerebrală temporală și frontală, asigurîndu-se conștientizarea asupra poziției corpului în spațiu (aceste fibre de proiecție corticală merg prin lemniscul medial și fac sinapsă cu nucleul talamic lateral).

II. Căile senzoriale acustice. Primul neuron al căii acustice se află la nivelul ganglionului lui Corti. Axonii celulelor din ganglionul lui Corti alcătuiesc ramura cohleară a nervului acusticovestibular (descrisă anterior).

Cel de-al doilea neuron se află în nucleii bulbari cohleari anterior și posterior. Cercetări recente (E y r i è s) demonstrează că toate fibrele protoneuronului ajung la nucleul ventral, cel dorsal fiind doar un nucleu secundar. Axonii deutoneuronului (cel de-al doilea neuron) constituie un fascicul anterior, corpul trapezoid, ale cărui fibre se încrucișează pe linia mediană, formînd, de fiecare parte, lemniscul lateral. Lemniscul lateral ajunge, trecînd prin punte și mezencefal la cel de al treilea neuron talamocortical, reprezentat de corpul geniculat medial (metatalamus), de unde axonii acestor celule, pe calea radiațiilor auditive, ajung în scoarța cerebrală temporală. Există fibre de legătură între corpii geniculați mediali și tuberculii cvadrigemeni posteriori. De asemenea, menționăm că un contingent de fibre provenite de la nucleul cohlear anterior nu se încrucișează, rămînînd homolateral, astfel încît cele două lemniscuri, drept și stîng, conțin atît fibre homo- cît și heterolaterale, existînd și fibre de asociație între lemniscuri în zona superioară a punții.

Totodată, există fibre din nucleul cohlear anterior care merg la oliva protuberanțială, iar de aici la nucleul nervului facial și oculo-motor extern.

În același timp, de la nucleul cohlear anterior pleacă o serie de fibre la nucleul cohlear posterior unde fac sinapsă, formînd apoi un fascicul

@RedAbaris 2013

superficial situat pe planşeul ventriculului *IV* (striile acustice) care, după ce se încrucişează pe linia mediană, merge la nucleii reticulari centrali (fascicul cohleoreticular).

Din cele descrise rezultă complexitatea căilor de asociaţie reprezentate de conexiuni cu nucleul nervului facial ce, inervînd muşchiul scăriţei, realizează reflexe de acomodare auditivă, cu nervul oculomotor, pentru reflexele auditivooculogire, cu nucleii substanţei reticulate, ce are numeroase funcţii de reglare, cu nucleii mezencefalici, respectiv tuberculii cvadrigemeni posteriori cu rol în reglarea tonicităţii musculaturii.

B. **Segmentul cortical.** Segmentul cortical al analizatorilor auditiv şi vestibular se află la nivelul scoarţei cerebrale.

Reamintim doar cîteva elemente.

Aria auditivă este situată în partea superioară a primului gir temporal şi, de asemenea, la nivelul girusurilor transverse ale lui Heschl care reprezintă, pe versantul silvian al lobului temporal, regiunea retrosinulară. Se consideră că, la acest nivel, sunetele ascuţite sînt înregistrate în partea internă a girusurilor transverse, în timp ce cele grave, în partea externă şi pe buza inferioară a scizurii lui Sylvius, realizîndu-se astfel o adevărată cohlee corticală.

Menţionăm că centrul cortical auditiv corespunde ariilor *41, 42* Brodman, fiind, ca structură, un cortex de tip granular (comiocortex auditiv). Destrucţia unilaterală a zonei nu duce la surditate totală ci doar la scăderea acuităţii auditive, în timp ce destrucţia bilaterală determină surditatea totală.

Prin comparaţie cu alte centre de proiecţie se admite că în jurul acestei arii, care înregistrează fără a interpreta sunetele, există o zonă de percepţie şi una de gnosie (arie auditivopsihică) al cărui rol este de a integra şi analiza senzaţiile auditive; aceasta corespunde primului gir temporal şi părţii superioare a celui de-al doilea (la acest nivel, în partea posterioară a primelor două giruri temporale, se găseşte centrul audiţiei verbale a lui Wernicke). Existenţa acestor zone explică de ce, în funcţie de localizarea unor leziuni, apar tulburări în înregistrarea sunetelor, în identificarea lor şi, în fine, în interpretarea lor, tulburări ce pot apărea disociat. Tot acest fapt explică de ce un subiect cu o acuitate auditivă normală nu poate distinge multe sunete între ele sau nu le poate interpreta ca executant sau auditor sub aspectul duratei şi ritmului sau nu poate înţelege semnificaţiile simbolice ale muzicei.

Aria vestibulară este încă un element controversat. Unii autori consideră că, întrucît simţul echilibrului şi al atitudinilor corporale nu este de domeniul conştientului, calea vestibulară este numai de ordin reflex. Alţi autori, pornind de la faptul că leziunile vestibulare se asociază de vertije spontane şi devieri conjugate ale capului şi ochilor, consideră că există o arie de control cortical a sistemului vestibular. Un alt argument este şi existenţa fasciculului temporopontin, cu rol în reglarea cerebeloasă a motricităţii. Spiegel descrie existenţa unui fascicul vestibulocortical ale cărui fibre directe şi încrucişate par a merge pe calea panglicii lui Reil mediale, cu sau fără releu talamic, punînd în legătură receptorul vestibular cu cortexul cerebral.

Centrul cortical al analizatorului vestibular este localizat, de unii autori, la nivelul primului gir temporal (Spiegel), de alţii la nivelul parietalei ascendente – regiune ce primeşte şi aferenţe proprioceptive, dînd naştere şi la fibre extrapiramidale (leziunile în această zonă duc la pierderea no-

@RedAbaris 2013

țiunii de poziție a corpului – apraxie în mers), iar, în sfîrșit, sînt autori care localizează proiecția vestibulară în zona prefrontală (Marsalet), explicînd astfel ataxia frontală.

Menționăm că centrii cerebeloși sînt bine cunoscuți; ei sînt reprezentați de *flocculus* conectat cu nucleii vestibulari și de nucleii festigeali ambii aparținînd arheocerebelului, cerebelul fiind elementul reglator al echilibrului static și dinamic.

Analizatorul gustativ

Receptori gustativi. Sînt reprezentați de structuri corpusculare numite muguri gustativi, răspîndite în întreaga mucoasă bucofaringiană (fața posterioară a vălului palatin, epiglota, stîlpii vălului palatin, mucoasa labială etc.) dar, în mod special, mai numeroși la nivelul mucoasei linguale.

Mugurii gustativi au formă ovoidă, cu polul bazal așezat pe membrana bazală a epiteliului, iar extremitatea lor apicală se continuă cu canalul gustativ – situat tot intraepitelial – ce se deschide la suprafața mucoasei printr-un orificiu numit por gustativ. În constituția mugurilor gustativi intră celule gustative, celule de susținere și celule bazale.

Celulele gustative sînt situate central, avînd o formă alungită, cu nucleul hipercrom. Extremitatea apicală are formațiuni ciliare fixe, peri gustativi, iar extremitatea bazală are forma unei prelungiri care se inseră pe membrana bazală.

Mugurele gustativ este înconjurat de o bogată rețea de fibre nervoase senzitive (care aparțin perechilor *VII, IX* și *X* de nervi cranieni) formînd un plex nervos.

Cîmpul gustativ reprezentat, în principal, de fața dorsală a limbii, prezintă trei teritorii nervoase importante.

1) Teritoriul nervului lingual (este ramul lingual al nervului facial care asigură sensibilitatea gustativă într-o zonă limitată la partea laterală a bazei limbii și la nivelul stîlpului anterior al vălului palatin), coarda timpanului, intermediarului lui Wrisberg (în cele 2/3 anterioare ale limbii înaintea V-ului lingual unii autori consideră că acest teritoriu aparține numai nervului intermediar a lui Wrisberg).

2) Teritoriul nervului glosofaringian, care ține sub dependența sa V-ul lingual – regiune bogată în papile caliciforme – și zona situată posterior de V-ul lingual.

3) Teritoriul nervului vag, prin ramul său laringian superior, care are sub dependență un mic teritoriu în zona plicilor glosoepiglotice, valeculelor și bazei epiglotei. Se consideră că există o selectivitate de recepție a diferitelor gusturi, respectiv: amar, acid, sărat, dulce în diferitele zone ale cîmpului gustativ lingual. Astfel, spre exemplu, teritoriul nervilor lingual – coarda timpanului și intermediar a lui Wrisberg recepționează senzațiile acide și dulce, în timp ce teritoriul nervului glosofaringian recepționează gustul amar.

Căile de conducere. Primul neuron (protoneuronal) este reprezentat de celulele nervoase de la nivelul ganglionului lui Andersch, pentru teritoriul nervului gloso-faringian, ale ganglionului geniculat, pentru teritoriul inervat de sistemul ramurilor nervului facial (nervii lingual, coarda timpanului și intermediar a lui Wrisberg), ale ganglionului plexiform pentru, teritoriul inervat de nervul vag.

@RedAbaris 2013

Fibrele celulifuge ale protoneuronului ajung în bulb şi se termină la nivelul treimii mijlocii a nucleului şi tractului solitar *(nucleus solitarius)*, care constituie primul releu principal şi unic al căii gustative. De aceea, zona aceasta a nucleului solitar mai este denumită şi nucleul gustativ a lui Nageotte (există unii autori care descriu, ca releu al căii gustative, în locul nucleului solitar, nucleul senzitiv al nervului trigemen, considerînd că fibrele gustative merg pe calea ramului mandibular al nervului trigemen).

Deutoneuronul de la nivelul nucleului gustativ îşi trimite fibrele pe calea panglicii lui Reil mediale, unde are loc a încrucişare a lor (chiasma gustativă); ajungînd la nivelul talamusului, fac sinapsă în nucleul arcuat *(nucleus arcuatus)*, unde se găseşte neuronul terminal diencefalocortical.

Segmentul cortical. Aria corticală gustativă se găseşte la nivelul părţii anterioare a celei de-a V-a circumvoluţiuni temporale corespunzînd ariei 38 Brodmann.

Unii autori mai consideră că există o arie senzorială mixtă, olfactivă şi gustativă, la nivelul uncusului.

Se descriu, de asemenea, o arie gustativă deasupra scizurii lui Sylvius, asociată cu aria senzitivă lingvală. Sensibilitatea generală a limbii, în cele 2/3 anterioare, este dată de nervul lingual, fibrele sale ajungînd — pe calea nervului mandibular — în nucleul rădăcinii descendente a trigemenului, unde este al doilea neuron. De la el, pe calea panglicii lui Reil medială ajung tot în nucleul arcuat al talamasului. De aici, cel de-al treilea neuron îşi trimite fibrele la nivelul circumvoluţiunii parietale ascendente, unde este aria senzitivă lingvală) care realizează integrarea sensibilităţii generale a limbii, vehiculată prin trigemen *(V)*, cu sensibilitatea gustativă propriu-zisă, vehiculată — în principal — prin glosofaringian *(X)*, vag *(IX)* şi intermediarul lui Wrisberg *(VII bis)*.

Analizatorul olfactiv

Receptorul olfactiv. Este reprezentat prin mucoasa olfactivă localizată în regiunea superioară a foselor nazale. Are culoare galben-brună, fiind formată dintr-un corion şi un epiteliu bistratificat, separate printr-o membrană bazală. Corionul, format din ţesut conjunctiv lax şi fibre elastice, conţine glande tubulare seroase (Bowman), a căror secreţie menţine umiditatea mucoasei.

Epiteliul olfactiv conţine celule bazale, celule de susţinere şi celule olfactive senzoriale, mai puţin numeroase decît cele de susţinere. Celulele olfactive sînt neuroni bipolari cu o prelungire apicală de tip dendritic şi una bazală, centrală, axonică (fig. 111).

Prelungirea apicală se termină printr-o structură globuloasă, vezicula olfactivă, prevăzută cu cili scurţi şi subţiri, cilii olfactivi. Cilii se află pe suprafaţa mucoasei olfactive fiind umectaţi de secreţia aromică a glandelor lui Bowman. Prelungirea bazală străbate lama ciuruită a etmoidului terminîndu-se la nivelul celulelor mitrale ale lobului olfactiv.

Căile de conducere. Căile senzoriale olfactive sînt corticopete. Protoneuronul în concepţia unor autori reprezentat de celulele senzoriale din mucoasa olfactivă (alţi autori consideră celulele olfactive ale mucoasei olfactive drept simple celule senzoriale, protoneuronul fiind de fapt celula

@RedAbaris 2013

mitrală) face sinapsă cu deutoneuronul reprezentat de celulele mitrale din bulbii olfactivi de la care pornesc trei căi spre centrii olfactivi secundari, respectiv:

– prin stria olfactivă laterală la scoarța hipocampului;

– prin aria olfactivă medială pe calea girusului subcalos, striei longitudinale (lancisi) medială și laterală, girusului fasciolaris, girusului dentat (*corp goudronne* al francezilor), *uncus-ului hypocamppi* tot la scoarța hipocampului;

– pe sub corpul calos prin *septum lucidum* la *fornix* constituind *tractus olfactorius septi*, ajungînd prin fimbrie tot la scoarța hipocampului.

Segmentul cortical, deși căile de conducere, în exterior și proiecția corticală au fost prezentate o dată cu descrierea scoarței, reamintim cîteva elemente. Partea din encefal afectată formațiunilor olfactive constituie rinencefalul.

Rinencefalul (*rhinencephalon*) (sistemul limbic). Este situat la limita dintre telencefal și diencefal, fiind cel mai vechi constituent al hemisferelor cerebrale (arhicortex). Restul scoarței și cel mai întins este neocortexul.

Unele animale (ciinii, animalele de pradă și unele copitate) au o capacitate olfactivă deosebit de mare, prezentînd un rinencefal foarte dezvoltat. Aceste animale se numesc macrosmatice. La om, în cursul dezvoltării filogenetice s-a ajuns la o micșorare de intensitate a simțului mirosului și odată cu acesta la o diminuare a centrilor și căilor olfactive. În comparație cu unele animale vertebrate, omul are capacitatea olfactivă mult redusă, fiind microsmatic.

Din rinencefal fac parte: bulbul olfactor, tractul olfactor, trigonul olfactor (alcătuind împreună lobul olfactor), *stria olfactoria medialis, stria olfactoria lateralis, substantia perforata anterior, gyrus paraterminalis* și *gyrus parahippocampalis.*

Lobus olfactorius. Este o porțiune îngustă a creierului așezat la baza creierului, cu direcția rostrală. El începe cu o porțiune umflată, numită bulb olfactor (*bulbus olfactorius*), care reprezintă terminația nervilor olfactori și este situat deasupra lamei ciuruite a etmoidului (*lamina cribrosa*). Bulbul olfactor se continuă cu tractul olfactor (*tractus olfactoris*), subțire, care se găsește în șanțul olfactor (*sulcus olfactorius*) al lobului frontal. El se termină cu trigonul olfactiv (*trigonum olfactorius*). Trigonul olfactor este o proeminență triunghiulară, situată lateral de chiasma optică. De la el pleacă girul olfactiv intern care este legată de girul corpului calos și girul olfactiv extern. Este limitat în lateral de către un mănunchi de fibre albe numite striile olfactorii medială și laterală (*stria olfactoria medialis et lateralis*).

Stria olfactorie medială merge la *gyrus paraterminalis*, care este situat dedesubtul rostrului corpului calos în lobul frontal, și mai departe la girul dinaintea acestuia, care poartă numele de *area subcallosa.*

Stria olfactorie laterală pleacă spre *uncus* și *gyrus parahippocampalis* a lobului parietal. Între trigonul olfactor, tractul optic și marginea medială a lobului parietal se găsește substanța perforată anterioară, aria olfactorie, a cărei suprafață este perforată de vase.

Aria subcaloasă este delimitată de către un șanț anterior și altul posterior, numite șanțul adolfactor anterior și posterior (*sulcus adolfactorius anterior et posterior*).

@RedAbaris 2013

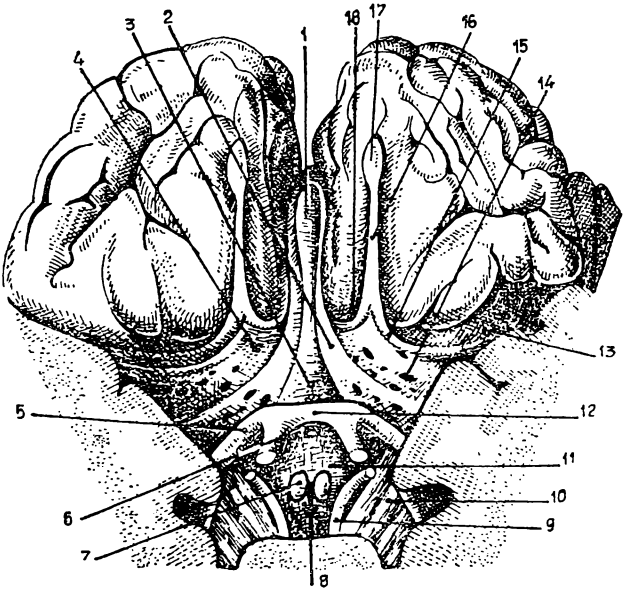

Fig. 111. Rinencefalul (bulbii olfactivi, substanța perforată, striile laterală, medială, intermediară)

1 — corpul calos; 2 — banda diagonală BROCA; 3 — lamina terminală; 4 — tuberculul olfactiv; 5 — tractul optic; 6 — infundibulum; 7 — corpul mamilar; 8 — substanța perforată posterior; 9 — n. oculomotor; 10 — pedunculul cerebral; 11 — tuber cinereum; 12 — chiasma optică cu fasciculele optice răsfrînte îndărăt; 13 — pliul falciform al insulei; 14 — substanța perforată anterior; 15 — stîlpul olfactiv lateral; 16 — tractul olfactiv; 17 — bulbul olfactiv; 18 — stîlpul olfactiv medial

Conexiunile sale aferente și eferente cu hipotalamusul, a cărui activitate este controlată de rinencefal și de asemenea cu mezencefalul, realizează controlul activității viscerale, fapt pentru care a fost numit și *„creierul visceral"*.

Analizatorul cutanat

Tegumentul

Pielea constituie un înveliș neîntrerupt care se continuă la nivelul marilor orificii (gură, nas etc.) cu o semimucoasă (parțial keratinizată) și care, în interiorul cavităților respective, devine o mucoasă propriu-zisă. Semimucoasele și mucoasele sînt de origine embrionară, identică cu a pielii, dar structura lor macroscopică și microscopică este diferită (fig. 112).

Suprafața pielii nu e uniformă, pe ea fiind prezente orificii, cute și proeminențe.

Orificiile sînt de 2 tipuri: unele sînt *mari*, conducînd în cavitățile naturale (gură, nas etc.) altele sînt *mici*, de-abia vizibile cu ochiul liber, dar bine vizibile cu lupa. Ultimele răspund fie foliculilor piloși (din acestea răsar fire de păr), fie glandelor sudoripare ecrine (porii). Toate orificiile, dar mai ales cele mari, precum și cele foliculare, sînt intens populate de microbi, fenomen ce explică frecvența mare a foliculitelor. Orificiile foliculare reprezintă totodată și locul unde absorbția percutanată a apei,

@RedAbaris 2013

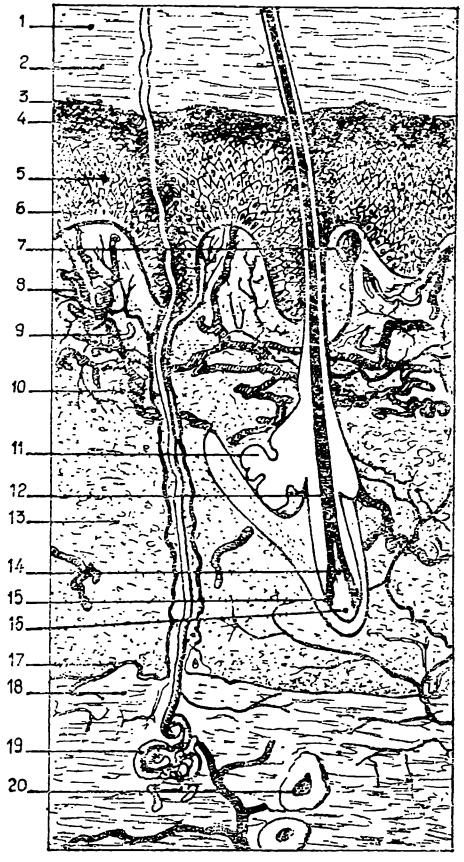

Fig. 112. Structura tegumentului

1 — stratul disjunct; 2 — stratul cornos; 3 — stratul lucidum; 4 — stratul granulos; 5 — stratul mucos malpighian; 6 — stratul bazal; 7 — corpuscul senzitiv (Meissner) într-o papilă dermică; 8 — vase capilare în stratul dermopapilar; 9 — vase limfatice; 10 — plexul vascular superficial subpapilar; 11 — glandula sebacea; 12 — radix pilii; 13 — corionul sau dermul propriu; 14 — bulbul firului de păr; 15 — foliculul pilos; 16 — papila părului; 17 — plexul vascular profund subdermic; 18 — loji grăsoase în hipoderm; 19 — glandulă sudoripară; 20 — corpusculi senzitivi (Vater-Pacini)

electroliților, medicamentelor (unguente, creme etc.) și altor substanțe, este maximă.

Cutele pielii sînt de 2 feluri: *congenitale* (sau structurale) și *funcționale*, ultimele apărînd odată cu îmbătrînirea și scăderea elasticității. Cutele structurale sînt fie *cute mari* (plica axilară, inghinală etc.) fie *microcute*. Cutele mari au unele particularități fiziopatologice ca: umiditatea mai mare față de restul pielii, un *p*H alcalin sau neutru, pilozitate mai accentuată. Datorită acestor caractere, ele pot prezenta unele îmbolnăviri specifice ca: micoze, fisuri, intetrigo etc. Cutele mici sau microcutele sînt prezente pe toată suprafața pielii, reunind orificiile porilor; ele determină astfel mici suprafețe romboidale, care constituie expresia unei elasticități normale. Aceste microcute dispar la nivelul cicatricelor, în stările de atrofie epidermică sau de scleroză dermică (scherodermie). La nivelul palmelor și plantelor microcutele sînt așezate în linii arcuate dispuse paralel, realizînd amprentele, cu caracter transmisibile ereditar, importante pentru identificarea juridică a individului. Crestele dintre cute, dispuse de asemenea în linii paralele, prezintă pe ele orificiile porilor sudoripari.

Cutele funcționale se constituie ca urmare a scăderii elasticității cutanate și a contracțiilor musculare (riduri).

Culoarea pielii depinde de: cantitatea de *pigment melanic* care conferă nuanțe de la pielea albă (lipsa pigmentului) pînă la cea neagră (excesul de melanină).

Cantitatea de melanină este determinată genetic, dar variațiile culorii pielii, după longitudinea geografică (de la pol la ecuator), arată și o adaptare. Melanina variază între anumite limite și în funcție de expunerea la razele ultraviolete.

Gradul de vascularizație capilară determină nuanța roz-roșie a pielii. Vascularizația mai abundentă a feții produce și anumite particularități morbide regionale: bolile congestive ale feții sînt mai numeroase. Culoarea

@RedAbaris 2013

pielii depinde şi de cantitatea de hemoglobină (paloarea în anemii). Pielea copiilor mici este bogat vascularizată şi mai subţire, motiv pentru care e roză.

Grosimea pielii influenţează culoarea ei: pielea copiilor mici e mai subţire şi e roză, pielea de pe palme şi plante are o culoare gălbuie datorită stratului cornos (keratinei), mai ales în condiţii de hiperkeratoză. Abundenţa keratohialinei (strat granulos) conferă pielii o culoare albă.

Mucoasele sînt mai subţiri decît epidermul; keratina, keratohialina şi melanina, în mod normal, la acest nivel, lipsesc, astfel că ele sînt transparente, permiţînd să se perceapă vascularizaţia din profunzime, de unde culoarea lor roşie.

În stările leucoplazice (leucos=alb) apare keratina şi keratohialina şi suprafeţele morbide devin albe şi mai rugoase.

Pigmentogeneza copiilor sub 1 an este deficitară şi acomodarea lor la razele solare e deficientă, la ei apărînd mai uşor arsurile actinice, după expuneri la soare sau raze ultraviolete.

Suprafaţa pielii, la un om matur şi talie mijlocie, e de 1,5–1,8 m².

Greutatea ei totală corespunde la circa 20% (în medie 14–16 kg), din care circa 15% reprezintă hipodermul (cu variaţii largi în raport cu corpolenţa), circa 5% de derm şi sub 1% de epiderm.

Grosimea pielii variază după regiuni: e subţire pe faţă, frunte, genitale, este mai groasă pe toracele anterior, abdomen şi marile pliuri. Grosimea creşte la spate şi pe suprafeţele extensorice ale membrelor, cea mai groasă e la palme şi tălpi. Dintre straturile pielii epidermul e cel mai subţire (între 0,03 şi 1 mm), dermul este mai gros (are între 0,5–0,8 mm la faţă, 2 mm pe torace şi 2,5), iar hipodermul are variaţii mari regionale.

Elasticitatea pielii se datoreşte, în primul rînd, sistemului fibrilar dermic şi mai ales fibrelor elastice. Datorită lor pielea e depresibilă. La elasticitatea ei contribuie şi paniculul adipos, ai cărui lobuli grăsoşi, înveliţi într-un ţesut conjunctivo-elastic, funcţionează ca nişte mingi minuscule de cauciuc ce se deprimă la apăsare, după care însă revin la forma anterioară.

Elasticitatea scade cu vîrsta şi dispare în stările edematoase sau de scleroză cutanată. Datorită elasticităţii, plăgile devin mai mari decît suprafaţa secţionată, iar excizatele de piele (grefele) mai mici decît suprafaţa prelevată.

Mobilitatea pielii este variabilă: faţă de planurile profunde este uşor mobilizabilă la faţă, torace, membre, penis şi puţin mobilizabilă la nivelul palmelor, tălpilor, pe pavilioanele urechilor şi pe aripile nazale. Ea scade în procesele de scleroză (cicatrici, scleroze secundare, sclerodermii esenţiale).

Structura microscopică. Pielea este constituită din 3 învelişuri: epidermul de origină ectodermică, *dermul* şi *hipodermul* (stratul celular subcutanat) de origină mezodermică (mezenchimală) (fig. 248–255).

1. **Epidermul.** *Epidermul* este alcătuit dintr-un epiteliu stratificat şi pavimentos, cornificat, celulele sale fiind în *permanentă regenerare*. El este lipsit de vase sangvine, nutriţia celulelor are loc prin difuzarea limfei interstiţiale din derm, prin intermediul membranei bazale şi prin spaţiile înguste (de circa 10 milimicroni), care separă între ele celulele vitale ale acestui strat. Lipsurile de substanţă care se limitează la epiderm (eroziunile) nu produc hemoragie ci numai o exoseroză limfatică.

@RedAbaris 2013

Celulele epidermului se împart, după origine, aspect microscopic şi funcţii, în două linii distincte: *keratinocitele*, care constituie marea majoritate a masei celulare şi *melanocitele*, mult mai puţin numeroase.

Keratinocitele provin din celulele stratului bazal, care se divid permanent, celulele fiice fiind împinse spre suprafaţă. Se realizează astfel o mişcare celulară lentă-ascendentă, în cursul căreia ele se încarcă progresiv cu keratină. *Melanocitele* elaborează pigmentul melanic, care, eliberat din ele, este stocat atît în celulele epidermice (mai ales în stratul bazal) cît şi în macrofagele dermice, care astfel devin melanofore.

Keratinocitele iau naştere prin diviziunea celulelor din stratul bazal. Celulele fiice care iau naştere fiind împinse spre suprafaţă, în epiderm se realizează o mişcare celulară lentă ascensională, permanentă, în care fiecare celulă parcurge toată grosimea acestui strat.

Acest *„timp de reînnoire epidermică"* în mod normal durează 25–30 de zile (studii cu izotopi marcaţi), dar în stările de *parakeratoză*, caracterizată printr-o multiplicare celulară grăbită (de ex. psoriazis), timpul de reînnoire se poate reduce la 3–4 zile.

Epidermul fiind lipsit de vase sangvine, nutriţia celulelor este asigurată de transferul lichidelor din substanţa fundamentală a dermului, prin intermediul membranei bazale.

Tulburările de nutriţie ale dermului (vasculare sau de permeabilitate), precum şi ale permeabilităţii membranei bazale, vor avea un răsunet important asupra metabolismului epidermic. Chiar şi în mod normal, îndepărtarea treptată a celulelor de membrana bazală aduce cu sine apariţia unor modificări metabolic-celulare importante, care se reoglindesc prin schimbări morfologice-celulare. Aceste schimbări fiind asemănătoare la celulele care se găsesc la egală distanţă de această membrană, au ca urmare apariţia unei *stratificări funcţionale*, în care ultima etapă e celula cornoasă, devitalizată şi lipsită de nucleu. Epidermul e compus din următoarele straturi:

Stratul bazal (sau generator) este cel mai profund, fiind situat în contact cu membrana bazală. Celulele sale au mărime de 5–6 microni, au o formă ovoidală cu axul mare perpendicular pe membrana bazală. Ele au toate semnele unei intense activităţi biologice: un nucleu mare situat apical, bogat în cromatină şi o citoplasmă cu numeroase organite. La polul apical sînt dispuse granule de melanină, ca o umbrelă deasupra nucleului.

Melanina are un rol fotoprotector, ferind acizii nucleici (mai ales DNA) de razele ultraviolete, cu acţiune inhibantă asupra acestora. Citoplasma conţine filamente paralele cu axul mare al celulei (filamentele Herxheimer), care se fixează la polul bazal al celulei pe formaţiuni nodulare ale membranei, numite semidesmozomi.

Aproximativ una din 200–600 celule bazale, se găseşte în mitoză. Proporţia lor constituie indexul mitotic. Paradoxal acest index creşte cu vîrsta, fiind probabil una din sursele potenţialului de malignizări la o vîrstă înaintată (epitelioame bazocelulare).

Între celulele bazale se găsesc melanocitele şi corpusculii senzoriali Merkel-Ranvier.

Stratul spinos este denumit, împreună cu cel bazal, strat malpighian. El este situat imediat deasupra celui bazal, din care provine. În mod normal, el este alcătuit din 6–15 rînduri de celule poliedrice, care pe măsură ce urcă spre suprafaţă devin tot mai turtite şi mai puţin vitale. Ele sînt mai mari decît cele bazale, măsurînd 10–15 microni, în timp ce nucleul lor nu creşte. Ele sînt mai ocidofile decît cele bazale, dar sînt intens vi-

@RedAbaris 2013

tale, acest strat fiind sediul unor transformări importante în eczemă sau în metaplazii (epitelomul spinocelular), şi în alte numeroase afecţiuni. Celulele sînt separate prin spaţii înguste (de dimensiuni subcapilare) de circa 10 milimicroni, prin care circulă limfa intestiţială nutritivă, rare celule limfocitare sau polinucleare şi se găsesc terminaţii nervoase amielinice. Aceste spaţii reunite constituie „sistemul lacunar epidermic" în care coeziunea celulară e menţinută prin punţi intercelulare.

Citoplasma celulelor se caracterizează pe lîngă formaţiunile obişnuite, prin filamente dispuse în mănunchiuri, numite *tonofibrile.* La microscopul optic aceste tonofibrile apar cu o porţiune intracelulară şi o porţiune extracelulară, aspect datorit tehnicilor de fixare. La microscopul electronic se observă numai filamente intracelulare, care se fixează pe foiţa internă a membranei celulare, pe o îngroşare numită *desmozom.* Desmozomii celulelor vecine sînt în contact, astfel că tonofilamentele sînt numai intracelulare. Se pare că locul de sinteză al tonofilamentelor sînt desmozomii. Tonofibrilele şi tonofilamentele au un rol important în sinteza keratinei (precursori).

Stratul granulos este situat deasupra celui precedent, fiind compus din din 1–5 rînduri de celule turtite. Caracteristica lor e abundenţa granulaţiilor citoplasmatice de *keratohialină,* substanţă intens bazofilă, rezultată din degenerarea tonofibrilelor, care se amestecă cu resturi de material nuclear şi citoplasmatic. Tonofibrilele restante se găsesc la periferia celulei, în mare parte fiind fragmentate. Nucleul prezintă o degenerescenţă picnotică. Spaţiile intercelulare sînt mai înguste, filetele nervoase se opresc la acest nivel.

Acest strat este absent în procesele de keratinizare grăbită (parakeratoze, de ex. în psoriazis) şi este îngroşat în lichenul plan. El este absent în mod normal la nivelul mucoaselor, iar cînd apare, datorită culorii albe a keratohialinei, porţiunea respectivă de mucoasă devine albă, iar transparenţa dispare (leucoplazie).

Stratul lucid numit şi stratul cornos bazal, la coloraţiile obişnuite apare omogen şi acelular, din cauza unei grăsimi precornoase prezente în celule. La coloraţii speciale se poate observa că e format din celule bogate în glicogen, eleidină şi grăsimi. Acest strat e evident mai ales la nivelul palmelor şi tălpilor, unde şi stratul cornos este mai gros. Prezenţa glicogenului atestă existenţa unor procese vitale necesare etapelor finale în sinteza keratinei. Acest strat este ultimul strat vital al epidermului, care împreună cu stratul cornos profund constituie aşa-numita „barieră epidermică" (barieră faţă de apă, substanţele chimice şi microorganisme).

Stratul cornos este cel mai superficial. El este alcătuit din două substraturi; stratul cornos profund sau *conjunct* şi cel superficial sau *disjunct* numit şi *exfoliator.* În cel profund celulele cornoase sînt alipite, în cel superficial celulele au conexiuni laxe, desprinzîndu-se la suprafaţă.

Celulele cornoase normale au o formă de solzi, nucleul este dispărut ca şi organitele celulare, iar celula apare ca un sac format dintr-un înveliş de keratină şi un conţinut bogat în grăsimi osmiofile (lipoide şi colesterol). Deasupra stratului cornos şi amestecat cu celulele stratului disjunct, se găseşte un *strat funcţional* (fiziologic) rezultat din prelingerea secreţiei sudoripare şi sebacee, şi din debriurile celulelor cornoase şi a substanţei intercelulare. Acest strat, numit *filmul sau mantaua* (pelicula) lipo-proteică acidă a pielii (pH=4,5–5,5), conferă o protecţie faţă de microorganisme şi faţă de substanţele chimice. Pe suprafaţa pielii şi între celulele stratului disjunct, se găsesc microorganisme din flora saprofită. Numărul

@RedAbaris 2013

acestor germeni scade treptat spre profunzime, ei fiind opriți la nivelul stratului conjunct.

La *microscopul electronic* keratinocitele se prezintă de formă poliedrică, foarte neregulată. Se observă că sînt separate de spații intercelulare, iar legătura dintre celule are loc prin desmozomi. În stratul cornos celulele sînt plate cu grosimea de 3–4 microni și lățimea de 30–40 microni. Contactul dintre ele a dispărut, desmozomii fiind degenerați. Celula malpighiană are o membrană compusă din 3 foițe, cea externă și cea internă e de natură proteică, cea mijlocie e lipoidică. Membrana celulelor cornoase este unică, foarte ondulată și prezintă îngroșări corespunzătoare desmozomilor, la care nivel celulele se fixează unele de altele și de la care pornesc spre interiorul celulei tonofilamentale.

În citoplasmă, ca elemente caracteristice, se observă tonofilamentele. Acestea sînt subțiri de circa 5 milimicroni în straturile profunde și se îngroașă în mănunchiuri, devenind tonofibrile în straturile superficiale. Tonofilamentele se sintetizează la capătul lor desmozomal prin care se fixează de membrană. Ele sînt compuse dintr-o proteină fibrilară răsucită în triplu helix, cu un conținut ridicat în grupări sulfhidrilice (de tip – SH), biologic active. Pe măsura îngroșării și keratinizării, ele se îmbogățesc în grupări disulfurice (de tip –S–S–) biologic inactive. În celulele cornoase tonofibrilele formează o rețea densă și omogenă fiind înglobate într-un înveliș din resturi de material nuclear și citoplasmatic.

Organitele celulare. Ribozomii responsabili de sinteza proteică, apar deseori în vecinătatea tonofibrilelor. Ei sînt prezenți pînă la stratul granulos. *Reticulul endoplasmatic* și aparatul Golgi este redus, fiind prezent numai în straturile vitale profunde. *Mitocondriile* cu rol în glicoliza aerobă sînt mici și rare, aspecte ce corespunde unui metabolism celular anaerob (explicabil prin lipsa de vase). Se mai observă granule de *melanină* înglobate în celule și în parte în lizozomi, în care se descompun. Lizozomii (concentrate de enzime) se găsesc înmulțiți în stările inflamatorii și mai ales în eczemă.

Nucleul în stratul bazal și filamentos prezintă unul sau mai mulți nucleoli. În stratul granulos începe descompunerea nucleului și dispar nucleolii. Aceștia din urmă dispar și în vecinătatea veziculelor din eczemă.

Melanocitele originare din creasta neurală, au un aspect morfologic și afinități tinctoriale (se impregnează cu nitrat de argint, se colorează cu albastru de metilen etc.) asemănătoare cu celulele nervoase. Embriologic, ele provin din creasta neurală sub forma de melanoblaști care în cursul primelor luni de viață fetală migrează spre unele regiuni din sistemul nervos central (tuber cinereum, locus niger etc.), în peritoneu și în piele. În piele se așază între celulele bazale. Prin prelungirile lor ele vin în contact cu keratinocitele învecinate precum și între ele, alcătuind o rețea unicelulară plană.

Pigmentul melanic se sintetizează în ribozomi specializați (premelanozomi și apoi melanozomi), care prin polimerizare și cuplarea pe un suport proteic devin granule de melanină. Aceasta este transferată apoi prin ramificațiile celulare, spre keratinocitele vecine. Se realizează astfel o adevărată cooperare celulară ce constituie „unitatea melaninică epidermică", vizibilă la microscopul electronic.

2. **Dermul.** *Dermul* constituie scheletul rezistent conjunctivo-fibros al pielii. El este separat (și totodată reunit) de epiderm prin membrana bazală.

@RedAbaris 2013

Membrana bazală este alcătuită dintr-o împletire de fibre epidermice și dermice. Elementele epidermice continuă filamentele din stratul bazal (filamentele Herxheimer), iar cele dermice sînt de natură reticulară. Ochiurile acestei rețele sînt umplute de substanța fundamentală dermică, care la acest nivel conține mucopolizaharide înalt polimerizate (deci vîscoase și puțin permeabile). În acest fel, membrana bazală îndeplinește o funcție de filtru selectiv, pentru substanțele provenite din derm și care servesc la nutriția epidermului, dar constituie și o a doua „barieră" pentru substanțele ce ar putea pătrunde din epiderm. Permeabilitatea membranei bazale este crescută în eczemă și în psoriazis și e scăzută (îngroșată) în lupusul eritematos. În tumorile maligne membrana bazală poate avea un rol în delimitarea extinderii procesului spre profunzime: în epiteliomul bazocelular (care nu metastazează) nu se produce perforarea ei, în timp ce în cel spinocelular, și mai ales în melanomul malign, procesul depășește membrana, facilitînd metastazele.

Planul de separare dintre epiderm și derm corespunzător membranei bazale este foarte ondulat, prin întrepătrunderea papilelor dermice îndreptate spre suprafață și a celor epidermice, care proemină spre profunzime. Datorită acestei configurații, suprafața de contact dintre cele două straturi crește, față de o suprafață plană, de 10–15 ori, ceea ce mărește aderența dintre ele (straturi de origină embrionară diferită) și asigură o nutriție suficientă celulelor epidermice. În psoriazis această suprafață crește față de normal de 3–5 ori, în timp ce în stările de atrofie epidermică sau și scleroză dermică scade și devine plană.

Straturile. Dermul este compus din două straturi, ambele avînd caracterele distinctive ale țesutului conjunctiv. Stratul superficial subepidermic cuprinde papilele dermice și o zonă subțire situată sub ele. El este denumit *strat subpapilar* și se caracterizează prin elemente fibrilare gracile, elemente celulare mai numeroase, substanța fundamentală mai abundentă și o vascularizație bogată (plexuri subpapilare). Stratul profund, numit dermul propriu-zis sau *corionul* este mult mai gros (4/5 din grosimea dermului), este mult mai rezistent și e compus preponderent din fibre. Morfologic dermul e compus din celule, fibre și substanța fundamentală, ultima distanțînd între ele elementele figurate.

Celulele sînt de două tipuri fundamentale, fixe și mobile, fără ca această împărțire să fie categorică.

Celulele mobile se pot „fixa", iar cele fixe se pot răspîndi prin proliferare. Dintre celulele „fixe" fac parte: *fibroblaștii* de formă ușor alungită, cu nucleul în formă de virgulă sau rotund, cu caractere de celule tinere, și *fibrocitele* mult alungite, fuziforme cu nucleu liniar, cu caractere de celule mature. În citoplasma fibroblaștilor se sintetizează colagenul sub forma de *precolagen*, din care iau naștere fibrele conjunctive, reticulare și elastice, care după eliminarea lor din celulă se polimerizează și iau aspectul fibrilar cunoscut.

Histiocitele se disting prin forma lor ovoidă, dar mai ales prin nucleul lor clar, în formă de franzelă alungită. Ele sînt implicate în procesele de fagocitoză (macrofage) cu rol de a înghloba particule străine (bacili acidorezistenți, particule inerte, precipitate imune). Ele au o situație intermediară între celulele fixe și cele mobile. Conțin mulți lizozomi. Fac parte din sistemul reticulo-histiocitar.

Mastocitele, dispuse mai ales perivascular, se disting prin granulațiile lor citoplasmatice mucopolizaharidice, cu conținut de heparină și histamină, pe care le elimină prin fenomenul de „degranulare", ele funcțio-

@RedAbaris 2013

nînd ca adevărate glande unicelulare. Au rol important în stările inflamatorii şi mai ales în reacţiile alergice de tip anafilactic, în care, prin histamina (şi alte substanţe) devărsată în jurul lor, produc vasodilataţie, şi edem (ca, de ex., în urticarie).

Limfocitele şi *plasmocitele* tisulare sînt celule mobile. Ele se dispun perivascular. Rolul lor este important mai ales în procesele imunologice umorale (plasmocitele) sau tisulare (limfocitele).

Elementele de mai sus pot să prolifereze, realizînd în ordinea malignităţi fibroase, histiocitoame (sau histocitoze difuze), mastocitoză (numită şi urticaria pigmentară), limfoame şi plasmocitoame.

Fibrele sînt de 3 tipuri.

1) *Fibre colagene* compuse dintr-o proteină fibrilară care se topeşte prin fierbere dînd clei (colla-clei). Ele sînt compuse din *protofibrile* compuse din lanţuri de macromolecule lineare proteice răsucite în „triplu helix", cu un conţinut specific bogat în prolină şi hidroxiprolină. Ele au la microscopul electronic o periodicitate de 640 Å, formată din dungi transparente şi dense, produse de aşezarea alternantă a aminoacizilor polari şi apolari. Aceste protofibrile se strîng în mănunchiuri formînd *fibrile* şi apoi în *fibre* de colagen groase de 10–20 microni, ramificate dar neanastomozate. Ele se înmulţesc în procesele de fibroză şi de scleroză, sinteza şi polimerizarea lor fiind favorizată de stările de anoxie tisulară (sclerodermia, cicatrici hipertrofice etc.).

2) *Fibrele reticulare* sînt mai subţiri, sînt argentafine, se ramifică şi se anastomozează. Ele vin în legătură cu celulele conjunctive (fibroblaşti) din care derivă, fiind formate din precolagen. Nu prezintă structura periodică a fibrelor colagene. Ele sînt primele care apar în viaţa intrauterină şi în procesele de regenerare după plăgi.

3) *Fibrele elastice* sînt mai subţiri, dar se pot aglomera în mănunchiuri groase mai ales în stările degenerative cînd sînt rupte, neregulate. Ele sînt formate dintr-un filament axial de elastină şi un înveliş polizaharidic (elastomucina) cu afinitate pentru cationi metalici (calciu, fier) sau grăsimi (colesterol). Ele suferă o degenerescenţă sub acţiunea razelor solare şi în procesele de senescenţă, producînd ridarea pielii.

Substanţa fundamentală, în parte, este origină sangvină, în parte e secretată de elementele celulare. Are structura de gel coloidal, al cărui grad de fluiditate depinde de starea de polimerizare a mucopolizaharidelor acide: acidul hialuronic (cu greutatea moleculară între 2–100 milioane daltoni) şi condroitinsulfatul B (dermatan-sulfatul), ultimul funcţionînd şi ca un „schimbător de ioni". Cu cît dragul de polimerizare e mai mare, cu atît creşte şi viscozitatea lor. Starea de polimerizare depinde de acţiunea unor enzime şi antienzime (de ex., hialuronidaza endogenă sau microbiană scade polimerizarea şi fluidifică substanţa fundamentală, antihialuronidaza o creşte). Substanţa fundamentală e bogată în apă, conţine săruri (mai ales sodiu şi calciu), proteine, glicoproteine şi lipoproteine, glucoză (care la acest nivel are o concentraţie identică cu cea din plasmă, în timp ce în epiderm este redusă la 1/3).

3. **Hipodermul** este stratul care separă pielea de structurile subiacente. El este alcătuit din lobuli de celule grase (lipocite) conţinînd triglicerida, cu rol de rezervă nutritivă şi de izolator termic şi mecanic. Aceşti lobuli sînt separaţi prin septe conjunctive, în care se găsesc vase şi nervi. Hipodermul are o grosime variabilă în funcţie de influenţele endocrine şi metabolice. Hipertrofia sa determină obezitatea, ce comportă o anumită patologie cutanată. O mare parte din patologia hipodermului

@RedAbaris 2013

este legată de vase şi conjunctivul perivascular (septurile interlobulare), unde iau naştere hipodermitele nodulare inflamatorii, situate mai ales la gambe. Lipoamele (tumori benigne) iau naştere tot la acest nivel. Dermul şi hipodermul sînt sediul edemelor.

O structură tegumentară mai deosebită este linia apocrină. Ea se întinde de la axilă, în regiunea mamelonară şi coboară convergent lateral spre perineu. Este alcătuită din aglomerări celulare clare ce, structural, se apropie de celulele glandulare mamare. În această accepţiune glanda mamară poate fi privită ca o glandă apocrină enormă cu o structură corelată cu funcţia sa secretorie.

Menţionăm că între modalitatea secretorie a glandei mamare şi glandele apocrine sînt relaţii apropiate, în sensul că:

– celulele secretă un conţinut bogat în proteine;

– tipul celular secretor se caracterizează prin „decapitarea" polului secretor al celulelor glandulare.

Linia apocrină, anatomic, se realizează vizibil macroscopic în situaţia de polimastie şi explică posibilitatea apariţiei tumorilor mamare aberante şi a bolii Paget extramamare.

II. **Vascularizaţie şi inervaţie.** Vasele sangvine şi limfatice formează două plexuri paralele cu suprafaţa pielii: unul superficial, *subpapilar* şi altul profund, *subdermic*. Corionul, compus din fibre colagene dense este slab vascularizat, fiind traversat de vasele comunicante dintre cele două plexuri amintite şi de anexe (foliculi, glande sudoripare), care ajung cu vîrful în hipoderm. Din aceste plexuri pleacă vase de calibru precapilar. Pentru patologia externă sînt importante arteriolele care pleacă spre suprafaţa dermului (în papile), care realizează „conuri vasculare" cu caracter *terminal* (între suprafeţele irigate direct neexistînd decît numai anastomoze de tip capilar). Această dispoziţie explică caracterul limitat, pe arii mici, a unor erupţii rozeolice sau papuloase.

Plexul subpapilar este format din vase mai subţiri, cel subdermic din vase mai groase. Între ele, pe lîngă cele descrise, există *shunturi* (scurt circuite) arterovenoase numite glomusuri (glomusuri mio-arterio-venoase), cu rol în reglarea tensiunii arteriale (rol în stări de şoc).

Vasele limfatice prezintă capilare şi plexuri limfatice dispuse în mod analog cu vasele sangvine, dar fără start musculos. Rolul lor constă în drenarea excesului de lichide ultrafiltrate prin capilare, inclusiv a substanţelor macromoleculare, a microbilor, imunglobulinelor etc.

Nervii cutanaţi sînt senzitivi (conexaţi sistemului cerebrospinal), motori (de natură vegetativă) şi secretori. Tegumentul are deci o inervaţie somatică, reprezentată, în principal, prin fibre senzitive (aferente) şi una neurovegetativă, de tip efector (motor) reprezentată prin fibre eferente.

Elementele senzitive, libere sau incapsulate din tegumente, reprezintă terminaţiunile periferice ale fibrelor nervoase senzitive. Ele se prezintă sub trei aspecte principale: 1) terminaţii nervoase libere; 2) terminaţii nervoase corpusculare sau incapsulate; 3) terminaţii nervoase peritrichiale (în jurul firului de păr).

– Terminaţiile libere sînt de două tipuri: reţeaua intraepidermică (a lui Langerhans) şi terminaţiuni iederiforme.

Reţeaua intraepidermică este reprezentată printr-un plex fin format din fibre amielinice situat în profunzimea epidermului, iar *terminaţiile „iederiforme"* sînt reprezentate prin fibre amielinice, provenite din plexul dermal superficial, care se termină sub forma unui paner în jurul unor celule

@RedAbaris 2013

epiteliale mari, clare, dispuse orizontal, şi interpretate ca celule senzitive „tactile".

– Terminaţii nervoase incapsulate. Numite corpusculi senzitivi sînt structuri cu o organizare morfologică mai complexă şi sînt localizaţi numai în derm şi hipoderm.

Aceşti corpusculi au în structură capsula şi porţiunea axială. Capsula, de natură conjunctivă, este formată din lame concentrice, alcătuite din fibre colagene, tapetate de un strat de celule conjunctive aplatizate. Lamela cea mai internă stabileşte contacte cu terminaţia nervoasă intracorpusculară. Porţiunea axială este reprezentată prin una sau mai multe fibre nervoase amielinice, care constituie aparatul neurofibrilar a lui Timofeev-Doghiel.

După structura lor se deosebesc corpusculi senzitivi lamelari şi nelamelari, în formă de bulb sau de formă helicoidală. În hipoderm se găsesc situaţi corpusculi lamelari, unii adaptaţi sensibilităţii tactile, organul lui Vater-Pacini şi al lui Golgi-Mazzoni, alţii sensibilităţii termice de căldură, organul lui Ruffini. În grosimea dermului se găsesc, pe de o parte, corpusculi nelamelari, adaptaţi sensibilităţii tactile, numiţi corpusculii lui Wagner-Meissner, iar pe de altă parte, corpusculi în formă de bulb, corpusculii lui Krause, adaptaţi sensibilităţii termice la rece.

– Terminaţii nervoase peritrichiale. Firele de păr au şi funcţie de receptori tactili. În jurul foliculilor piloşi există două inele „tactile" formate din fibre amielinice senzitive, printre care se găsesc şi fibre neurovegetative. Există un inel tactil extern şi altul intern. Din inelul tactil intern se desprind fine fibre nervoase care se termină în jurul celulelor tecii externe sub formă de meniscuri sau coşuleţe tactile.

Numărul receptorilor nervoşi variază după regiuni: densitatea lor maximă e la nivelul pulpei degetelor, la faţă (buze, nas, pleoape) şi genital. Cei mai puţin numeroşi sînt la pielea capului (anexaţi mai ales de foliculii piloşi) şi la spate. Există variaţii şi în privinţa densităţii receptorilor pentru anumite feluri de excitaţii: cei mai mulţi sînt receptorii de durere şi prurit (terminaţiile libere), apoi în ordine descrescîndă, cele pentru tact-presiune, rece şi cald.

Terminaţiile vegetative acţionează asupra vaselor sangvine, producînd prin fibrele acetilcolinergice vasodilataţia, iar prin cele adrenergice, vasoconstricţia. Asupra secreţiei sudorale acţionează cele acetilcolinergice care stimulează secreţia. Fibrele adrenergice produc contracţia glomerulului sudoripar (evacuare de sudorare „rece"-emotivă) şi a muşchilor piloerectori.

La nivelul plexurilor terminale toate fibrele nervoase sînt amielinice, astfel că nu se disting fibrele nervilor cerebrospinali (mielinici) de cele depinzînd de fibrele vegetative (amielinici). Strînsa corelaţie în plexul terminal dintre cele două sisteme, explică fenomenul eritemului emotiv (de pudoare) şi al reflexelor antidromice, în care influxul nervos recepţionat de suprafaţa cutanată, mergînd pe calea fibrei axonice, merge parţial spre ganglionul rahidian, şi parţial spre capilar, producînd vasodilataţia.

Anexele pielii

Anexele cutanate sînt reprezentate de fanerele şi glandele pielii, formaţiuni special diferenţiate pentru apărarea ei.

I. **Fanerele.** Fanerele sînt organe anexe ale pielii diferenţiate la suprafaţa ei, cu funcţie de apărare a organismului, fiind prezente la om sub

@RedAbaris 2013

forma unghiilor şi a părului, la mamifere constituite de blană, gheare, copite, coarne, iar la păsări de penaj, ghiare, pinteni, cioc etc.

Unghia este formată dintr-o lamă cornoasă dură, distală, numită *corpul* unghiei, alcătuit din limbul şi patul unghial şi o *rădăcină*, situată proximal, corespunzînd părţii acoperite de un repliu cutanat, numit *plica supraunghială*, care se prelungeşte pe laturile unghiei (plica latero-unghială). Plica acoperă lunula, porţiunea roză, palidă, semilunară, a corpului, care, în profunzime, se continuă cu rădăcina.

Lama unghială e formată dintr-o porţiune superficială dură şi un strat profund moale. Stratul dur este regenerat de *matricea* unghială (porţiunea cea mai profundă a rădăcinii), în timp ce stratul moale ia naştere prin cornificarea celulelor patului unghial, pe care zace unghia. Sub marginea liberă a unghiei se găseşte şanţul subunghial, la nivelul căruia epidermul, cu stratul său cornos, se continuă cu unghia, formînd hiponichium-ul. În şanţul subunghial se adună impurităţi şi microorganisme, nivel la care debutează micozele unghiale. Unghia creşte cu aprox. 1 mm pe săptămînă. Limbul unghiei este unghia propriu-zisă şi este format din celule solzoase, cheratinizate. Cele de la suprafaţa limbului se continuă la nivelul plicii supraunghiale cu stratul cornos al epidermului formînd eponichium (perionix).

Unghiile pot fi interesate în procese patologice generale, în care caz afectarea lor începe la nivelul rădăcinii, avînd drept consecinţă apariţia de striuri longitudinale sau transversale (eczemă, eritrodermii, pemfigus) sau depresiuni punctiforme (psoriazis). Afectarea patului produce îngroşarea unghiei fie compactă (onicogrifoza), fie stratificată (parakeratoza unghială). Inflamaţia cronică a repliului supraunghial duce şi la modificări unghiale (stafilococi, candida).

Părul este formaţiunea anatomică proprie omului şi mamiferelor, în general, fiind alcătuit din două părţi: una externă, vizibilă, care este tija şi cealaltă ascunsă profund în derm, foliculul pilosebaceu sau rădăcina.

— **Tija** se dezvoltă din epiderm şi este cornoasă, flexibilă, elastică, groasă între 0,006–0,6 mm, cu lungimea care variază între cîţiva milimetri pînă la peste un metru. La mamifere, tijele părului formează blana, în timp ce la om poate acoperi tot corpul (la indivizii hirsuţi); lungimea şi desimea variază regional şi legat de sex, pilozitatea fiind mai accentuată în regiunea capului (unde firele de păr sînt şi mai lungi), pe faţă la bărbat, în axile, în regiunea pubiană, pe torace şi abdomen (la bărbat).

— **Foliculul pilosebaceu** reprezintă o invaginaţie în profunzime a pielii, care prin vîrful său ajunge pînă în hipoderm. El conţine firul de păr şi are anexate glanda sebacee şi un fir muscular neted piloerector.

Foliculul prezintă un orificiu numit *ostiu*, care se continuă cu un canal în formă de pîlnie, numit *infundibul*, în care firul de păr se mişcă liber şi unde se adună debriurile celulare ale tecilor epiteliale, sebum, impurităţi şi microorganisme. Sub infundibul se varsă glanda sebacee şi începe sacul folicular propriu-zis, compus din 4 teci. Cea mai periferică este *teaca externă fibroasă*, care reprezintă continuarea dermului. Sub ea este *teaca vitroasă*, care continuă membrana bazală, apoi teaca *epitelială externă* (în continuarea epidermului), cea mai internă fiind teaca epitelială internă, care vine în contact cu firul de păr prin lama sa internă numită *cuticulă*. Celulele cuticulei sînt aşezate ca ţiglele de pe casă, dar invers faţă de ale epidermiculei firului de păr, ceea ce creşte aderenţa părului în folicul. Celulele tecii epiteliale interne (compusă din 3 straturi) au o origine co-

@RedAbaris 2013

mună cu firul de păr, luînd naştere din zona laterală a matricei firului. Ele cresc spre suprafaţă odată cu firul şi se elimină în infundibul.

— **Firul de păr** are o parte liberă, numită tulpină şi o parte intrafoliculară, numită *rădăcină*. Ultima se termină printr-o parte umflată ca o măciucă, numită *bulb*. Bulbul, în partea sa cea mai profundă, prezintă o scobitură în care pătrunde papila dermică nutritivă a părului, intens vascularizată. În contact cu papila vin celulele matriciale ale părului, care sînt într-o multiplicare intensă. Această multiplicare se continuă şi în bulb, pentru ca în zona suprabulbară celulele să se alungească (zona de elongaţie) şi apoi să se keratinizeze (zona keratinogenă). Ciupercile keratinofile pătrund numai pînă la această zonă.

În ceea ce priveşte structura, firul este compus dintr-o *măduvă* centrală, cu celule mari pline de picături de grăsime, o *scoarţă* groasă compusă din celule solzoase keratinizate şi variabil pigmentate (care conferă culoarea părului) şi o *epidermiculă* externă, în care celulele sînt aşezate ca ţiglele cu extremitatea liberă privind spre vîrful firului.

Firele de păr sînt de mai multe tipuri: lanugoase (puful), firele din pielea capului, firele genelor şi sprîncenelor şi, în sfîrşit, cele care fac parte din caracterele sexuale secundare (axile, genitale, piept, spate etc.). Culoarea firelor de păr este diferită; blondă, roşie, castanie, neagră. Ea este determinată de un pigment brun-grăunţos sau roşiatic, care se formează în bulb. Părul alb al senectuţii se datoreşte pătrunderii aerului în tijă. Forma firelor de păr este şi ea foarte variabilă: părul creţ (ulotrich) întîlnit la negri, părul neted (lissotrich) caracteristic mongolilor şi cel uşor ondulat (kymotrich) al europenilor.

Firele sînt în permanentă reînnoire, cu o evoluţie în 3 faze: *anagenă* (anabolism), *catagenă* (întreruperea creşterii) şi *telogenă* (repaus cu eliminarea firului vechi şi apariţia unui mugure pilar nou). În mod normal, 85–90% din fire sînt în anagen, 9–15% în catagen şi 1% în faza telogenă. În căderea acută (masivă) firele cad în catagen (ex. după röntgenterapie sau boli infecţioase). În alopeciile cronice firele cad în telogen. Firele cresc, în medie, cu 0,3 mm pe zi.

II. **Glandele pielii. Glande sebacee** este glanda acinoasă (în ciorchină). Ea este o *holocrină*, sebumul secretat luînd naştere prin degenerescenţa grasă a celulelor care căptuşesc pereţii glandei. În regiunile numite seboreice (nas, frunte, menton, ureche, mediosternal etc.) aceste glande sînt hipertrofiate, conferind regiunilor respective o onctuozitate şi o reactivitate particulară (boli seboreice de ex. acneea juvenilă). Funcţia acestor glande este endocrino-dependentă (sistemul hipofizo-steroidic cortico-suprarenal şi sexual).

Glandele sudoripare sînt tubulare, fiind terminate cu un glomerul secretor. Ele sînt de 2 tipuri: glandele *ecrine* mai mici, dispuse pe cproape toată suprafaţa corpului şi care se deschid direct la suprafaţa epidermului prin *pori* şi glandele *apocrine*, mult mai mari, dispuse numai la nivelul axilelor, în jurul mamelonului şi la perineu.

Glandele ecrine elimină produsul fără a modifica structura celulelor, ce rămîn intacte: sudoarea elaborată de ele e apoasă şi bogată în săruri, cu un pH acid, fără conţinut proteic sau părţi din celulele secretante. În epiderm, canalul glandei se transformă într-un simplu *traiect* spiralat, lipsit de celule proprii, care prin alunecarea celulelor cornoase se poate oblitera cu uşurinţă, avînd drept consecinţă retenţia secreţiei cu apariţia unei erupţii tipice de microvezicule intraepidermice, cu conţinut clar, ce apar

@RedAbaris 2013

mai ales vara, cînd sudorația este mai bogată, realizînd tabloul clinic al *sudaminei* (copii, obezi, vagotoni).

Glandele apocrine sînt *merocrine:* secreția lor rezultă în parte din eliminarea unei părți din celulele secretante. Ele intră în funcție după pubertate, fapt ce arată endocrino-dependența lor. Patologia acestor glande debutează postpuberal (hidrosadenite, boala Fordyce l.a.). Ele se varsă în infundibulul folicular, sudoarea lor este mai vîscoasă, mai bogată în proteine și are un pH neutru, ceea ce explică infecția lor frecventă.

Glandele sudoripare au o secreție neurodependentă, excitarea parasimpaticului produce secreție (pilocarpine) inhibarea prin atropină scade secreția. Stările de vagotonie se caracterizează prin transpirații abundente. Sudoarea „rece" produsă prin emoții este dată de influențe adrenergice, prin evacuarea glomerulului (contracția celulelor mioepiteliale).

Umiditatea suprafeței cutanate e dată de sudoare (perspirația vizibilă) la care se adaugă și evaporarea transepidermică a apei (perspirația insensibilă).

Sebumul și sudoarea contribuie la formarea filmului biologic lipoproteic și acid de pe suprafața epidermului (pH=4–5), cu rol important în apărarea biologică a pielii. Acest strat este frecvent îndepărtat prin săpunire, solvenți, detergenți, pielea devine astfel mai uscată și mai vulnerabilă față de microorganisme și substanțele chimice.

Mucoasele

Între piele și mucoasa care tapetează cavitățile naturale există numeroase asemănări ca: originea lor embrionară comună (din ectoderm), stratificarea lor și exfolierea stratului superficial. Deosebirile constau mai ales în absența keratinizării mucoaselor și absența fanerelor la acest nivel. Celulele epiteliului mucos nu se keratinizează, degenerarea lor e de tip vacuolar, în interiorul citoplasmei apar picături de lichid clar, nucleul nu dispare.

Celulele nu conțin pigment deși la acest nivel există melanocite, dar ele sînt inactive. În unele stări patologice (ex. boala lui Addison) ele se pot activa, apărînd pigmentații și la acest nivel. Neexistînd keratinizarea lipsesc și straturile precornoase (granulos și lucid); din această cauză, epiteliul, cu excepția unor părți de pe limbă și palat, este transparent, lăsînd să se vadă culoarea roșie a corionului subiacent. La nivelul semimucoaselor (marginea liberă a buzelor, gland etc.) există o keratinizare discretă care se exagerează la cei expuși mult timp la soare (agricultori etc.) realizînd cheilita keratozică-actinică. În leucoplazii (stări premaligne) apare stratul granulos și cornos, iar culoarea mucoasei devine albă.

O altă deosebire între mucoasa și piele constă în absența anexelor (glande sudorale și foliculi piloși). De menționat este că pe marginea liberă și fața vestibulară a buzelor există glande sebacee, a căror hipertrofie poate determina apariția unor mici puncte albe-gălbui, fără potențial malign (boala Fox-Fordyce), dar deseori provocînd cancerofobie. Diatermocoagularea punctiformă rezolvă terapia lor. O mențiune mai merită faptul că există unele analogii între formarea mugurilor dentari și cei epiteliali ai glandelor sudoripare și foliculilor pilosebacei. De aceea, în genodermatozele cu tulburări epidermice și ale fanerelor (ihtioză sau altele) putem deseori constata tulburări de dentiție care, în unele sindroame mai grave (de ex. displazie ectodermică complexă), poate atinge triada hipotricoză, anhidroză, anodonție.

@RedAbaris 2013

CĂILE DE CONDUCERE INTEGRATIVE ALE SISTEMULUI NERVOS CENTRAL

Căile de conducere sînt tractusuri de fibre cu aceeaşi funcţie şi aceeaşi direcţie, a căror origine şi terminaţie se pot face la diferite nivele. Se descriu căi eferente, căi aferente şi căi de asociaţie.

Dezvoltarea filogenetică a sistemului nervos, a nivelelor sale de organizare, studiate anterior, a atras după sine apariţia unor căi de legătură între receptorii specializaţi şi aceste structuri pe de o parte, între structurile nervoase însăşi pe de altă parte numite căi de conducere. Acestea sînt formate din prelungirile dendritice sau axonice ale celulelor situate în diferitele etaje ale sistemului nervos. Vom reda în cele ce urmează marile căi integrative ale sistemului nervos, exceptînd căile senzoriale pe care le-am prezentat împreună cu fiecare organ de simţ, pentru a obţine o mai bună înţelegere a fiecărui analizator.

Căi eferente

Căile eferente sau descendente asigură motilitatea voluntară (căile piramidale) sau involuntară (căile extrapiramidale).

1. *Calea piramidală (tractus pyramidalis)* asigură motilitatea voluntară sau activă ce se efectuează printr-un sistem funcţional deosebit de complex, care este controlat şi dirijat de scoarţa cerebrală. *Aria motorie primară* (aria a 4-a a lui Brodmann), bogată în celule piramidale Betz şi *aria motorie secundară* (aria a 6-a şi a 8-a a lui Brodmann), lipsită de celule piramidale Betz sînt regiunile motorii ale scoarţei. Excitarea ariei a 4-a produce contracţii ale muşchilor corespunzători, pe cînd excizia sa determină paralizii. Excitarea ariei a 6-a determină mişcări globale, pe cînd excizia duce la crearea de dificultăţi în efectuarea unor mişcări complexe. Excitarea ariei a 8-a este urmată de o deviere a capului şi a globilor oculari de partea opusă.

Fasciculul sau calea piramidală se formează în proporţie de 31% în aria a 4-a, 29% în aria a 6-a şi 4% în ariile 3, 1, 2, 5 şi 7 ale scoarţei parietale.

Fibrele ce-şi au origina în partea superioară a ariei a 4-a realizează inervaţia motorie pentru membrul inferior, fibrele pornite din partea mijlocie a ariei asigură motilitatea membrului superior, iar cele din partea inferioară (corespunzătoare operculului rolandic) iau parte la alcătuirea fasciculului geniculat. În acest fel la nivelul scoarţei se obţine somatotozia motorie corticală — homunculus motor Penfield.

De la acest nivel pornesc fibrele ce alcătuiesc următoarele tractus-uri:

a. *Tractus corticobulbaris* asigură legătura nervilor cranieni motori. Primul neuron pleacă de la 1/3 inferioară a *gyrus praecentralis*, trece prin genunchiul capsulei interne, prin pedunculii cerebrali, conţinînd atît fibre încrucişate cît şi neîncrucişate, la nucleii nervilor cranieni motori. Numai nucleul inferior al nervului facial şi nucleul nervului hipoglos conţin exclusiv fibre din partea opusă. Al doilea neuron începe la nucleii nervilor cranieni motori, de aci merge prin nervii cranieni la musculatura striată, după cum urmează: nucleul V (masticaţie), VII (mimica), IX şi X (laringe), XI (trapez şi sternocleidomastoidian), XII (limbă).

@RedAbaris 2013

b. *Tractus corticonuclearis* sau geniculat este destinat pentru mușchii extrinseci ai ochiului. Primul neuron pleacă de la partea dorsală a gyrus frontalis medius, trece prin genunchiul capsulei interne, prin pedunculii cerebrali și prin fibre încrucișate și neîncrucișate ajunge la nucleii nervilor mușchilor globului ocular. Al doilea neuron pornește de la nucleii nervilor oculomotor, trochlear și abducens, la mușchii extrinseci ai globului ocular.

c. *Tractus corticospinalis* realizează legătura cu rădăcinile motoare de nervilor spinali. Primul neuron pleacă de la 2/3 superioare ale girului precentral și fața medială a lobului precentral, coboară prin trunchiul cerebral, ocupînd cele 2/3 mijlocii ale piciorului pedunculilor cerebrali.

d. Fasciculul temporopontin al lui Türck Meynert *(tractus temporopontinus)* ocupă cincimea externă a piciorului pedunculului și se termină în nucleii punții. De aici pleacă fibrele pontocerebeloase, ce se încrucișează, și prin pedunculii cerebeloși mijlocii ajung în scoarța neocerebelului. În protuberanță, datorită prezenței nucleilor pontini, fibrele sale sînt disociate în mai multe fascicule. La nivelul bulbului, calea piramidală se împarte în două fascicule: *tractus corticospinalis lateralis* și *tractus corticospinalis anterior* (fasciculul Turck).

– *Tractus corticospinalis lateralis*, 80% din *tractus corticospinalis*, se încrucișează, dînd naștere decusației piramidale. În continuare, el merge în cordonul lateral de-a lungul întregii măduvi, pînă la măduva coccigiană. Căile pentru mușchii cervicali au dispoziție internă, iar cele pentru mușchii membrelor inferioare sînt dispuse extern „dispoziția excentrică a căilor celor mai largi". Pe tot traiectul său, unele fibre se termină în celulele motoare ale coarnelor anterioare.

– *Tractus corticospinalis anterior* este o parte mai puțin importantă (20%) neîncrucișată, ce se termină în măduva toracică superioară (merge numai pînă la T_3). Acest tractus este situat în cordonul anterior, aproape de incizura mediană anterioară. El trimite, prin comisura albă anterioară, fibre încrucișate la celulele cornului anterior de pe partea opusă. Al doilea neuron al tractului piramidal lateral și anterior este reprezentat de celulele din cornul anterior al măduvei, care astfel primește numai impulsul din scoarța de partea opusă. Neuriții celui de-al doilea neuron pleacă prin rădăcina anterioară a nervilor spinali la musculatura striată, terminîndu-se prin intermediul plăcii neuromusculare.

2. *Calea extrapiramidală (tractus extrapyramidalis)* realizează motilitatea involuntară. Este un „servomecanism" avînd rol în menținerea tonusului muscular. Aria 6-a, de la nivelul cortexului, are un rol important în realizarea acestei căi. Subcortical, sistemul extrapiramidal își are originea în corpul striat *(corpus striatum)*, globul palid *(globus palidus)*, corpul lui Luys *(nucleus subthalamicus)*, nucleul roșu *(nucleus ruber)* și substanța neagră *(substantia nigra)*, la care se adaugă oliva bulbară *(nucleus olivaris medulla oblongata)*.

– *Tractus frontothalamicus* reprezintă încadrarea lobului frontal în sistemul extrapiramidal. De la scoarța lobului frontal pleacă tractul cel mai îndepărtat ventral, trece prin *crus anterius* a capsulei interne și ajunge la *nucleus medialis thalami*, de unde se continuă în jos.

– *Tractus frontorubralis* pleacă de la scoarța lobului frontal, trece prin *crus anterius* a capsulei interne la *nucleus ruber* de aceeași parte; în nucleul roșu ea face conexiunea cu neuronii tractusului rubroreticulospinalis.

– *Tractus corticopontini* cuprinde căi de la scoarța lobului frontal,

@RedAbaris 2013

temporal şi occipital la nucleii punţii, unde se face conexiunea cu *tractus pontocerebelares.*

– *Tractus frontopontinus* pleacă de la scoarţa lobului frontal, prin *crus anterius* a capsulei interne, apoi prin *crus cerebri* la nucleii pontis inferiori.

– *Tractus occipitotemporopontinus* porneşte de la scoarţa lobului occipital şi temporal, prin *crus posterius* a capsulei interne apoi prin *crus cerebri,* la *nuclei pontis superior.*

În cadrul căilor *extrapiramidale* sînt încadrate *următoarele cinci fascicule.*

a. *Tractus rubrospinalis* (fasciculul Von Monakow). Este cea mai importantă cale a sistemului extrapiramidal. Conţine căi de conducere pentru automatismul şi coordonarea mişcărilor. Excluderea acestor căi condiţionează mişcări foarte reduse. Fibrele acestei căi pleacă din partea magnocelulară a nucleului roşu *(nucleus ruber)* din pedunculul cerebral, se încrucişează complet pe linia mediană, realizînd „încrucişarea ventrală a calotei" Forel *(decussatio tegmentalis ventralis). Tractus rubroreticulospinalis* trece apoi prin calota pedunculară protuberanţială, ajunge în bulb, merge în cordonul lateral al măduvei şi se termină în celulele cornului anterior.

b. *Tractus vestibulospinalis* este calea echilibrului; ea porneşte de la *nucleus vestibularis lateralis* (n. statoacustici Deiters), neîncrucişată. Fasciculul coboară în cordonul anterior, între *sulcus lateralis anterior* şi *fissura mediana anterior.* Se termină la celulele motoare din cornul anterior.

c. *Tractus reticulospinalis* porneşte de la *substantia reticularis,* cuprinzînd fascicule încrucişate şi neîncrucişate şi se găseşte în cordonul anterior între *sulcus lateralis anterior* şi fisura mediană anterioară. Se termină la celulele motoare ale cornului anterior. Pe această cale se află multe celule cordonale ce prezintă o legătură vastă cu celulele cornului anterior. Astfel se stabilesc conexiuni între diferite segmente, din ambele părţi ale măduvei.

d. *Tractus tectospinalis* reprezintă calea reflexului de apărare opticoacustic. Porneşte de la *colliculus superior* (centru optic reflex) şi de la *colliculus inferior* (centru reflex acustic) a *lamina tecti.* Se încrucişează complet, realizînd decusaţia Meynert – *decussatio laminae tecti.* În cordonul anterior, merge nemijlocit pe marginile fisurei mediane anterioare şi se termină la celulele motoare ale cornului anterior.

e. *Tractus olivospinalis* (calea lui Helweg) este o cale ce coordonează tonusul muşchilor cervicali şi mişcările capului. Acest tractus îşi are originea în *nucleus olivaris* al bulbului. Este un tractus neîncrucişat, ce merge pe partea externă a cordonului anterior. Această cale se termină la celulele motoare ale cornului anterior. În cordonul lateral al măduvei se găseşte probabil o cale ascendentă şi descendentă de la şi către centrii vegetativi de pe planşeul ventriculului III. Această cale, în cursul traiectului său, schimbă fibre cu *nucleus intermediolateralis* (pentru vase sangvine, muşchii erectori ai părului, glande sudoripare, viscere).

Includerea lobului frontal în sistemul extrapiramidal. Lobul frontal este înştiinţat, prin sistemele de asociaţie, despre procesele ce se desfăşoară în *gyrus praencentralis* şi, drept urmare, conferă fiecărei mişcări nota individuală şi un anumit determinism în funcţie de situaţie (de ex., în efectuarea vorbirii sau a scrierii, în realizarea bunei dispoziţii sau a emoţiei). Căile negative merg prin ganglionii bazali la nucleul roşu. Acestea au un rol deosebit, stimulator sau inhibitor, asemănător celui al pedalei de la pian. Uneori, căile pot să ajungă la *nucleus ruber* şi fără a trece prin ganglionii bazali.

@RedAbaris 2013

Căile aferente

Căile aferente sau ascendente transmit la scoarța cerebrală, prin intermediul neuronilor senzitivi, excitațiile culese de receptori, și se grupează în trei categorii în funcție de natura sensibilității conduse, respectiv: căi proprioceptive, exteroceptive și interoceptive.

Căile proprioceptive. Receptorii sînt proprioceptori situați în mușchi, tendoane, articulații, reprezentați de corpusculii Golgi, fusurile neuromusculare, corpusculii lui Pacini și terminații nervoase libere.

Se consideră că sensibilitatea proprioceptivă este de două categorii: conștientă și inconștientă.

Sensibilitatea proprioceptivă inconștientă are primul neuron în ganglionul spinal, de unde fibrele pătrund în măduva spinării, unde fac sinapsă cu cel de-al doilea neuron situat în cornul posterior al măduvei (în coloana lui Clarke – *nucleus dorsalis*, pentru fasciculul spinocerebelos direct și în nucleul lui Bechterev – *nucleus intermedium medialis* pentru fasciculul spinocerebelos indirect). De la acest nivel axonii celulelor din cornul posterior iau, unii, un traiect în cordonul lateral al măduvei de aceiași parte formînd *fasciculul spinocerebelos direct* (posterior sau Flechsig), care ajunge la cerebel prin pedunculii cerebeloși inferiori, iar alții trec în cordonul lateral de partea opusă formînd fasciculul spinocerebelos indirect (Gowers – anterior), care ajunge la cerebel prin pedunculii cerebeloși superiori. Ambele fascicule ajung la nivelul paleocerebelului.

Sensibilitatea proprioceptivă conștientă are primul neuron la nivelul ganglionului spinal. Axonii celulelor din ganglionul spinal pătrund în cordoanele posterioare ale măduvei (fără a face sinapsă medulară), constituind majoritatea contingentului de fibre de la acest nivel (menționăm că fibrele mediale alcătuiesc fasciculul *gracilis*, iar cele laterale fasciculul *cuneatus*) și ajung la cel de-al doilea neuron, situat în bulb, la nivelul nucleilor Goll și Burdach *(gracilis și cuneatus)*, de unde, pe calea panglicii lui Reil mediană, ajung la cel de-al treilea neuron situat în talamus, nivel de la care se proiectează în scoarța parietală.

Menționăm că *pars medialis* a tractului spinobulbar *(fasciculus gracilis*, tractul lui Goll) conduce sensibilitatea jumătății inferioare a corpului. El începe în măduva sacrată. Primul neuron aferent își are celula în ganglionul spinal, iar cel de-al doilea neuron aferent în *nucleus gracilis* din tuberculul nucleului gracil.

Pars lateralis a tractului spinobulbar (*fasciculus cuneatus*, tractul lui Burdach), începe de la T_3 și merge în sus, lateral de *pars medialis* (Goll), fiind despărțit de acesta prin septul intermediar posterior. În el merg fibrele senzitive din jumătatea superioară a corpului. Primul neuron se termină în nucleul cuneat din tuberculul nucleului cuneat din bulb.

Procesele degenerative și inflamatoare ale cordoanelor posterioare (de ex. tabes) determină aproape complet pierderea sensibilității membrelor inferioare. Mersul bolnavului devine nesigur și controlul ocular trebuie să compenseze sensibilitatea profundă care lipsește. Cu ochii închiși, sau la întuneric, în mers sau în poziție staționară, bolnavii își pierd echilibrul. Acesta este semnul lui Romberg.

Căile exteroceptive. *Fasciculul spinotalamic anterior*, care conduce sensibilitatea tactilă protopatică, are primul neuron în ganglionul spinal, de unde axonii merg și fac sinapsă cu cel de-al doilea neuron situat în capul cornului posterior al măduvei; de aici axonii celui de-al doilea neuron trec

@RedAbaris 2013

în cordonul lateral al măduvei de partea opusă urcînd apoi pînă la cel de-al treilea neuron, situat în talamus, de unde se proiectează în scoarța parietală.

Sensibilitatea tactilă epicritică urmează calea fasciculelor Goll și Burdach *(gracilis și cuneatus)* avînd aceleași relee și topografie.

Fasciculul spinotalamic lateral, care conduce sensibilitatea termică și dureroasă, are primul neuron tot în ganglionul spinal. Cel de-al doilea neuron este situat în cornul posterior al măduvei de aceeași parte, iar axonul acestui neuron trec în cordonul lateral al măduvei de partea opusă, situîndu-se posterior de fasciculul spinotalamic anterior și anterior de fasciculul piramidal încrucișat. Aceste fibre ajung la cel de al treilea neuron situat în talamus, de la care pornesc fibrele de proiecție corticală în scoarța parietală.

Căile interoceptive. Se admite că substanța cenușie periependimară cu rol vegetativ, unde fac sinapsă protoneuronii interoceptivi, este formată dintr-o multitudine de neuroni simpatici ale căror fibre intrinseci pot parcurge ascendent mai multe segmente succesive, conferind astfel substanței cenușii vegetative o funcție de conducere (L a r u e l l e). În acest mod, din aproape în aproape, influxurile nervoase interoceptive ajung la talamus.

În ce privește durerea viscerală se consideră că urmează calea fasciculului spinotalamic lateral, transferul de influx de la nivelul neuronilor interoceptivi la cei exteroceptivi oprindu-se fie la nivelul ganglionului spinal, fie la nivelul cornului posterior. În cazul transferului la ganglionul spinal, celulele lui Dagiel (în paner) asigură legătura între celulele în „T" intr-o și extroceptive, iar în situația transferului în cornul posterior legătura se face prin intermediul ramurilor colaterale ale fibrelor interoceptive ce merg la capul cornului posterior. Acest fapt explică și de ce durerile viscerale se proiectează pe tegument, după cum urmează: durerile cardiace la dermatoamele C_8–D_6; cele de stomac, D_6–D_9; de intestin, D_7–D_{10}; de glande genitale și uter, D_{10}–D_{12}; de rinichi, D_{11}–D_1; de rect, S_2–S_4.

Fasciculele descendente – ce transportă influxul vegetativ, de la hipotalamus, în centrii vegetativi, mezencefal, protuberanță și bulb – se admite că se continuă în măduvă sub formă de fibre dispuse în fasciculul fundamental și se termină în cornul lateral asigurînd, astfel coordonarea centrilor vegetativi medulari de către centrii superiori.

Căi de asociație

I. *Tractus frontothalamicus.* Pleacă de la scoarța lobului frontal, trece prin partea cea mai anterioară a *crus anterius* al capsulei interne, la *nucleus medialis thalami.* Aici se face legătura reciprocă între *nucleus medialis et lateralis thalami.*

a. – *Tractus thalamostriatus*

– De la *nucleus medialis thalami* la *nucleus caudatus,* de aci – prin repetate schimbări – la *globus pallidus* și *putamen.*

– De la *nucleus medialis thalami,* prin ansa lenticulară a capsulei interne la *globus pallidus* și la *putamen,* după un schimb de fibre între striat și palid.

b. – *Tractus striatorubralis,* din *corpus striatus* la *nucleus ruber,* de aceeași parte și prin comisura anterioară la *nucleus ruber* din partea opusă.

@RedAbaris 2013

II. *Tractus frontorubralis*, de la scorța lobului frontal, prin partea anterioară a brațului anterior a capsulei interne, direct la nucleul roșu.

III. *Legăturile nucleus ruber*. Are, împreună cu substanța reticulară, în a cărei conexiune intră, o poziție importantă în sistemul de conducere extrapiramidal.

Legătura se realizează prin următoarele căi:

Căi aferente:

I. *Tractus frontorubralis;*
II. *Tractus striatorubralis;*
III. *Tractus cerebellorubralis* (cerebelocerebralis);
IV. *Tractus mamillotegmentalis* (calea reflexă olfactivă).

Căi eferente:

I. *Tractus rubroreticulospinalis;*
II. *Tractus rubroolivaris (fasciculus tegumentalis centralis)*, de la nucleul roșu (porțiunea parvocelulară) la *nucleus olivaris* de aceeași parte, apoi prin tractul olivospinal la musculatura gîtului (pentru poziția capului).

Alături de căile de asociație anterior descrise, se includ:

1. *Fasciculus longitudinalis medialis* (fasciculul longitudinal posterior), unește nucleii nervilor mușchilor oculari, nucleul ambiguu și nucleii vestibulari și dirijează mișcările ochilor și ale capului. Această cale începe în *nucleus interstitialis* (pe fundul *aqueductus cerebri)*, în *nucleus vestibularis lateralis* (Deiters) și în *substantia reticularis*. Este încrucișat și neîncrucișat. Îl găsim în cordonul anterior, în *comissura alba*, aproape de *substantia griseea centralis*. Se termină în coarnele anterioare ale măduvei dorsale. Contingentul de fibre extrapiramidale vine în acest fascicul prin intermediul nucleilor vestibulari, care sînt interconectați trimițînd și fibre homo- și heterolaterale la ceilalți nuclei din sistem. De asemenea fasciculul prezintă conexiuni cu tuberculii cvadrigemeni anteriori și posteriori.

2. *Fasciculus longitudinalis dorsalis* (fasciculul lui Schütz) realizează legătura între nucleii hipotalamici și formațiunile vegetative de la nivelul trunchiului cerebral, nucleii nervilor VII bis, IX și X și ai măduvei spinării.

3. *Fasciculul central al calotei (tractus rubroolivaris)*. Conține fibre descendente provenite de la: nucleii lenticular și caudat, porțiunea parvocelulară a nucleului roșu, substanța reticulată a trunchiului cerebral, care ajung la olivă și apoi la scoarța cerebeloasă. Fibrele ascendente de la olivă merg la substanța reticulată a talamusului, prin intermediul căreia activează scoarța cerebrală și hipotalamusul.

De asemenea există o serie de conexiuni ale cerebelului cu trunchiul cerebral, cerebelul aflîndu-se în derivație pe căile corticomedulare și medulocorticale.

Dintre acestea citățm: fibrele arciforme, profunde și superficiale, pornite de la nucleii *gracilis* și *cuneatus* (Goll și Burdach) și de la nucleul senzitiv al perechii a V-a și al tractusului solitar – ce se încrucișează, în prealabil – fibre vestibulocerebeloase, ce nu se încrucișează, fibre reticulocerebeloase, fibre olivocerebeloase, toate acestea ajungînd la cerebel prin pedunculii cerebeloși inferiori; fibre pontocerebeloase, de la nucleii pontini ce ajung la cerebel prin pedunculii cerebeloși mijlocii; fibre cerebelorubrice cu stație intermediară la nivelul olivei, tractul, în ansamblu, fiind olivorubric ce se încrucișează formînd decusația lui Werneking.

@RedAbaris 2013

SISTEMUL ENDOCRIN

Sistemul endocrin este reprezentat de hipofiză, epifiză, tiroidă, paratiroide, cortexul suprarenal, medula suprarenală, pancreasul endocrin şi o porţiune din gonade. De asemenea, unele porţiuni ale diencefalului au activitate endocrină. Totodată, alte organe posedă în constituţia lor celule cu activitate hormonală ca, de exemplu, epiteliul digestiv (aceste organe endocrine difuze le-am tratat la sistemele şi aparatele din care fac ele parte, hormonii lor fiind tisulari).

Hormonii eliberaţi de glandele endocrine coordonează metabolismul celular şi cel al organelor prin activarea enzimelor. Cantitatea de hormoni, exprimată prin concentraţia lor sangvină reprezintă un element esenţial în aprecierea echilibrului sanogenetic al organismului, deficienţele sau excesele hormonale determinînd o patologie caracteristică fiecărui hormon. Deficienţele pot fi corectate prin administrare de hormoni, sintetici sau proveniţi de la animale, întrucît multe dintre aceste substanţe nu prezintă o specificitate de specie. Homeostazia hormonală este menţinută printr-un mecanism complex, în care nivelul concentraţiei sangvine hormonale constituie excitantul reglator. Hormonii se distribuie în întregul organismul pe sale sangvină, dar există celule cu afinitate particulară pentru anume hormoni. Există raporturi strînse între sistemul nervos şi cel endocrin, ele constituind centrii de coordonare, care eliberează substanţe active. Deosebirea dintre aceste sisteme constă în faptul că hormonii se eliberează în circulaţia sangvină, fiind necesar un timp pentru a ajunge la toate organele, îndeosebi la cele efectoare, în timp ce excitaţia nervoasă antrenează punerea în libertate de substanţe active la nivel local tisular şi foarte rapid.

Secreţia este elaborarea şi eliberarea de substanţe specifice. Are loc în celulele glandulare, dar şi în alte celule, putînd fi declanşată de substanţe chimice (liberine sau realising factori – rh) şi cu participarea sistemului nervos vegetativ.

Sinteza secreţiilor polipeptidice (hormonii proteici) se face conform mecanismului general al sintezei proteice, cu intervenţia acizilor nucleici (DNA din constituţia genelor, RNA-mesager, ribozomal şi solubil), iar odată cu formarea proteinelor, conform mesajului genetic, acestea, prin sistemele reticulului endoplasmic, ajung la sistemul vacuolar al aparatului Golgi, unde confluează în granulaţii mai mari; hormonii neproteici sînt sintetizaţi în reticulul endoplasmic sau în aparatul Golgi.

Excreţia (extruzie) se face în mai multe modalităţi:

– fără membrană (crinocitoză): veziculele înconjurate de membrana aparatului Golgi se acroşează de faţa internă a membranei celulare, membrana Golgi se încorporează în cea citoplasmatică şi se eliberează în spaţiile extracelulare produsul de secreţie lipsit de orice membrană (excreţie ecrină – merocrină);

– cu membrană: după pierderea contactului cu celula sintetizatoare produşii de secreţie rămîn înconjuraţi de o membrană (secreţie apocrină – holomerocrină); în aceste condiţii, odată cu membrana, o parte din citoplasmă poate fi excretată;

– excreţie cu destrucţie celulară (holocrină).

Cînd un hormon ajunge la celula sa ţintă, el trebuie să influenţeze metabolismul intracelular pentru a modifica funcţia celulară. Hormonii peptidici şi proteici sînt însă molecule mari şi nu vor pătrunde uşor în celulă decît dacă sînt prezente sisteme specializate de transport. În ceea

@RedAbaris 2013

ce privește insulina, acest hormon pare să influențeze metabolismul celular prin fixarea de receptorii de pe suprafața celulară, mai degrabă decît prin pătrunderea în celula însăși. Dacă hormonul se limitează la fixarea de suprafață, se impun de la sine două mecanisme de acțiune: 1) o modificare indusă hormonal a permeabilității membranei pentru substraturi sau ioni și 2) producerea unui „al doilea mesager" în interiorul celulei, care va transmite semnalul hormonului.

Controlul hormonal al permeabilității este bine stabilit pentru ioni, glucoză și aminoacizi. O pătrundere crescută de glucoză în celule, care este mediată de un sistem special de transport, este principala cale prin care insulina controlează utilizarea glucozei de către mușchi. Alți hormoni care modifică permeabilitatea membranei sînt hormonul de creștere, glucagonul, glucocorticoizii, estrogenul, testosteronul și vasopresina. Dacă modificările permeabilității membranei sînt efecte primare sau secundare ale acestor hormoni, aceasta nu s-a precizat.

Mulți hormoni reglează metabolismul intracelular printr-un al doilea mesager, 3'–5'-adenozinmonofosfat ciclic (AMP ciclic). Sutherland și colab. (1965) au descoperit acest compus și au stabilit rolul său în acțiunea hormonală. În acest sistem, hormonul se fixează de un receptor de pe suprafața celulară care face parte din adenilciclază, enzimă care participă la formarea AMP ciclic. Adenilciclaza utilizează ATP ca substrat și generează, ca produse, AMP ciclic și pirofosfat anorganic. Nivelurile intracelulare ale AMP ciclic sînt, în general, reglate prin modificări ale activității adenilciclazei. Destrucția mesagerului de către fosfodiesterază, de asemenea duce la niveluri ciclice. Această enzimă este inhibată de xantine metilice, cum este cafeina, avînd ca rezultat niveluri ciclice mult mai înalte ca răspuns la activarea adenilciclazei. Mecanismele implicate în reglarea metabolismului celular de către AMP ciclic se studiază intens. S-au descris efecte ale celui de-al doilea mesager asupra următoarelor tipuri de fenomene: 1) modificări ale permeabilității membranei la ioni, apă și aminoacizi; 2) eliberarea hormonului acumulat din glandele endocrine; 3) modificarea ratei reacțiilor enzimatice și 4) inducția formării de enzime. Recent s-a identificat o proteinkinază dependentă de AMP ciclic. Această enzimă poate fi implicată într-o serie de efecte de acest fel. Cînd proteinkinaza este activată de AMP ciclic, ea catalizează fosforilarea ambelor enzime sau controlează transcrierea acidului deoxiribonucleic (DNA) de către histone.

Hormonii steroizi pot pătrunde în membrana celulară datorită volumului lor mai mic și solubilității lipidelor. Ca urmare, acești compuși pot modifica direct metabolismul intracelular. Hormonul pătrunde în membrana celulară și se fixează de o proteină receptoare din citoplasmă. Estrogenul este transportat la nucleu, unde este transferat unei proteine receptoare nucleare. Hormonii steroizi se dovedesc a modifica metabolismul celular prin inducția formării de noi enzime. Acest tip de control este exercitat prin reglarea transcrierii unor părți din DNA, ducînd la formarea de acid ribonucleic (RNA) mesager. RNA mesager părăsește nucleul și este transferat prin sinteza proteică în citoplasmă. Pentru exercitarea efectelor hormonului steroid este de obicei nevoie de aproximativ o oră și ele pot fi blocate prin inhibitori ai sintezei RNA și a proteinelor.

Se știe că hormonii steroizi exercită „efecte permisive" (facultative) asupra acțiunii altor hormoni. Acest termen înseamnă că, pentru a-și exercita efectele, hormonii cu acțiune rapidă, cum este glucagonul, depind de prezența unor niveluri normale ale hormonilor steroizi. Deoarece hormonii

@RedAbaris 2013

steroizi modifică nivelurile enzimatice şi ale altor componente celulare, efectele altor hormoni se vor modifica la animalele deficitare în hormoni steroizi. Reglarea metabolismului celular prin hormoni cu acţiune rapidă depinde de constituenţii celulari care sînt deja prezenţi.

Sistemul endocrin este coordonat, în funcţionalitatea sa, de glanda hipofiză care, la rîndul său, se află sub controlul hipotalamusului, prin sistemele hipotalamoneurohipofizar şi hipotalamoadenohipofizar. Fac excepţie unele glande, dintre care citǎm epifiza, medulosuprarenala ş.a.

Hipofiza

Hipofiza, situată intracranian şi legată de hipotalamus prin tija hipofizară, are o greutate de sub un gram, fiind mai mare la femeie decît la bărbat; ea se măreşte în decursul sarcinei. Se dezvoltă din două primordii ectodermale, epiteliul faringian, care dă naştere adenohipofizei şi epiteliul diencefalic, din care se dezvoltă neurohipofiza. „Aceste două hipofize", la animale, sînt separate prin prezenţa unei „despicături"; la om, prezentă la copii, este obliterată la adult printr-o masă celulară provenită de la nivelul adenohipofizei (fig. 113) (tab. 49).

Adenohipofiza, semnificativ mai voluminoasă decît neurohipofiza este reprezentată, în mod predominent, printr-o porţiune moale, friabilă, de culoare cenuşie-roşiatică sau cenuşie-gălbuie, numită lobul anterior sau porţiunea distală *(pars distalis)*. Din adenohipofiză mai fac parte două

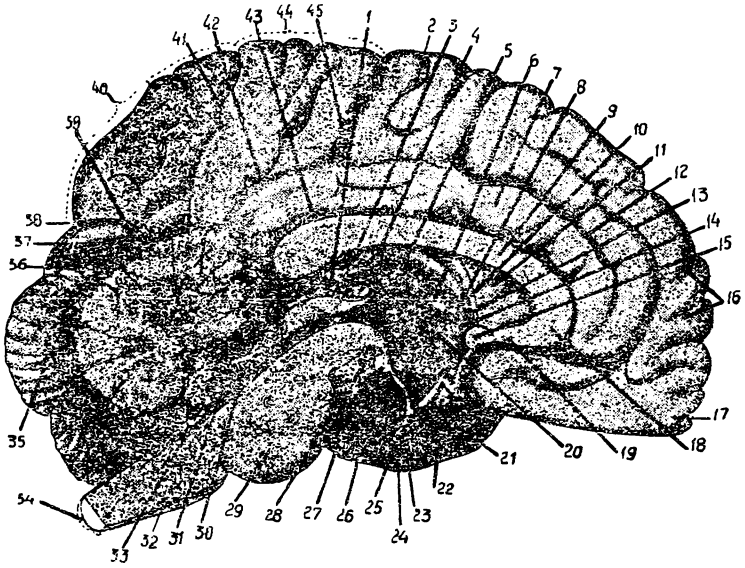

Fig. 113. Secţiune sagitală prin encefal cu evidenţierea hipofizei şi epifizei

1 — corpul pineal; 2 — şanţul central; 3 — recesul pineal; 4 — comisura posterioară; 5 — *tela chorioidea* a ventriculului III; 6 — *adaesio interhalamica;* 7 — girul cinguli; 8 — talamus; 9 — trunchiul corpului calos; 10 — corpul fornixului; 11 — lamina septului pelucid; 12 — şanţul cinguli; 13 — gaura interventriculară; 14 — columna fornixului; 15 — comisura anterioară; 16 — girul frontal; 17 — polul frontal; 18 — genunchiul corpului calos; 19 — rostrul corpului calos; 20 — şanţul hipotalamic; 21 — n. optic; 22 — chiasma optică; 23 — lobul anterior al hipofizei; 24 — hipofiza; 25 — lobul posterior al hipofizei; 26 — corpul mamilar; 27 — n. oculomotor; 28 — subst. perforată posterior; 29 — puntea; 30 — apeductul cerebral; 31 — vălul medular anterior; 32 — bulbul; 33 — ventriculul IV; 34 — măduva spinării; 35 — emisfera cerebelului; 36 — fisura cerebrocerebelică; 37 — polul occipital; 38 — şanţul calcarin; 39 — vermis; 40 — cuneus; 41 — şanţul parietooccipital; 42 — şanţul corpului calos; 43 — corpul calos; 44 — precuneus; 45 — şanţul cinguli

@RedAbaris 2013

Hipofiza – repere anatomice

Descriere	Sistem hipotalamic neurohipofizar magnocelular	Sistem hipotalamic adenohipofizar parvocelular
– Glandă cu secreție internă – Influențează constelația fizică și psihică a organismului – Situată în șaua turcească a osului sfenoid, este atîrnată de tija pituitară, în continuarea infundibulului, sub cortul hipofizar – Ovoidă, de 0,6–0,7 g – Are 3 lobi — anterior, voluminos, semilunar, în a cărui concavitate se află ceilalți doi — mijlociu, care, împreună cu cel anterior, alcătuiește adenohipofiza — posterior, cerebral, rotunjit, legat prin tija pituitară de diencefal; constituie neurohipofiza – Legată de hipotalamus prin infundibul, care are pe partea posterioară *tuber cinereum;* posterior de el se află corpii mamilari – Adenohipofiza este constituită din cordoane celulare alcătuite de celule cromofobe, acidofile și bazofile, separate de sinusuri – Neurohipofiza este formată de pituicite, nevroglii, celule bazofile migrate din adenohipofiză și fibre hipotalamohipofizare – Sistemul porthipofizar a fost descoperit de Fr. I. Rainer și demonstrat de Gr. T. Popa și Unna Fielding – Ei este următorul — arterele hipofizare inferioare, pentru lobul posterior, formează un sistem capilar în lob, trunchiuri vasculare în tijă și un alt sistem capilar în *tuber cinereum* și pereții ventriculului III; direcția	– Este reprezentat de nucleii supraoptic și paraventricular – Ei au neuroni mari cu capacitate de captare internă a metioninei și se colorează specific cu alaun de crom–hematoxilină – Neurosecreția lor migrează în neurohipofiză, de-a lungul tractului supraoptic hipofizar, unde este stocată și repusă în circulația sistemică ca hormoni activi, vasopresina și ocitocina – Hormonii nu sînt secretați de grupuri separate de celule (Olivecrona, 1957; Bisset și colab., 1963; Sokol și Valsin, 1967); ocitocina este sintetizată de nucleul supraoptic (Bisset, 1973), iar vasopresina de amîndoi (Leclerc, Pelletier, 1974) – Nuclei mai secretă: neurofizine A, B sau I, II.	– Neurosecreția este influențată de hormoni hipofizotropi – Se pare că există un hormon stimulent și altul inhibitor pentru fiecare hormon hipofizar – S-au descris, izolat și caracterizat chimic 3 hormoni hipotalamici reglatori: eliberator de hormon tirotrop (TRH), eliberator de hormon luteinizant (LH – RH), somatostatina – Au fost identificați și alți factori hipotalamici care influențează hipofiza anterioară: substanța P, neurotensina, peptidele opioide, endorfinele, encefalinele

@RedAbaris 2013

Tabelul 49 (continuare)

Descriere	Sistem hipotalamic neurohipofizar magnocelular	Sistem hipotalamic adenohipofizar parvocelular
circulației este hipofizohipotalamică – arterele hipofizare superioare, pentru lobul anterior, se anastomozează cu cele inferioare dar formează o rețea capilară și cu venele adenohipofizei și cu capilarele		

prelungiri parenchimatoase care intră în raporturi intime cu neurohipofiza: porțiunea tuberală *(pars tuberalis)*, situată de-a lungul tijei hipofizare și lobul intermediar *(pars intermedia)*, localizat între lobul anterior și cel posterior al glandei. Acest lob intermediar, slab reprezentat la om, fuzionează cu lobul posterior nervos constituind o structură unică, astfel încît se poate considera că lobul intermediar face parte atît din adenohipofiză cît și din neurohipofiză (respectiv, lobul posterior al acesteia).

Noțiunea de control a antehipofizei de către cerebrali superiori s-a cristalizat abia în ultimii 10–15 ani, deși elemente ale ipotezei chimiotransmițătorului vascular portal datează încă de la sfîrșitul anilor 30. Această ipoteză susține că celulele neurosecretoare din diferite zone ale hipotalamusului secretă substanțe chimice în vasele sangvine porte hipofizare, al căror pat capilar primar este situat în regiunea eminenței mediane. Aceste substanțe, numite factori de eliberare hipotalamici, sînt transportate de vasele porte și pătrund în sinusoidele hipofizare, unde ele stimulează eliberarea hormonului din celulele hipofizare.

Antehipofiza conține probabil un tip specific de celule producătoare de hormon pentru fiecare din următorii șase hormoni trofici proteici: hormonul foliculostimulator (FSH), hormonul luteinizant sau hormonul de stimulare a celulelor interstițiale (LH sau ICSH), prolactina (PRL) – hormonul mamotrop, hormonul adrenocorticotrop (ACTH), hormonul de stimulare a tiroidei (TSH), hormonul somatotrop (STH) sau hormonul de creștere (GH) și hormonul de stimulare a melanocitelor (melanotropina – MSH). Corespunzător acestora în hipotalamus se produc factori de eliberare dintre care, în prezent s-au identificat: factorul de eliberare a FSH (FSH-RF), factorul de eliberare a LH (LH-RF), factorul de eliberare a corticotropinei (CRF), factorul de eliberare a TSH (TRF), factorul de eliberare a GH (GH-RF), factorul de inhibare a prolactinei, prolactostatina (PIF), prolactoliberina (PRF), somatostatina, care inhibă somatotropina, melanoliberina (MRF), ce stimulează MSH-ul și melanostatina (MIF). Acești factori de eliberare determină reglări, care permit secreția de hormoni trofici într-un mod de înaltă specificitate și selectiv.

Neurohipofiza, de origine nervoasă, se prezintă sub forma unei structuri fibroase, de culoare albă-cenușie, formată din: lobul posterior, porțiunea cea mai voluminoasă, care prin intermediul tijei hipofizare (sau infundibulară) este legat de eminența mediană (sau cenușie) a hipotalamusului *(tuber cinereum)*. (Sub termenul de „infundibul" unii autori cuprind atît tija hipofizară cît și eminența mediană.)

@RedAbaris 2013

Neurohipofiza este răspunzătoare de eliberarea a doi hormoni, vasopresina și ocitocina, produși în hipotalamus și depozitați în hipofiză. Vasopresina, numită uneori hormon antidiuretic sau ADH, intervine în controlul excreției apei de către rinichi și în controlul presiunii sangvine. Ocitocina stimulează contracția musculaturii netede a uterului și a canalelor glandei mamare.

Vasopresina și ocitocina se găsesc în procesul infundibular și în hipotalamus. Cînd s-a comunicat că extractele hipotalamice exercită o acțiune antidiuretică, presoare și ocitocică (Abel, 1924; Trendelenburg, 1928 și Sato 1928), s-a manifestat un scepticism considerabil. Această reacție s-a datorat faptului că lobul neural nu era considerat ca o glandă acumulatoare de hormon, ci mai degrabă ca o glandă producătoare de hormon. Extractele hipotalamice conțin însă numai 0,5–2,0% din activitatea lobului neural. Studiul nucleilor supraoptic și paraventricular arată că nucleul supraoptic este răspunzător de producerea vasopresinei, în timp ce nucleul paraventricular este răspunzător de sinteza ocitocinei. Sinteza acestor hormoni în nuclei separați ajută la explicarea eliberării diferențiate de hormon în anumite condiții, cum sînt alăptarea și deshidratarea.

Hormonii neurohipofizari au o structură similară, constînd dintr-un inel pentapeptidic închis de o punte S–S și de un lanț lateral tripeptidic. Aproape fiecare grup de vertebrate posedă un hormon caracteristic sau o asociere de hormoni caracteristică. De obicei sînt prezenți doi hormoni, dintre care unul asemănător ocitocinei, cu un aminoacid neutru în poziția 8, și un altul asemănător vasopresinei, cu un aminoacid bazic în această poziție. Asocierea hormonală găsită la om este ocitocină și arginin-vasopresină. Vasotocina, care posedă inelul ocitocinei și lanțul lateral al vasopresinei, produce atît antidiureză, cît și ejecția laptelui, cînd se injectează la mamifere.

Topografic, șaua turcească e limitată lateral de cele două părți prin sinusurile cavernoase; anterior de hipofiză se află chiasma optică (astfel se explică de ce tumorile hipofizare pot debuta cu hemianopsie bitemporală). *Tuber cinereum* (planșeul diencefalului) se află pe diafragma selară, înconjurat de poligonul arterial a lui Willis. Planșeul șeii turcești este în raport cu sinusul sfenoidal, oferind o cale de acces chirurgicală a hipofizei, prin cavitatea nazală și sinusul sfenoidal.

Vascularizația hipofizei, avînd legături cu cea a hipotalamusului este complexă; hipotalamusul și hipofiza au o circulație proprie. Lobul posterior al hipofizei este vascularizat de către arterele hipofizare inferioare, care dau însă ramuri și pentru lobul anterior, dar între aceste două teritorii nu există anastomoze vasculare. Capilarele arteriale, provenite din ramurile hipofizare inferioare, sînt de tip sinusoid și au raporturi intime cu fibrele fasciculului hipotalamohipofizar, la nivelul lor avînd loc eliberarea materialului neurosecretor în circulația sangvină. Sîngele acestor capilare este drenat prin venele hipofizare în sinusul cavernos.

Arterele hipofizare superioare asigură vascularizația lobului anterior al hipofizei; această vascularizare nu se face direct ci prin intermediul infundibulului neurohipofizei, format din eminența mediană *(tuber cinereum)* și tija hipofizară. Arterele hipofizare superioare dau naștere unui grup anterior și altuia posterior. În timp ce arterele grupului posterior pătrund direct în structurile infundibulului (tija hipofizară și eminența mediană), cele ale grupului anterior străbat mai întîi porțiunea tuberală a adenohipofizei, dînd la acest nivel cîteva ramuri descendente pentru lobul

@RedAbaris 2013

anterior, şi apoi pătrund în porţiunea nervoasă a hipofizei. Ajunse la nivelul infundibulului, ramurile arteriale (atît cele ale grupului anterior cît şi cele ale grupului posterior) dau naştere unor mănunchiuri („ciorchini") de capilare similare unor glomeruli, care se continuă cu un sistem de venule largi; aceste venule trec în porţiunea tuberală unde, confluînd, dau naştere unor vene mai mari, care se deschid în patul capilar al lobului anterior; sîngele din acest lob este drenat prin venele hipofizare în sinusul cavernos. În acest fel, capilarele lobului anterior sînt situate între două sisteme venoase, unul reprezentat prin venele porţiunii tuberale şi ale tijei hipofizare, celălalt prin venele hipofizare, constituindu-se sistemul porthipofizar. În porţiunea nervoasă a hipofizei întregul sistem vascular – ramuri arteriale, mănunchiuri capilare şi venule – este înconjurat de o teacă complexă conjunctivoglială, care separă complexul vascular de fibrele fasciculului hipotalamohipofizar, ce se termină la acest nivel; totuşi, în unele regiuni, teaca conjunctivoglială este atît de subţire încît există posibilitatea ca, la acest nivel, să aibă loc un transfer de material neurosecretor de la nivelul terminaţiilor nervoase adiacente.

Sistemul porthipofizar, descoperit de Fr. I. Rainer şi demonstrat de G. Popa şi Fielding, este legat mai mult de circulaţia funcţională a glandei – transportul materialului de neurosecreţie – decît de cea nutritivă. Sensul circulaţiei în acest sistem este dinspre hipotalamus spre hipofiză.

Între hipotalamus şi hipofiza posterioară nu există anastomoze vasculare semnificative, legătura dintre aceste două structuri realizîndu-se prin fasciculul hipotalamohipofizar. În ochiurile reţelei capilare a hipotalamusului (provenită din artera hipotalamică) se găsesc neuronii neurosecretori. În jurul lor se termină numeroase fibre aferente, iar de-a lungul axonilor lor se efectuează transferul materialului de neurosecreţie, care este stocat în lobul posterior, fiind apoi eliberat în sînge.

Celulele lobului anterior sînt heterogene şi complexe. Există, în primul rînd, elemente a căror citoplasmă nu se colorează, *celulele cromofobe* şi elemente cu citoplasma variat colorată, *celulele cromofile*. Celulele cromofobe sînt reprezentate în special prin nuclei, citoplasma lor fiind redusă, incoloră şi cu limite neprecise. Elementele cromofile sînt celule relativ mari, cu limite distincte, fiind dispuse mai dispersat la periferia cordoanelor sau pericapilarelor. Deşi, datorită caracterelor lor citologice, celulele cromofile par mai numeroase, în realitate, cele două tipuri se găsesc în proporţie aprox. egală, chiar cu predominanţa celor cromofobe (52% celule cromofobe şi 42% elemente cromofile).

Porţiunea tuberală reprezintă o expansiune a adenohipofizei situată de-a lungul tijei hipofizare, structural diferită de lobul anterior, cu o stromă bogată şi celule cubice, avînd o citoplasmă slab bazofilă şi lipsită de granule. Semnificaţia porţiunii tuberale nu este încă cunoscută, însă prezenţa unui aparat mitocondrial bine dezvoltat sugerează existenţa unui metabolism activ la nivelul acestor celule.

Lobul intermediar este format dintr-un strat subţire de celule şi din mici vezicule care conţin un material coloid, fiind sărac vascularizat. Celulele sînt interpretate ca reprezentînd elemente bazofile migrate de la nivelul lobului anterior.

Lobul posterior cu structura nervoasă este format din fibre amielinice (din fasciculul hipotalamohipofizar), celule nevroglice numite pituicite, din vase şi capilare sangvine. Se mai găsesc celule pigmentare ca şi celule

@RedAbaris 2013

spiteliale bazofile migrate din lobul anterior (glandular). În mod caracteristic nu se găsesc neuroni.

Tija hipofizară, structură de legătură, este formată din fibre nervoase amielinice de origine hipotalamică, care constituie fasciculul hipotalamohipofizar; la acest nivel există și un bogat plex vascular.

Hipotalamusul

Hipotalamusul, parte inferioară a diencefalului, este formațiunea nervoasă ce realizează controlul suprem al glandelor endocrine.

Hipotalamusul își exercită controlul în felul următor:

– prin *eferențe nervoase* ce traversează trunchiul cerebral spre neuronii visceromotori și acționează asupra glandelor endocrine prin intermediul nervilor vegetativi;

– prin *eferențe hormonale* controlează glandele endocrine pe calea sistemului hipotalamohipofizar. Eferențele hormonale sînt reprezentate de neurohormoni (substanțe produse în interiorul celulelor nervoase neurosecretoare și transportate pe cale sangvină la organele efectoare). Numai puțini hormoni influențează direct, plecînd de la hipotalamus și hipofiză, ca hormoni efectori, organele țintă. Majoritatea hormonilor hipotalamici și hipofizari influențează indirect, sub formă de *hormoni de control* ai hipotalamusului, asupra adenohipofizei sau ai hipofizei anterioare, asupra celorlalte glande endocrine (glandulotropi).

Menționăm că hipotalamusul și hipofiza constituie o entitate funcțională alcătuind sistemele hipotalamoneurohipofizar și hipotalamoadenohipofizar.

Sistemul hipotalamoneurohipofizar. Pericarionii neuronilor neurosecretori hipotalamici se situează în regiunea celulară a diencefalului, respectiv, la nivelul nucleilor supraoptic și paraventricular. Axonii acestor neuroni se termină în neurohipofiză. Neurohormonii sînt legați de o substanță de transport, neurofizina. Hormonii sînt sintetizați în pericarioni de către organitele celulare. Prin intermediul axonilor ce formează tracturile nervoase hipotalamohipofizare, produși de neurosecreție migrează în neurohipofiză unde sînt excretați (B a r g m a n n, S c h a r r e r). Dilatațiile voluminoase ale axonilor ce conțin neurosecreții alcătuiesc corpii lui Hesing; granulațiile de neurosecreție, înconjurate de o membrană (secreție apocrină), pot fi stocate la terminațiile axonale.

La nivelul neurohipofizei neurosecrețiile trec din terminațiile axonale în capilare, foarte abundente în această zonă.

Neurosecrețiile reprezintă hormoni efectori, respectiv, ocitocină și vasopresină, ce acționează direct pe organele țintă. Neurohipofiza e un organ de depozit și de eliberare a ocitocinei și vasopresinei. Ocitocina sensibilizează musculatura netedă și declanșează lactația, iar vasopresina (hormon antidiuretic) favorizează reabsorbția de apă.

Sistemul hipotalamoadenohipofizar. Neuronii tuberali din regiunea hipotalamică mediană controlează, prin intermediul transmițătorilor chimici, eliberarea de hormoni de control (releasing factors, release-inhibiting factor). Aceștia sînt produși în interiorul celulelor neuroendocrine hipotalamice ce sînt dispersate și nu formează grupe celulare sau nuclei. Hormonii de control stimulează sau inhibă eliberarea hormonilor adenohipofizari care, majoritatea, sînt hormoni glandulotropi, respectiv, reglementează eliberarea hormonilor altor glande endocrine (tiroidă, cortex suprarenal, gonade).

@RedAbaris 2013

Hormonii de control sînt sintetizaţi de pericarionii celulelor nervoase şi merg spre eminenţa mediană prin intermediul axonilor tractului tuberoinfundibular.

Eminenţa mediană *(eminentia mediana)* reprezintă o regiune la nivelul căreia neurohormonii sînt deversaţi în capilare. Ea ocupă cea mai mare parte a peretelui tijei hipofizare. Capilarele eminenţei mediane constituie perinişe vasculare care penetrează radiar în tija hipofizară, fiind înconjurate de fante conjunctive perivasculare largi, în care celulele nervoase neurosecretoare eliberează neurosecreţiile. Apoi, neurohormonii pătrund în sistemul port (interpus între reţeau capilară a eminenţei mediane şi cea a adenohipofizei), ajungînd în adenohipofiză, unde stimulează sau inhibă hormonii hipofizari. Neurohormonii sînt legaţi de substanţe de transport; neurosecreţiile se prezintă, în axoni şi în terminaţiile axonale, sub formă de vezicule cu nucleu dens, de talie variabilă. Pericarionii şi prelungirile celulelor neurosecretoare se află sub influenţa sistemului nervos central. Producerea şi eliberarea neurohormonilor sînt controlate pe cale hormonală (vasele nucleilor hipotalamici) şi pe cale nervoasă, de la diferite niveluri ale sistemului nervos central (de ex., influenţa psihologică asupra ciclului ovarian, influenţa stimulării tactile a mamelonului asupra secreţiei lactate etc.)

Epifiza *(corpus pyneale)*

Epifiza (glanda pineală) are o formă conică, lungă de cca 12 mm, şi se află la nivelul tavanului ventriculului III, deasupra celor doi tuberculi cvadrigemeni anteriori. Printr-o tijă, numită habenula, ea rămîne unită cu encefalul. Filogenetic, este un vestigiu al ochiului pineal al reptilelor, organ fotosensibil (fig. 113) (tab. 50).

Tabelul 50

Epifiza – repere anatomice (sinteză)

Anatomie	Histologie
– Glandă cu secreţie internă – Formaţiune nepereche, cu aspect de con, de cca 1 cm – Împreună cu habenula şi anexele sale alcătuieşte epitalamusul – Situată între colicului cvadrigemeni superiori ai laminei tecta – Sub ea (şi habenulă) se află comisura posterioară, cordon alb, rotund – Formată din lobuli separaţi prin septuri conjunctive, care conţin vase şi fibre amielinice, ce emit prelungiri în lobuli – În lobuli, celulele pineale sînt grupate în cuiburi dense şi travee, uneori în jurul unui mic lumen – Prelungirile pinealocitelor formează, la periferia lobului, un plex marginal, în contact cu reţeaua capilară	– Formată din pinealocite, nevroglii, fibrocite, mastocite, plasmocite, limfocite, macrofage – Pinealocitele sînt celule endocrine situate perivascular, poliedrice, cu nucleu excentric; conţin pigmenţi, vitamina C, lipide, mitocondrii tubulare, ribozomi, reticul endoplasmic neted şi granular, un aparat Golgi dezvoltat, microtubuli – Epifiza umană conţine concreţiuni calcare, vizibile uneori şi macroscopic sub formă de granulaţii gălbui; sînt formate dintr-un amestec de proteine şi complexe polizaharidice, cu un conţinut bogat de iodaţi – Ultrastructural, prezintă o arhitectură acinoasă, iar capilarele sînt delimitate de un spaţiu pericapilar prevăzut cu membrană bazală

Structural este constituită din vase, ţesut conjunctiv şi insule parenchimatoase dispuse în lobuli. Cu vîrsta, glanda poate degenera apărînd chisturi şi concreţiuni calcare intraglandulare.

@RedAbaris 2013

Principalul hormon epifizar este melatonina, descoperită de Lebner (1958), care circulă în plasmă legat de o albumină, fiind captat de hipotalamus și gonade și catabolizat în telencefal și ficat. Echipamentul enzimatic necesar transformării serotoninei N-acetil serotonină nu este unic epifizar, dar acțiunea hidroxi-indolmetil-transferazei – necesară transformării N-acetil serotoninei în melatonină – este specific epifizară. Epifiza mai conține hormon luteinizat, tireotiozină, hormon antidiuretic, neurofizine I și II, leucinencefalină, arginină-vasotocină, arginină-vasopresină,

De asemenea, acad. Șt. M. Milcu și colab au descoperit un hormon hipogliceminat al epifizei numit pinealină. Acesta și melatonina scad fixarea iodului în tiroidă și reduc acțiunea stimulantă a TSH.

Acțiunile hormonilor epifizari sînt multiple:

– acțiune depresivă asupra tiroidei, melatonina diminuînd fixarea intratiroidiană a iodului 131, inhibînd și TSH;

– acțiune negativă asupra corticosuprarenalei diminuînd secreția de aldosteron și corticosteron;

– asupra gonadelor: acțiune modulatoare fotoperiodică; acțiune negativă, melatonina fiind antigonadotrofică (întîrzie apariția pubertății);

– acțiune modulatoare asupra sistemului monoaminergic, de veghe și somn.

Tiroida *(glandula thyroidea)*

Are o greutate de cca 18–30 g, avînd doi lobi de formă ovală, ce se dispun de o parte și de alta a laringelui și traheii, uniți printr-un istm; în 50–60% din cazuri, o prelungire, lobul piramidal, se întinde înspre osul hioid. Are o capsulă proprie ce trimite prelungiri în interiorul glandei. Ea este învelită într-o dedublare a fasciei cervicale mijlocii, aderentă de trahee, teaca vasculonervoasă în care se află artera carotidă, vena jugulară și nervul vag. Anterior, glanda vine în raport cu mușchii subhioidieni. Între capsula proprie și capsula fibroasă, dependență a fasciei cervicale mijlocii, se află, posterior, glandele paratiroide. Irigația arterială este asigurată de arterele tiroidiene superioară și inferioară; venele se deschid în venele jugulare și trunchiul venos brahiocefalic stîng. Limfaticele merg în ganglionii cervicali profunzi și pretraheali. Inervația este dată de ramuri din nervi laringieni superior și inferior și din ce trei ganglioni simpatici cervicali (fig. 114 a, b).

Glanda tiroidă produce doi hormoni principali, tiroxina și tironina, care stimulează metabolismul și sînt necesari creșterii normale.

Hormonii sînt depozitați în foliculi, unde sînt legați de o proteină, formînd tiroglobulinele. Pentru elaborarea hormonilor e nevoie de iod, care este furnizat prin alimentație.

De asemenea, tiroida produce calcitonina, antagonist al hormonului paratiroidian, ce scade pragul calcemiei și stimulează osteogeneza.

Glanda este alcătuită din foliculi sferici și canale producătoare de tiroxină, înconjurate de țesut conjunctiv lax. Foliculii sînt tapisați de un epiteliu unistratificat, plat sau prismatic înalt; cavitatea foliculară e plină de coloid omogen. Între foliculi, în țesutul conjunctiv se află grupe de celule clare – celulele C parafoliculare, producătoare de calcitonină.

Frigul și întunericul stimulează tiroida; căldura și lumina o inhibă. Glanda crește în volum la pubertate și la naștere și diminuă cu vîrsta sau în caz de malnutriție.

@RedAbaris 2013

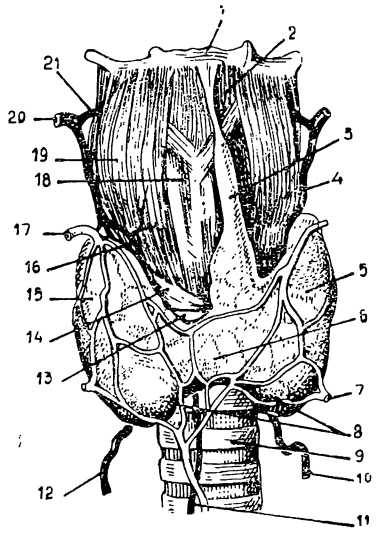

Fig. 114 a. Glanda tiroidă, fața anterioară (după Sinelnikov)

1 — osul hioid; 2 — lig. tiroidian median; 3 — lobul piramidal; 4 — a. tiroidiană sup. stg.; 8 — plexul venos tiroidian impar; 9 — traheea; 10 — a. tiroidiană inf. stg.; 11 — a. tiroidiana ima; 12 — a. tiroidiană inf. dr.; 13 — cartilajul cricoid; 14 — m. cricotiroidian; 15 — lobul tiroidian dr.; 16 — ramul cricotiroidian; 17 — v. tiroidiană; 20 — a. tiroidiană sup. dr.; 21 — a. laringiană sup.

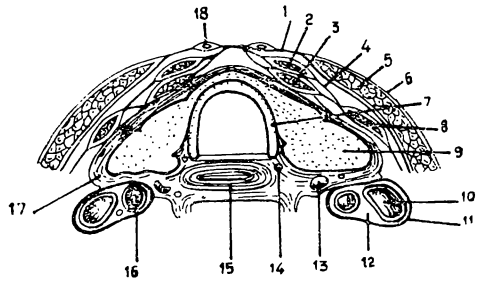

Fig. 114 b. Secțiune transversală la nivelul istmului tiroidian (după G. Paturet)

1 — aponevroza cervicală superficială; 2 — m. sternocleidohioidian; 3 — m. sternotiroidian; 4 — aponevroza cervicală mijlocie; 5 — m. sternocleidomastoidian; 6 — teaca m. sternocleidomastoidian; 7 — traheea; 8 — m. omohioidian; 9 — glanda tiroidă; 10 — v. jugulară int.; 11 — teaca vasculară; 12 — vagul dr.; 13 — glanda paratiroidă dr. sup.; 14 — n. recurent dr.; 15 — esofagul; 16 — a. carotidă primitivă; 17 — teaca peritiroidiană; 18 — v. jugulară ant.

Mecanismul de acțiune al hormonilor tiroidieni la nivel tisular nu se cunoaște. Este însă clar că iodotironinele T_4 și T_3 exercită numeroase efecte asupra aproape fiecărui țesut al corpului. Deși diversitatea acestor efecte apare infinită, majoritatea efectelor par să participe la reglarea a două tipuri generale de procese: a) creșterea și diferențierea și b) metabolismul oxidativ și energetic.

Modul de acțiune al hormonului tiroidian asupra consumului de oxigen a constituit mulți ani obiectul unor ample cercetări. În general, toate procesele oxidative sînt accelerate în țesuturile animalelor hipertiroidiene. Utilizarea substraturilor care cedează energie, cum sînt glucoza și acizii grași, este mult crescută, dar este clar că efectul nu este pur și simplu rezultatul unei disponibilități crescute a acestor substraturi pentru oxidare.

Deși mecanismul biochimic al hipermetabolismului provocat de hormonul tiroidian nu este încă clar, pare probabil că efectul depinde de o modificare fundamentală a celulei, ceea ce comportă sintetizarea de noi proteine.

Calcitonina este sintetizată în celulele C parafoliculare ale tiroidei, celule care inițial au provenit din țesutul embrionar al ultimului corp branhial. Pentru identificarea celulelor producătoare de calcitonină s-au efectuat studii cu imunofluorescență. Hormonul este depozitat în celule sub formă de granule de 100–200 μ. Cînd glanda este perfuzată cu sînge hipercalcemic, hormonul depozitat este eliberat, după cum arată degranularea celulelor. Secreția de calcitonină este de asemenea stimulată de glucagon și 3′–5′ – AMP ciclic, ceea ce sugerează că AMP ciclic are un rol în secreția acestei proteine (B e l l, 1970).

@RedAbaris 2013

Efectul primar al calcitoninei îl constituie inhibarea resorbției osoase și a eliberării de calciu, implicit scăderea calciului sangvin. Efectul maxim este o diminuare a calciului cu 3–4 mg/100 ml. Deși nu este direct competitiv cu PTH, efectul este opus. Ca și în cazul PTH, efectul asupra osului este semnificativ mai mare la animalele tinere. Calcitonina provoacă o diminuare rapidă a fosfatului plasmatic, precum și a calciului. Mecanismele acestor efecte nu sînt elucidate, dar hormonul suprimă pe o cale oarecare eficiența PTH după formarea AMP ciclic. În realitate, efectele osoase ale PTH și ale calcitoninei sînt întrucîtva mai complicate, deoarece, pe lîngă efectele asupra fluxului de calciu, PTH mărește rata de formare a colagenului din oase, iar calcitonina o inhibă, și ambele asociate măresc în continuare formarea de colagen (K a l u ș.a., 1970). Nu s-a demonstrat un efect net al calcitoninei asupra rinichiului sau intestinului, iar efectul său complect poate fi observat chiar și la animale eviscerate.

Paratiroidele *(glandulae parathyroideae)*

În număr de 4, două superioare (fig. 114 a) și două inferioare, se află pe fața posterioară a glandei tiroide, în interiorul capsulei fibroase, dependență a fasciei cervicale mijlocii; glandele paratiroide superioare pot fi situate extracapsular sau intraglandular. Pentru păstrarea lor, în tiroidectomia subtotală, se menajează ramura posterioară a arterei tiroidiene superioare, făcîndu-se legătura selectivă a ramurii anterolaterale a arterei.

Fiecare paratiroidă este formată din insule epiteliale și din capilare; țesuturile adipos și conjunctiv sînt slab dezvoltate. Există trei tipuri de celule epiteliale: principale clare, bogate în glicogen, producătoare de hormon, numeroase la copil, principale întunecate și acidofile, ultimele două tipuri neproducătoare de hormon și care sporesc cu vîrsta. Celulele oxifile (Welsch) sînt rare și nu este cunoscut rolul lor.

Hormonul paratiroidian – parathormonul – reglează metabolismul calciului și fosforului; stimulează osteoclastele și destrucția țesutului osos. Hiperfuncția glandei duce la accelerarea catabolismului osos, creșterea calcemiei, depunere de Ca în pereții vaselor, apariția calculilor renali. Hipofuncția duce la hiperexcitabilitate neuromusculară, scăderea calcemiei, crampe musculare, tetanie.

Trei sedii de acțiune intervin în capacitatea hormonului paratiroidian (PTH) de a crește concentrația calciului plasmatic. Primul sediu, și probabil cel mai important, este osul, unde PTH stimulează resorbția și eliberarea de calciu. Substanța minerală din os este de cele mai multe ori prezentă sub forma unui cristal complex numit hidroxiapatită $[(Ca_3PO_4)_2]_3$, $Ca(OH)_2$. Mineralele sau fac parte din acest cristal sau sînt adsorbite la suprafața acestuia. Datorită suprafeței mari care se creează prin dispoziția cristalului, este facilitat schimbul de minerale între os și sînge. Între o cantitate oarecare de calciu din os și calciul plasmatic va avea loc un schimb relativ ușor (calciu schimbabil), iar o cantitate oarecare se va schimba lent sau la o rată nemăsurabilă (calciu stabil sau neschimbabil). PTH mobilizează calciul din oase în două zone; osteoliza crește în jurul osteocitelor mari și, în același timp, activitatea osteoclastică se mărește. Rezultatul este resorbția osoasă și cel care este în mare parte distrus este osul stabil. În acest proces, matricea organică a osului este de asemenea dizolvată, iar hidroxiprolina, un produs al dizolvării colagenului, este excretată prin urină.

@RedAbaris 2013

Al doilea sediu al acțiunii PTH este situat la nivelul rinichiului, unde provoacă creșterea reabsorbției calciului și diminuarea excreției de calciu. Deoarece PTH mărește și calciul seric, efectul net este deseori o creștere a concentrației calciului urinar, în ciuda unei reabsorbții tubulare crescute. Deseori, un efect mai accentuat al PTH este o excreție crescută de fosfat. Efectul fosfaturic al hormonului paratiroidian poate fi mediat printr-un efect asupra mișcărilor celulare ale calciului, și nu asupra fosfatului însuși (Eisenberg, 1968).

Dacă vitamina D are un efect direct asupra rinichiului sau nu, această problemă constituie încă un obiect de discuție, dar, ca și PTH, ea provoacă fosfaturie. De asemenea produce creșterea fosfatului plasmatic și a calciului urinar, dar, spre deosebire de PTH, nu mărește reabsorbția calciului din tubul renal.

Al treilea sediu de acțiune al PTH este intestinul, unde hormonul mărește absorbția activă de calciu, dar numai în asociere cu vitamina D. Fără PTH are loc un oarecare transport activ, dar fără vitamină nu se realizează nici un transport. Transportul de fosfați prin intestinul subțire este de asemenea stimulat de PTH și vitamina D.

Glanda suprarenală

Glandele suprarenale sînt situate deasupra polului superior al fiecărui rinichi, cea dreaptă triunghiulară și cea stîngă semilunară. Au trei fețe, una anterioară *(facies anterior)*, alta posterioară *(facies posterior)* și alta bazală *(facies renalis)*, care este în raport cu rinichiul. Glandele, neavînd un hil, numeroasele elemente vasculonervoase pătrund prin fața lor anterioară și pe margini (fig. 115).

Glanda suprarenală dreaptă este situată mai jos, la nivelul vertebrei T_{12}, în timp ce stînga se află la nivelul vertebrei T_{11} *(regio suprarenalis)*.

Amîndouă sînt situate în loja suprarenală, delimitată de fascia perirenală. Sînt fixate puternic prin pediculii vasculonervoși și prin legăturile conjunctive cu mușchiul diafragm și cu ficatul.

Raporturile glandelor suprarenale sînt următoarele: posterior, cu diafragma abdominală, care le separă de sinusul costodiafragmatic și, prin intermediul acestui sinus, cu ultimele două coaste. Între glandă și mușchiul diafragm se găsesc lanțul simpatic toracoabdominal și nervii splanhnici.

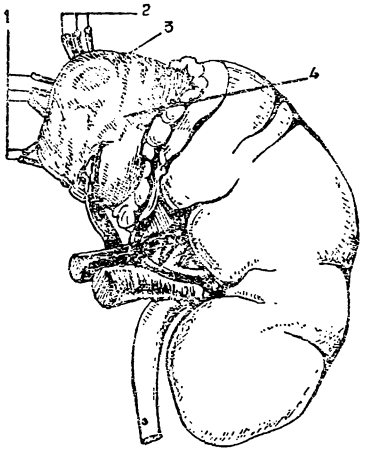

Fig. 115. Rinichiul stîng — vedere anterioară:
1 — aa. suprarenale mediale; 2 — aa. suprarenale superioare; 3 — marginea superioară; 4 — glanda suprarenală

Posterior, glanda suprarenală dreaptă mai vine în raport cu vena cavă inferioară, flexura superioară a duodenului și cu ficatul, respectiv, cu lobul lui drept. Glanda suprarenală stîngă mai are raporturi cu splina, coada pancreasului, cu fața posterioară a fundului stomacului, de care este separată prin bursa omentală. Marginile lor mediale sînt în contact cu plexul celiac, avînd raporturi cu ganglionii semilunari,

@RedAbaris 2013

artera aortă la stînga şi vena cavă inferioară la dreapta. Polul superior este în raport cu muşchiul diafragm, iar polul inferior este situat pe polul superior al rinichiului şi are raporturi mai îndepărtate chiar cu pedicului renal.

Glanda suprarenală este alcătuită din medulosuprarenală şi corticosuprarenală.

Corticosuprarenala. Parenchimul corticosuprarenalei este format din cordoane şi insule de celule epiteliale între care se găsesc ţesut conjunctiv, vase şi nervi. La vîrsta adultă se disting 3 zone: a) *zona glomerulară* cea mai externă, formată din insule celulare epiteliale; b) *zona fasciculată*, mai în interior, formată din cordoane de celule epiteliale paralele; zona aceasta este cea mai întinsă, celulele sînt poligonale şi conţin granulaţii lipidice (prin coloraţii obişnuite se topesc şi apar lacune în locul lor); c) *zona reticulată*, în interiorul zonei precedente, la acest nivel cordoanele celulare dispunîndu-se în reţea.

În cursul vieţii aceste zone suferă transformări caracteristice, limitele lor modificîndu-se. La fetus şi nou-născut zona reticulată e foarte dezvoltată, iar cea glomerulară este absentă. La copil, în primul an, zona reticulată fetală dispare şi apoi, pînă la pubertate, zona fasciculată se dezvoltă foarte mult. În perioada activităţii genitale cortexul suprarenal prezintă cele trei zone descrise proporţionat dezvoltate. După menopauză sau andropauză, zonele glomerulară şi reticulată suferă modificări, fenomenul fiind mai pregnant la femeie. În condiţii de stress, sub influenţa ACTH, zona fasciculată se augmentează.

Producţia hormonală de mineralocorticoizi, glucocorticoizi şi androgeni nu poate fi atribuită încă, pe baza cercetărilor actuale, cu certitudine, unui grup celular sau unei zone; se pare că precursorii corticoizilor sînt produşi de toate zonele, iar apoi, reacţiile următoare, de sinteză diferenţiată, se fac prin organitele celulare specializate.

Aceste sinteze au loc după cum urmează: în zona fasciculată, glucocorticoizii de tipul cortizolului, în zona glomerulară, mineralocorticoizii, iar în zona reticulată, androgenii şi estrogenii.

Termenul „glucocorticoid" se referă la o gamă largă de influenţe asupra metabolismului organic (hidraţilor de carbon, grăsimilor şi proteinelor) şi include, printre altele, efecte asupra răspunsurilor imune şi inflamatorii, asupra cicatrizării plăgilor, permeabilităţii vasculare şi integrităţii musculare. Pe de altă parte, efectele mineralocorticoide sînt bine definite, ca efectele de reţinere a sodiului şi pierderea potasiului asupra tubului renal distal, glandelor salivare, glandelor sudoripare şi tractului gastrointestinal. Termenii de glucocorticoid şi mineralocorticoid sînt artificiali, deoarece majoritatea corticosteroizilor naturali şi de sinteză posedă cel puţin o parte din fiecare activitate. Pentru toate scopurile practice însă, aldosteronul poate fi considerat ca un mineralocorticoid pur, iar dexametazona, un steroid sintetizat chimic, poate fi considerată ca un glucocorticoid pur. În timp ce cortizolul are o activitate semnificativă de reţinere a sodiului, efectul său la concentraţii normale ale cortizolului plasmatic este relativ minor comparativ cu acela al aldosteronului.

Se poate considera că, în general, acţiunea cortizolului constă în stimularea transformării proteinelor în hidraţi de carbon şi a depozitării hidraţilor de carbon sub forma de glicogen.

I. *Glucocorticoizii* mobilizează aminoacizii din proteina musculară scheletală (Bondy ş.a., 1949; Engel, 1950; Kaplan şi Shimi Shimizu, 1963) şi exercită o influenţă profundă asupra metabolismului hepatic. Stimularea captării de către ficat a aminoacizilor din plasmă

@RedAbaris 2013

(Rigg, 1964) și inducția sintezei unei serii de enzime hepatice, printre care transaminazele, pregătesc aminoacizii în vederea incorporării în hidrați de carbon (Rosen, ș.a. 1963).

Acțiunea cortizolului este necesară pentru menținerea unei producții hepatice normale de glucoză. Cortizolul se dovedește a stimula sinteza glicogenului prin creșterea transformării piruvatului în glicogen și prin inhibarea eliberării de glucoză din celula hepatică. Efectul net al acțiunii glucocorticoizilor asupra metabolismului hidraților de carbon constă într-o sinteză și acumulare crescute și o utilizare diminuată, avînd ca rezultat o tendință hiperglicemică.

Grăsimea totală din organism este crescută prin administrarea de glucocorticoizi (Kyle ș.a., 1956), dar sinteza acizilor grași în ficat este inhibată de cortizol (Ashmore ș.a., 1956). Acest efect nu se observă însă în țesutul adipos, unde sinteza acizilor grași pare să fie reglată în principal de rata de utilizare a glucozei (Jeanrenaud și Renold, 1960). Cortizolul promovează mobilizarea acizilor grași din țesuturile adipoase periferice și are un rol facultativ în acțiunile lipolitice ale unor hormoni ca tiroxina și catecolaminele; o cantitate minimă de cortizol trebuie să fie prezentă pentru ca acești hormoni să-și exercite efectele lipolitice (Goodman și Kanobil, 1961).

Cortizolul inhibă sinteza acidului ribonucleic (RNA) și a acidului deoxiribonucleic (DNA) în țesutul limfoid și în țesutul conjunctiv, exercitînd astfel un efect catabolic, dar stimulează sinteza RNA în ficat și în alte organe viscerale. Efectele cortizolului asupra sistemelor enzimatice din ficat, la fel ca efectele altor hormoni steroizi asupra altor țesuturi (O'Malley, 1969), rezultă din stimularea transcrierii DNA și din formarea unei specii RNA mesager specific, care, la rîndul său, reglează sinteza unor proteine specifice, inclusiv enzimele.

Este mai ușor de definit efectele deficienței sau excesului de cortizol, care se manifestă în fiecare sistem de organe, decît de precizat rolul glucocorticoizilor în fiziologia normală.

Glucocorticoizii par să exercite un efect stimulator asupra excitabilității cerebrale, independent de efectele electrolitice (Woodbury, 1958), și să modifice tipurile electroencefalografice. Insomnia, euforia, iritabilitatea și depresiunea psihotică sau schizofrenia sînt asociate cu hipercortizolemie; incapacitatea de a se concentra sau de a efectua calcule matematice și obosea la psihică sînt manifestări ale hipercortizolismului.

Efectele catabolice ale cortizolului asupra mușchiului scheletal se manifestă prin atrofie musculară și miastenie obiectivă.

Menținerea volumului cardiovascular prin retenție de sodiu este în esență rolulul aldosteronului.

Cortizolul mărește, prin acțiunea sa, fluxul plasmatic renal, viteza de filtrație glomerulară și clearance-ul apei libere (Kleeman ș.a., 1958), ceea ce tinde să producă o diureză sodică.

Glucocortizoizii par să aibă un rol facultativ în eritropoieză; deseori se observă policitemie în hipercortizolism și anemie în insuficiența suprarenală.

Glucocorticoizii intervin aproape în fiecare fază a răspunsului inflamator. În condițiile unui exces cortizolic are loc o interferență cu răspunsul febril, diapedeza perturbată a granulocitelor în regiunea lezată, migrația perturbată a celulelor fagocitare, capacitatea diminuată de localizare a infecției ca urmare a integrității perturbate a țesutului conjunctiv.

@RedAbaris 2013

II. *Mineralocorticoizii* sînt reprezentați, în principal, prin aldosteron. Acțiunea biologică cea mai importantă a aldosteronului este reglarea excreției de sodiu și potasiu prin rinichi. Principalele lui efecte sînt:

1 – *efecte directe asupra rinichiului.* Aldosteronul provoacă creșterea resorbției tubulare distale de sodiu și excreției de potasiu. De asemenea el accentuează pierderea ionilor de hidrogen, magneziu și amoniu;

2 – *efecte indirecte asupra rinichiului.* Acțiunea directă de reținere a sodiului exercitată de aldosteron provoacă expansiunea volumului plasmatic. Ca urmare, fluxul plasmatic renal și filtrația glomerulară cresc, iar producția de renină scade;

3 – *alte efecte metabolice ale aldosteronului.* Efectele de reținere a sodiului și de distrugere a potasiului exercitate de aldosteron sînt exprimate în tractul gastrointestinal, în glandele salivare, în glandele sudoripare, precum și în tubul renal.

III. *Hormonii androgeni* se formează în timpul sintezei și degradării corticoizilor, iar cei estrogeni la fel, dar într-o cantitate mai mică. Producția exagerată a androgenilor antrenează o masculinizare la femeie, respectiv, sindromul adrenogenital.

Medulosuprarenala este alcătuită din simpatoblaste și constituie un paraganglion simpatic. Celulele medulosuprarenalei corespund celui de al doilea neuron simpatic, care nu trimite prelungiri celulare. Ele sînt inervate de fibre simpatice preganglionare.

Celulele poligonale ale medulosuprarenalei formează cordoane sau insule între care se găsesc capilare și vene mai groase bogate în fibre musculare. Granulații de adrenalină și noradrenalină sînt caracteristice acestor celule, ca și celor din paraganglioni. Tratate cu bicromat de K oxidant, ele iau o colorație brună, fapt pentru care se numesc cromafine (feocrome); între celulele epiteliale există celule nervoase vegetative și fibre nervoase.

Medulosuprarenala produce hormoni care sînt formați ca mediatori chimici și în neuronii postganglionari simpatici: noradrenalina și adrenalina, ce produc creșterea presiunii arteriale și a volumului sistolic; adrenalina produce și hiperglicemie.

Catecolaminele își exercită efectele asupra țesuturilor țintă prin fixarea de un sediu receptor de pe membrana celulară, influențînd activitatea enzimei asociate, adenilciclaza (S u t h e r l a n d și R a l, 1960). Adenilciclaza reglează sinteza 3,5-AMP ciclic, AMP ciclic este mediatorul intracelular al acțiunii catecolaminelor. Receptorii au fost împărțiți de către farmacologi în două categorii pe baza compușilor care se fixează de sediile receptoare (A h l q u i s t, 1948). Deși nu există nici o dovadă concludentă privind existența a doi receptori structurali diferiți, s-au identificat un receptor alfa (vasoconstrictor) și un receptor beta (vasodilatator). Deoarece s-au elaborat preparate de sinteză care însă stimulează sau blochează numai unul din aceste tipuri de activități, aceasta a rămas doar o noțiune utilă de lucru (S u t h e r l a n d și R a l l, 1960). Există unele dovezi că preparatele beta-adrenergice cresc nivelurile intracelulare ale AMP ciclic, iar preparatele alfa-adrenergice le diminuează (A b e ș.a., 1969 b), dar mecanismul exact de acțiune al preparatelor alfa-adrenergice nu se cunoaște. Atît noradrenalina cît și epinefrina exercită activități alfa- și beta-adrenergice.

Catecolaminele stimulează glicogenoliza și, ca atare, au un efect antiinsulinic. Catecolaminele stimulează mobilizarea acizilor grași liberi din

@RedAbaris 2013

țesutul adipos, mușchiul scheletal și miocard în prezența unor concentrații minime de glucocortizoizi, exercitînd un efect facultativ. Este de așteptat ca aceste acțiuni, care implică activarea adenilciclazei, să fie activități beta-receptoare. S-a dovedit că așa este. Aceste efecte sînt mai accentuate în cazul epinefrinei decît al noradrenalinei.

Glandele sînt intens *vascularizate și inervate*, dată fiind importanța lor funcțională și corelarea medulosuprarenalei cu ortosimpaticul.

Irigația arterială este asigurată de cele trei artere suprarenale, dintre care, artera suprarenală superioară *(a. suprarenalis superior)* este ram din artera diafragmatică inferioară, artera suprarenală medie este ram direct din aortă, iar arterele suprarenale inferioare iau naștere din artera renală.

Venele drenează în vena centrală *(v. centralis)*, care se varsă, la dreapta, în vena cavă inferioară, iar la stînga, în vena renală stîngă.

Limfaticele suprarenalelor drenează în limfonodulii lomboaortici, anastomozîndu-se cu limfaticele renale și pleurale.

Inervația este dată de un bogat plex suprarenal, derivat din plexul celiac, care formează un pedicul nervos medial (solar), avînd o componentă simpatică și alta parasimpatică. În suprarenale vin și ramuri din nervii splanhnici, care formează un pedicul nervos posterior, alcătuit din ultimii 6 ganglioni ai trunchiului toracic.

Paraganglionii

Se numesc paraganglioni masele de celule epiteliale ce se dispun în apropierea nervilor. Se deosebesc paraganglioni simpatici, anexați fibrelor simpatice și paraganglioni parasimpatici, anexați fibrelor parasimpatice.

Paraganglionii simpatici sînt mici glande endocrine ce produc adrenalină și noradrenalină; se dezvoltă din mugurii simpatici ai crestei neurale; au o structură și afinități tinctoriale identice cu cele ale medulosuprarenalei; se mai numesc „grupe cromafine celulare extramedulare"; se găsesc mai numeroși în spațiul retroperitoneal; există un paraganglion aortic abdominal mai voluminos în apropierea originii arterei mezenterice inferioare *(paraganglion aorticum abdominale* – Zuckerkandl).

Paraganglionii parasimpatici, anexați nervilor glosofaringian (IX) și vag (X), respectiv glomerului carotidian *(glomus caroticum)* și glomerului aortic *(glomus aorticum)*, sînt chemoceptori care au rol în reglarea respirației și circulației; termenul de paraganglion parasimpatic este mai puțin uzitat. La nivelul acestor paraganglioni se eliberează acetilcolină.

Pancreasul endocrin

În interiorul pancreasului, glandă exo-endocrină există 0,5–1,5 milioane de insule pancreatice (Langerhans), repartizate în întreg organul, constituind pancreasul endocrin.

O asemenea insulă are 100–500 μm, celulele dispunîndu-se în grupe sau în benzi. Există 3 categorii de celule:

a) celulele A, producătoare de glucagon, în procent de cca 20%, conținînd granulații ce se colorează în negru cu nitrat de argint; b) celule B, producătoare de insulină, conținînd granulații secretorii greu de fixat

@RedAbaris 2013

şi colorat, aceste celule apărînd clare; cu ajutorul unei reacţii în care intră zincul se poate demonstra în ele prezenţa insulinei. Diabetul zaharat se caracterizează prin tulburarea echilibrului între celulele A şi B în favoarea celulelor A, antagonismul glucagon – insulină turburîndu-se în favoarea glicogenolizei; c) celule D, rare, întunecate, care produc somatostatina, ce influenţează hipotalamusul ca un factor inhibitor şi exercită, de asemenea, o acţiune inhibitorie locală în pancreas. Insulele pancreatice sînt traversate de capilare largi care drenează direct în trunchiurile venoase mai importante; fibrele nervoase amielinice sînt prezente.

Menţionăm că insulina favorizează sinteza glicogenului în ficat şi scade glicemia, iar glucagonul antrenează glicogenoliza în ficat şi creşte glicemia.

Insulina exercită diverse efecte metabolice asupra multor ţesuturi din corp, dar mecanismul fundamental al acţiunii sau acţiunilor sale la nivel celular este necunoscut. Ţesuturile care răspund la acest hormon sînt muşchii (muşchiul scheletal şi miocardul), ţesutul adipos, ficatul, leucocitele, glandele mamare, oasele, pielea, cristalinul, hipofiza, nervii periferici şi aorta. Creierul, gonadele şi eritrocitele sînt cunoscute pentru lipsa lor de răspuns la insulină; problema dacă rinichiul răspunde la insulină constituie un obiect de discuţie. Incapacitatea insulinei de a străbate bariera hematoencefalică poate explica lipsa de răspuns din partea creierului, dar pentru celelalte ţesuturi insensibile la insulină nu există o explicaţie, exceptînd absenţa evidentă a unor sedii receptoare specifice. Răspunsurile metabolice la insulină diferă de la un ţesut la altul în raport cu diferenţierea funcţională a celulelor.

Unul din rolurile principale ale insulinei în economia generală a organismului constă în reglarea absorbţiei, depozitării şi eliberării unor substraturi circulante importante: glucoză, aminoacizi şi acizi graşi. Nivelurile plasmatice ale acestor constituenţi reflectă suma ratelor lor individuale de producere şi utilizare de către ţesuturile corpului. Multe din aceste procese sînt puternic influenţate de insulină şi glucagon. În măsura în care secreţia de insulină şi de glucagon este, la rîndul său, influenţată de nivelul glucozei şi aminoacizilor circulanţi (şi poate şi al corpilor cetonici), tipul dominant de reglare pare să fie tipul feed-back. Acest fapt este astăzi bine stabilit în privinţa reglării nivelurilor plasmatice ale glucozei şi se pare că reglarea nivelurilor plasmatice ale aminoacizilor este de tip similar.

Acţiunea glucagonului asupra reglării substraturilor circulante este limitată în special la ficat, unde se ştie că exercită efecte puternice de stimulare a glicogenolizei (şi de inhibare a sintezei glicogenului), a gluconeogenezei, lipolizei şi ureogenezei. Este cunoscut efectul său de potenţare a secreţiei insulinice de către celula beta. Se ştie că glucagonul stimulează lipoliza în ţesutul adipos, dar importanţa fiziologică a acestui efect constituie un obiect de discuţie. Glucagonul nu exercită efecte asupra muşchiului scheletal, deşi poate stimula glicogenoliza în inimă, unde exercită de asemenea un puternic efect inotrop.

In ficat, toate efectele cunoscute ale glucagonului pot fi puse pe seama acţiunii sale principale de stimulare a biosintezei AMP ciclic. Sub influenţa glucagonului, procesele legate de formarea glucozei sînt accelerate, ratele de producere a glucozei de către ficat fiind astfel crescute. La unele specii de păsări şi de amfibii, glucagonul pare să fie un factor dominant în reglarea glucozei, iar pancreatectomia la aceste animale duce la hipoglicemie, şi nu la hiperglicemie.

@RedAbaris 2013

Glucagonul este de asemenea un puternic stimulator al genezei ureii, efect care a fost demonstrat atît *in vivo* cît și *in vitro*. Acest efect este strîns legat de stimularea gluconeogenezei și de creșterea oxidării aminoacizilor. Descompunerea netă a proteinelor în ficat este de asemenea crescută de glucagon, dar nu se știe dacă efectul este îndreptat în principal spre stimularea proteolizei sau spre inhibarea sintezei proteinelor. În ceea ce privește interacțiunea insulinei și glucagonului în reglarea metabolismului aminoacizilor, este clar că, spre deosebire de reglarea glucozei, insulina este capabilă să inhibe eliberarea de aminoacizi din ficat *in vitro*, în absența adăugării de glucagon.

Hiperfuncția celulelor B, în cazul unor adenoame insulare, poate produce șoc hipoglicemic și moarte, iar o hipofuncție duce la diabetul zaharat, caracterizat prin hiperglicemie, glicozurie și poliurie.

Gonadele

Ovarul. Este glanda sexuală feminină pereche, exo-endocrină, care, sub raport endocrin, se implică în ciclul sexual al femeii, alături de hipotalamus și hipofiză, hipotalamusul acționînd asupra hipofizei, aceasta asupra ovarului, iar ovarul asupra mucosei uterine și altor structuri (fig. 116).

În acest ciclu distingem următoarele faze:

– faza de descuamare și regenerare (zilele 1–4), în care hipofiza prezintă o creștere moderată a producției de LH și FSH, ce influențează ovarul; la nivelul ovarului, corpul galben din ciclul precedent involuează, iar secreția de progesteron scade; începe producția de estrogeni de către celulele tecii interne a foliculului în creștere și influențează mucoasa uterină;

– faza de proliferare (estrogenică) între zilele 5–15; în hipofiză nivelul LH rămîne constant, FSH diminuă (în jurul zilei a 15-a, un vîrf urcător de producție de LH și FSH). FSH stimulează maturarea foliculară, LH stimulează producția de estrogeni. Vîrful de LH (important în jurul zilei 15-a) e urmat imediat de ovulație. Creșterea estrogenilor, prin retroacțiune, scade producția hormonilor hipofizari și, totodată, influențează mucoasa uterină;

– faza de secreție (luteinică), între zilele 15–28; la nivelul hipofizei vîrfurile de producție de LH și FSH diminuă pentru a crește în jurul zilei 28. LH determină transformarea în ovar a foliculului gol în corp galben, în timp ce producția de estrogeni rămîne constantă și declanșează secreția progesteronului de către corpul galben; maturarea și procesul de ovulație al altor foliculi sînt oprite. De asemenea, nivelul ridicat de progesteron inhibă gonadotrofinele hipofizare. În jurul zilei a 22-a, în lipsa fecundației, corpul galben începe să involueze și, corolar, și secreția de progesteron. Nivelul scăzut de progesteron, la sfîrșitul ciclului, stimulează producerea de FSH. În sarcină, trofoblastul produce gonadotrofine corionice, secreția de progesteron se continuă, corpul galben se conservă.

Funcția hormonului foliculostimulator (FSH) este de a stimula creșterea foliculului ovarian. FSH stimulează mitoza celulelor granuloase și transformarea stromei înconjurătoare într-un strat de celule theca.

Spre deosebire de FSH, hormonul luteinizant (LH) are o acțiune mult mai variată. El acționează sinergic cu FSH în producerea maturației foliculare și a secreției de estrogeni.

Cel mai important estrogen secretat de ovar este estradiolul. Este secretată și estronă; activitatea biologică a acesteia este mai redusă decît

@RedAbaris 2013

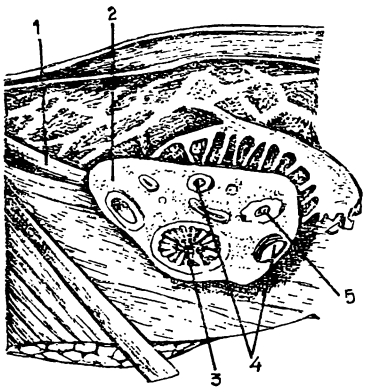

Fig. 116. Structura ovarului — secțiune

1 — ligamentul ovarian propriu; 2 — stroma ovarului; 3 — corpul galben; 4 — foliculii ovarieni veziculoși; 5 — corpul albicans

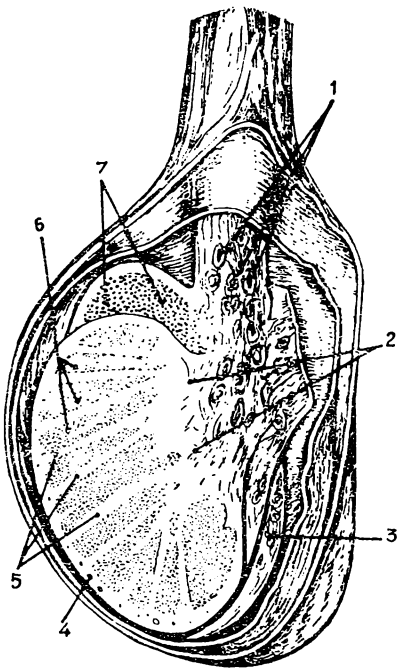

Fig. 117. Testicului — structura

1 — funicului spermatic; 2 — mediastinul testicular; 3 — coada epididimului; 4 — tunica albuginea testiculară; 5 — septurile testiculare; 6 — lobulii testiculari; 7 — capul epididimului

a estradiolului. Activitățile biologice importante ale estrogenilor sînt următoarele: 1) stimularea creșterii miometrului și endometrului; 2) menținerea structurii mucoasei vaginale și a *p*H-ului vaginal acid; 3) stimularea glandelor cervicale în vederea secreției unor cantități abundente de mucus vîscos; 4) stimularea creșterii și dezvoltării glandelor mamare; 5) depunerea de grăsime subcutanată, ceea ce duce la un aspect feminin caracteristic; 6) sensibilizarea ovarelor la gonadotrofine și 7) întîrzierea creșterii liniare a corpului în asociere cu facilitatea maturării cartilajelor epifizare.

Estradiolul și estrona sînt sintetizați în ovar din steroizi cu 19 atomi de carbon. Calea de biosinteză pînă la androstenedion și testosteron este în esență aceeași ca în testicul.

Progestinele. Denumirea de progestină s-a dat inițial extractului brut de corp galben, care poate pregăti și menține un endometru secretor în ultima jumătate a ciclului de reproducere și în timpul sarcinii. Progesteronul este principiul cel mai activ al acestor extracte. Hormonii care au o activitate progestativă sînt denumiți progestine sau gestagene.

Acțiunile biologice ale progesteronului și ale altor gestagene sînt: 1) antagonizarea efectului de stimulare a creșterii exercitat de estrogen asupra endometrului și transformarea acestui organ cu proliferare rapidă într-o structură secretorie capabilă să mențină un blastocist implantat; 2) transformarea mucusului cervical dintr-un lichid foarte viscos într-un lichid nevîscos; 3) stimularea creșterii și dezvoltării glandei mamare și 4) inhibarea motilității uterine.

@RedAbaris 2013

În cursul ciclului de reproducere și în primul trimestru al sarcinii, progesteronul este secretat aproape exclusiv de corpul galben. În ultimele două trimestre ale sarcinii, această funcție este asumată de placentă. Suprarenala, de asemenea, secretă o cantitate mică de progesteron. În toate aceste organe, progesteronul este sintetizat din colesterol și pregnenolon.

Testiculul. Este glanda sexuală, pereche, exo-endocrină, masculină. Celulele interstițiale (Leydig) din constituția sa produc hormonii sexuali masculini androgeni. Aceste celule se dispun în grupe în țesutul conjunctiv lax dintre tuburile seminifere, în jurul vaselor sangvine. Ele produc și o cantitate scăzută de hormoni estrogeni (fig. 117).

Testosteronul și alți androgeni exercită o oarecare acțiune biologică asupra fiecărui țesut din corp. Funcțiile lor mai importante sînt următoarele: 1) stimularea diferențierii canalelor Wolff, organelor genitale externe și hipotalamusului la făt; 2) producerea creșterii liniare a corpului, a retenției de azot și a dezvoltării musculare la adolescent; 3) stimularea maturației la adult a organelor genitale externe și a organelor sexuale secundare, incluzînd penisul, scrotul, prostata și veziculele seminale; 4) producerea unei voci de tonalitate joasă, ca urmare a dezvoltării laringelui și a îngroșării coardelor vocale; 5) stimularea creșterii bărbii, părului axilar și părului pubian și provocarea căderii temporare a părului și alopeciei, și 6) provocarea unui comportament agresiv și facilitarea libidoului și potenței sexuale. Pe lîngă aceste răspunsuri fiziologice bine cunoscute, androgenii stimulează sau suprimă proteine selective în multe organe, de exemplu în ficat, rinichi și glandele salivare.

Estrona și estradiolul sînt doi dintre cei mai importanți estrogeni sangvini la bărbat. După orhiectomie, nivelurile acestor doi estrogeni scad. Aceste observații sugerează că testiculul secretă amîndoi acești steroizi estrogeni. Încercările de identificare a estronei și estradiolului în sîngele venos spermatic au arătat însă că testiculul secretă numai 10–20% din acești estrogeni. De asemenea, determinări ale estronei în sîngele venos suprarenal sugerează că această glandă endocrină produce numai o mică fracțiune din estrona sangvină. Originea porțiunii majore a estrogenilor sangvini a fost sugerată pentru prima oară de observația că, la bărbații tratați cu doze mari de testosteron pentru hipogonadism, s-a produs ginecomastie. Ulterior s-a demonstrat că testosteronul administrat intravenos s-a transformat în estradiol, care a intrat din nou în sînge. De asemenea s-a dovedit că androstenediona se transformă în estronă sangvină. Sediile de transformare a androgenilor sangvini în estrogeni sangvini nu se cunosc cu certitudine. Se presupune însă că această transformare are loc atît în țesuturi endocrine, cît și în țesuturi neendocrine. Studii cinetice au demonstrat concludent că cea mai mare parte din estradiolul și estrona sangvine la om este derivată din androgenii din sînge (B a i r d ș.a., 1969; B a i r d și G u e v a r a, 1969).

Androgenii, în afară de acțiunea lor locală, respectiv, maturarea spermatozoizilor, favorizează dezvoltarea organelor genitale și a caracterelor sexuale secundare masculine. Celulele interstițiale sînt stimulate de LH, iar maturarea spermatozoizilor e influențată pozitiv de FSH hipofizar.

Timusul

Avînd în vedere complexitatea funcționalității cît și faptul că mai persistă încă multe necunoscute în descifrarea acțiunilor pe care le are în organism, timusul este considerat atît organ limfoid, cu rol major în imu-

@RedAbaris 2013

nitate, fapt pentru care am prezentat o serie de date la capitolele respective, cît și glandă endocrină, motiv pentru care revenim asupra sa în contextul elementelor referitoare la sistemul neuroendocrin.

Situat în etajul superior al mediastinului anterior are formă variabilă, fiind alcătuit din doi lobi inegali, drept și stîng, care se unesc în porțiunea lor mijlocie dînd aspectul literei H.

Are raporturi, în mediastin, anterior, cu sternul și primele 4–5 perechi de cartilaje costale, posterior, dinspre superior înspre inferior, cu venele cefalice, vena cavă superioară, arcul aortic, aorta ascendentă, trunchiul pulmonar, inima și pericardul, iar lateral cu pleurele mediastinale și cei doi nervi frenici. În condiții de dezvoltare maximă, de la nou-născut pînă la 12–15 ani, ajunge și în regiunea cervicală, contractînd raporturi, anterior, cu mușchii subhioidieni, posterior, cu traheea, iar lateral cu pachetul vasculonervos (artera carotidă comună, nervul vag și vena jugulară internă).

Timusul involuează odată cu intrarea în acțiune a gonadelor, dar poate uneori persista în statusul timicolimfatic și poate da naștere unor accidente de tip stop cardiac (în condiții uneori de stress minim sau ca urmare a anesteziei generale; în acest caz se impune excizia timusului, (timectomie).

Vascularizația și inervația. Irigația arterială este reprezentată de ramuri din artera tiroidiană inferioară, trunchiul brahiocefalic, subclavia stîngă și artera toracică internă.

Venele sînt satelite arterelor, ele fiind tributare venei brahiocefalice stîngi.

Drenajul limfatic se face în limfonodulii parasternali, jugulari inferiori și bronhomediastinali, pentru ca apoi, în majoritate, să ajungă în ductul toracic.

Inervația este asigurată prin ramuri din nervul vag, lanțul simpatic cervicotoracal și nervul frenic.

Pentru elucidarea funcțiilor timice s-au efectuat ablații ale timusului la șoareci nou-născuți și s-a constatat, pe de o parte, apariția unor tulburări de creștere, iar pe de altă parte, organele limfoide rămînînd mici, cu limfocite puține, splina este lipsită de foliculi, în sînge limfocitele sînt reduse numeric, apare o depresie imunitară celulară mai puțin umorală. Fenomene analoage, consecutive unei aplazii, hipoplazii sau insuficiențe timice sînt cunoscute la om. Aceste observații au dus la ipoteza că celelalte organe limfoide sînt colonizate, în mare parte, plecînd de la timus, în timpul vieții pre- și postnatale. Factorul umoral timic accelerează producerea de limfocite T în organele limfoide.

În afara acestui rol imunitar, timusul are și acțiuni hormonale.

Astfel, au fost descoperiți hormonii polipeptidici secretați de timus, respectiv timozina și timina. De asemenea, prin cercetările academicianului Ștefan Milcu a fost evidențiată timosterina, singurul hormon timic cu structură steroidică, aceasta constituind o prioritate pe plan mondial.

Acești hormoni, atît cei polipeptidici cît și steroidul, au acțiuni comune, dintre care cele mai importante sînt următoarele: stimulează imunitatea, sînt radioprotectori, antitumorali și au o acțiune anabolică foarte complexă favorizînd procesele de creștere și dezvoltare.

@RedAbaris 2013

REGLAJE NEUROENDOCRINE

Sistemul diencefalohipofizar

Sistemul diencefalohipofizar reprezintă zona de comandă a întregii vieți vegetative și endocrine. Acesta cuprinde nucleii hipotalamici și nucleii tuberieni, descriși histotopic, în strînsă legătură anatomică și funcțională — prin neurocrinie — cu hipofiza. Se admite, de către unii autori, că partea posterioară a hipotalamusului ar avea proeminent funcții ortosimpatice, pe cînd partea sa anterioară ar avea efecte parasimpatice. Astăzi știm, după cercetările făcute, că nucleii hipotalamusului nu acționează separat în reglarea unor funcții izolate, ci intervin într-o activitate comună, ca un mare complex funcțional. Sistemul diencefalohipofizar dirijează metabolismul, prin numeroase căi descendente, spre centrii orto- și parasimpatici ai nevraxului și prin mijlocirea neurosecreției și a secrețiilor hipofizare. Acest sistem orientează reacțiile fizico-chimice din corp, cum sînt metabolismul apei, al electroliților, metabolismul protidelor, glucidelor și lipidelor, o serie de reacții fiziologice ca vasomotricitatea (mijlocul de adaptare a circulației la nevoile întregului organism), sudorația (pusă în serviciul reglării termogenezei), diureza (care servește eliminarea substanțelor toxice), veghea și somnul — această funcție intermitentă, restauratoare a capacității organice vitale —, precum și funcții somatotrope în morfogeneza și creșterea individului sau genitotrope, în serviciul perpetuării speciei (fig. 118). Topografia nucleilor descriși în hipotalamus și *tuber cinereum* nu corespunde întocmai funcțiilor determinate de Hess, prin excitația lor cu ajutorul unui microelectrod, la pisică. În hipotalamus sînt zone apropiate, de stimulare sau inhibiție a funcțiilor, cum a arătat Hess, fiind destul de arbitrară delimitarea nucleilor. Hipotalamusul funcționează în strînsă corelație cu hipofiza, avînd cu ea și legături anatomice, relevate prin cele două contribuții românești, și anume: tractul hipotalamohipofizar, descoperit în 1925 de I. T. Niculescu și Răileanu și sistemul venos porthipofizar, de Fr. Rainer și demonstrat de Gr. T. Popa și U. Fielding, în 1930. Descoperirea tractului hipotalamohipofizar, ca și a unor granule secretorii decelate de-a lungul său, prin metoda histochimică a lui Gömöri, ce au fost considerate multă vreme ca artefacte, au permis, în 1949, lui Bargmann și Scharrer, să fundamenteze neurocrinia, intuită cu mulți ani înainte de R. Collin. Îndeosebi nucleii supraoptic și paraventricular contribuie, prin neuriții pericarionilor lor, la formarea tractului hipotalamohipofizar. Funcția neurosecretorie a sistemului hipotalamohipofizar (tab. 51) apare abia după naștere și ea transportă, spre neurohipofiză, se știe azi, cei doi hormoni hipotalamici: vasopresina (adiuretina) și ocitocina. Dovada acestei neurocrinii a fost dată de Bargmann, Hild și Zelter, care au obținut un extras alcoolic din nucleii hipotalamici de la cîine și om, ce conține acești doi hormoni. Cît privește sistemul porthipofizar, cercetări complementare (Wislocki și King) au arătat că direcția de circulație a sîngelui venos merge de la hipotalamus spre hipofiză și nu de la hipofiză spre hipotalamus, cum susținea Popa. Acest sistem a fost ulterior confirmat și la amfibii, păsări și mamifere. Lobul intermediar al hipofizei secretă un hormon melanoforotrop, care intervine în adaptarea mimetică a colorației animalelor la mediu, prin migrarea pigmentului melanic din piele spre adîncime, vehiculat de mela-

@RedAbaris 2013

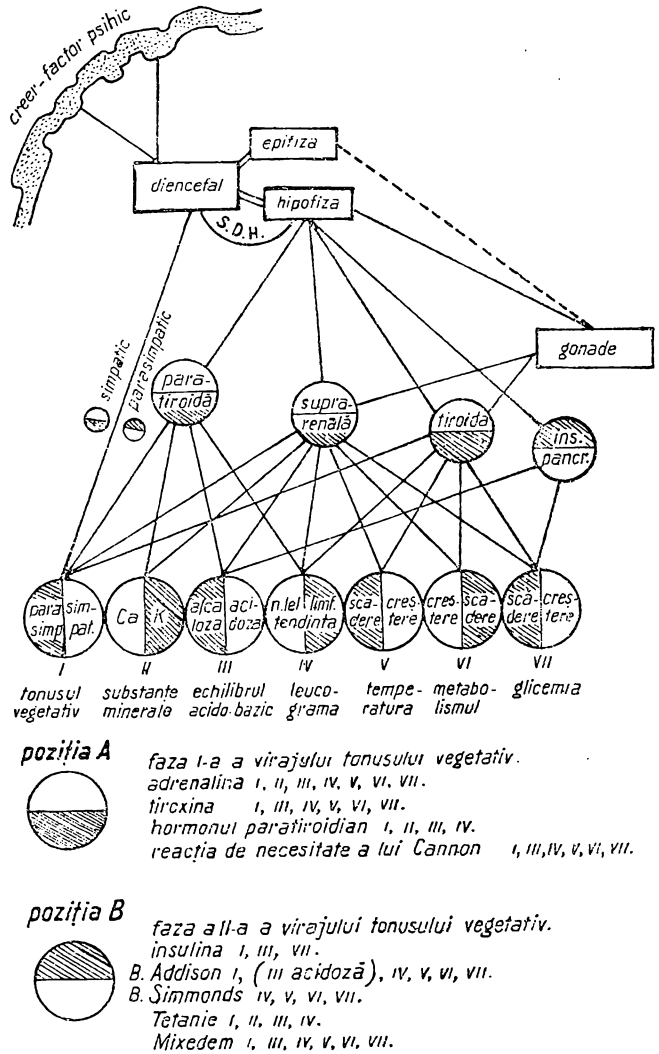

Fig. 118. Schema reglării neurovegetative (după Ferdinand Hoff)

nofore. Hipofiza anterioară, adenohipofiza, secretă o serie de hormoni endocrinotropi (vezi pag. 304).

Din punct de vedere funcțional, hipotalamusul apare ca un tablou de comandă enorm și complex, de captare, tratare și transmitere de mesaje, comprimat într-un spațiu mic, ca o placă turnantă a sistemului mezencefalolimbic. Activitățile hipotalamice pot fi clasificate, arbitrar, în:

- funcții biologice fundamentale cu rol homeostazic;
- funcții de adaptare;
- funcții comportamentale;
- funcții endocrine.

În concordanță cu aceasta putem delimita:

– *Hipotalamusul neendocrin.* Are o intervenție esențială în comportamentele instinctive (de apărare și atac, de alimentație și de reproducere),

@RedAbaris 2013

în termoreglare, în numeroase reglări homeostazice și viscerale și în comportamentul emoțional, afectiv, condiționat sau social. În realitate, toate aceste procese comportă mecanisme neuroendocrine predominant vegetative și implică de cele mai multe ori componente endocrine.

– *Hipotalamusul endocrin.* Funcțiile sale țin, pe de o parte, de sistemul magnocelular, iar pe de alta, de sistemul parvocelular.

Sistemul hipotalamic neurohipofizar magnocelular. Acest sistem este reprezentat de nucleii supraoptic și paraventricular. Neuronii acestor nuclei, așa cum o indică și denumirea lor, sînt caracterizați prin dimensiuni mari, prin capacitatea de captare intensă a metioninei marcate și de colorare specifică cu alaun de crom-hematoxilină (metoda Gömöri), ei reprezentînd locul de secreție al hormonului antidiuretic și ocitocinei, neurohormoni hipotalamici cu acțiuni periferice.

Cumularea treptată a observațiilor (Cajal, 1894; Scharrer și Gaup, 1933; Bargmann și Scharrer, 1951) a dus la clarificarea aspectelor legate de structura și funcția acestui sistem devenit clasic: materialul neurosecretor produs de nucleii magnocelulari migrează de-a lungul axonilor tractului supraoptic hipofizar în neurohipofiză, unde este stocat, pentru ca apoi să intre în circulația sistemică, ca hormoni activi ai hipofizei posterioare.

Teoria „o celulă – un hormon", conform căreia cei doi hormoni principali ai sistemului hipotalamic magnocelular – vasopresina (ADH) și ocitocina (OT) – sînt secretați de grupuri separate de celule (Olivecrona, 1957; Bisset și colab., 1963; Sokol și Valtin, 1967), a fost infirmată de studiile lui Leclerc și Pelletier (1974), care au demonstrat imunohistochimic că atît nucleii supraoptici, cît și cei paraventriculari participă în egală măsură la sinteza vasopresinei, iar ocitocina este sintetizată numai de nucleul supraoptic (Bisset și colab., 1973).

Nucleii magnocelulari hipotalamici, pe lîngă cei doi hormoni, mai secretă unele proteine purtătoare, numite neurofizine, notate cu A și B, sau I și II. Nu se știe dacă aceste neurofizine sînt specifice pentru vasopresină și, respectiv, ocitocină. Neclarificat este și locul de sinteză al acestora, deși majoritatea datelor mai recente pledează pentru concluzia că atît nucleul supraoptic, cît și cel paraventricular participă la secreția ambelor neurofizine.

Sistemul parvocelular hipotalamic coincide cu zona hipotalamică hipofizotropă. Acordul este unanim în a include în această zonă regiunea tuberoinfundibulară, în care se găsesc aproape toți neurohormonii peptidergici hipofizotropi, însă întinderea zonei hipotalamice hipofizotrope este imprecis circumscrisă.

Pentru localizarea morfologică, în zonele parvocelulare ale hipotalamusului, a peptidelor izolate, s-au aplicat metodele imunohistochimice.

În 1975 s-au descoperit peptide endogene cu proprietăți narcotizante, cunoscute sub denumirea de endorfine. Primele endorfine identificate au fost o pereche de pentapeptide: leucin- și metionin-encefalina.

Endorfinele acționează nu numai ca analgezice sau ca modulatori ai comportamentului (Bloom și colab. 1976; Jacquert și Marks, 1976), ci și ca modulatori ai funcțiilor neuroendocrine. β-endorfina este distribuită în mici cantități în creier și în hipofiză (Bloom și colab., 1978).

Fibrele și terminațiile nervoase cu conținut encefalinic se situează în majoritatea nucleilor hipotalamici, sprijinind părerea că aceste peptide ar acționa ca neurotransmițători, care influențează eliberarea hormonilor tropi hipofizari. În special ganglionii bazali conțin mari cantități de encefaline.

@RedAbaris 2013

în nucleul caudat, *locus coeruleus* și nucleii bulbului, encefalinele apar în dendrite.

În afara sistemului nervos central, encefalinele se găsesc în plexul mienteric, în unii ganglioni simpatici, în celulele endocrine ale tubului digestiv și în multe celule ale medulosuprarenalei.

În eminența mediană, pe lîngă grupa neuronilor tuberoinfundibulari, cu origine în zona hipofizotropă a hipotalamusului, se proiectează și un grup de terminații nervoase, care secretă amine biogene. Acest sistem neuronal aminergic își are corpii celulari localizați în nucleii din creier, ca neuroni serotoninergici, în nucleul rafeului din mezencefal, dopaminergici, în substanța neagră și noradrenergici, în *locus coeruleus*. De asemenea, există o cale principală dopaminergică din regiunea periventriculară arcuată (tab. 51).

Tabelul 51

Aparatul secretor diencefalic (sinteză)

Neurosecreția	Neurocrinia	Ependimocrinia
– Grupele magnocelulare ale nucleilor supraoptici și paraventriculari au activitate endocrină – Neurosecreția neuronilor acestora coboară pe axoni în hipofiza posterioară – Aici se acumulează, apoi este eliberată în sînge – Nucleii hipotalamici secretă hormoni care trec în regiunea tuberiană reglînd activitatea hipofizei anterioare – O parte a neurosecreției hipotalamice trece și de-a lungul fibrelor nervoase dispersate în epifiză, mezencefal și nucleul amigdalian	– Este fenomenul de excreție, în interiorul sistemului nervos, a produșilor elaborați de organele glandulare sau secretorii, cum sînt hipofiza, epifiza – Este inversul neurosecreției	– Este realizată de organele ependimare ale celui de-al III-lea ventricul (sau glandele endocrine ale encefalului), organele subcomisural, subfornical și paraventricular – *Organul subcomisural* este format de epiteliul ependimar de pe fața inferioară a comisurei albe posterioare – *Organul subfornical* este situat între cele două orificii Monro, deasupra chiasmei optice – *Organul paraventricular* corespunde porțiunii de ependim ce acoperă nucleul paraventricular – Celulele ependimare ale acestor organe, situate la intrarea și ieșirea ventriculului III, elaborează produși coloidali – După unii autori și ependimul ventriculului IV are același rol – Fibrele lui Reissner, fixate superior pe organul subcomisural, și care traversează apeductul lui Sylvius, ventriculul IV și canalul medular, s-ar părea că au rol în realizarea unei unități între toate organele ce participă la ependimocrinie – Toate aceste organe glandulare sînt legate între ele și cu formațiunile vegetative din tot sistemul nervos, prin fibre nervoase

@RedAbaris 2013

Este preferabil ca în locul termenilor de „sistem parvocelular" și „zonă hipofizotropă" să se folosească noțiuni precise privind rolul hipotalamusului endocrin, după cum urmează (fig. 119):

— *Funcția tireotropă hipofizară* este controlată de o zonă hipotalamică, care include aria preoptică și regiunea anterioară cuprinsă între eminența mediană și nucleul paraventricular. Această zonă, în care se află o concentrație mare de hormon de eliberare a tirotropinei este situată în vecinătatea unei regiuni hipotalamice „neendocrine", care intervine în proce-

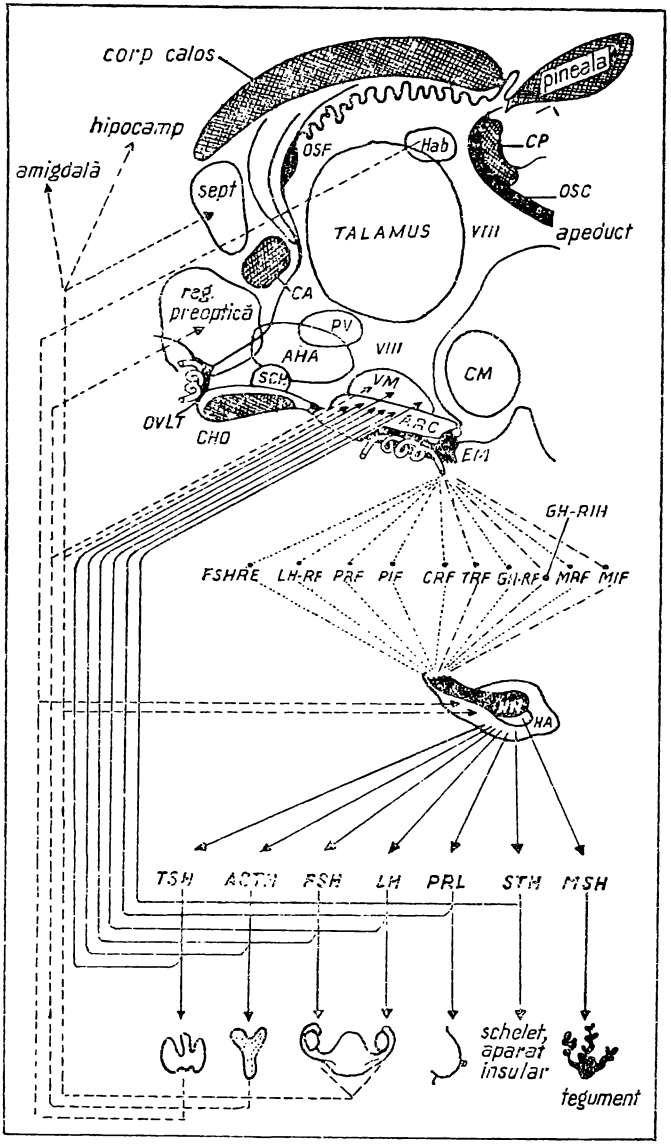

Fig. 119. Schema căilor generale de reglare neuroendocrină

AHA — aria hipotalamică anterioară; ARC — nucleu arcuat; CA — comisura anterioară; CHO — chiasma optică; CM — corp mamilar; CP — comisura posterioară; Hab — nuclei habenulari; HN — neurohipofiză; OVLT — organul vascular al laminei terminale; PV — nucleu paraventricular; SCH — nucleu suprachiasmatic; OSC — organ subcomisural; OSF — organ subfornical; VM — nucleu ventromedian; HA — hipofiza anterioară; EM — eminența mediană

@RedAbaris 2013

sele de termoreglare. Hormon de eliberare a tirotropinei există însă şi la nivelul măduvei spinării, trunchiului cerebral, mezencefalului, nucleilor cenuşii, septului şi cortexului. Localizarea extrahipotalamică a hormonului de eliberare a tirotropinei sugerează şi acţiunile sale extrahipofizare, respectiv neuromodulatoare.

– *Funcţia gonadotropă hipofizară* pare să fie controlată de regiunea hipotalamusului mijlociu, care corespunde părţii laterale a zonei externe a eminenţei mediane, unde se află concentraţia maximă de hormon care eliberează hormonul luteinizant. Neuroni cu hormon de eliberare a hormonului luteinizant există şi în regiunile preopticoterminală şi retromamilară, la nivelul septului, mezencefalului şi în toate organele periventriculare. În afară de aceasta s-au descris: tractul hipotalamoinfundibular cu conţinut de hormon de eliberare a hormonului luteinizant; tractul preopticoterminal conţinînd acest hormon, precum şi căi conţinînd hormonul menţionat, cu destinaţie epitalamică, rinencefalică, mezencefalică şi telencefalică.

– Zona hipotalamică ce controlează *funcţia corticotropă hipofizară* este foarte întinsă, respectiv, de la hipotalamusul anterior la nucleii mamilari.

– Hipotalamusul infundibulotuberos (şi, în special, nucleul arcuat) pare să controleze *funcţia hipofizară prolactinică.*

– Zone imprecis delimitate din hipotalamusul anterior şi mijlociu ar fi răspunzătoare de *funcţiile hipofizare care intervin în creşterea şi activitatea melanocitelor.*

În afară de aceasta, neuronii cu punct de plecare sau punct terminal hipotalamic, precum şi fibrele nervoase care străbat hipotalamusul, conţin acetilcolină, monoamine (noradrenalină, dopamină şi serotonină), acid gama-aminobutiric, endorfine, encefaline şi alţi neurohormoni modulatori.

Hipotalamusul primeşte aferenţe: colinergice, pe cale tegmentală ventrală, noradrenergice, prin fasciculele dorsal şi ventral, dopaminergice, prin fasciculul tuberoinfundibular şi serotoninergice, provenind din rafeu, din punte şi din mezencefal.

La acest nivel se exercită, de asemenea, unele din principalele acţiuni neuromodulatoare ale hormonilor periferici, care duc la închiderea circuitelor feed-back.

Prin tehnici de colorare asociate cu microscopie optică se evidenţiază:

– celulele somatotrope, care se colorează cu oranj-G şi secretă hormon somatotrop;

– celulele mamotrope, care se colorează cu eritrozină şi secretă prolactină;

– celulele melanocorticotrope, care se colorează cu PAS (acid periodic-Schiff) şi cu albastru de alizarină şi care secretă hormonul corticotrop, hormonul beta-lipotrop şi hormonul melanocitostimulator (celulele care secretă acest ultim hormon sînt mai numeroase în partea intermediară);

– celulele gonadotrope, care se colorează cu acid periodic-Schiff şi cu albastru de alizarină;

– celulele tireotrope, care se colorează cu acid periodic – Schiff, albastru de alizarină şi în special albastru de alcian.

Prin microscopie electronică se evidenţiază caracterele lor cele mai fine (forma, dimensiunile şi diametrul granulelor de secreţie).

În ceea ce priveşte structura hormonilor adenohipofizari, se diferenţiază trei grupe:

– hormonul somatotrop şi prolactina, care prezintă o omologie importantă: din cei 190 aminoacizi ai lor, 161 sînt identici;

@RedAbaris 2013

– tireostimulina, hormonul foliculostimulant şi hormonul luteinizant, glicoproteine al căror lanţ peptidic alfa este identic;

– hormonul corticotrop, hormonul melanocitostimulante şi hormonul beta-lipotrop (beta-lipotropina „molecula mamă" a endorfinelor şi metionin-encefalinei), care au importante secvenţe analoage de acizi aminaţi.

Raporturi vasculare şi nervoase hipotalamohipofizare. Vascularizaţia hipotalamusului este asigurată de arterele hipotalamice care provin din carotide şi din poligonul Willis şi care se termină în capilare foarte dense, în special în nucleii supraoptic şi paraventricular (fig. 120).

Vascularizaţia hipofizei este asigurată de arterele hipofizare.

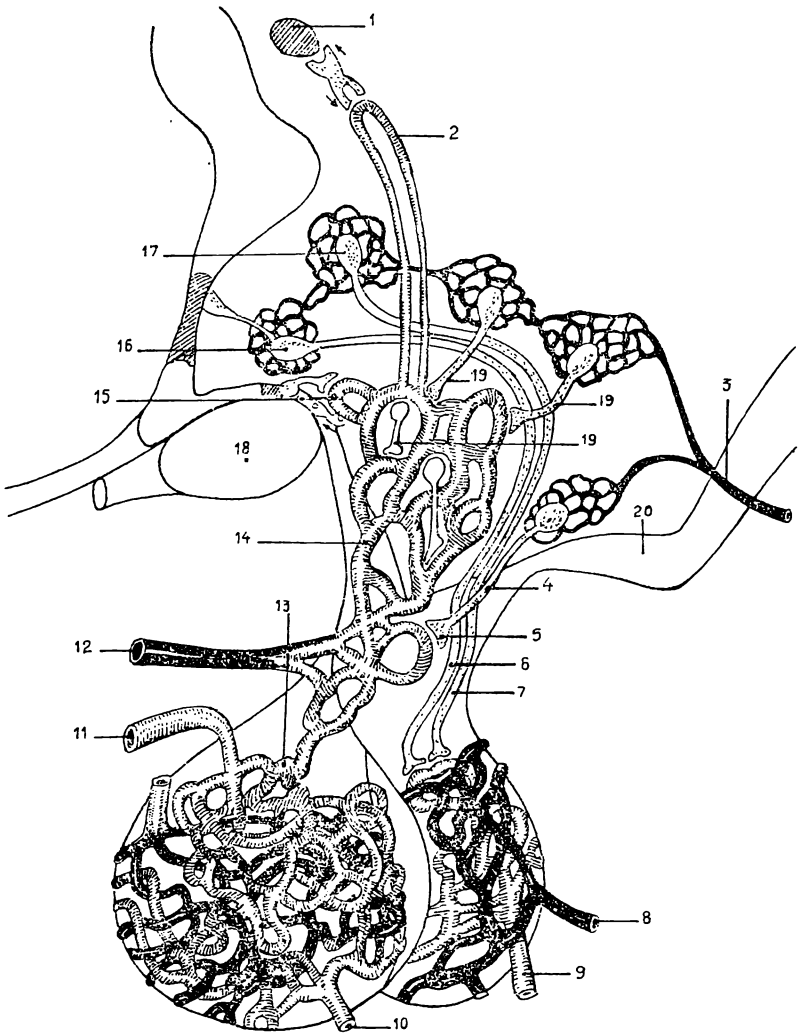

Fig. 120. Raporturi vasculare şi nervoase hipotalamohipofizare

1 – organ subfornical; 2 – ansă lungă; 3 – a. hipotalamică; 4 – tractul tuberohipofizar; 5 – terminaţie în măciucă; 6 – tractul supraopticohipofizar; 7 – tractul paraventriculohipofizar; 8 – a. hipofizară inferioară; 9 – v. hipofizară; 10 – v. hipofizară laterală; 11 – sinus venos perihipofizar; 12 – a. hipofizară superioară; 13 – plex capilar port secundar; 14 – plex capilar port primar; 15 – ansă scurtă; 16 – nucleu supraoptic; 17 – nucleu paraventricular; 18 – organ prechiasmatic; – 19 tract tuberohipofizar; 20 – nucleii tuberali

@RedAbaris 2013

Artera hipofizară inferioară irigă lobul posterior (retrohipofiza) şi se termină într-o reţea capilară banală.

Artera hipofizară superioară urcă spre zona infundibulotuberoasă şi spre eminenţa mediană; ea se termină într-o reţea de capilare cu ochiuri foarte strînse, corespunzînd *plexului primar;* la om, plexul primar se împarte în plex inferior şi superior. Plexul primar dă naştere unor vase cu un calibru mai mare: vaselor porte. Acestea coboară şi se termină la rîndul lor la nivelul lobului anterior al hipofizei în *plexul capilar secundar* şi apoi sînt drenate de sinusul venos perihipofizar.

Este vorba de sistemul port hipofizar al lui P o p a şi F i e l d i n g, care îşi are originea şi se termină în capilare fără a trece prin inimă.

Inervaţia *hipofizei anterioare* comportă fibre simpatice, care provin din capsula sa, şi fibre parasimpatice. Majoritatea acestora din urmă sînt aduse de nervii petroşi. Dacă lobul anterior (partea distală) nu primeşte direct de la hipotalamus decît cîteva fibre parasimpatice, în schimb lobul intermediar (partea intermediară) posedă o bogată inervaţie dopaminergică, acid gama-aminobutiric-ergică şi peptidergică, ale cărei acţiuni directe se exercită asupra părţii distale.

Desigur, prin intermediul sistemului port, antehipofiza este supusă acţiunilor *tractului tuberohipofizar* (tuberoinfundibular).

Neurosecreţia tractului tuberohipofizar este constituită de neurohormonii peptidergici hipofizotropi (factori de eliberare sau hormoni de eliberare) şi de neurohormonii cu rol de transmitere sau de modulare. Aceşti neuroni sînt de asemenea bogaţi în acetilcolină, noradrenalină, dopamină şi serotonină. Ei dispun totodată de echipamentul enzimatic necesar metabolismului colinergic şi monoaminergic. Celulele hipofizare sînt prevăzute cu receptori specifici tuturor acestor neurohormoni.

Hipofiza posterioară, considerată ca o prelungire hipotalamică, are raporturi nervoase directe cu hipotalamusul prin tractul supraopticohipofizar şi tractul paraventriculohipofizar.

Cele două tracturi vehiculează astfel hormonul antidiuretic şi ocitocina, secretaţi de nucleii supraoptici şi paraventriculari, neurohormoni hipotalamici legaţi de neurofizine care vor fi depozitaţi la nivelul neurohipofizei.

Organe paraventriculare (circumventriculare). Sînt reprezentate de epifiză, de organele subcomisural, subfornical şi vascular ale lamei terminale, de glanda prechiasmatică şi de *area postrema.*

Cu excepţia epifizei, celelalte sînt numite şi „organe ependimare ale ventriculului al III-lea". Aceste organe corespund unor zone de condensare şi unor modificări ale celulelor ependimare ale ventriculului al III-lea, celule care iau astfel numele de *tanicite.* Deşi există diferenţe anatomice şi funcţionale zonale sau locale, s-a propus termenul de *„sistem cu tanicite".*

Profilul tip al sistemului cu tanicite ar fi următorul:

Tanicitele, care sînt celule ependimare de dimensiuni mari şi de formă alungită, au o membrană apicală acoperită cu vilozităţi care sînt în raport cu ventriculul al treilea. Cealaltă extremitate prezintă pseudopode care vin în contact cu ansele scurte sau lungi ale ramificaţiilor sistemului port.

Datorită mişcării pe care o pot efectua tanicitele, suprafaţa de contact capilar este variabilă.

Tanicitele sînt înconjurate din abundenţă cu neuroni, în special monoaminergici, şi conţin granule de neurosecreţie.

Ele constituie astfel o punte de legătură între sistemul ventricular, neuroni şi adenohipofiză, prin intermediul sistemului port.

@RedAbaris 2013

Datorită sistemului cu tanicite, transportul neurohormonilor s-ar putea realiza de la neuroni spre sistemul port şi lichidul cefalorahidian şi de la lichidul cefalorahidian spre sistemul port.

Secreţia hipotalamusului endocrin se referă la: neurohormonii transmiţători, neurohormonii modulatori, neurohormonii hipotalamici cu acţiune directă asupra ţesuturilor ţintă situate la distanţă, şi anume, hormonul antidiuretic şi ocitocina, precum şi neurohormonii hipofizotropi peptidergici.

Dintre aceştia din urmă s-au izolat şi sintetizat factori a căror structură chimică se cunoaşte şi sînt numiţi hormoni de eliberare; cei a căror structură chimică este încă necunoscută sînt denumiţi factori de eliberare:

Dintre hormonii de eliberare citäm:

– FSH-RF (hormon foliculinostimulant – foliberină), care acţionează asupra folitropinei (FSH – glandulotrop adenohipofizar) conducînd la stimularea maturaţiei foliculilor ovarieni şi a spermatogenezei;

– LH-RF (hormon luteinostimulant – luliberină), ce acţionează asupra lutropinei (LH – hormon de stimulare a celulelor interstiţiale – glandulotrop adenohipofizar), ce acţionează asupra celulelor interstiţiale ale ovarului şi testicululuí, stimulează ovulaţia, transformarea foliculului în corp galben sau secreţia de testosteron;

– PRF (prolactoliberina) ce acţionează asupra prolactinei (hormon mamotropic – PRL – glandulotrop adenohipofizar) şi stimulează proliferarea şi secreţia glandei mamare;

– PIF (prolactostatina) cu acţiune inversă faţă de PRF, inhibînd secreţia de prolactină;

– CRF (corticoliberina) ce acţionează asupra corticotropinei (ACTH – glandulotrop adenohipofizar), care stimulează secreţia şi dezvoltarea cortexului suprarenal;

– TRF (tiroliberina), ce acţionează asupra tirotropinei (TSH – glandulotrop adenohipofizare), care stimulează dezvoltarea şi secreţia glandei tiroide;

–GH-RF (somatoliberina) ce acţionează asupra STH (hormon somatotrop – hormon de creştere – growth-hormone – hormon efector adenohipofizar), care stimulează procesele de creştere;

– Somatostatina (GH-RIH) ce acţionează invers, inhibînd eliberarea de somatotropină;

– MRF (melanoliberina), care acţionează asupra melanotropinei (– MSH – hormon efector adenohipofizar), care stimulează dilatarea celulelor melanofore cutanate, participînd la procesele de pigmentare;

– MIF (melanostatina) ce acţionează invers, inhibînd eliberarea de somatotropină.

Menţionăm că, în adenohipofiză, hormonii proteici STH şi PRL se formează la nivelul celulelor acidofile; ACTH, hormon proteic, cu punct izoelectric apropiat de glicoproteine, în celulele cromofobe; iar TSH, FSH, LH, MSH, hormonii glicoproteici, în celulele bazofile (PAS pozitive).

Tehnici imunohistochimice permit să se distingă, printre celulele acidofile şi bazofile, varietăţi celulare ce corespund diferiţilor hormoni; se consideră că toate aceste celule se formează de la o celulă susă nedeferenţiată, din grupul celulelor cromofobe.

Microscopia electronică a permis diferenţierea acestor celule prin formă, granulaţii şi dezvoltare variabilă ale ergastoplasmei şi aparatului lui Golgi. Producerea şi eliberarea de hormoni se face prin exocitoză.

@RedAbaris 2013

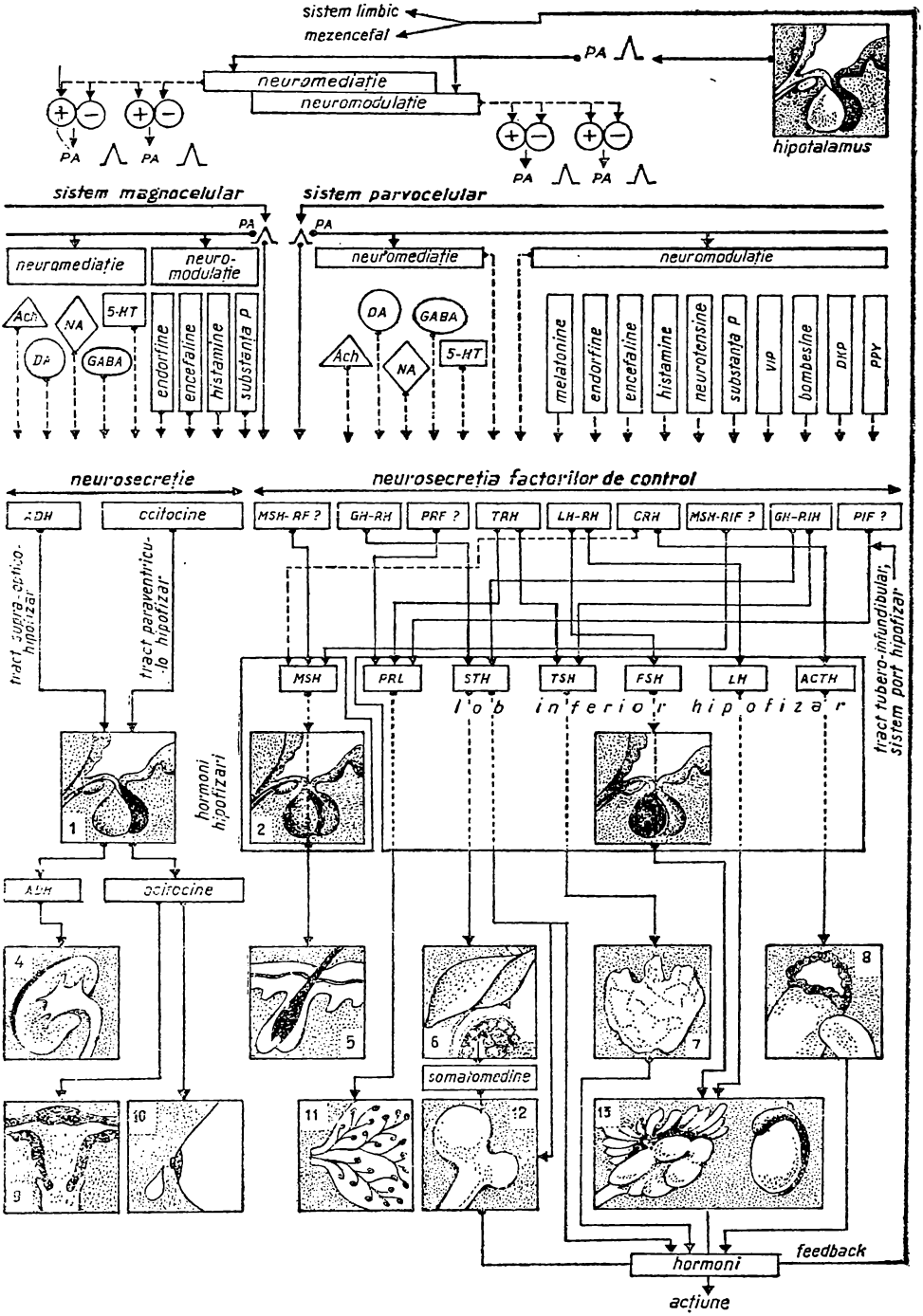

Fig. 121. Relații funcționale hipotalamohipofizare

1 — neurohipofiza (lob posterior al hipofizei); 2 — lobul intermediar al hipofizei; 3 — lob anterior hipofizar; 4 — rinichiul; 5 — tegumentul; 6 — ficatul; 7 — tiroida; 8 — glanda corticosuprarenală; 9 — uterul; 10 — glanda mamară (excreția lactată); 11 — glanda mamară (secreția lactată); 12 — oasul; 13 — ovarul și testiculul

@RedAbaris 2013

Neurotransmițătorii și neuromodulatorii acționează asupra secreției hipotalamice hipofizotrope în funcție de specificitatea fiecărei zone, de vîrstă, de sex și de stările fiziologice (fig. 121) (S. Poenaru).

La baza unor astfel de acțiuni stau:

– interacțiunile care există între neurotransmițătorii înșiși;

– interacțiunile care există între neuromodulatori;

– interacțiunile care există între neuromodulatori și neurotransmițători;

– interacțiunile care există între hormonii adenohipofizari, neurotransmițători și neuromodulatori;

– interacțiunile care există între hormonii periferici, neurotransmițători și neuromodulatori (mecanismele de închidere ale circuitelor de retrocontrol se realizează de obicei după acest ultim exemplu); în ceea ce privește reglarea secreției adenohipofizare propriu-zise, neurotransmițătorii, neuromodulatorii, hormonii de eliberare și factorii de eliberare acționează asupra unor receptori specifici. Acțiunile celor dintîi pot avea loc înainte și (sau) după fixarea unui alt ligand la receptorii celulei hipofizare (hormon de eliberare, factor de eliberare sau hormon periferic);

– s-au constatat, de asemenea, interacțiuni prealabile între doi sau mai mulți hormoni de eliberare (factori de eliberare) sau între hormoni de eliberare (factori de eliberare) și hormoni periferici care acționează asupra aceleiași celule hipofizare;

– mecanismele de acțiune ale hormonilor de eliberare (factorilor de eliberare) s-ar exercita prin intermediul adenozin-monofosfatului ciclic și al fosfatidil-inozitolului. Este posibil ca în funcție de vîrstă, de sex și de stările fiziologice, același hormon de eliberare să acționeze prin cele trei mecanisme: este cazul hormonului de eliberare a hormonului luteinizant;

– rolul K^+ (și nu al Na^+) și al Ca^{++} ar fi de asemenea important.

Hormonii adenohipofizari sînt clasificați în două grupe:

– hormoni cu acțiune directă asupra țesuturilor țintă situate la distanță: hormonul somatotrop, prolactina și hormonul melanotrop;

– hormoni cu acțiune asupra glandelor endocrine periferice (stimuline hipofizare): tireostimulina, gonadostimulinele (hormonii luteinizant și foliculostimulator) și hormonul adrenocorticotrop.

Sistemul mezencefalolimbic

Sistemul mezencefalolimbic, acreditat recent în literatura de specialitate, este alcătuit din circuite nervoase conținînd aferențe și conexiuni reciproce între structurile corticale și subcorticale ale celor două zone numite „limbi", cu rol deosebit în reglajele complexe neurohumorale (fig. 122). Cei doi limbi sînt:

a) *limbul intern* (rinencefalul în sensul îngust al cuvîntului, format din neocortex) incluzînd:

– bulbul olfactiv și formațiunile olfactive (peduncul și bandelete olfactive);

– complexul amigdalian (nuclei corticomediani și bazali laterali);

– formațiunea hipocampică (cornul lui Ammon);

– fornixul (cu *septum lucidum*);

b) *limbul extern* (format din perialocortex sau mezocortex), constituit din:

– gyrus cinguli (circumvoluția corpului calos):

@RedAbaris 2013

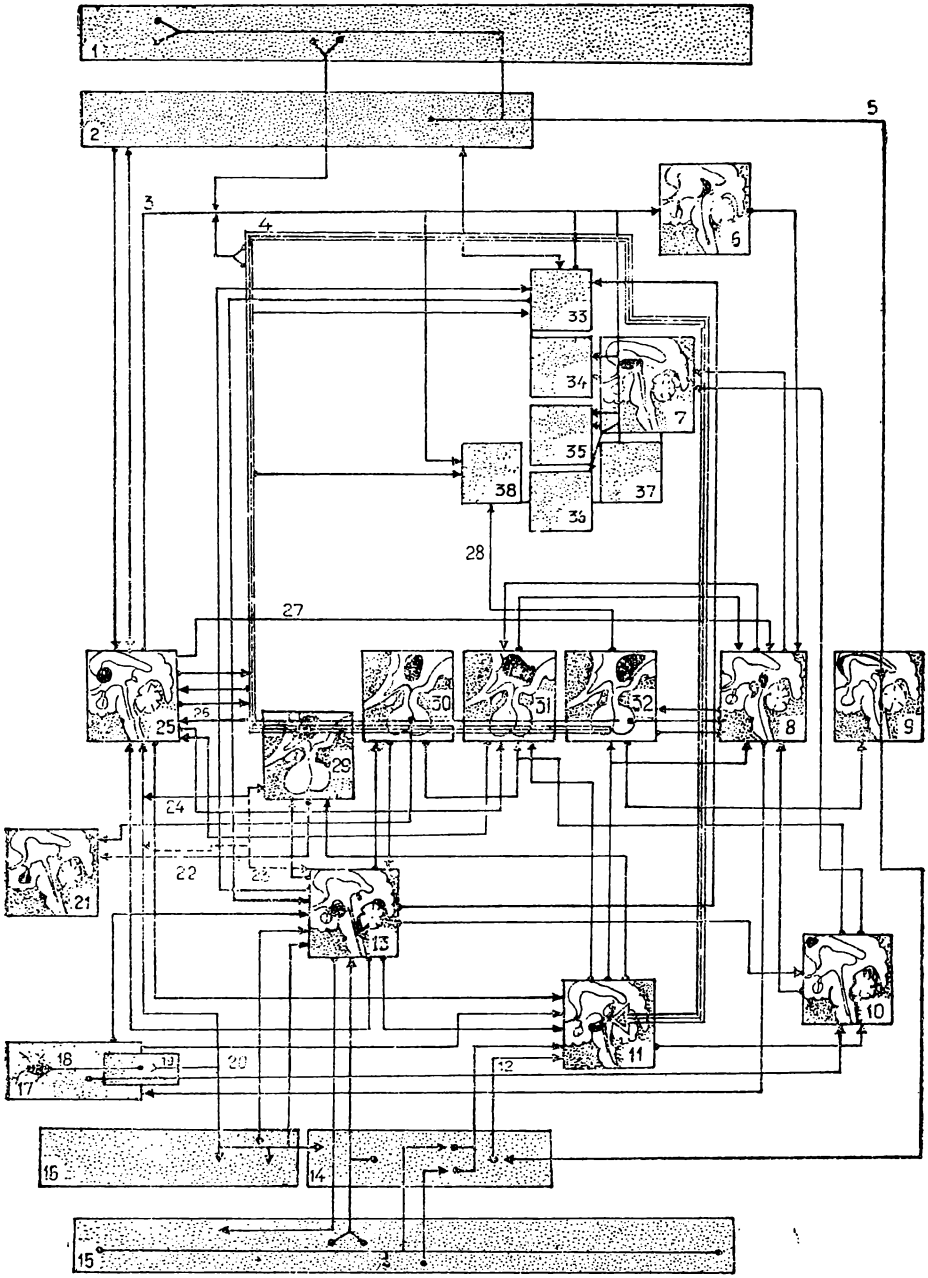

Fig. 122. Sistemul mezencefalolimbic

1 — izocortex neopalial frontoparietal; 2 — cortex frontal; 3 — stria medulară; 4 — fornix; 5 — fascicul habenulopontin; 6 — epitalamus; 7 — talamus; 8 — mezencefal; 9 — cingulum; 10 — corpul striat; 11 — hipocampul; 12 — fasciculul temporohipocampic; 13 — nucleul amigdalian; 14 — cortex temporal; 15 — izocortex neopalial frontotemporooccipital; 16 — alocortex paleopalial (arii septale, girus subcalos, arii paleoolfactive); 17 — bulbul olfactiv; 18 — celule mitrale; 19 — tubercul olfactiv; 20 — tract olfactiv; 21 — hipofiza; 22 — tractul supraoptico- și paraventriculohipofizar; 23 — stria terminală; 24 — tractul tuberohipofizar; 25 — septum; 26 — fasciculul median al telencefalului; 27 — fibre septotectale; 28 — fasciculul mamilotalamic; 29 — hipotalamusul anterior; 30 — hipotalamus median; 31 — hipotalamus lateral; 32 — hipotalamus posterior; 33 — nucleu dorsomedian al talamusului; 34 — nucleu reticular talamic; 35 — nucleu centromedian talamic; 36 — nucleul dorsolateral talamic; 37 — nucleul ventrolaminar talamic; 38 — nucleu anterior talamic

@RedAbaris 2013

– gyrus hippocampi (circumvoluţia parahipocampică sau lobul piriform);

şi, pe de altă parte:

a) *izocortexul neopalial:* prefrontal, temporal, frontoparietal şi frontotemporooccipital (cortex asociativ);

b) *nucleii talamici:*

– de releu specific senzorial: anterior, ventral anterior şi dorsomedian;

– de releu specific somatoestezic: ventromedian;

– „elaboratori" şi de releu de activităţi integrate: dorsolateral.

– nespecifici (cu proiecţie difuză): reticulari, intralaminari şi centromediani;

c) *hipotalamusul:* anterior, lateral, mijlociu şi posterior;

d) *epitalamusul* (nucleul median al habenulei);

e) *mezencefalul* (formaţiunea reticulată şi tectumul) (după N a u t a, aria limbică mezencefalică cuprinde: partea ventrală a substanţei cenuşii centrale, aria tegmentară ventrală Tsai, nucleul interpeduncular, nucleii tegmentari Bechterev şi Gudden);

f) *corpul striat* (conexiuni directe cu putamenul şi indirecte cu cele două componente ale nucleului lenticular).

Sistemul mezencefalolimbic intervine în:

– controlul şi modularea informaţiilor senzitive şi senzoriale;

– formarea şi consolidarea comportamentelor instinctive de apărare, alimentare şi reproducere;

– controlul şi modularea actelor vegetative (cu conţinut homeostazic şi/sau homeorezic) şi motorii legate de adaptare;

– motivaţia comportamentală;

– reactivitatea emoţională şi afectivă;

– procesele de învăţare şi de memorizare;

– modularea nivelului de stări de veghe şi somn;

– adaptarea la mediul natural şi social.

Sistemul mezencefalolimbic este una din cele mai complexe unităţi biologice neuroendocrine.

El cuprinde numeroase structuri neurosecretorii şi sinapse (care la rîndul lor sînt unităţi biologice neuroendocrine), precum şi componente ale altor unităţi neuroendocrine: ale sistemului hipotalamohipofizar, ale sistemului epitalamoepifizar şi ale sistemelor de stare de veghe şi de somn şi de activitate onirică.

Sistemul mezencefalolimbic este de asemenea placa turnantă a unităţilor neuroendocrine informaţionale (cinematice, automate şi structurale), funcţionale (mecanisme neuroendocrine) şi logistice (raporturi neuroendocrine).

Sistemul mezencefalolimbic este:

– sediul de producere a neurohormonilor cu acţiune periferică;

– sediul principal de producere şi de acţiune a neurohormonilor hipofizotropi (hormoni de eliberare şi factori de eliberare);

– sediul principal de acţiune a hormonilor epifizari;

– unul din principalele sedii de producere şi de acţiune a neurohormonilor transmiţători (neurohormoni mediatori): acetilcolină, noradrenalină, dopamină, serotonină, acid gama-aminobutiric, glicină (glicocol), acizi aminaţi (acid glutamic şi acid aspartic);

– unul din principalele sedii de acţiune a hormonilor neuromodulatori: aceştia pot fi clasificaţi în patru grupe:

@RedAbaris 2013

1) *neurohormoni modulatori:* adrenalină, endorfine (alfa-endorfină, beta-endorfină, gama-endorfină și delta-endorfină), leucină-encefalină, metionină-encefalină, substanța P, neurotensină, purină, octopamină, feniletanolamină, triptamină, metoxitriptamină, gama-hidroxibutirat;

2) *hormoni pluritisulari cu rol neuromodulator:* prostaglandine, histamină, peptidă intestinală vasoactivă;

3) *hormoni ai glandelor periferice care au și un rol neuromodulator:* hormoni tiroidieni (triiodotironină și tiroxină), hormoni corticosteroizi, hormoni gonadici (estrogeni, progesteron și testosteron);

4) *alte substanțe biologice cu rol neuromodulator:* angiotensina II și somatomedina.

Reglarea stării de veghe și somn

Starea de veghe este întreținută în special prin activitatea sistemului reticulat activator ascendent. Deși neuronii reticulari posedă un anumit automatism, totuși:

a) *sistemul reticulat activator ascendent este solicitat de:*

– influxuri aduse de colateralele aferente pornind de la marile căi somatoestezice, senzoriale și somatice;

– influxuri corticale;

– influxuri provenind de la hipotalamus (în special de la cel posterior);

– influxuri subtalamice;

– însușirile fizico-chimice ale sîngelui;

b) *sistemul reticulat activator ascendent este supus influențelor tonice, de facilitare, ale unui sistem noradrenergic* avînd originea în partea anterioară a *locus*-ului *coeruleus;* traseul acestui sistem corespunde fasciculului noradrenergic dorsal.

Se menționează trei posibilități de acțiune ale sistemului noradrenergic:

– o acțiune stimulatoare directă asupra cortexului;

– o acțiune stimulatoare indirectă asupra cortexului, proiectîndu-se întîi asupra formațiunii reticulate mezencefalice, punct de plecare al neuronilor colinergici care, la rîndul lor, stimulează cortexul;

– o acțiune inhibitoare asupra sistemului rafeului (care intervine în cursul somnului lent).

Concomitența acestor trei acțiuni este de asemenea plauzibilă, precum și acțiunea asupra sistemului talamic cu proiecție difuză.

Un alt sistem, *sistemul dopaminergic,* avînd originea în *locus niger,* care se poate suprapune fasciculului dopaminergic nigrostriatal, exercită un rol dinamogen asupra proceselor extrapiramidale răspunzătoare de tonusul postural al stării vigile.

Catecolaminele (noradrenalina și dopamina) și acetilcolina au însă rolul principal în starea de veghe corticală și posturală.

Mecanismele axate pe starea de veghe, care comportă procese mai integrate, cum sînt atenția, memoria, condiționarea și învățarea, cer desigur și intervenția altor neurohormoni (fig. 123).

În starea vigilă, și în funcție de unii factori de condiționare care țin de specie și de individ, probabil prin intervenția sistemului talamocortical și în mod sigur după inhibarea formațiunii reticulate mezencefalice, va intra în acțiune *sistemul serotoninergic al rafeului* (structuri bulbopontine).

@RedAbaris 2013

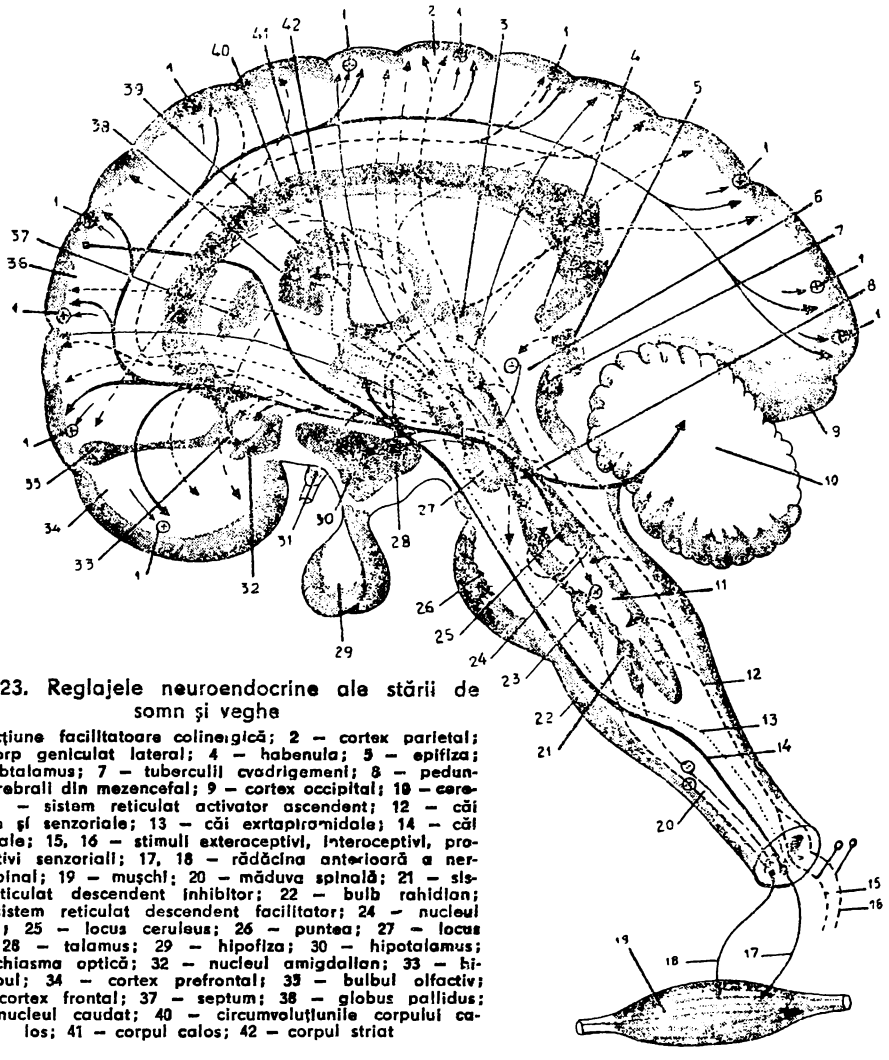

Fig. 123. Reglajele neuroendocrine ale stării de somn şi veghe

1 — acţiune facilitatoare colinergică; 2 — cortex parietal; 3 — corp geniculat lateral; 4 — habenula; 5 — epifiza; 6 — subtalamus; 7 — tuberculii cvadrigemeni; 8 — pedunculii cerebrali din mezencefal; 9 — cortex occipital; 10 — cerebel; 11 — sistem reticulat activator ascendent; 12 — căi sensitive şi senzoriale; 13 — căi extrapiramidale; 14 — căi piramidale; 15, 16 — stimuli exteroceptivi, interoceptivi, proprioceptivi senzoriali; 17, 18 — rădăcina anterioară a nervului spinal; 19 — muşchi; 20 — măduva spinală; 21 — sistem reticulat descendent inhibitor; 22 — bulb rahidian; 23 — sistem reticulat descendent facilitator; 24 — nucleul rafeului; 25 — locus ceruleus; 26 — puntea; 27 — locus niger; 28 — talamus; 29 — hipofiza; 30 — hipotalamus; 31 — chiasma optică; 32 — nucleul amigdalian; 33 — hipocampul; 34 — cortex prefrontal; 35 — bulbul olfactiv; 36 — cortex frontal; 37 — septum; 38 — globus pallidus; 39 — nucleul caudat; 40 — circumvoluţiunile corpului calos; 41 — corpul calos; 42 — corpul striat

Se pare că eliberarea de serotonină la nivelul terminaţiilor ieşite din nucleii rafeului anterior (rafeul dorsal şi central superior) este la originea adormirii.

În cursul procesului de desfăşurare a celor patru stadii ale somnului lent, serotonina va acţiona la nivelul neuronilor efectori ai sistemului reticulat activator ascendent, asupra regiunii preoptice, direct asupra cortexului şi/sau direct asupra neuronilor catecolaminici răspunzători de activitatea tonică din starea vigilă.

Faza serotoninergică este considerată o etapă pregătitoare a somnului paradoxal (rapid).

Spre sfîrşitul etapei pregătitoare a somnului rapid (care corespunde ultimelor stadii ale somnului lent), structurile intermediare ale rafeului (nucleii rafeului punţii şi rafeului magnus) pun în acţiune *neuronii colinergici ai locus*-ului *coeruleus alfa*. Aceştia acţionează asupra formaţiunii reticulate bulbare (nucleii magnocelulari), inhibitoare (a tonusului muscular şi a miş-

@RedAbaris 2013

cărilor). Această ultimă formațiune, prin intermediul fasciculului reticulospinal și al interneuronilor, inhibă motoneuronii alfa din cornul anterior al măduvei, ducînd la *atonie musculară*.

Pe de altă parte, suprimarea descărcărilor serotoninergice ale nucleului rafeului și a descărcărilor noradrenergice ale *locus*-ului *coeruleus*, precum și influențe modulatoare corticale și/sau provenind din nucleii vestibulari, constituie condiții care permit *sinteza unei proteine conținînd informația genetică*.

Starea vigilă și somnul sînt două etape cronobiologice care se succed conform unui ritm circadian (nictemeral).

Majoritatea ritmurilor de secreție hormonală sînt de asemenea circadiene. Se știe că eliberarea așa-numiților „releasing factors" (hormoni hipotalamici) și a hormonilor adenohipofizari este condiționată de neurohormoni transmițători (noradrenalină, dopamină și serotonină) implicați în reglarea stării vigile și a stării de somn. Variațiile nictemerale ale nivelurilor acestor monoamine cerebrale pot fi legate de ritmurile de secreție ale neuropeptidelor hipotalamice hipofizotrope și a hormonilor antehipofizari.

Reglaje neuroendocrine epifizare

Epifiza primește aferențe de la epitalamus, de la fasciculul mamilotalamic și de la ganglionul cervical superior și trimite eferențe la diferitele porțiuni ale diencefalului, existînd o integrare accentuată a epifizei în circuitele mezencefalolimbice.

Grație acestor legături epifiza este un organ fotoneuroendocrin, fiind una din piesele principale ale mecanismului biologic de reglare a homeostaziei.

Căile prin care se realizează această reglare încep să fie cunoscute. Astfel, se cunosc anumite legături care sînt arătate în schema 1.

Shema 1

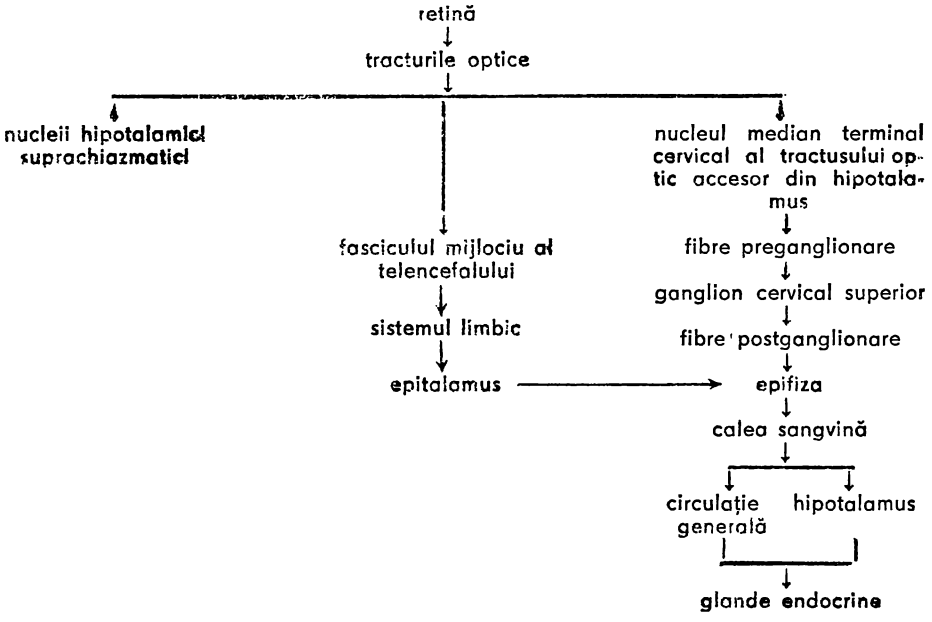

@RedAbaris 2013

Activitatea epifizară este fotoperiodică: în timpul nopții, nivelul noradrenalinei (eliberată de terminațiile epifizare de fibre postganglionare), enzimelor epifizare (inclusiv a hidroxi-indol-o-metiltransferaza) și a melatoninei (epifizare și plasmatice) sînt ridicate, în timp ce a serotoninei epifizare este scăzută.

Cu ajutorul sistemului optic și prin intermediul sistemului mezencefalolimbic epifiza poate condiționa ritmurile nictemerale ale secreției glandelor endocrine și alte ritmuri biologice.

Acțiunile hormonale epifizare asupra hipotalamusului, a sistemului mezencefalolimbic și a glandelor endocrine se execută pe cale sangvină sau pe calea lichidului cefalorahidian și a unor formațiuni nervoase fibrilare, fiind insuficient clarificate.

Reglarea neuroendocrină a comportamentului

Căile ascendente sînt reprezentate de căile senzoriale, de fasciculul reticular activator ascendent și fasciculul nigrostriat (dopaminergic) aflat sub controlul sistemului GABA.

Căile descendente sînt cele piramidale, extrapiramidale și reticulare (sistemul reticular descendent facilitator și inhibitor al tonusului muscular și mișcărilor).

Întreg reglajul se află sub controlul conexiunilor corticale, un rol deosebit avînd circuitele mezencefalolimbice, dintre care menționăm fasciculul median al telencefalului și hipotalamusului. Hipofiza, aflată sub controlul hipotalamusului, reglează funcționalitatea celorlalte glande endocrine; astfel, hipofiza anterioară produce β-endorfine, ce influențează secreția de ACTH, care, la rîndul său, acționează asupra corticosuprarenalei, produce STH, ACTH, cu rol asupra corticosuprarenalei, TSH, cu rol asupra tiroidei, FSH și LH, cu rol reglator asupra gonadelor; hipofiza posterioară produce DNA cu rol în reglarea nivelului de producere a angiotensiunii renale și cu rol direct asupra cordului și vaselor; de asemenea, medulosuprarenala, aflată pe circuitul simpatic, are un rol esențial. Procesele de neuromediație și neuromodulație se intrică în acest reglaj complex care, în ultimă instanță, determină reacțiile comportamentale și adaptative de tipul răspunsurilor somatice, viscerale, vegetative hormonale și humorale.

Reglarea neuroendocrină a creșterii și dezvoltării

Subliniem următoarele:

1. Numărul și complexitatea structurilor și circuitelor nervoase care intervin în reglările neuroendocrine ale creșterii.

2. Existența extrahipotalamică a somatostatinei (hormonul de inhibare a eliberării hormonului de creștere), și anume:

– *la nivel central:* în amigdală, în organele periventriculare și în mezencefal;

– *la periferie:* la nivelul fundului gastric, al antrului piloric și al pancreasului, unde acest hormon este secretat de celulele delta; astfel, somatostatina intervine și în reglările neuroendocrine digestive; este vorba de feedback-uri pozitive și/sau negative, mai mult sau mai puțin scurte, ba chiar foarte scurte.

@RedAbaris 2013

3. La nivelul hipotalamusului:

– condiționarea pozitivă a secreției hormonului de eliberare a hormonului de creștere, datorită raporturilor existente între nucleii ventromediani și arcuați (în realitate, structurile hipotalamice care intervin în reglarea secreției hormonului somatotrop sînt foarte numeroase) și intervenției neuronilor noradrenergici (cei din radiațiile ventrale și fornix converg spre același efect pozitiv asupra hormonului de eliberare a hormonului de creștere), dopaminergici și serotoninergici;

– multitudinea neurohormonilor cu rol neurotransmițător, care intră în acțiune. Acțiunile lor finale asupra eliberării hormonului de creștere (acțiuni exercitate prin intermediul hormonului de eliberare a hormonului de creștere sau prin intermediul hormonului de inhibare a eliberării hormonului de creștere) variază în funcție de specie. Majoritatea acțiunilor substanțelor care intervin asupra eliberării hormonului somatotrop, prin intermediul „neurotransmițătorilor", se cunosc din experiențe pe animale.

4. Trei neurohormoni transmițători rețin în mod special atenția:

a) noradrenalina are o acțiune pozitivă netă asupra producerii hormonului de eliberare a hormonului de creștere; închiderea circuitului de feedback negativ asupra hormonului de eliberare a hormonului de creștere s-ar exercita și prin intermediul său, deoarece un nivel crescut de hormon somatotrop circulant diminuează concentrația noradrenalinei hipotalamice;

b) dopamina are trei tipuri de acțiuni (în funcție de distribuirea neuronilor cu dopamină); o acțiune pozitivă și o acțiune negativă asupra producerii hormonului de eliberare a hormonului de creștere (de unde răspunsurile paradoxale, în ceea ce privește hormonul somatotrop, la subiecții cu acromegalie, cărora li s-au administrat precursori ai dopaminei sau substanțe dopaminergice; neuronii cu dopamină inhibitori ar fi singurii nesaturați); o acțiune pozitivă asupra producerii hormonului de inhibare a eliberării hormonului de creștere; prin această ultimă acțiune se realizează închiderea circuitului feedback pozitiv asupra hormonului de inhibare a eliberării hormonului de creștere (nivelul ridicat al hormonului somatotrop crește metabolismul dopaminei tuberoinfundibulare);

c) serotonina are o acțiune net pozitivă asupra producerii hormonului de eliberare a hormonului de creștere, deși un efect final negativ asupra eliberării hormonului somatotrop nu este exclus în anumite condiții (metisergida, care este un antagonist serotoninergic mai specific decît ciproheptadina, are uneori efecte opuse efectelor acesteia din urmă); serotonina ar fi răspunzătoare de vîrfurile de secreție ale hormonului somatotrop, asemănătoare celor din stadiile III și IV ale somnului lent; se consideră, de asemenea, că răspunsurile de secreție ale hormonului somatotrop la hipoglicemie, la arginină și la efort fizic se obțin prin intermediul mecanismelor hipotalamice serotoninergice. Glucoreceptorii din nucleul ventromedian, care sînt sensibili la defectul de utilizare a glucozei intracelulare, intervin de asemenea. Proba este dată de stimularea secreției de hormon somatotrop în urma administrării de 2-dezoxi-D-glucoză (zahăr nemetabolizat care blochează totuși utilizarea glucozei fără să modifice glicemia).

– Deși acțiunea inhibitoare a acetilcolinei asupra secreției de hormon somatotrop este netă, o acțiune stimulatoare a fost de asemenea sugerată.

– Acțiunea pozitivă a betaendorfinei asupra secreției de hormon somatotrop (acțiune finală) se efectuează pe o linie dublă: creșterea turnover-ului noradrenalinei, care, la rîndul său stimulează producerea hormonului de eliberare a hormonului de creștere; diminuarea turnover-ului

@RedAbaris 2013

dopaminei din neuronii care au un efect pozitiv asupra producerii hormonului de inhibare a eliberării hormonului de creștere.

– Rolul pozitiv al receptorilor alfa-adrenergici și rolul negativ al receptorilor beta-adrenergici situați în sistemul nervos central, precum și efectele substanțelor care acționează asupra acestor receptori.

– Existența unui feedback somatomedinic, probabil negativ, al cărui circuit s-ar putea închide la nivel intra- și/sau extrahipotalamic.

– Acțiunea negativă a acizilor grași liberi, care se realizează probabil prin intermediul nucleului ventromedian.

– Acțiunea pozitivă a pirogenilor s-ar exercita prin hipotalamusul neendocrin cu rol termoregulator, care, la rîndul său, are raporturi strînse cu nucleul ventromedian.

În ceea ce privește răspunsurile la testele de stimulare ale hormonului somatotrop (la hipoglicemie insulinică, la arginină și la efort muscular), ele sînt mai ample la femeie și mai reduse la hipotiroidienii de ambele sexe.

STRUCTURI FUNCȚIONALE NERVOASE

Placa neuromotorie. Fibrele nervoase motorii se ramifică în interiorul musculaturii în așa fel încît la fiecare fibră musculară ajunge o ramură axonală. Numărul de fibre musculare deservite de un axon este extrem de variabil. În mușchii oculari și în mușchii degetelor, un axon poate inerva 2–3 fibre musculare, iar în alți mușchi, 50–60. Grupul de fibre inervate de axonul unei celule din cornul anterior constituie, cu acest neuron, o unitate motorie. Celulele musculare se contractă în bloc la excitarea celulei nervoase. Ramificațiile terminale ale axonului își pierd teaca de mielină înainte de a se strînge într-un ghem. La nivelul zonei de terminare se adună o grămadă de nuclei celulari și suprafața fibrei musculare prezintă o eminență discretă (de unde denumirea de placă motorie sau placă terminală).

La nivelul plăcii motorii se deosebesc nuclei celulari situați în suprafața ramificațiilor terminale ale axonului și nuclei care se situează în profunzimea lor. Nucleii din primul grup fac parte din celulele Schwann care învelesc terminațiile axonale (teloglie). Nucleii dispuși mai în profunzime sînt nuclei ai fibrelor musculare din regiunea plăcii terminale. Ramificațiile axonale sînt înconjurate de o bordură „în palisadă", dispusă la limita dintre axoplasmă și sarcoplasmă. Examenul electronomicroscopic arată că ea este formată din plicaturi ale sarcolemei.

Axonii se termină în umflături care pătrund în profunzimea plăcii motorii. Aceste regiuni deprimate sînt căptușite cu membrana sarcoplasmică și cu membrana bazală, astfel încît terminațiile axonale rămîn totdeauna în afara sarcolemei. Se pot observa plicaturi accentuate ale sarcolemei (aparatul subneuronal), care măresc considerabil suprafața membranoasă a fibrei musculare.

Placa motorie este o formă specială de sinapsă, a cărei membrană presinaptică este reprezentată de membrana axoplasmică și a cărei membrană postsinaptică este constituită de membrana sarcoplasmică plicaturată. Membranele bazale ale terminației axonale și ale fibrei musculare fuzionează în interiorul fantei sinaptice și constituie o zonă mai densă. Substanța mediatoare a sinapsei este acetilcolina. Aceasta este conținută în vezicule clare care, la stimularea axonului, sînt eliberate în spațiul sinaptic. Ele provoacă atunci depolarizarea membranei musculare.

@RedAbaris 2013

Organul tendinos al lui Golgi. Este situat la nivelul joncțiunii tendino-musculare. El este alcătuit dintr-un grup de fibre colagene înconjurate de o teacă conjunctivă subțire și inervate de o fibră nervoasă mielinică. Aceasta își pierde teaca de mielină la trecerea sa prin capsulă și se împarte în numeroase ramuri care înconjură fibrele colagene. Se consideră că fibrele colagene dispuse lax sînt tensionate în cursul contracției musculare, exercitînd astfel o presiune asupra fibrelor nervoase. Influxul nervos astfel produs este condus prin fibra nervoasă spre rădăcina dorsală și, mai departe, spre măduva spinării, unde are efect inhibitor asupra motoneuronilor. În acest fel se evită o întindere sau o contracție excesivă a mușchiului.

Fusul neuromuscular. Este format din 5–10 fibre musculare striate și subțiri *(fibre intrafusoriale).* Acestea sînt înconjurate de o capsulă conjunctivă care conține un lichid. Fibrele fusului (care poate atinge 10 mm lungime) sînt dispuse paralel cu celelalte fibre ale mușchiului *(fibre extrafusoriale).* Ele se inseră fie pe tendoanele mușchilor, fie pe polii conjunctivi ai capsulei. Deoarece fibrele intrafusoriale și cele extrafusoriale au aceeași direcție, ele participă în aceeași măsură la întinderea și scurtarea mușchiului. Numărul de fusuri este foarte variabil, în funcție de mușchi. Mușchii care participă la mișcări diferențiate fine (mușchii degetelor) posedă un mare număr de fusuri. Mușchii care efectuează mișcări simple (mușchii trunchiului) conțin mult mai puține fusuri.

Partea mediană ecuatorială a fibrei intrafusoriale conține o serie de nuclei celulari; în schimb miofibrilele sînt absente și deci această parte nu este contractilă. Numai cele două părți polare conțin miofibrile striate și, prin urmare, sînt contractile. La nivelul părții mediane se termină o importantă fibră nervoasă sensibilă, ale cărei terminații se înfășoară în spirală în jurul fibrelor musculare și constituie terminațiile inelar-spiralate. De o parte sau de ambele părți ale terminației inelar-spiralate se poate insera o fibră sensibilă mai fină, prin terminații în buchet (terminație în „flower spray").

Cele două părți polare contractile sînt inervate de fibre motorii fine (fibre gama). Micile plăci motorii ale acestor fibre nu posedă decît un aparat subneural puțin dezvoltat, dar sînt în afara sarcolemei, ca și în fibrele extrafusoriale. Terminațiile sensibile inelar-spiralate, dimpotrivă, sînt situate dedesubtul membranei bazale a fibrei musculare. Fibrele gama provin din micile celule motorii din cornul anterior, neuronii gama, ale căror influxuri provoacă o contracție a porțiunilor polare ale fusului. Întinderea părții ecuatoriale, care rezultă, provoacă nu numai stimularea terminației inelar-spiralate, dar și o modificare a sensibilității fusului.

Fusul neuromuscular este un receptor de întindere, care este excitat prin întinderea mușchiului, dar a cărui activitate se stinge o dată cu contracția mușchiului. La întinderea acestuia, frecvența influxurilor crește o dată cu creșterea în lungime a mușchiului. În acest mod, fusurile transmit informații asupra lungimii de moment a mușchilor. Aceste influxuri sînt conduse la cerebel prin căile spinocerebeloase, dar și prin colaterale axonale spre motoneuronii mari din cornul anterior. Stimularea acestora printr-o întindere bruscă provoacă o contracție a mușchiului.

Fusul neuromuscular conține două tipuri de fibre intrafusoriale: fibrele cu lanț nuclear și fibrele cu sac nuclear. Cele două tipuri sînt inervate de ciel pe fibrele cu lanț nuclear. Fibrele cu sac nuclear reacționează la întinderea de moment a mușchiului, în timp ce fibrele cu lanț nuclear înregistrează o stare de întindere continuă a mușchiului. Fusurile neuromuscu-

@RedAbaris 2013

terminații inelar-spiralate. Terminațiile în „flower spray" sînt situate în spelare transmit informații nu numai asupra lungimii mușchiului, dar și asupra vitezei de întindere.

Calea finală comună a tuturor sistemelor motorii. Este reprezentată de celula mare a cornului anterior și de axonul său (axonul alfa), care inervează mușchii scheletali voluntari. Majoritatea căilor care ajung la cornul anterior nu se termină direct pe neuronii cornului anterior, ci la nivelul neuronilor intermediari. Aceștia influențează direct neuronii sau se „branșează" pe căile reflexe care unesc receptorii musculari și motoneuronii, activîndu-i sau inhibîndu-i. Cornul anterior nu constituie deci un simplu releu, ci un aparat de integrare complexă, care asigură reglarea motricității.

Regiunile centrale care influențează motricitatea prin căile lor descendente sînt unite între ele în multiple moduri. Cele mai importante căi aferente provin din cerebel. Acesta primește influxurile receptorilor musculari prin căile spinocerebeloase și influxurile corticale prin căile corticopontine. Partea parvocelulară a nucleului dințat și nucleul ventrooral al talamusului transmit influxuri cerebeloase la cortexul precentral (aria 4). Începînd de la aria 4, calea piramidală coboară spre cornul anterior, lăsînd la nivelul punții o serie de colaterale care se întorc la cerebel. Unele influxuri cerebeloase ajung la corpii striați prin nucleul emboliform și prin centrul median al talamusului; alte influxuri cerebeloase sînt conduse spre partea magnocelulară a nucleului dințat și, mai departe, la nucleul roșu. Începînd de la acesta coboară fibre în fasciculul central al calotei craniene spre olivă și spre cerebel; altele ajung la cornul anterior prin fasciculul rubroreticulospinal. Nucleul globulos trimite fibre prin nucleul interstițial Cajal și, mai departe, la cornul anterior, prin intermediul fasciculului interstițiospinal. Fibre cerebelofuge fac un releu în nucleii vestibulari și în formațiunea reticulată cu fibrele fasciculului vestibulospinal și ale fasciculului reticulospinal.

In funcție de acțiunea lor asupra musculaturii, căile descendente pot fi clasificate în două grupe: un grup este reprezentat de căile care stimulează mușchii flexori, iar celălalt grup cuprinde căile care activează mușchii extensori. Calea piramidală și calea rubroreticulospinală activează în principal neuronii mușchilor flexori și inhibă neuronii mușchilor extensori. Aceasta corespunde importanței funcționale a căii piramidale în executarea mișcărilor fine și precise și este valabil, în special, pentru mușchii mîinilor și degetelor, unde flexorii au rolul principal. Viceversa, fibrele fasciculului vestibulospinal și fibrele care provin din formațiunea reticulară pontină inhibă mușchii flexori și stimulează mușchii extensori. Ele fac parte dintr-un sistem motor, vechi pe scara filogenetică, menit să lupte împotriva gravitației. Acest sistem are un rol important în menținerea atitudinii corpului și a echilibrului. Fibrele periferice care ajung la cornul anterior prin rădăcina dorsală, provin din receptorii musculari. Fibrele aferente ale terminațiilor inelar-spiralate se termină prin colateralele lor direct pe neuronii alfa. Fibrele organelor tendinoase se termină pe neuronii intermediari. Un mare număr de căi descendente influențează neuronii alfa prin aparatul reflex spinal. Ele se termină la contactul cu celulele mari alfa și cu celulele mici gama. Întrucît neuronii gama au un prag de excitație mai coborît, ei sînt excitați primii, ducînd la o activare a fusurilor neuromusculare. Acestea trimit influxurile lor la neuronii alfa. Neuronii gama și fusurile neuromusculare au deci un rol de „starter" pentru mișcările voluntare.

@RedAbaris 2013

APARATUL DE IMPORT A MATERIEI

Prin aparat de import a materiei, definit astfel de Fr. I. Rainer, se înțelege complexul structural format din aparatul respirator, ce asigură oxigenul necesar proceselor metabolice și aparatul digestiv, pe calea căruia sînt introduse în organism și apoi transformate substanțele alimentare care conțin glucidele, protidele, lipidele, hidroelectroliții și vitaminele.

Prezentăm în continuare structura funcțională a acestor două aparate ce au drept numitor comun importul de substanțe necesare desfășurării proceselor vitale în organism.

VI. Aparatul respirator

Acest aparat este specializat în efectuarea schimburilor gazoase care au loc la nivelul membranei alveolare, în interiorul alveolei găsindu-se aerul inspirat, iar în exterior ramificațiile vaselor capilare pulmonare. La nivelul aparatului respirator există un *dublu circuit*, respectiv *al aerului* și *al sîngelui*, a căror unitate se realizează la nivelul *lobulului pulmonar*, unitate constitutivă a plămînului.

Plămînii

Lobulul pulmonar prezintă o bronhiolă (ultim element cu schelet cartilaginos al arborelui traheobronhic) ce se împarte în 4–5 bronhiale terminale, lipsite de cartilaj și bogate în fibre elastice, care le mențin deschise. Structurile rezultate din ramificarea bronhiei terminale se numesc acini și ei nu posedă limite septale (nomenclatura de lobuli și acini variază). Bronhiolele terminale se continuă cu bronhiolele respiratorii, care prezintă un epiteliu cubic, iar pereții lor au evaginații ce sînt de fapt alveolele pulmonare. În această structură, o bronhie terminală are aprox. 200 alveole, ambii plămîni avînd 3000 milioane alveole cu o suprafață de 55 m^2.

Structura alveolelor pulmonare. Alveolele pulmonare sînt cavități emisferice mici, cu aspect veziculos, care se deschid în ductele alveolare și în bronhiolele respiratorii: ele comunică între ele prin pori sau stomate alveolare, care se găsesc în număr de 1–6 pe alveolă. Acești pori, con-

@RedAbaris 2013

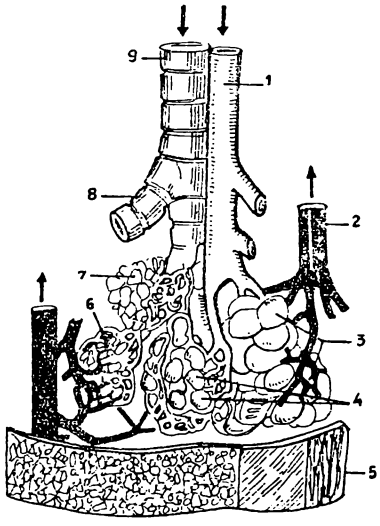

Fig. 124. Structura complexului alveolo-pulmonar

1 — arteriolă pulmonară; 2 — venulă pulmonară; 3 — alveole pulmonare; 4 — saci alveolari; 5 — pleura; 6 — rețeaua capilară alveolară; 7 — fibre elastice; 8 — fibre musculare netede; 9 — bronhiolă

siderați altă dată ca orificii de uzură, apar consecutiv descuamării celulelor alveolare și favorizează extinderea proceselor patologice de la alveolă la alveolă.

Alveolele pulmonare sînt, în realitate, mici cavități incluse în substanța fundamentală, elastică, reticulinică, a plămînului. Fiecare alveolă are peretele constituit de un epiteliu propriu pavimentos, unistratificat, epiteliul alveolar și sînt separate între ele prin septuri interalveolare (pereții alveolari). La adult, diametrul lor mediu este de 100—300 microni, dimensiuni care variază în expirație și inspirație (fig. 124).

Complexul structural „alveolocapilar". Alveolele pulmonare sînt delimitate de un complex epiteliomezenchimal, cu semnificația unei bariere hematoaeriene (a cărui modificare patologică constituie substratul lezional al așa-numitului „bloc alveolocapilar"). Acest complex, dinspre cavitatea alveolară spre capilarul sangvin, este format din următoarele structuri: (1) pelicula de surfactant situată între aerul atmosferic și epiteliul alveolar; (2) epiteliul alveolar; (3) membrana bazală epitelială; (4) substanța fundamentală localizată între membranele bazale epiteliale și capilare; (5) membrana bazală capilară; (6) citoplasma celulelor endoteliale ale capilarelor interseptale (pulmonare).

Unitățile morfofuncționale ale plămînilor sînt reprezentate de acinii pulmonari. Acinul pulmonar este format din totalitatea parenchimului tributar unei bronhiole respiratorii, ei fiind constituiți din ductele, sacii alveolari și alveolele pulmonare.

Prin unirea lor lobulii constituie unități din ce în ce mai mari, precum segmentele pulmonare, lobii pulmonari și însăși cei doi plămîni.

Plămînii *(pulmones).* La acest nivel au loc schimburile gazoase între aerul inspirat și sînge. Plămînii conțin arborele bronhic și sînt acoperiți de o seroasă numită pleură. Bronhiile, vasele de sînge, limfaticele și nervii se află în hilul pulmonar. Plămînii sînt situați în torace avînd un vîrf (apex) ce depășește în sus coasta I-a, o bază ce formează fața diafragmatică situată pe mușchiul diafragm, o față medială în raport cu regiunea numită mediastin (situată în torace între cei doi plămîni) și o față costală convexă, care se mulează pe coaste.

@RedAbaris 2013

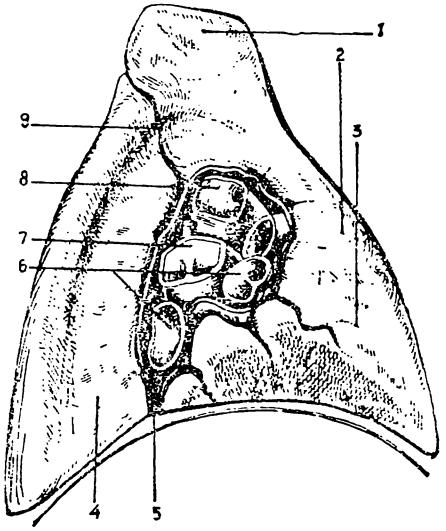

Fig. 125 Suprafața medială a plămînului stîng

1 — vîrf; 2 — lobul superior; 3 — amprenta cardiacă; 4 — lobul inferior; 5 — ligamentele pulmonare; 6 — v. pulmonară stîngă; 7 — bronhia stîngă; 8 — a. pulmonară stîngă; 9 — fisura oblică

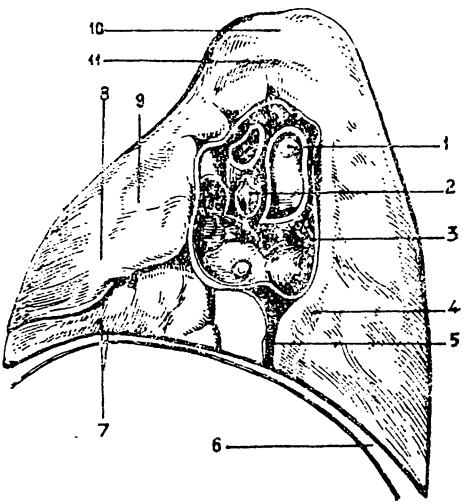

Fig. 126. Suprafața mediastinală a plămînului drept

1 — bronhia principală dreaptă; 2 — a. pulmonară dreaptă; 3 — v. pulmonară dreaptă; 4 — partea vertebrală; 5 — lig. pulmonar; 6 — fascia diafragmatică; 7 — lobul mediu; 8 — amprenta cardiacă; 9 — lobul superior; 10 — vîrf; 11 — șanțul venei azigos

Ei sînt împărțiți în lobi prin scizuri interlobare *(fissurae interlobares)*, respectiv, plămînul drept în trei lobi (superior, mijlociu și inferior), prin două scizuri, iar plămînul stîng, în doi lobi (superior și inferior), printr-o scizură.

Raporturile fețelor pulmonare sînt marcate de întipăriturile lăsate pe ele de organele vecine din torace (fig. 125, 126).

Pe fața costală se văd urmele lăsate de coaste și spațiile intercostale.

Pe fața mediastinală dreaptă, ventral de mezopneumon (ligamentul pulmonar) atriul drept lasă o impresiune numită *impressio cardiaca*, care se întinde înainte pînă la marginea anterioară *(margo sternalis)*, iar superior pînă la impresiunea lăsată de vena cavă superioară *(sulcus venae cavae cranialis)*. Marea venă azigos lasă și ea o impresiune, care se găsește deasupra hilului peste care această venă trece, pentru a se vărsa în vena cavă superioară, formînd crosa venei azigos. Posterior de hilul pulmonar există impresiunea dată de esofag *(impressio oesophagea)* (fig. 127).

Pe fața mediastinală stîngă există impresiunea cardiacă, mult mai evidentă decît în dreapta. Superior se continuă cu șanțul aortic *(sulcus aorticus)* dat de aorta ascendentă și crosa ei. La punctul cel mai înalt al acestui șanț arcuat se formează șanțul arterei subclavie *(sulcus arterae subclaviae)* stîngi, care se continuă și pe vîrful pulmonului *(apex pulmonis)* (fig. 128).

Fețele mediastinale mai prezintă raporturi, pe lîngă cele menționate, și cu esofagul, traheea, nervii vagi, frenici și timusul.

Porțiunile posterioare ale fețelor mediale *(pars vertebralis)* au raporturi cu corpurile vertebrale toracale, extremitățile posterioare ale coaste-

@RedAbaris 2013

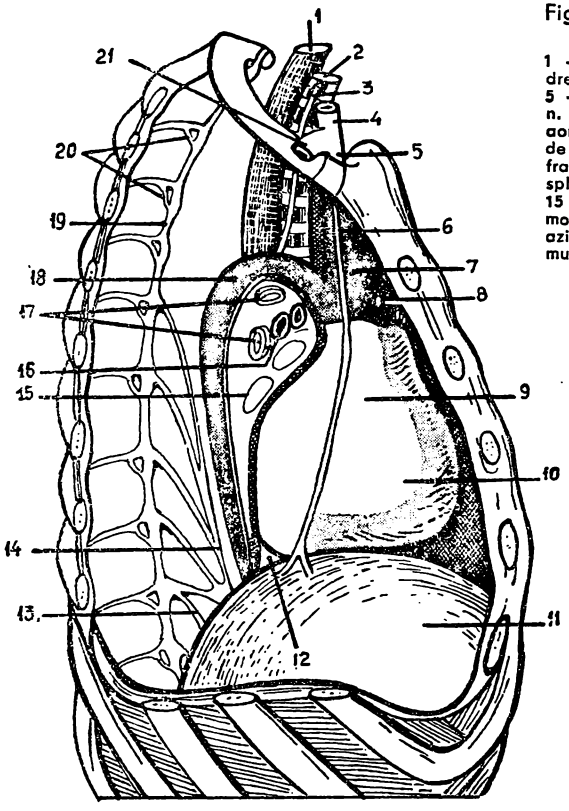

Fig. 127. Mediastinul — vedere laterală dreaptă

1 — esofagul; 2 — traheea; 3 — n. vag drept; 4 — v. jugulară internă dreaptă; 5 — trunchiul venos brahiocefalic drept; 6 — n. frenic drept; 7 — v. cavă superioară; 8 — aorta ascendentă; 9 — atriul drept acoperit de pericard; 10 — pericardul; 11 — m. diafragm; 12 — v. cavă inferioară; 13 — n. splanhnic mic; 14 — n. splanhnic mare; 15 — venele pulmonare; 16 — arterele pulmonare; 17 — bronhia dreaptă; 18 — v. azigos; 19 — trunchiul simpatic; 20 — ramuri comunicante; 21 — v. subclavie dreaptă

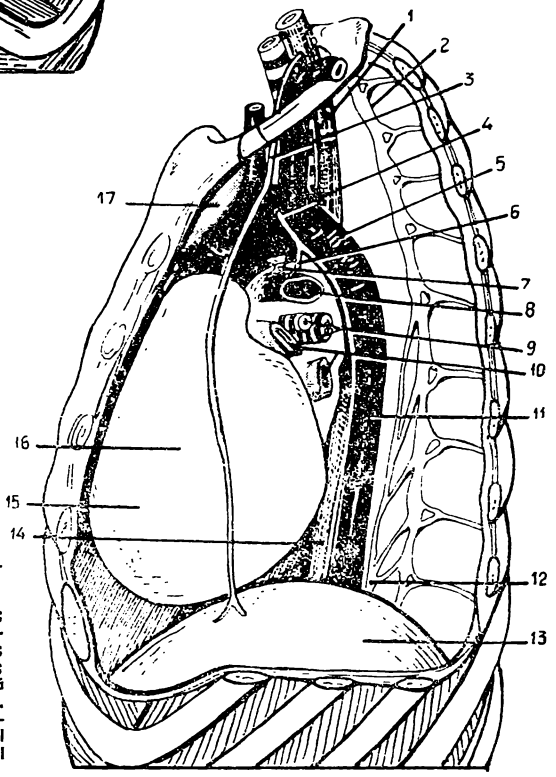

Fig. 128. Mediastinul — vedere laterală stîngă

1 — ductul toracic; 2 — trunchiul simpatic; 3 — n. frenic stîng; 4 — n. vag stîng; 5 — arcul aortei; 6 — n. recurent laringeal stîng; 7 — lig. arterial; 8 — a. pulmonară stîngă; 9 — bronhia stîngă; 10 — vena pulmonară stîngă; 11 — aorta descendentă; 12 — n. splanhnic mare; 13 — m. diafragm; 14 — esofagul; 15 — pericardul; 16 — ventriculul stîng acoperit de pericard; 17 — trunchiul venos brahiocefalic stîng

@RedAbaris 2013

lor, ganglionii simpatici toracali, nervii, arterele și venele intercostale.

Fața diafragmatică *(facies diaphragmatica)* numită și bază *(basis pulmonis)* are raporturi diferite la nivelul celor doi plămîni. Astfel, în stînga, vine în contact, prin intermediul diafragmei, cu splina, fundul stomacului și lobul stîng al ficatului, iar în dreapta, cu fața diafragmatică a ficatului, ceea ce explică eventualitatea ca, uneori, abcesele subfrenice să străbată mușchiul diafragm și să afecteze cavitatea pleurală și pulmonul drept.

Fața costală *(facies costalis)* are raporturi cu coastele.

Vîrful plămînului *(apex pulmonis)* prezintă aceleași raporturi ca și domul pleural (cupola pleurală).

Cele 3 margini ale plămînului sînt: una anterioară *(margo anterior)*, care separă fața costală de cea mediastinală și, la plămînul stîng, prezintă o incizură în raport cu cordul *(incisura cardiaca pulmoni sinistri)*, ce se prelungește în jos printr-o zonă de parenchim numită „lingula" *(lingula pulmonis sinistri)*; o margine posterioară *(margo posterior)*, rotunjită, care separă fața costală de cea vertebrală; și o margine inferioară *(margo inferior)*, ce circumscrie baza plămînului.

Pedicului pulmonar este constituit din elementele ce pătrund sau ies, din plămîn, la nivelul hilului pulmonar: bronhia principală, ramul arterei pulmonare, venele pulmonare, arterele și venele bronhice, limfaticele și plexul pulmonar. Pedicului și bifurcația traheală sînt unite cu fața posterioară a pericardului printr-un tract de fibre conjunctive, care se întind în evantai pe peretele venei cave inferioare și pe partea posterioară a centrului tendinos al diafragmului, formînd un sept conjunctiv central *(membrana bronchopericardica)*. În timpul mișcărilor toracelui și diafragmului fibrele mențin coerența structurilor toracice interesate, realizînd totodată separarea mediastinului anterior de cel posterior. Deasupra pediculului pulmonar drept vena azigos trece din mediastinul posterior în cel anterior, iar deasupra celui stîng, crosa aortei (fig. 129).

Circulația nutritivă este asigurată de arterele și venele bronhice (fig. 130).

– *Arterele bronhice*, în număr de două, dreaptă și stîngă, au originea din aortă, de unde ajung pe fața posterioară a bronhiei corespunzătoare și pătrund în plămîn prin hilul pulmonar, dînd ramuri pentru vasele pulmonare și pentru arborele bronhic, pînă la nivelul lobulilor pulmonari.

– *Venele bronhice* sînt anterioare și posterioare. Cele posterioare au un traiect posterior de bronhii, nu sînt satelite arterelor bronhice și se varsă, în dreapta, în vena azigos, iar la stînga, în vena hemiazigos accesorie; cele anterioare se varsă fie în venele pulmonare, fie în venele azigos, la dreapta și în vena hemiazigos accesorie, la stînga.

Limfaticele pulmonului pornesc de la nivelul unei rețele perilobulare și subpleurale, de unde drenează în limfonodulii peritraheobronhici, apoi în cei mediastinali anteriori și posteriori.

Se pot distinge, în fiecare pulmon, trei teritorii limfatice.

În pulmonul drept există un teritoriu superior ce drenează limfa în limfonodulii laterotraheali drepți, un teritoriu inferior care drenează în cei intertraheobronhici și un teritoriu mijlociu, ce drenează în limfonodulii laterotraheali drepți și intertraheobronhici.

În plămînul stîng există un teritoriu superior ce drenează în limfonodulii laterotraheali de partea stîngă, un teritoriu inferior, care drenează în limfonodulii intertraheobronhici și un teritoriu mijlociu, ce drenează în

@RedAbaris 2013

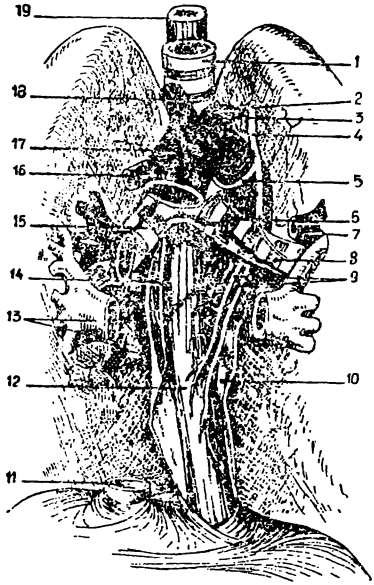

Fig. 129. Pedicului pulmonar

1 — traheea; 2 — a. carotidă comună stg.; 3 — a. subclavie stg.; 4 — n. vag stg.; 5 — n. recurent stg.; 6 — a. bronhică stg.; 7 — a. pulmonară stg.; 8 — bronhia principală stg.; 9 — rr. ale n. vag; 10 — fundul de sac interaorticoesofagian; 11 — v. cavă inferioară; 12 — esofag; 13 — v. pulmonare dr.; 14 — n. vag. dr.; 15 — bronhia principală dr.; 16 — crosa v. azigos; 17 — crosa aortei; 18 — trunchiul brahiocefalic; 19 — esofag

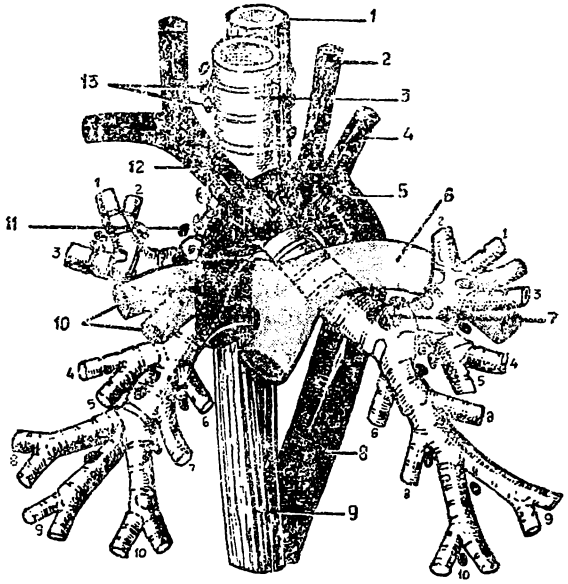

Fig. 130. Raporturile anatomice la nivelul bifurcației traheale

1 — esofagul; 2 — a. carotidă comună stg.; 3 — traheea; 4 — a. subclavie stg.; 5 — arcul aortic; 6 — a. pulmonară stg.; 7 — limfonodulii bronhopulmonari; 8 — aorta toracică; 9 — esofagul; 10 — a. pulmonară dr.; 11 — limfonodulii traheobronhici superiori; 12 — trunchiul brahiocefalic; 13 — limfonodulii traheali

lanțurile mediastinale anterioare și în limfonodulii de la nivelul bifurcației traheale (intertraheobronhici).

Inervația este asigurată de plexurile vegetative pulmonare.

Limfa transportă, de la plămîni, fagocite conținînd particule de carbon care au fost depuse, în pereții alveolar, din aerul insiprat. La persoane vîrstnice, în special la fumătorii și/sau la locuitorii din orașe, suprafața plămînului are un aspect pestriț cenușiu-negru, datorită prezenței acestor particule. Carbonul este transportat și spre ganglionii limfatici din hilul pulmonar și din mediastin, conferindu-le o colorație neagră.

Carcinomul bronhogen (cancerul bronhic) este cancerul cel mai frecvent la bărbați și reprezintă aprox. 30% din tumorile maligne. Principalii factori etiologici sînt fumatul și viața în orașe poluate. Din cauza dispoziției limfaticelor, aceste tumori se pot extinde (pot mestastaza) la pleură, hiluri, mediastin și apoi la organe îndepărtate. Afectarea nervului frenic, singurul nerv motor care inervează diafragma, duce la paralizia unei hemidiafragme.

Procesul tumoral poate să invadeze pleura și să producă un revărsat pleural (lichid în cavitatea pleurală). Acest revărsat, prelevat prin puncție pleurală, poate fi sangvinolent și/sau să conțină celule canceroase exfoliate.

Urmare a strînsei relații a *nervului laringean recurent* cu vîrful plămînului, acesta poate fi afectat în cancerele pulmonare apicale, și, consecutiv, apare răgușeală din cauza paraliziei unei coarde vocale.

Afectarea ganglionilor limfatici liberi și mediastinali se produce prin diseminare limfogenă (răspîndirea celulelor canceroase prin limfatice). Limfa din întregul plămîn drept drenează în lomfonodulii traheobronhici de partea dreaptă, iar cea mai mare parte a limfei din plămînul stîng drenează în acești ganglioni de partea stîngă, iar o canti-

@RedAbaris 2013

tate oarecare de limfă din lobul inferior stîng drenează în ganglionii de partea dreaptă. Astfel, celulele tumorale din ganglionii limfatici traheobronhici de partea dreaptă se pot răspîndi din lobul stîng inferior prin diseminarea limfogenă.

Limfa din plămîni drenează în sistemul venos prin trunchiurile bronhomediastinale drept și stîng. Deci, ea poate transporta de la plămîni celule canceroase în sistemul venos și în atriul drept. După ce trece prin circulația pulmonară, sîngele se întoarce la inimă pentru a fi distribuit în corp. Sedii obișnuite de metastazare hematogenă (diseminarea celulelor canceroase prin sînge) de la un carcinom bronhogen sînt creierul, oasele, plămînii și glandele suprarenale.

Deseori, ganglionii limfatici, situați imediat deasupra claviculei (limfonodulii supraclaviculari), sînt hipertrofiați și induraţi în cazul unui cancer bronhic sau gastric, datorită metastazelor de la tumoarea primară. De aceea, ganglionii limfatici supraclaviculari sînt de obicei denumiți ganglioni santinelă, deoarece hipertrofia lor semnalează examinatorului posibilitatea unei afecțiuni maligne în organele toracice și/sau abdominale.

Creierul este un sediu frecvent de diseminare hematogenă a unui carcinom bronhogen. Celulele tumorale intră probabil în circulația sistemică prin invadarea peretelui unei sinusoide sau unei venule din plămîn și sînt transportate la creier prin venele pulmonare, inima stîngă, aortă și arterele cerebrale. Odată ajunse în creier, celulele tumorale trec probabil între celulele endoteliale care căptușesc capilarele și pătrund în țesutul cerebral.

Pleura. Plămînii sînt înveliți într-o seroasă numită pleură. Ea prezintă o foiță viscerală aderentă de plămîn *(pleura pulmonalis)* și una parietală aderentă de pereții cavității toracice *(pleura costalis, mediastinalis et diaphragmatica)*.

Pleurele coboară sub marginea costală în trei regiuni, unde, o incizie abdominală ar putea, din greșeală, să lezeze un sac pleural: 1) unghiul xifosternal drept; 2) unghiul costovertebral drept; 3) unghiul costovertebral stîng. În cazurile în care coasta a XII-a este foarte scurtă, pleura este situată sub marginea costală după ce intersectează coasta a XI-a și de aceea este expusă riscului chirurgical.

Pleura parietală este vizibilă radiografic numai în anumite regiuni și în incidențe speciale. *Pleura viscerală* de obicei nu este vizibilă radiografic, cu excepția anumitor incidențe care evidențiază fisurile pulmonare. Totuși, orice proces patologic care provoacă îngroșarea pleurei poate face ca aceasta să devină vizibilă pe radiografie.

Pleura viscerală e ușor aderentă de suprafața pulmonară fiind formată dintr-un epiteliu unistratificat, un strat de fibre colagene și elastice și un strat subpleural de vase limfatice și sangvine.

Pleura parietală căptușește fața internă a peretelui toracal și acoperă fascia endotoracică. În structura sa, gradul de dezvoltare a stratului fibrilar este variabil; la nivelul marginilor pericardului predomină fibrele colagene, în regiunea diafragmatică, cele elastice. La nivelul domului pleural, pleura, ce învelește vîrful plămînului, este unită cu fascia cervicală profundă și orificiul superior al toracelui prin tracturi fibroase. În regiunea sternocostală există numeroase vase limfatice subpleurale.

Pleurele viscerală și parietală, unite la nivelul hilului pulmonar, delimitează cavitatea pleurală, care conține cîțiva mililitri de lichid pleural ce separă suprafețele opuse ale pleurei.

Spațiul pleural potențial, umplut cu un strat capilar de lichid, facilitează mișcările plămînului, dar obliterarea acestui spațiu printr-un proces patologic sau îndepărtarea lui prin excizie chirurgicală *(pleurectomie)* are unele consecințe funcționale. Prin acoperirea suprafețelor pleurale opuse cu o pudră ușor iritantă *(pudraj pleural)* se obține aderența straturilor visceral și parietal al pleurei. Această operație poate fi efectuată pentru prevenirea unui pneumotorax spontan recidivant (*pneumotorax*=prezența de aer în cavitatea pleurală) care s-ar produce ca urmare a unei pneumopatii.

@RedAbaris 2013

În timpul inspirației și expirației, pleurele normale, netede și umede, nu produc un zgomot decelabil în cursul consultației; în schimb, în cazul unei inflamații a lor *(pleurită sau pleurezie)* suprafețele devin rugoase și frecarea care rezultă (frecătură pleurală) poate fi auzită. Pleurita duce, de obicei, la formarea de aderențe între pleura parietală și cea viscerală.

Acumularea unor cantități mari de lichid în cavitatea pleurală (hidrotorace) poate fi provocată de o serie de cauze. Pe măsură ce lichidul se acumulează, este depășită presiunea din arborele traheobronhic și, ca urmare, plămînul este împins și comprimat spre hil. După comprimarea completă a plămînului, lichidul care se mai acumulează va provoca deplasarea inimii și mediastinului spre partea opusă. Una din cauzele obișnuite ale acumulării neinflamatorii de lichid în cavitatea pleurală este insuficiența cardiacă congestivă, în special insuficiența cardiacă stîngă. Acumularea excesivă de lichid apare ca urmare a incapacității inimii de a funcționa normal.

În cazul în care pleurele inflamate se infectează, lichidul pleural devine purulent și conține leucocite, microbi și reziduuri de celule moarte (adică puroi). Colecția de puroi din orice cavitate a corpului uman este denumită empiem. În cazul localizării în cavitatea pleurală, este vorba de piotorace (puroi în cavitatea pleurală).

Sînge poate, de asemenea, să apară în cavitatea pleurală *(hemotorace)*. Acumularea de sînge se poate produce ca urmare a unui traumatism toracic sau poate fi provocată de o tumoare. În cazuri rare, limfa și grăsimile emulsionate pot trece în cavitatea pleurală dintr-un canal toracic rupt la nivelul mediastinului posterior. În aceste cazuri este vorba despre un *chilotorace*.

Lichidul poate fi drenat din cavitatea pleurală prin inserarea unui ac cu calibru mare printr-un spațiu intercostal (de obicei posterior, prin al 7-lea spațiu intercostal). Aspirația materialului (de exemplu, lichid seros, sînge, puroi) din cavitatea pleurală este denumită *puncție pleurală* și are o valoare diagnostică considerabilă. Dacă acul este inserat dedesubtul celui de-al 8-lea sau 9-lea spațiu intercostal și este împins prea profund, există riscul ca el să pătrundă în diafragm. După străbaterea diafragmului, acul ar putea să ajungă, în partea stîngă, în splină sau în partea dreaptă, în ficat și să lezeze aceste organe.

Pătrunderea aerului în torace *(pneumotorax)* în urma unei leziuni penetrante externe sau a rupturii unui plămîn poate duce la colabarea parțială a plămînului. Fracturile costale produc deseori un pneumotorax, dar tipul cel mai obișnuit este pneumotoraxul spontan, care rezultă deseori din ruptura unor bule (vezicule) de pe suprafața plămînilor. Extragerea aerului se realizează prin inserarea unui ac gros (trocar) în spațiul subclavicular, pe linia medioclaviculară și adaptarea sa la un sistem de drenaj aspirator.

Deoarece cupolele pleurale și vîrfurile pulmonare se extind pînă la git, la aprox. 2,5 cm deasupra treimii mijlocii a claviculei, ele sînt expuse riscului de leziuni transfixiante prin plagi produse la nivelul rădăcinii gîtului. Aceste leziuni se pot extinde în cavitatea pleurală și plămîn, producînd un pneumotorax deschis. În aceste cazuri există o comunicare între atmosferă și cavitatea pleurală. Acestui gen de pneumotorax i s-a dat denumirea de pneumotorax „suflant" sau „de aspirație". În majoritatea cazurilor pneumotoraxul necomplicat evoluează favorabil, gravitatea sa fiind determinată de cantitatea aerului existent. În caz de volet toracic (polifractura complexă a peretelui toracic), mai ales dacă deschiderea pleurei viscerale este obstruată de un lambou, aerul poate pătrunde în cavitatea pleurală în timpul inspirației, dar el nu poate ieși la expirație. În astfel de cazuri, cantitatea de aer din spațiul pleural crește (pneumotorax cu presiune pozitivă), împinge mediastinul spre partea cealaltă, comprimă plămînul opus și provoacă moartea bolnavului. Deci, pneumotoraxul cu presiune pozitivă este o urgență medicală. Pentru salvarea accidentatului se indică pansament compresiv și culcarea lui pe partea lezată, urmată de evacuarea urgentă la spital.

Pleurele pot fi, de asemenea, lezate de acul unui anestezist, cînd se efectuează un blocaj al ganglionului stelat sau un blocaj al plexului brahial. Acul poate rupe pleura în timpul mișcării plămînilor.

Deoarece pleura intersectează coasta a XII-a, ea poate fi lezată în cursul exciziei unui rinichi (nefrectomie). Cînd coasta a XII-a este foarte scurtă, ea este confundată cu coasta a XI-a și o incizie posterioară care ajunge la aceasta ar duce la deschiderea cavității pleurale și la comunicarea sa cu atmosfera (adică la un pneumotorax deschis). De aceea este important să se precizeze dacă cea mai joasă coastă palpabilă este a XI-a sau a XII-a. Aceasta se poate realiza numărînd oblic în jos, de la coasta a II-a, al cărei cartilaj costal este ușor de localizat, fiind situat lateral față de unghiul sternal.

Domul pleural. Avînd în vedere importanța medicochirurgicală, este necesară menționarea cîtorva date anatomice. Domul este susmontat de cei trei mușchi scaleni; între scalenii anterior și mijlociu trece plexul brahial

@RedAbaris 2013

şi artera subclavie spre regiunea cervicală laterală, între scalenul anterior şi claviculă se află vena subclavie; aceste vase şi ganglionul simpatic stelat sînt deasupra domului pleural; nervul frenic coboară, dinspre lateral înspre medial, pe muşchiul scalen anterior şi este în contact medial cu domul pleural.

În timpul respiraţiei, volumul toracelui creşte sau diminuă alternativ, graţie mişcărilor grilajului costal şi diafragmei (diafragma acţionează ca un piston într-un cilindru, reprezentat de torace, care, şi el, la rîndul său, îşi modifică dimensiunile).

În absenţa acţiunii muşchilor respiratorii, toracele elastic are o poziţie de repaus respirator, determinată de tracţiunea plămînilor solidarizaţi cu cutia toracică prin pleură.

În inspiraţie, muşchii intercostali externi şi micii dinţaţi posteriori măresc volumul cutiei toracice prin ridicarea ei o dată cu glisarea coastelor, una în raport cu cealaltă şi mărirea unghiului xifoidian, augmentînd diametrele anteroposterior şi transversal ale toracelui. La aceasta se adaugă contracţia muşchiului diafragm ce măreşte diametrul longitudinal toracic. Într-o respiraţie liniştită, elasticitatea toracelui conduce la revenirea la poziţia iniţială, expiraţia fiind un act pasiv. Mai nou, se consideră că expiraţia nu ar fi în exclusivitate un act pasiv, ci, în producerea sa ar interveni, în mod obişnuit, muşchii intercostali interni.

În inspiraţia forţată intervin unii din muşchii centurii scapulare, iar în expiraţia forţată muşchii peretelui abdominal şi *latissimus dorsi*. Menţionăm că între mecanismul respiraţiei costale şi diafragmatice există un grad marcat de coordonare, respiraţia costală eficace implicînd o tonicitate bună a diafragmei, iar respiraţia diafragmatică eficace necesitînd etanşeitatea şi soliditatea spaţiilor intercostale.

Urmare a acestor mişcări ce conduc la mărirea volumului cutiei toracice, plămînul solidarizează cu pereţii toracici şi, tracţionat de aceştia, îşi măreşte volumul, ocluzînd recesurile costodiafragmatice şi costomediastinale, astfel încît, în inspiraţie, aerul atmosferic pătrunde prin căile aeriene pînă la nivelul alveolelor, unde au loc schimburile gazoase.

Circuitul aerului

Aerul inspirat parcurge, succesiv, căile aeriene superioare, arborele traheobronhic şi alveolele pulmonare, în expiraţie calea fiind inversă.

Căile respiratorii superioare

Sînt alcătuite din formaţiunile nazale, faringe – organ comun cu aparatul digestiv şi laringe.

Formaţiunile nazale

Sînt alcătuite din nasul extern şi cavităţile nazale propriu-zise (fig. 131).

Nasul extern are forma unei piramide triunghiulare, cu o muchie anterioară – dosul nasului –, care se întinde de la rădăcina nasului, situată la punctul numit *nasion*, pînă la vîrful nasului şi care desparte cele două feţe anterolaterale ale piramidei nazale, întinse pînă la şanţurile nazogeniene şi nazopalpebrale, ce constituie celelalte două margini ale piramidei. Latura a treia a piramidei nazale este profundă şi se continuă cu fosele nazale. Baza piramidei este străbătută de cele două nări (*nares*).

@RedAbaris 2013

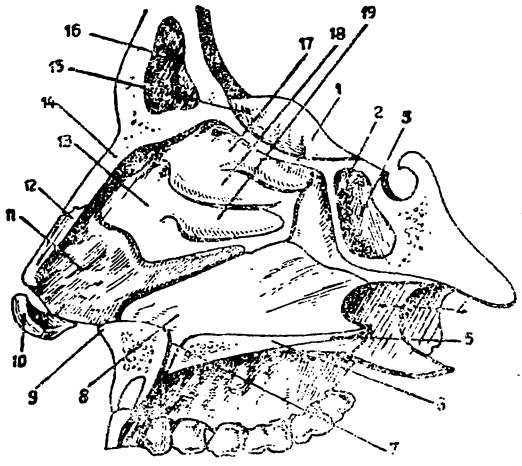

Fig. 131. Cartilajele nazale (vedere dinspre medial)

1 — lama ciuruită; 2 — apertura sinusului sfenoid; 3 — sinusul sfenoid; 4 — lama medială a proceselor pterigoidiene; 5 — lama orizontală a osului palatin; 6 — procesul palatin al maxilarului; 7 — canalul incisivilor; 8 — vomer; 9 — spina nazală anterioară; 10 — cartilajul aripilor mari; 11 — cartilajul septului nazal; 12 — cartilajul lateral al nasului; 13 — lama perpendiculară a osului etmoid; 14 — osul nazal; 15 — creasta cocoşului; 16 — sinusul frontal; 17 — conca nazală superioară; 18 — conca nazală medie; 19 — conca nazală inferioară

I se descriu o suprafaţă externă, cutanată şi o suprafaţă internă, cutaneomucoasă, în continuarea mucoasei respiratorii a foselor nazale. Între aceste suprafeţe se găsesc dispuse celelalte planuri ale regiunii:

– ţesut conjunctivogrăsos subcutanat;
– planul muscular;
– scheletul osteocartilaginos.

Nasul este proeminent şi prezintă o mare variabilitate ca formă şi dimensiuni. Partea inferioară a feţelor anterolaterale este mobilă formînd aripile nasului. De la vîrful nasului merge posterior un pliu cutanat. Septul nazal împreună cu marginile libere ale aripilor nasului delimitează cele două orificii, narinele *(nares)*; părţile cele mai laterale ale nărilor formează punctele alare.

Înălţimea nasului se măsoară între *nasion* şi *punctum subnasale*, iar lăţimea, între cele două puncte alare. Raportul dintre lungimea şi lăţimea nasului dă indicele nazal, a cărui distribuţie pe glob are caracter adaptativ şi, conform legii lui Thomson-Buxton, creşte dinspre zonele reci spre cele calde.

Structură. a. *Pielea*, subţire şi mobilă în partea superioară, devine groasă şi aderentă în partea inferioară a regiunii. Este bine vascularizată şi prezintă numeroase glande sebacee. În porţiunea superioară se desprinde cu uşurinţă; în jumătatea inferioară aderă strîns de planul fibrocartilaginos subiacent.

b. *Ţesutul conjunctivogrăsos subcutanat* este slab reprezentat, găsindu-se mai ales spre partea superioară a regiunii şi lipsind la nivelul aripilor şi vîrfului nasului.

c. *Planul muscular* este format din 4 muşchi pieloşi:

– muşchiul procerus (sau piramidal al nasului) se inseră pe cartilajele laterale ale aripii nasului şi pe oasele nazale şi se termină pe tegumentul regiunii intersprîncenoase;

– muşchiul nazal *(m. nasalis)* este format din două porţiuni: *pars transversa* sau muşchiul transvers al nasului şi *pars alaris* sau muşchiul dilatator al nărilor. *Pars transversa* se inseră pe aponevroza dorsală a nasului şi se termină pe faţa profundă a şanţului nazogenian. *Pars alaris* are originea pe faţa profundă a şanţului nazogenian şi se termină în tegumentele marginii inferioare a narinelor;

@RedAbaris 2013

– mușchiul ridicător al buzei superioare și al aripii nasului *(m. levator labii superioris et alaeque nasi)* se inseră pe fața laterală a procesului frontal al maxilarului și pe procesul nazal al frontalului (apofiza orbitară internă) și se distribuie tegumentului aripii nasului și al buzei superioare;

– mușchiul depresor al septului *(m. mirtiformis)* se desprinde din fosa mirtiformă a maxilarului și de pe fosa canină și se inseră în tegumentul părții mobile a septului nazal.

d. *Scheletul osteocartilaginos.* Nasul este susținut de un schelet osteocartilaginos.

– Porțiunea osoasă a acestuia este formată de procesele frontale ale oaselor maxilare, de oasele nazale proprii, spina nazală anterioară și procesele palatine ale maxilarelor care circumscriu apertura piriformă.

– Scheletul jumătății inferioare a nasului este cartilaginos, format de cartilajele nazale laterale *(cartilago nasi lateralis)*, două lame triunghiulare situate de o parte și de alta a liniei mediane pe fețele laterale ale nasului, între oasele proprii și aripile nasului *(alae nasi)*.

– Cartilajele alare *(cartilago alaris major)*, în număr de două, situate inferior de cartilajele laterale, încadrează ca o potcoavă orificiile nărilor, ramura medială luînd parte la formarea septului mobil, iar ramura laterală la alcătuirea scheletului aripii nasului.

Spațiul rămas între aceste cartilaje este întregit de o membrană fibroasă, în grosimea căreia se poate găsi un număr variabil de noduli cartilaginoși: cartilajele nazale accesorii, cartilajele alare mici, sesamoide și cartilajele vomeriene. Această membrană continuă periostul și pericondrul regional.

La forma nasului contribuie și unghiul de contact dintre porțiunea osoasă și cea fibrocartilaginoasă.

e. *Stratul cutaneomucos.* La nivelul orificiilor narinelor, pielea se răsfrînge înăuntru, înspre fosele nazale, iar la nivelul marginii inferioare a cartilajelor laterale ea se continuă cu mucoasa respiratorie; aici pielea aderă strîns de pericondru, fapt ce explică durerile intense date de furunculele din această regiune.

Posterior, regiunea nazală externă, de o parte și de alta a septului nazal, se prelungește cu partea cea mai anterioară a foselor nazale. Segmentul inferior, căptușit de piele, are forma unui canal lung de 15 mm (vestibulul nazal). Peretele său lateral răspunde aripii nasului, iar peretele medial, septului nazal. Deschiderea inferioară constituie orificiile nărilor. Orificiul superior este situat la nivelul pragului nazal *(limen nasi)*, deci la trecerea dintre porțiunea cutanată a vestibulului și mucoasa nazală; are forma unei despicături triunghiulare. În partea anterioară, marginea inferioară a aripii nasului este recurbată posterior, delimitînd o cavitate mică numită recesul vîrfului. În partea inferioară a vestibulului nazal, tegumentul prezintă numeroase glande sebacee și peri mai, lungi și aspri la vîrstnici.

Aripile nasului îndreaptă aerul spre mucoasa olfactivă, lipsa lor determină diminuarea simțului olfactiv.

Pentru a explora partea anterioară a foselor nazale folosim rinoscopia și rinoscopia anterioară.

Vascularizația și inervația. Arterele regiunii nazale sînt: artera dorsală a nasului, ramură terminală a arterei oftalmice care este ramură terminală a arterei carotide interne și artera aripii nasului, ramură colaterală a arterei faciale.

Venele drenează sîngele spre vena facială prin vena aripii nasului și vena angulară. Sistemul venos facial se anastomozează, la nivelul un-

@RedAbaris 2013

ghiului intern al ochiului, cu vena oftalmică superioară, venă aferentă sinusului cavernos, explicînd pericolul tromboflebitei acestui sinus prin stoarcerea unui furuncul din regiunea nazală.

Limfaticele regiunii nazale sînt grupate în:

– grupul superior, aferent limfonodulilor parotidieni superiori şi preauriculari;

– grupul mijlociu, aferent limfonodulilor parotidieni inferiori;

– grupul inferior, aferent limfonodulilor submandibulari.

Inervaţia motorie este asigurată de nervul facial.

Inervaţia senzitivă este dată de nervul trigemen prin: nervul infratrohlear (nervul nazal extern); nervul infraorbitar (nervul suborbitar); ramura nazală externă (nervul nazolobar), ramură din nervul etmoidal anterior (nervul nazal intern), care este ramură terminală a nervului nazociliar, iar acesta, ramura terminală a nervului oftalmic.

Înapoia piramidei nazale (a nasului extern) se găsesc fosele nazale.

Fosele nazale constituie un sistem de cavităţi anfractuoase, ocupînd centrul masivului facial, împărţit în două jumătăţi printr-un sept median.

Ele comunică cu cavităţile pneumatice sau sinusurile paranazale *(sinus paranasales)*: frontale, maxilare, sfenoidale şi celulele etmoidale.

Anterior, se deschid la exterior prin două orificii: nările sau narinele. Posterior comunică cu nazofaringele prin două orificii mari numite coane. Fosele nazale sînt sediul mirosului, prin tavanul lor constituind porţiunea superioară a căilor respiratorii.

Au 4 pereţi: peretele lateral, care este neregulat şi pereţii medial, superior şi inferior, cu o structură mai simplă.

– Peretele medial *(septum nasi)* este constituit de un schelet osteocartilaginos, compus din lama perpendiculară a etmoidului (superior), de vomer (posterior şi inferior) şi de cartilajul septal (anterior).

– Septul este acoperit de o mucoasă decolabilă. La 1,5 cm de la marginea posterioară a nării se găseşte cîteodată micul orificiu al organului vomeronazal *(organum vomeronasale)* Iacobson, mic canal vestigial, căptuşit de o mucoasă pe o lungime de cîţiva mm. În partea inferioară a septului, mucoasa prezintă „pata vasculară", o zonă foarte bogat vascularizată, fiind sursa epistaxisului.

– Peretele superior, arcada foselor nazale, este un jgheab anteroposterior, concav inferior şi larg de numai cîţiva milimetri. Este format, dinainte-înapoi, de rădăcina oaselor nazale, spina nazală a frontalului, lama ciuruită a etmoidului *(lamina cribrosa)* şi corpul osului sfenoid. Acest perete separă fosele nazale de cavitatea craniană şi constituie un punct fragil, supus fracturării, datorită subţirimii lamei ciuruite.

– Peretele inferior, podeaua foselor nazale, are de asemenea forma unui jgheab, dar mai larg şi mai scurt decît cel al tavanului; el desparte cavitatea nazală de cavitatea bucală. Este format de procesul palatin al maxilarului, în cele 3/4 anterioare şi de lama orizontală a palatinului, în 1/4 posterioară. Mucoasa care îl acoperă închide canalul incisiv sau canalul palatin anterior *(ductus incisivus)*.

– Peretele lateral al foselor nazale este constituit de faţa medială a maxilarului şi a lamei mediale a procesului pterigoid, pe care se articulează, pe rînd:

– osul lacrimal *(os lacrimale)*,

– lama perpendiculară a osului palatin,

– labirintul etmoidal (sau masa laterală a etmoidului),

– cornetul inferior *(concha nasalis inferior)*.

@RedAbaris 2013

Etmoidul este elementul principal în constituirea peretelui lateral al foselor nazale, el fiind „osul nazal prin excelenţă" (Guerran). Aplicîndu-se unul pe celălalt, aceste oase delimitează două conducte şi un orificiu:

– canalul nazolacrimal *(canalis nasolacrimalis)*, cuprins între maxilă, lateral, osul lacrimal şi procesul lacrimal al cornetului inferior, medial; el face să comunice orbita cu fosele nazale şi conduce lacrimile în meatul nazal inferior;

– canalul palatin mare, sau canalul palatin posterior, este cuprins între maxilă şi osul palatin; el este izolat de fosa nazală şi se deschide în bolta palatină;

– gaura sfenopalatină *(incisura sphenopalatina)* este delimitată de o incizură cu acelaşi nume şi de osul sfenoid; ea face comunicarea dintre fosa pterigopalatină şi cavitatea nazală şi conţine hilul vasculonervos al foselor nazale.

Cornetele. Peretele lateral al foselor nazale are formă neregulată prin prezenţa cornetelor. Acestea sînt lame osoase, convexe înspre lumenul foselor şi alungite dinainte-înapoi.

– Cornetul inferior *(concha nasalis inferior)* este un os independent. Este cel mai lung dintre cornete; el întretaie orificiul sinusului maxilar astupîndu-l la partea inferioară şi se articulează cu crestele turbinale ale oaselor maxilar şi palatin şi cu osul lacrimal.

– Cornetul superior şi cel mijlociu *(concha nasalis superior et media)* sînt etmoidale. Ele sînt fixate prin marginea lor superioară la peretele intern al labirintului etmoidal (masa laterală).

– Cornetul mijlociu formează o proeminenţă medială, de forma unei valve de scoică, se apropie de sept şi împarte fosa nazală în două etaje, unul superior, olfactiv *(regio olfactoria)*, unul inferior, respirator *(regio respiratoria)*. El depăşeşte etmoidul anterior şi posterior şi se fixează pe crestele etmoidale (sau turbinalele superioare) ale maxilei şi ale palatinului. Cornetul superior este mai mic, avînd însă aceeaşi formă cu precedentul.

– Poate exista un al patrulea cornet sau cornet suprem (Santorini). Deasupra se găseşte zona supraturbinală (sau recesul sfenoetmoidal), înaintea căreia se deschide orificiul sinusului sfenoidal. Fiecare din cornete limitează, împreună cu partea corespunzătoare a peretelui lateral al fosei nazale respective, un spaţiu numit meat *(meatus nasi)*.

Meaturile. Meatul superior *(meatus nasi superior)*, puţin dezvoltat şi situat în partea mai posterioară a fosei nazale respective, prezintă cele două sau trei orificii ale celulelor etmoidale posterioare *(cellulae posteriores)*, care se deschid în el.

Meatul mijlociu *(meatus nasi medius)* prezintă, în peretele său lateral, numeroase formaţiuni:

– bula etmoidală *(bulla ethmoidalis)*, formată dintr-o celulă etmoidală în formă de cuib de rîndunică, al cărei perete superior se confundă cu lama de origine a cornetului mijlociu;

– unul sau mai multe orificii ale celulelor etmoidale anterioare şi mijlocii, dedesubtul şi înaintea bulei (în şanţul retrobular);

– atrium sau orificiul dintre meaturi;

– procesul unciform, lamelă osoasă în formă de lamă de iatagan, care se desprinde în regiunea *agger nasi*, altă proeminenţă dată de o ce-

@RedAbaris 2013

lulă etmoidală, întretaie orificiul sinusului maxilar şi se articulează în jos cu cornetul inferior, iar posterior cu osul palatin;

– hiatul semilunar *(hiatus semilunaris)* sau şanţul uncibular, delimitat prin bula etmoidală şi procesul unciform;

– infundibulum etmoidal sau canalul frontonazal prelungeşte hiatul semilunar, traversînd labirintul etmoidal; acesta este „hornul" înalt pe care se formează cornetul mijlociu.

Meatul inferior *(meatus nasi inferior)* prezintă anterior, de-a lungul marginii superioare, orificiul inferior al canalului nazolacrimal.

Hiatul sinusului maxilar este obliteral în jos de către procesul maxilar al cornetului inferior, sinusul maxilar deschizîndu-se în meatul mijlociu.

Mucoasa nazală are 2 regiuni: respiratorie şi olfactivă. Regiunea respiratorie are un epiteliu bistratificat cilindric cu cili vibratili, ce au mişcări coordonate înspre faringe şi răspîndesc mucusul produs de celulele mucoase şi micile glande nazale, mucus ce opreşte pătrunderea prafului şi impurităţilor, fixîndu-le şi umidifică aerul. În această mucoasă există vene ce formează, la nivelul pereţilor cornetelor, corpi cavernoşi care, prin umflarea lor, pot face ca mucoasa să ajungă pînă la o grosime de 5 mm, obliterînd cavitatea nazală. Regiunea olfactivă are un epiteliu format din celule senzoriale şi de susţinere. În profunzimea mucoasei sînt glandele olfactive (Bowman) seroase şi fibrele amielinice ale nervilor olfactivi, care se grupează în fascicule şi străbat lama ciuruită a etmoidului ajungînd în bulbul olfactiv.

Sinusurile paranazale sînt cavităţi pneumatice anexate foselor nazale, în care îşi au originea şi din care primesc aer. Ele sînt repartizate în patru grupuri: etmoidal, frontal, sfenoidal şi maxilar şi sînt adeseori invadate de infecţii de origine nazală care provoacă sinuzite.

1. Celulele etmoidale *(sinus ethmoidalis seu labyrinthus ethmoidalis)*. În număr de 8–10 celule, ele constituie un sistem anfractuos cuprins în grosimea maselor laterale ale osului etmoid. Aceste celule se deschid medial, în meaturile superior şi mijlociu ale foselor nazale şi sînt bine limitate lateral prin lama orbitară a etmoidului. Ele sînt în raport: superior, cu dura mater şi creierul (cu numeroase posibilităţi de complicaţii); lateral, cu orbita; posterior, cu sinusul sfenoidal; inferior, cu sinusul maxilar; anterior şi superior, cu sinusul frontal, care poate fi considerat ca o voluminoasă celulă etmoidofrontală.

2. Sinusul frontal *(sinus frontalis)*. În formă de piramidă triunghiulară, apare în copilărie şi are o dezvoltare variabilă. Peretele său anterior, îngroşat, răspunde regiunii sprîncenelor; peretele posterior, mai subţire, răspunde meningelor şi lobului frontal (polul anterior al creierului). Peretele medial constituie limita intersinuzală care separă cele două sinusuri frontale, totdeauna inegale. Peretele său inferior, sau baza sinusului, este în raport cu orbita şi cu osul etmoid. Sinusul frontal comunică cu meatul mijlociu printr-un canal frontonazal, care se deschide în infundibulum, situat la extremitatea superioară a hiatului semilunar. Sinusul frontal se poate cateteriza prin meatul mijlociu.

3. Sinusul sfenoidal *(sinus sphenoidalis)*. Situat în jumătatea laterală a corpului osului sfenoid, este despărţit de sinusul pereche printr-un perete subţire. Este în raport, superior, cu *sella turcica* (şaua turcească), în care este adăpostită glanda hipofiză, posterior, cu clivus, lateral, cu sinusul cavernos, care conţine artera carotidă internă şi nervii cranieni III, IV, V, VI şi, inferior, cu faringele. Peretele său anterior corespunde nazofaringelui

@RedAbaris 2013

şi prezintă un mic orificiu, diafragmat de mucoasă şi mascat la vedere de masa cornetului mijlociu. Sinusul poate fi mic, mijlociu sau mare; în acest ultim caz el poate trimite prelungiri spre aripile sfenoidului, în baza procesului pterigoid, înspre canalul optic, spre sinusul maxilar şi, de asemenea, în porţiunea bazilară a osului occipital.

4. Sinusul maxilar *(sinus maxillaris seu antrum Highmori)*. Este o cavitate săpată în corpul osului maxilar avînd pereţii reduşi la o simplă lamă osoasă. Forma sinusului este cea a corpului maxilei, de piramidă cu baza medială. Peretele anterior corespunde fosei canine şi este peretele „chirurgical", abordarea sinusului făcîndu-se prin şanţul gingivolabial; el este traversat, în partea sa inferioară, de plexul alveolar superior. Peretele infratemporal (posterior şi lateral) este în raport cu fosa pterigopalatină, în grosimea căreia trece nervul alveolar posterior (sau dentar posterior). Peretele orbitar sau superior constituie podeaua orbitei, şi este străbătut de şanţul, apoi de canalul infraorbitar, care proemină în sinus. Peretele nazal sau baza piramidei prezintă un vast orificiu, hiatusul maxilar, ce corespunde meaturilor mijlociu şi inferior; la nivelul meatului mijlociu, hiatusul este întretăiat de procesul unciform şi este în mare măsură obliterat de mucoasă. La nivelul meatului inferior orificiul este obturat de procesul maxilar al cornetului inferior; aici este locul de elecţie pentru puncţia sinusului. Marginea anterioară corespunde canalului nazolacrimal. Marginea inferioară este interesată în patologie; ea răspunde rădăcinilor primilor doi molari şi celui de-al doilea premolar. Cavitatea sinusală conţine, în mod normal, aer. Ea are formă şi dimensiuni variabile. Un sinus mic, de capacitate sub 8 cm^3, poate fi natural sau consecinţa unei infecţii cronice. Un sinus mare, cu capacitate de peste 15 cm^3, poate trimite prelungiri: superior, în ramura ascendentă a maxilei, lateral, pînă la osul zigomatic, inferior, în marginea alveolară a bolţii palatine, superior şi posterior, spre partea superioară a osului palatin.

Deoarece fiecare sinus paranazal se continuă cu cavitatea nazală printr-un orificiu care se deschide într-un meat al cavităţii nazale, infecţia se poate extinde de la nas, provocînd inflamaţia şi tumefacţia mucoasei (sinuzită) şi durere locală. Deseori aceste modificări ale mucoasei duc la blocarea deschiderii sinusului în cavitatea nazală. Infecţiile acute ale sinusurilor frontale sau maxilare se manifestă clinic printr-o sensibilitate locală, dureroasă la presiune, la nivelul sinusului infectat. Sinusul frontal poate fi explorat prin comprimare cu degetul dirijat în sus spre extremitatea mediană a marginii superioare a orbitei. Dacă introducem degetul în propria noastră orbită nu-l putem evidenţia, fiind cu mult posterior faţă de osul lacrimal. Sinusurile etmoide pot fi explorate, aplicînd policele în unul din unghiurile interne ale ochiului şi arătătorul în celălalt, apăsînd spre înapoi, posterior faţă de osul lacrimal. Dacă se încearcă această procedură pe un coleg, manevra trebuie efectuată cu atenţie, ţinînd seama de peretele median fragil al orbitei. Întrucît sinusurile sînt situate lîngă nas, există tendinţa ca, după o răceală, să se producă inflamaţia unui mare număr de sinusuri *(pansinuzită)*.

Deoarece celulele etmoidale pline cu aer sînt despărţite de cavitatea orbitară numai prin placa orbitară subţire a osului etmoid, infecţia se poate disemina de la aceste sinusuri în orbită, producînd *celulită orbitară*. Deşi rară, această afecţiune poate fi periculoasă.

De obicei sinusurile paranazale sînt radiotransparente, însă sinusurile afectate prezintă diferite grade de opacitate. Radiografiile pot, de asemenea, evidenţia îngroşarea mucoaselor şi lichid în sinusuri.

Sinusurile maxilare şi frontale pot fi examinate şi prin transiluminaţie într-o cameră obscură. Pentru examinarea sinusurilor maxilare se plasează în gura bolnavului o lumină foarte puternică. Sinusul normal apare ca o lumină strălucitoare roşie pe obraz. Un sinus afectat nu transilumineză. Pentru examinarea sinusului frontal, lumina se plasează în faţa unghiului superomedial al orbitei şi, dacă este prezent un sinus frontal normal, apare o strălucire roşie pe frunte, deasupra părţii verticale a sinusului.

@RedAbaris 2013

Formarea de puroi (supurația) în sinusurile paranazale nu este rară. Puroiul care se scurge în jos din sinusul frontal sau din sinusul etmoidal anterior poate fi dirijat spre orificiul sinusului maxilar prin hiatul semilunar. Deseori se poate stabili dacă puroiul provine din sinusul frontal sau din sinusul maxilar plasînd capul bolnavului în jos. În această poziție va drena de obicei puroiul din sinusul maxilar, nu din cel frontal.

Infecția se poate extinde în sinusul maxilar de la abcesul unui molar. În cursul extracției unui molar, mucoasa sinusului maxilar, care acoperă rădăcina proeminentă a molarului, se poate rupe, rezultînd o comunicare între alveola goală și sinusul maxilar. Această comunicare este denumită fistulă oroantrală și rămîne de obicei deschisă pînă la închiderea sa chirurgicală.

Deoarece nervii alveolari superiori, ramuri ale nervului maxilar, inervează atît dinții cît și mucoasa sinusului maxilar, inflamația sinusului este frecvent însoțită de senzația de durere de dinți, în special cînd osul este absent în partea inferioară a peretelui acestui sinus.

Sinusul maxilar se infectează cel mai frecvent, probabil pentru că deschiderea sa este situată cu mult deasupra planșeului sinusului și localizarea sa este nefavorabilă pentru drenarea naturală a sinusului. În plus, cînd mucoasa sinusului este congestionată, deschiderea poate fi obstruată. Drenarea din sinusul maxilar datorită gravitației se realizează cel mai bine cînd bolnavul este culcat pe partea opusă sinusului afectat. Uneori poate fi necesar drenajul chirurgical, care se efectuează prin deschiderea peretelui lateral al meatului inferior al cavității nazale.

Sugarii și copiii își introduc frecvent alune, bomboane și jucării mici în nas. Din cauza cornetelor nazale în formă de raft și a meatului profund, acești corpi străini pot fi cu ușurință extrași. Pentru localizarea unor astfel de obiecte, cavitățile nazale se examinează cu un *specul* prin nările externe (rinoscopie anterioară). Orificiile nazale posterioare (coanele) pot fi de asemenea examinate cu o oglindă specială introdusă în nazofaringe (rinoscopie posterioară). Bolnavilor cu fracturi ale osului frontal și/sau oaselor nazale li se atrage de obicei atenția să nu-și sufle nasul, din cauza posibilității de a elimina aer, din sinusurile frontale sau din cavitățile nazale, în țesuturile subcutanate sau chiar în cutia craniană sau orbită.

Irigația arterială a cavității nazale este dată de ramurile terminale ale arterei maxilare interne (arterele nazale posterioare, laterale și septale), de arterele etmoidale anterioare și posterioare din artera carotidă internă. Venele drenează în venele orbitei, în plexul pterigoidian și în sinusurile venoase craniene. Sistemul venos facial se anastomozează la nivelul unghiului intern al ochiului cu vena oftalmică superioară, venă aferentă sinusului cavernos, explicînd pericolul tromboflebitei acestui sinus ca urmare a maltratării unui furuncul din „triunghiul periculos al feței". Limfa drenează în ganglionii de la nivelul regiunii hioidiene și parotidiene.

Inervația senzitivă este realizată de nervul trigemen; fibrele postganglionare parasimpatice secretorii provin din ganglionul sfenopalatin, iar cele simpatice din plexul carotidian.

Fracturile nasului sînt frecvente; de obicei fracturile sînt transversale. Dacă leziunea rezultă dintr-o lovitură directă, lama orizontală a osului etmoid este deseori fracturată.

Mucoasa nazală se inflamează (rinită) în cursul infecțiilor căilor respiratorii superioare, precum și în unele alergii. Inflamația acestei mucoase se produce ușor din cauza vascularizației sale. Cînd este asociată cu o secreție de mucus crescută, se impune instituirea unui tratament eficace și precoce. Extinderea infecției de la nas și sinusuri paranazale la meninge este rară, însă periculoasă.

Pielea nasului conține multe glande sebacee, care se pot infecta și închista. Infecțiile din vecinătatea nasului se pot extinde la sinusul cavernos prin conexiunile dintre venele faciale și cele oftalmice, nasul făcînd parte din „triunghiul periculos al feței*".

Datorită celorlalte relații ale cavităților nazale, infecțiile acestora se pot propaga în: 1) fosa craniană anterioară prin lama ciuruită a osului etmoid; 2) nazofaringe și țesuturile moi retrofaringiene; 3) urechea medie prin canalul auditiv; 4) sinusurile paranazale și 5) aparatul lacrimal și conjunctivă.

---

* Triunghiul periculos al feței: nas, ochi, buza superioară.

@RedAbaris 2013

Secreția nazală este de obicei asociată cu infecții acute ale căilor respiratorii superioare; ca urmare a unui traumatism craniocerebral se constată o scurgere de lichid cefalorahidian prin cavitățile nazale, consecutivă fracturii lamei ciuruite și rupturii meningelor. Acesta poate fi diagnosticată prin injectarea unei substanțe trasoare radioactive în lichidul cefalorahidian și detectarea ulterioară a acesteia în tampoane de vată introduse în fiecare nară. Rinoreea LCR poate, de asemenea, rezulta dintr-o fractură a sinusului sfenoid sau a porțiunii petromastoidiene a osului temporal. În acest caz, scurgerea LCR are loc prin conductul auditiv extern.

Epistaxisul este relativ frecvent datorită vascularizației bogate a mucoasei nazale. În majoritatea cazurilor, cauza sîngerării este un traumatism; sîngerarea este localizată în treimea anterioară a nasului. Un epistaxis ușor rezultă deseori din scobitul nasului cu degetul, prin care se rupe rețeaua venoasă, abundentă din jurul foselor nazale anterioare. El poate fi însă determinat de infecții (de exemplu, febră tifoidă) și hipertensiune. Un jet de sînge poate rezulta și din ruptura unor artere, în special la locul de anastomoză a arterelor sfenopalatină și palatină mare. Dacă sîngerarea este atît de abundentă încît nu poate fi oprită prin tratamentele obișnuite, este uneori necesar ca artera carotidă externă să fie pensată și/sau ligaturată, deoarece ea este sursa sîngelui care trece spre nas prin arterele maxilare și sfenopalatină.

Septul nazal cartilaginos poate fi deplasat la naștere sau poate devia de la planul median în urma unui traumatism. În unele cazuri devierea este atît de mare, încît septul poate provoca o obstrucție unilaterală a căii nazale.

Faringele este un organ comun al aparatelor respirator și digestiv, în care calea aeriană se încrucișează cu cea digestivă, iar distribuția curentului aerian și a alimentelor este realizată printr-un proces complex: deglutiția. Părțile posterioare ale foselor nazale și cavității bucale sînt separate prin vălul palatin. Faringele conține în submucoasă numeroase insule de țesut limfoid (amigdala faringiană, tonsila palatină etc.), barieră pentru germenii ce pot pătrunde în organism. Tot la acest nivel se deschide tuba lui Eustachio ce face comunicația cu urechea medie (vezi și cap. VII).

Laringele

Este organul fonației, așezat inferior de osul hioid, de care e suspendat prin membrana hiotiroidiană și superior de primul inel traheal, de care se leagă prin membrana cricotraheală (fig. 132).

Laringele este situat în spațiul visceral al gîtului care se continuă cu spațiile conjunctive ale capului și toracelui. Situația viscerelor gîtului variază în funcție de poziția capului și gîtului, deplasîndu-se unele în raport cu altele. În deglutiție, de exemplu, laringele se ridică 2–3 cm, într-un ax longitudinal; de asemenea în fonație, în respirația profundă, în ridicarea capului; în flexia capului și gîtului laringele coboară. Amplitudinea acestor mișcări este de maximum 4 cm.

Laringele este acoperit anterior de foița superficială a fasciei cervicale, fiind situat la cîțiva milimetri sub piele, putîndu-se palpa *proeminentia laringea* (mărul lui Adam), cartilajul cricoid și ligamentul cricotiroidian. El este, pe de o parte, fixat de osul hioid prin membrana tirohioidiană, iar pe de altă parte, solidarizat cu toracele prin tracțiunile exercitate asupra sa de structurile elastice ale traheii și arborelui bronhic; mușchii supra- și subhioidieni, ca și constrictorul inferior al faringelui determină activ poziția laringelui.

Scheletul laringelui este alcătuit din cartilaje și ligamente; prezintă mușchi inserați la nivelul cartilajelor și este tapetat în interior de o mucoasă.

Cartilajele principale sînt: cartilajul tiroid, cartilajul cricoid, cele două cartilaje aritenoide și cartilajul epiglotic (fig. 133–138).

@RedAbaris 2013

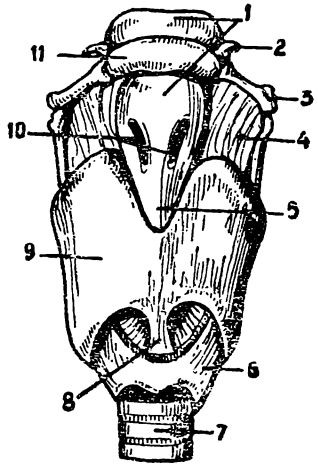

Fig. 132. Ligamentul cricotiroidian şi membrana hiotiroidiană (vedere anterioară)

1 – epiglota; 2 – coarnele mici ale hioidului; 3 – coarnele mari ale hioidului; 4 – membrana tirohioidiană; 5 – ligamentul tiroepiglotic; 6 – cartilajul cricoid; 7 – traheea; 8 – ligamentul cricotiroidian; 9 – cartilajul tiroid; 10 – apendicele ventriculului laringian; 11 – osul hioid

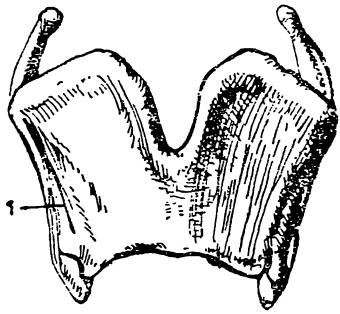

Fig. 133. Cartilajul tiroid, vedere anterioară

1 – creasta oblică

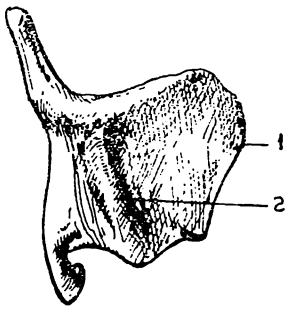

Fig. 134. Cartilajul tiroid, vedere laterală dreaptă

1 – mărul lui Adam; 2 – creasta oblică

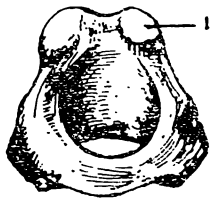

Fig. 135. Cartilajul cricoid, faţa anterioară

1 – faţa articulară aritenoidiană

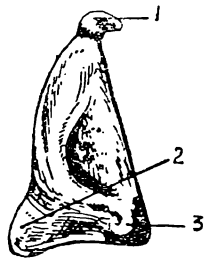

Fig. 136. Cartilajul aritenoid, faţa externă

1 – cartilajul cornicular; 2 – procesul muscular; 3 – procesul vocal

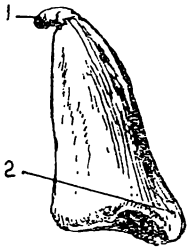

Fig. 137. Cartilajul aritenoid, faţa internă

1 – cartilaj cornicular; 2 – apofiză musculară

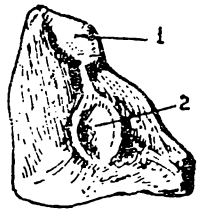

Fig. 138. Cartilajul cricoid, vedere laterală

1 – faţa articulară aritenoidiană; 2 – faţa articulară tiroidiană

– Cartilajul tiroid *(cartilago thyreoides)*, cel mai mare cartilaj al laringelui este vizibil, palpabil şi este format din două lame laterale *(lamina dextra et sinistra)*, unite anterior într-un unghi (la bărbat are circa 90°), care, prin capătul superior, este palpabil subcutan *(prominentia laryngica)* (mărul lui Adam).

@RedAbaris 2013

La locul de unire al *laminei dextra* cu *lamina sinistra, superior* se observă, median, *incisura thyreoidea cranialis*. De la marginea posterioară a lamelor pornește, superior, *cornu hyoideum cartilagii thyreoidei* și inferior, *cornu cricoideum*, care are pe fața internă o fațetă articulară, *facies articularis cricoidea*, pentru articulația cu *cartilago cricoides*.

Fețele posteromediale ale cartilajului tiroid încadrează nu numai laringele, ci și fețele laterale ale faringelui, astfel încît, între lamele cartilajului tiroid și proeminența fetei posterioare a laringelui se formează două jgheaburi verticale, șanțurile laringofaringiene sau recesurile piriforme *(recessus piriformis)*, situate în laringofaringe.

– Cartilajul cricoid *(cartilago cricoides)* are forma unui inel cu pecete posterioară *(lamina cartilaginea cricoidei)* (pecetea), care are aproximativ o formă patrulateră, cu marele ax vertical. Pe partea superioară a lamei se găsesc suprafețele articulare – *facies articularis arythenoidea* – pentru cartilajele aritenoide, iar lateral, aproape de marginea inferioară, *facies articularis thyreoidea*, pentru articulația cu cartilajul tiroid.

– Epiglota *(cartilago epiglottidis)* are forma unei frunze cu partea lată în sus și cu pețiolul îndreptat în jos *(petiolus epiglottidis)*, care se prezintă, la examenul laringoscopic, sub forma unui tubercul – *tuberculus epiglottidis*. Prin pețiol ea se inseră în unghiul diedru tiroidian, deasupra inserției coardelor vocale. Marginile laterale ale epiglotei formează segmentul anterior al intrării în laringe – *aditus laryngis*. Epiglota contribuie la închiderea orificiului laringelui, dirijînd astfel lichidele și bolul alimentar înspre faringe și esofag. Ea prezintă o serie de orificii, care sînt sediul unor glande mucoase.

– Cartilajul aritenoid *(cartilago arythenoides)* este pereche și are forma unei piramide triunghiulare. Fețele medială și posterioară sînt netede, spre deosebire de fața laterală, care prezintă neregularități. Baza (basis) prezintă fațete de articulație cu cricoidul *(facies articularis cricoidea)* și două procese: anterior *(processus vocalis)*, pentru inserția ligamentelor vocale, iar lateroposterior *(processus muscularis)*, pentru inserția mușchilor interni ai laringelui. Vîrful – *apex* – este încovoiat dorsal, articulîndu-se cu *cartilago corniculata*. Cartilajele aritenoide, prin articularea lor cu cartilajul cricoid, coordonează, sub acțiunea mușchilor motori, mobilitatea plicelor vocale și întreaga mobilitate a laringelui.

– Cartilajul corniculat *(cartilago corniculata)* (Santorini), pereche, simetric, mic, rotund, situat în plica ariepiglotică, formează un tubercul *(tuberculum corniculatum)*.

– Cartilajul cuneiform *(cartilago cuneiformis)* (Wrisberg) este tot pereche, mic, așezat lateral de cartilajele corniculate, în plica ariepiglotică și formează, de asemenea, un tubercul *(tuberculum cuneiforme)*, vizibil la laringoscopie.

– În grosimea ligamentului *hyothyreoideum laterale* se mai găsesc cele două cartilajii triticee (ca bobul de grîu).

Cartilajul tiroid, cartilajul cricoid și majoritatea părților cartilajelor aritenoide se calcifică deseori cu vîrsta. Fracturi ale scheletului laringean se pot produce în urma unor lovituri primite la box sau karate sau în urma comprimării cu o chingă pentru umăr în cursul unui accident de automobil. Aceste fracturi produc o hemoragie submucoasă și edem, obstrucție respiratorie, răgușeală și uneori incapacitate de a vorbi.

Aparatul ligamentar al laringelui. Părțile anterioare ale osului hioid, ale cartilajiilor tiroid și cricoid sînt unite prin membrane, care suspendă scheletul laringelui de osul hioid. Acesta, prin ligamentul stilohioidian și

@RedAbaris 2013

mușchii limbii se fixează pe baza craniului. Membranele, întărite prin ligamente, alcătuiesc totodată căile de acces chirurgicale pe laringe, la diferitele sale etaje.

Aparatul ligamentar care leagă laringele de organele vecine este format de: membrana hiotiroidiană, membrana hioepiglotică, ligamentele glosoepiglotice, ligamentele faringoepiglotice și tiroepiglotic și ligamentul sau membrana cricotraheală.

– Membrana hiotiroidiană *(membrana hyothyreoidea)* se întinde de la osul hioid la marginea superioară a cartilajului tiroid și pe cornul mare hioidian. Porțiunea mediană este întărită printr-un ligament *(ligamentum hyothyreoideum medium)*, iar marginile sale dorsale libere formează un altul *(ligamentum hyothyreoideum laterale)*, în grosimea cărora se găsesc cartilajele triticee *(cartilago triticeae)*.

Prin strînsa legătură cu osul hioid, laringele ia parte la mișcările acestuia.

Pe partea laterală a membranei hiotiroidiene se află orificiile pentru artera și vena laringică cranială și pentru ramura internă *(ram. internus)* al nervului laringian superior *(n. laryngicus cranialis)*.

– Membrana hioepiglotică *(membrana hyoepiglottica)* leagă fața anterioară a epiglotei cu marginea superioară a osului hioid. Sub ea, între epiglotă și membrana hiotiroidiană se găsește corpul adipos al laringelui. Membrana hioepiglotică este discontinuă; ea delimitează, împreună cu membrana hiotiroidiană (anterior), cu epiglota (posterior) și cu cartilajul tiroid (superior), spațiul hiotiroepiglotic.

– Ligamentele glosoepiglotice ridică mucoasa și se întind între rădăcina limbii și epiglotă; sînt în număr de trei și formează plicele cu același nume: plica glosoepiglotică mediană și plicele glosoepiglotice laterale. Între ele se găsesc valeculele.

– Ligamentul tiroepiglotic *(lig. thyreoepiglotticum)* (formează articulația epiglotei cu cartilajul tiroid), situat sub precedentele, leagă pețiolul epiglotei cu fața posterioară a incizurii tiroidiene.

– Ligamentul cricotraheal *(lig. cricotracheale)* se întinde între marginea inferioară a cricoidului și primul inel traheal.

– Ligamentele vestibulare *(lig. vestibulare)* intră în constituția plicelor vestibulare.

– Ligamentele vocale *(lig. vocale)* sînt constituite din țesut elastic și se inseră în unghiul cartilajului tiroid, pe o formațiune elastică *(macula flava)* și pe procesul vocal al cartilajelor aritenoide.

– Membrana fibroelastică *(membrana fibroelastica laryngis)* a laringelui este situată sub mucoasa laringelui și prezintă importante îngroșări. În membrana fibroelastică distingem două porțiuni, superioară și inferioară.

1. Partea superioară, membrana quadrangulară *(membrana quadrangularis)*, este dublă, simetrică, una dreaptă și una stîngă, care pornesc de la nivelul plicilor ariepiglotice și se termină inferior la nivelul ligamentului ventricular, cu care fuzionează. Anterior membranele se inseră pe cartilajul epiglotic, iar posterior, pe fața anterolaterală a cartilajului aritenoid. Ele conferă vestibulului laringian forma de con trunchiat cu baza în sus.

2. Partea inferioară, conul elastic *(conus elasticus)*, răspunde cavității infraglotice și este o importantă componentă conjunctivoelastică a laringelui. El se prinde în jos pe arcul și marginile laterale ale lamei cartilajului cricoid și de aci se duce în sus și se fixează pe fața internă a unghiului cartilajul tiroid, la 0,5 cm sub *incisura thyreoidea cranialis*, și

@RedAbaris 2013

înapoi, pe processus vocalis ale cartilajelor aritenoide. Marginea sa superioară, liberă, formează ligamentul vocal. Segmentul anterior al conului elastic, aşezat între marginea inferioară a cartilajului tiroid şi arcul cartilajului cricoid, ia numele de *pars libera coni elastic* – sau ligamentul cricotiroidian *(lig. cricothyreoideum)*. Forma conului elastic se modifică la fiecare deschidere a glotei.

Articulaţiile laringelui. Unele cartilaje se articulează liber, ceea ce le permite să se mişte liber în cursul producerii vocii. Există două perechi de articulaţii sinoviale în laringe.

– Articulaţia cricoaritenoidiană *(articulus cricoarythenoideus)* este o diartroză; unind baza cartilajului aritenoid *(facies articularis cricoidea)* cu marginea superioară a cartilajului cricoid *(facies articularis arythenoidea)* realizează o articulaţie completă, cu sinovială şi capsulă întărită de un ligament medial. În această articulaţie se efectuează mişcări de alunecare în sens transversal şi de rotaţie în jurul unui ax vertical, mişcări prin care cartilajul aritenoid îndepărtează sau apropie procesele vocale şi plicele vocale. Aceste mişcări de adducţie-abducţie sînt indispensabile în funcţionarea laringelui (fonaţie şi respiraţie). Toţi muşchii intrinseci ai laringelui acţionează direct sau indirect asupra acestei articulaţii.

– Articulaţia cricotiroidiană *(articulus cricothyreoideus)* este de tip diartroză planiformă; se realizează între coarnele inferioare ale cartilajului tiroid şi cartilajul cricoid *(facies articularis tyreoidea)*, care sînt menţinute în contact printr-o capsulă articulară, întărită prin trei ligamente: lateral, posterior şi anterior.

La acest nivel se produc mişcări de alunecare, de amplitudine mică şi mişcări de basculare în jurul axului transversal, care trece prin cele două articulaţii, ceea ce permite punerea în tensiune a plicelor vocale.

Prin ridicarea arcului cartilajului cricoidian, partea superioară a lamei cricoidiene, împreună cu cartilajiile aritenoide (care se articulează cu ea), se răstoarnă dorsal şi, în acest mod, coardele vocale (ligamentele vocale) intră în tensiune – se întind. Prin coborîrea arcului cricoid, punctele de inserţie ale ligamentelor vocale se apropie unul de altul, deci se relaxează.

Muşchii laringelui sînt următorii (fig. 139):

– Muşchiul cricotiroidian *(m. cricothyreoideus)* se întinde de la marginea inferioară şi cornul inferior ale cartilajului tiroid, la marginea su-

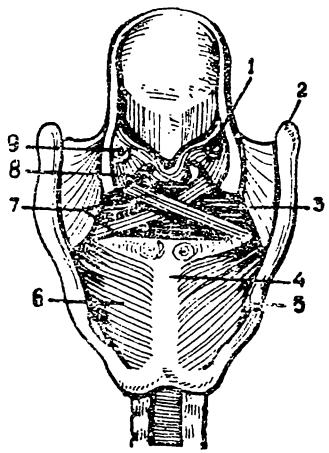

Fig. 139. Musculatura laringelui (vedere posterioară)

1 – plica ariepiglotică; 2 – cornul superior al cartilajului tiroid; 3 – m. aritenoid; 4 – cartilajul cricoid; 5 – cornul inferior al cartilajului tiroid; 6 – m. cricoaritenoidian posterior; 7 – m. aritenoidian oblic; 8 – cartilajul corniculat; 9 – tuberculul cuneiform

@RedAbaris 2013

perioară a arcului cartilajului cricoid. El ridică arcul cartilajului cricoid, înclină dorsal lama cartilajului cricoid sau înclină înainte lama cartilajului tiroid şi întinde astfel coardele vocale. I se descriu două părţi: *pars recta*, anterioară şi *pars obliqua*, posterioară.

– Muşchiul cricoaritenoidian posterior *(m. cricoarythenoideus posterior)* se întinde de la faţa dorsală a lamei cartilajului cricoid la procesul muscular al cartilajului aritenoid. Trage dorsal procesul muscular, astfel că acesta este tras lateral şi deschide despicătura glotei *(rima glottidis)*, coardele vocale fiind întinse spre lateral: este unicul abductor al coardelor vocale. În caz de paralizie unilaterală, coarda vocală de aceeaşi parte nu este deplasată lateral.

– Muşchiul cricoaritenoidian lateral *(m. cricoarythenoideus lateralis)* se întinde de la marginea superioară a feţei laterale a arcului cartilajului cricoid la procesul muscular al cartilajului aritenoid. Trage spre înainte procesul muscular, închide orificiul glotei *(rima glottidis)*, relaxînd coardele vocale. Este adductor al coardelor vocale. Prin contracţia sa se îndepărtează unul de altul cele două cartilaje aritenoide.

– Muşchiul tiroaritenoidian *(m. thyreoarythenoideus)* se întinde de la faţa internă a segmentului inferior al cartilajului tiroid la faţa laterală a cartilajului aritenoid. Are două fascicule, unul lateral *(pars lateralis)* şi altul medial *(pars medialis)*. Îngustează *rima glottidis*, apropiind cartilajele aritenoide *(pars lateralis)* şi reglează tensiunea coardelor vocale *(pars medialis)*, contractînd sau relaxînd plicele vocale, fapt pentru care se mai numeşte şi muşchi vocal (mai ales partea sa internă) (medială).

– Muşchiul aritenoidian *(m. arythenoideus)* prezintă un fascicul transvers *(pars transversa)*, între cele două feţe posterioare şi cele două procese musculare ale cartilajului aritenoid şi unul oblic *(pars obliqua)*, întins de la procesul muscular al unui cartilaj aritenoid la vîrful cartilajului aritenoid opus. El îngustează orificiul glotei *(rima glottidis)* şi, parţial, *aditus laryngis*.

– Muşchiul tireoepiglotic *(m. thyreoepiglotticus)* se întinde de la faţa internă a cartilajului tiroid la marginile laterale ale epiglotei şi la membrana cvandrangulară. El închide *aditus laryngis* trăgînd epiglota în jos.

– Muşchiul ariepiglotic *(m. aryepiglotticus)* se întinde de la vîrful cartilajului aritenoid la marginea laterală a epiglotei. El închide *aditus laryngis* şi trage epiglota înapoi şi în jos. Amîndoi muşchii apără reflex laringele împotriva pătrunderii în el a unor corpi străini.

Musculatura laringelui, în totalitate, îndeplineşte următoarele funcţiuni: de apărare reflexă împotriva pătrunderii unor corpusculi străini în aparatul respirator; micşorează sau măreşte *rima glottidis* şi contractă sau relaxează coardele vocale. Se realizează astfel o gamă întreagă de modulaţii în emiterea sunetelor, laringele fiind totodată organul fonaţiei.

Mucoasa. Scheletul cartilaginos, ligamentele şi muşchii laringelui sînt acoperiţi în cea mai mare parte de o mucoasă, care formează diferitele plici. De la rădăcina limbii la feţele anterioară şi superioară ale epiglotei se formează trei plici (glosoepiglotice) ce delimitează două jghiaburi. Plecînd de la marginea laterală a epiglotei, plica ariepiglotică merge, de o parte şi de alta, la vîrfurile cartilajelor aritenoide, înconjurînd intrarea ovală a vestibulului laringian, în afara plicilor ariepiglotice şi medial de cartilajul tiroid. Un şanţ mucos, sinusul piriform *(recesus piriformis)* conduce bolul alimentar în esofag. Plica laringeană *(plica laryngea)* traversează sinusul, fiind ridicată de vasele şi nervul laringeu superior, care merg la muşchii laringieni, perforînd membrana hiotiroidiană.

@RedAbaris 2013

Fig. 140. Aditusul laringian

1 — plica vestibulară; 2 — ventriculul laringian; 3 — coarda vocală; 4 — partea posterioară a laringelui; 5 — tuberculul corniculat; 6 — tuberculul cuneiform; 7 — recesul pirliform; 8 — plica ariepiglotică; 9 — tuberculul epiglotic; 10 — epiglota

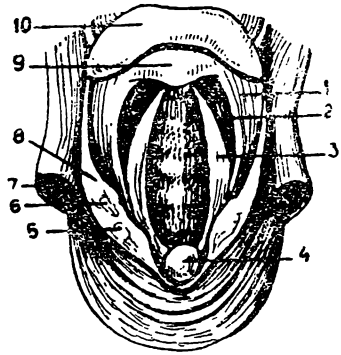

Spațiul de sub orificiul superior al laringelui e împărțit în trei etaje de cele două perechi de plici sagitale suprapuse: vestibulul laringelui *(vestibulum laringis)*, ce se întinde pînă la nivelul plicilor vestibulare, ventriculul laringelui *(ventriculus laringis)*, situat între plicile vestibulare și corzile vocale *(plicae vocales)* și cavitatea infraglotică *(cavum infraglotticum)*, situată sub corzile vocale.

Structura scheletului cartilaginos conține cartilaje hialine, cu excepția epiglotei, cartilajelor corniculate și cuneiforme, proceselor vocale ale cartilajelor aritenoide, care sînt de tip elastic. Mucoasa din partea superioară a epiglotei este de tip pavimentos pluristratifical; în partea inferioară există un epiteliu pluristratificat cu cili și glande submucoase, iar în vestibul, un epiteliu bistratificat cu cili; corzile vocale sînt acoperite de un epiteliu cheratinizat pluristratificat, fiind solicitate mecanic în fonație (culoarea alb-gri a acestui epiteliu este contrastantă cu restul mucoasei, roșiatică la examenul laringoscopic). Totodată, mucoasa corzilor vocale este foarte aderentă de țesutul conjunctiv subiacent, nepermițînd glisarea; în rest, mucoasa nu este atît de aderentă, fapt ce permite producerea edemelor, îndeosebi în ventriculul laringian.

Glota. Se înțelege prin glotă totalitatea structurilor care produc vorbirea articulată respectiv structurile ce limitează fanta glotică (fig. 140).

Despicătura glotică este limitată, în cele 2/3 anterioare, de corzile vocale *(pars intermembranacea)*, iar în 1/3 posterioară, de procesele vocale ale cartilajelor aritenoide *(pars intercartilaginea)*.

Ea are o lungime de 2–2,4 cm și o lățime de 0,5 cm, în timpul unei respirații obișnuite și de 1,4 cm, într-o respirație intensă. Dimensiunile sînt mai mici la femeie și la copil.

Atunci cînd se produce fonația, vocea, fanta glotică este închisă, iar corzile vocale întinse; ea se deschide, iar corzile vibrează la trecerea aerului, producîndu-se astfel undele sonore. Intensitatea sunetului depinde de forța curentului de aer, înălțimea și timbrul depind de frecvența și amplitudinea vibrațiilor. Acești parametri sînt reglați grosier de mușchii cricotiroidieni, de cei ce se inseră pe procesul muscular al cartilajelor aritenoide și corectați fin de mușchiul vocal. Traheea, cavitățile faringiană, bucală și nazală au rolul de camere de rezonanță, intervenind și în determinarea timbrului vocii.

Producerea sunetelor și exprimarea cuvintelor se poate realiza în condiții mai precare și în absența corzilor vocale. Astfel, plicile vestibulare permit producerea sunetelor după pierderea corzilor vocale. Cavitatea bucală poate realiza articularea unor sunete produse în altă manieră

@RedAbaris 2013

după laringectomie e posibil a exprima cuvinte de eructație, subiectul articulînd sunetele produse prin emanația aerului din segmentele inferioare ale arborelui traheobronhic.

Modificări ale laringelui în raport cu vîrsta și sexul. Laringele crește pînă în jurul vîrstei de 3 ani, după care are loc o creștere redusă pînă la aproximativ 12 ani; înainte de această vîrstă nu există diferențe majore, privind laringele, între sexe.

La *pubertate*, în special la sexul masculin (13–16 ani), pereții laringieni devin mai solizi, cavitatea laringiană se mărește, coardele vocale se lungesc și se îngroașă, iar proeminența laringiană devine evidentă la majoritatea persoanelor de sex masculin.

Lungimea coardelor vocale crește progresiv la ambele sexe pînă la pubertate; în această perioadă, creșterea la sexul masculin este marcată. Înălțimea vocii coboară cu o octavă la băieți. Modificarea lungimii coardelor vocale este în mare măsură răspunzătoare de schimbările de voce care se produc la băieți.

Înălțimea vocii anumitor persoane la care testiculele nu s-au dezvoltat (bărbați agonadici) sau ale căror testicule au fost îndepărtate (bărbați castrați) în copilărie nu devine mai joasă, decît dacă li se administrează hormoni masculini. De asemenea, aceste modificări laringiene nu se produc la persoane de sex masculin cu degenerescența tubilor seminiferi (subiecți 47, XXY cu sindromul Klinefelter), la care producția de androgeni (hormoni masculini) este insuficientă.

Irigația arterială a laringelui e dată de artera laringiană superioară, ram din tiroidiană superioară și de artera laringiană inferioară, ram din artera tiroidiană inferioară. *Venele* sînt satelite arterelor. *Limfa* din vastibulul și ventriculul laringian drenează în limfonodulii infrahioidieni, cea a corzilor vocale și etajului infraglotic, în ganglionii pretraheali. Nervul laringeu superior inervează mucoasa și mușchiul cricotiroidian, iar nervul laringeu inferior este nerv motor pentru toți ceilalți mușchi laringieni.

Laringele poate fi examinat prin laringoscopie indirectă (folosind o oglindă laringoscopică) sau prin laringoscopie directă folosind un instrument tubular numit laringoscop).

Plicile vestibulare sînt în mod normal de culoare roz, în timp ce coardele vocale sînt albe sidefii. Mărimea laringelui variază întrucîtva de la o persoană la alta și nu depinde de statură. Aceasta explică în mare măsură diferența de înălțime a vocii la diverse persoane. Laringele este mai mare la bărbații adulți decît la femeile adulte, iar ligamentele vocale sînt mai lungi la bărbați, unghiul de întîlnire a lamelor cartilajului tiroid este mai mare la femei. Din această cauză, laringele nu este atît de proeminent la femei ca la bărbați. La majoritatea bărbaților coardele vocale sînt mai lungi decît la femei și copii; ca urmare, vocea celor mai mulți bărbați este mai profundă decît a majorității femeilor.

Răgușeala este simptomul cel mai obișnuit al afecțiunilor laringiene (de exemplu, în cancerul coardelor vocale). În cazurile grave care necesită o laringectomie (îndepărtarea laringelui), bolnavii pot „învăța" *vorbirea esofagiană* (regurgitația aerului ingerat) și alte tehnici de reabilitare a vorbirii.

Inhalarea de corpi străini în laringe produce rapid sufocare. Dacă obiectul inhalat este ascuțit (de exemplu, un os de pește sau pui), apare de obicei o durere acută și o obstrucție respiratorie progresivă din cauza inflamației laringelui. Deși se constată edem al țesuturilor de deasupra glotei, totuși, datorită faptului că mucoasa este bine fixată la acest nivel, edemul nu se extinde dedesubtul coardelor vocale. Mucoasa laringiană de deasupra coardelor vocale este extrem de sensibilă și contactul cu un corp străin provoacă imediat o tuse explozivă.

Arborele traheobronhic

Traheea este un tub elastic de 10–12 cm lungime, interpus între laringe și bronhii. Pereții anterior și lateral se compun din 16–20 cartilaje hialine în formă de potcoavă, unite prin ligamentele anulare *(ligg. anula-*

@RedAbaris 2013

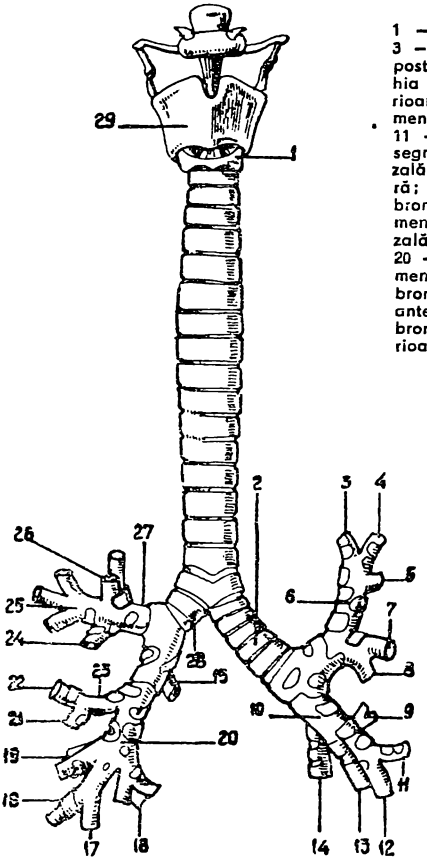

Fig. 141. Arborele traheobronhic

1 — cartilajul cricoid; 2 — bronhia principală stîngă; 3 — bronhia segmentară apicală; 4 — bronhia segmentară posterioară; 5 — bronhia segmentară anterioară; 6 — bronhia lobară superioară stîngă; 7 — bronhia ligulară superioară; 8 — bronhia ligulară inferioară; 9 — bronhia segmentară apicală; 10 — bronhia lobară inferioară stîngă; 11 — bronhia segmentară bazală anterioară; 12 — bronhia segmentară bazală medială; 13 — bronhia segmentară bazală laterală; 14 — bronhia segmentară bazală posterioară; 15 — bronhia segmentară apicală (superioară); 16 — bronhia segmentară bazală medială; 17 — bronhia segmentară bazală posterioară; 18 — bronhia segmentară bazală laterală; 19 — bronhia segmentară bazală anterioară; 20 — bronhia lobară inferioară dreaptă; 21 — bronhia segmentară medială; 22 — bronhia segmentară laterală; 23 — bronhia lobară medie dreaptă; 24 — bronhia segmentară anterioară; 25 — bronhia segmentară anterioară; 26 — bronhia segmentară apicală; 27 — bronhia lobară superioară dreaptă; 28 — bronhia principală dreaptă; 29 — cartilajul tiroid

ria). Peretele posterior membranos *(paries membranaceus)* unește extremitățile posterioare ale cartilajelor prin țesut conjunctiv și muscular (fig. 141).

Bifurcația traheală în bronhiile principale dreaptă și stîngă formează un unghi între 50°–90°. Bronhia dreaptă continuă aproape traiectul traheii, în timp ce cea stîngă se îndreaptă mai lateral, fapt ce explică de ce corpii străini aspirați pătrund mai des în bronhia dreaptă. La locul de diviziune al traheii se găsește, în interior, o proeminență sagitală, carena *(carina trachealis).*

Carena în mod normal, se află în planul median și are o margine destul de net definită.

Dacă ganglionii limfatici traheobronhici din unghiul dintre bronhiile principale se hipertrofiază (de exemplu, din cauza diseminării limfogene a celulelor canceroase ale unui carcinom bronhogen), carena nu mai este net delimitată și devine fixă. Astfel de modificări morfologice ale carenei sînt semne paraclinice importante pentru medicul otolaringolog și ajută la stabilirea diagnosticului diferențial al afecțiunilor sistemului respirator.

Mucoasa de la nivelul carenei este una din zonele cele mai sensibile ale arborelui traheobronhic, fapt pentru care aici se produce reflexul de tuse. De exemplu, cînd un copil aspiră (în cursul inspirației) un corp străin dur (de exemplu, o alună) el se sufocă și tușește. Dacă acesta depășește carena, tusea de obicei se oprește, dar bronșita chimică (inflamația bronhiei) care rezultă, provocată de substanțele eliberate din alună, precum și atelectazia (colabarea) pulmonară dincolo de corpul străin generează, în scurt timp, o respirație dificilă (dispnee). Ca atare, carena este deseori considerată ca fiind ultima linie de apărare și, de multe ori, tusea puternică, provocată de iritația ei, duce la expulzarea corpului străin aspirat. Dacă nu se elimină, se produce asfixia, care necesită intervenție chirurgicală de extremă urgență.

Manevra Heimlich reprezintă o metodă simplă, fără o instrumentație specială, folosită în caz de asfixie cu alimente sau obiecte.

Constă din aplicarea, suficient de puternic, a unei presiuni sub diafragm pentru a crea un flux de aer, care să azvîrle obiectul obturant.

Se poate efectua, atît în poziția în picioare cît și șezîndă.

@RedAbaris 2013

În poziția în picioare, salvatorul se așează înapoia victimei, pe care o cuprinde cu brațele în jurul centurii. Pumnul se dispune cu degetul mare spre abdomen, deasupra ombilicului și sub coastele cutiei toracice. Cu cealaltă mînă se prinde pumnul, îl strîngem și apăsăm în abdomen, efectuînd o mișcare de împingere violentă în sus. La nevoie manevra se va repeta de mai multe ori.

În poziție șezîndă, salvatorul stă înapoia scaunului, efectuînd manevra în același fel. Se repetă, dacă este necesar, de mai multe ori.

În cazul cînd victima este în poziție orizontalizată, se exercită presiunea deasupra ombilicului și sub coaste, împingînd energic spre stern.

Peretele traheii se compune din trei tunici: o tunică medie fibrocartilaginoasă, constituită din cartilajele traheale și ligamentele alveolare interior și lateral, iar posterior, din țesut conjunctiv și mușchi traheali cu dispoziție transversală ce pot, prin contracție, micșora lumenul traheal; o tunică externă conjunctivă laxă, adventicea, ce permite deplasarea traheii în raport cu organele vecine; o tunică internă mucoasă, aderentă de pericondru, dar putînd glisa la nivelul peretelui membranos, alcătuită dintr-un epiteliu cilindric bistratificat cu cili.

Privind raporturile, menționăm faptul că bronhia stîngă este încrucișată superior de cîrja aortei, iar posterior este în raport cu aorta descendentă și nervul vag stîng; bronhia dreaptă este încrucișată posterosuperior de crosa venei azigos, iar posterior de ea se află nervul vag.

Bronhiile principale se împart în bronhii lobare, trei în dreapta, două în stînga, care, la rîndul lor, se ramifică pentru fiecare plămîn în 10 bronhii segmentare. Bronhiile segmentare asigură ventilația segmentelor pulmonare care se consideră că prezintă o individualitate și de irigație, drenaj limfatic și inervație, ceea ce justifică importanța lor chirurgicală, prin faptul că, în unele afecțiuni limitate, se pot practica segmentectomii.

Afecțiunile bronhice și pulmonare (de exemplu, o tumoare sau un abces) pot fi localizate în unul din aceste segmente și pot fi rezolvate chirurgical fără o lezare serioasă a țesutului pulmonar înconjurător. Deși fiecare segment bronhopulmonar este inervat de nervul său propriu și vascularizat de artera și vena sa proprii, este important să se știe că în cursul rezecției acestor segmente, planurile dintre ele sînt străbătute de ramuri ale venelor pulmonare și uneori de ramuri ale arterelor pulmonare. În afară de aceasta, arterele bronhice trec prin septurile interlobulare pentru a iriga pleura viscerală.

Fiecare segment bronhopulmonar este înconjurat de țesut conjunctiv care se continuă cu pleura viscerală. Aceste septuri din țesut conjunctiv, separînd segmentele, împiedică trecerea aerului între segmente. De aceea, aerul dintr-un segment bronhopulmonar, a cărui bronhie segmentară este obstruată, este absorbit de fluxul sangvin, provocînd atelectazie segmentară sau colaps.

Tumorile maligne și unele infecții (de exemplu, tuberculoza) invadează septurile de țesut conjunctiv care separă segmentele bronhopulmonare, afectînd și segmentele învecinate. În astfel de afecțiuni poate fi necesară rezecția mai multor segmente, a unui lob întreg (lobectomie) sau a unui plămîn întreg (pneumonectomie).

Este necesară o bună cunoaștere a ramificațiilor arborelui bronhic, pentru a stabili locurile adecvate pentru drenarea regiunilor pulmonare infectate. De exemplu, cînd un bolnav cu bronșiectazie (dilatarea bronhiilor) este culcat în decubit lateral stîng, secrețiile din plămînul drept și din bronhiile drepte curg spre carena traheii. Întrucît aceasta este o zonă sensibilă, este stimulat reflexul de tuse și bolnavul elimină o *spută purulentă*, descongestionînd arborele bronhic drept.

Invers, persoanele cu bronșiectazia lingulei lobului superior stîng realizează drenajul dacă sînt în decubit lateral drept. Bronhiile bazale pot fi descongestionate dacă bolnavul stă în cap în fiecare dimineață cîteva minute, pentru a stimula drenarea plămînilor. Există deci poziții adecvate pentru o drenare optimă a bronhiilor, cînd este interesat un număr redus de segmente bronhopulmonare.

Deoarece conținutul orofaringean și nazofaringean în care se află bacterii poate să fie aspirat în plămîni și să provoace pneumonie sau un abces pulmonar în unul sau mai multe seamente bronhopulmonare poziția bolnavilor în stare foarte gravă și inconștienți se schimbă frecvent, pentru a stimula un drenaj bun și o bună ventilație pulmonară. În

@RedAbaris 2013

decubit abdominal, traheea se înclină în jos; de aceea, poziția firească ce se adoptă în pat, respectiv decubitul dorsal cu capul ușor ridicat pe o pernă, nu este satisfăcătoare pentru drenajul pulmonar.

Tumorile pot duce la blocarea unei bronhii segmentare, urmată de colabarea părții distale a plămînului, din cauza absorbției aerului în segmentul bronhopulmonar prin sîngele care mai circulă încă. Aceasta se poate vizualiza radiografic, folosind o tehnică cunoscută sub denumirea de *bronhografie*. Pentru vizualizarea radiografică a bronhiilor se folosesc diverse metode și substanțe de contrast. Bronhografia se efectuează sub anestezie locală (obținută prin aplicarea directă a soluțiilor anestezice locale pe faringe, laringe și trahee). Substanța de contrast poate fi lăsată să pătrundă în jos, pe partea posterioară a limbii (care a fost trasă afară), în laringe și trahee sau un cateter poate fi inserat în trahee după anestezierea completă a faringelui, laringelui și traheii. Apoi se introduc cantități mici din substanță și bolnavul este adus într-o poziție adecvată pentru a permite substanței de contrast să curgă (prin gravitație) în bronhiile secundare și segmentare (terțiare) preselecționate.

Nu se injectează concomitent ambele părți, deoarece substanța de contrast obstrucționează parțial fluxul de aer spre bronhiile segmentare care sînt în curs de vizualizare. Dacă ambele părți s-ar umple concomitent cu substanță de contrast, s-ar putea produce o perturbare a oxigenării sîngelui.

Circuitul sîngelui

Este reprezentat de mica circulație. Astfel, prin artera pulmonară se aduce, la nivelul plămînului, sîngele încărcat cu dioxid de carbon de la nivelul ventriculului drept, iar prin cele 4 vene pulmonare, sîngele oxigenat este transportat în atriul stîng.

Artera pulmonară, o arteră funcțională, conduce sîngele venos din ventriculul drept la plămîni unde este oxigenat. Prezintă un trunchi și două ramuri de diviziune: arterele pulmonară dreaptă și stîngă.

Își are originea la nivelul orificiului pulmonar situat la vîrful conului arterial al ventriculului drept.

Are un traiect oblic înapoi, la stînga și în sus, descriind o curbă cu concavitatea posterolaterală dreaptă, care încalecă fețele anterioară și stîngă ale aortei ascendente.

Se termină prin bifurcare, ramurile născute formînd un unghi foarte obtuz, această bifurcație situîndu-se la stînga liniei mediane, la 2 cm dedesubtul bifurcației traheale.

Este alăturată aortei ascendente, cu care formează pedicului arterial.

In interiorul sacului pericardic are raporturi cu: trunchiul aortei ascendente (la început situat posterior, iar apoi anterolateral în dreapta); arterele coronare, care mărginesc cele două laturi ale sale; cu ramurile nervoase ale plexului cardiac.

Prin intermediul pericardului are următoarele raporturi extrapericardice: anterior, de la suprafață în profunzime, peretele toracic (sternul, partea internă a cartilajului al doilea costal și al spațiului al doilea intercostal stîng, în care se proiectează), vasele toracale interne stîngi, fundurile de sac pleurale costomediastinale anterioare, marginea anterioară a plămînilor și porțiunea inferioară a lojii timice; posterior și inferior, venele pulmonare situate la distanță; la dreapta, cu vena cavă superioară extrapericardiacă, nervul frenic drept și pleura mediastinală; la stînga, pleura mediastinală stîngă, plămînul stîng și nervul frenic stîng; superior, raporturile sînt cele ale bifurcației pulmonare cu bifurcația traheală, pe de o parte și cu fața inferioară a crosei aorte, de care este unită prin ligamentul arterial, pe de altă parte (fig. 142).

@RedAbaris 2013

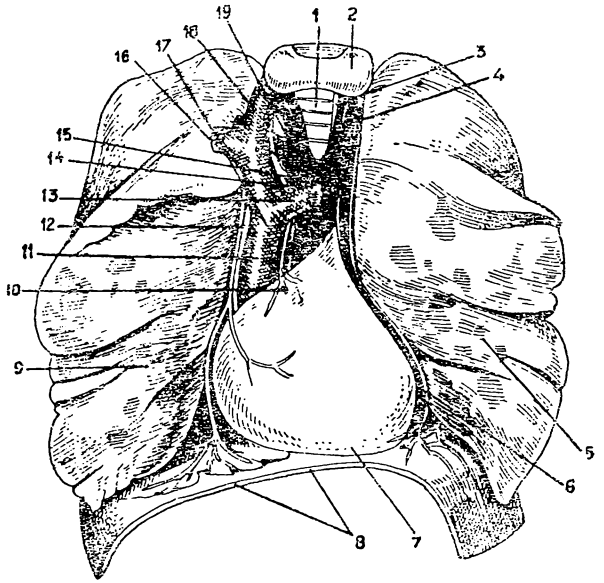

Fig. 142. Plămînii şi mediastinul anterior după îndepărtarea timusului (vedere anterioară de ansamblu; nervul vag stîng este tras anterior)

1 — traheea; 2 — glanda tiroidă; 3 — nervul laringeu recurent; 4 — a. carotidă comună; 5 — plămîn stîng; 6 — n. frenic; 7 — lama parietală a seroasei pericardice; 8 — diafragma; 9 — plămîn drept; 10 — ramuri ale plexului cardiac; 11 — vena cavă superioară; 12 — nervul frenic; 13 — trunchiul brahiocefalic venos; 14 — nervul vag; 15 — n. laringeu recurent; 16 — vena subclavie; 17 — trunchiul brahiocefalic venos; 18 — v. jugulară internă; 19 — trunchiul brahicefalic arterial

Ramura dreaptă de diviziune a arterei pulmonare duce sîngele venos în plămînul drept (artera funcţională). Originea sa este aproape în continuitate cu cea a arterei pulmonare stîngi, la stînga liniei mediane.

Are două segmente: unul perpendicular, îndreptat transversal spre dreapta, care se încrucişează pe dinapoi cu aorta şi cu vena cavă superioară şi unul pedicular, care intră în constituţia pedicululuí pulmonar drept.

Ramura stîngă de diviziune a arterei pulmonare conduce sîngele venos în plămînul stîng, căruia îi este arteră funcţională (vas public).

Originea sa este aproape în continuitate cu cea dreaptă şi este legată cu aorta prin ligamentul arterial al lui Botallo.

Are două segmente: unul extrahilar, carte atinge marginea superioară a bronhiei stîngi fără să o depăşească şi altul hilar, ce descrie o curbă concavă *înspre anterior şi medial, şi trece posterior de bronhia lobară* superioară.

La nivelul plămînului fiecare se va împărţi în artere lobare, segmentare lobulare, iar apoi vor genera reţeaua capilară alveolară. Remarcăm faptul că aceste vase au o structură de artere mari, dar transportă sînge venos.

Venele pulmonare au caracterele morfologice de vene dar prin ele circulă sînge arterial. Sînt în număr de două pentru fiecare plămîn: una superioară şi alta inferioară. Iau naştere din venele care rezultă din reţeaua capilară a alveolelor pulmonare, din venele din jurul ramificaţiilor *bronhice şi din venele pleurale. Formează ramuri din ce în ce mai voi-*

@RedAbaris 2013

minoase ce ajung la hilul pulmonar printr-un traiect diferit de al bronhiilor și arterelor. Înainte de a ieși din fiecare plămîn ele se reunesc pentru a forma două trunchiuri venoase, unul superior, altul inferior; apoi au un traiect medial terminîndu-se în atriul stîng. Vena superioară este înclinată în jos, cea inferioară este orizontală. Au o lungime de aproximativ 1,5 cm, cea dreaptă fiind mai lungă.

Vena superioară, în poziție prebronhică, este într-un plan anterior celei inferioare situată în plan subbronhic; vena superioară dreaptă se află pe fața anterioară a arterei, iar vena superioară stîngă este în întregime sub artera pulmonară stîngă.

Venele pulmonare nu au valvule.

În venele pulmonare drenează frecvent vene bronhice anterioare provenind din bronhiile principale și ganglionii vecini.

Tromboembolia pulmonară este o cauză frecventă de morbiditate și mortalitate. Un *embol* se produce cînd un *tromb* (cheag de sînge), globule de grăsime sau bule de aer sînt transportate de la un loc îndepărtat (de exemplu, de la venele membrelor inferioare după fracturi sau alte leziuni ale acestora). Trombul trece prin partea dreaptă a inimii și ajunge la un plămîn prin artera pulmonară. Rezultatul imediat al unei tromboembolii pulmonare este obstrucția completă sau parțială a fluxului sangvin arterial pulmonar spre plămîn. Prin obstrucția embolică rezultă un sector pulmonar care este ventilat, dar nu perfuzat (adică nu funcționează).

Un embol mare poate produce ocluzia trunchiului pulmonar sau a uneia din ramurile sale principale. Bolnavul intră în insuficiența respiratorie acută și sfîrșitul letal poate surveni în cîteva minute. Un embol de dimensiuni medii poate bloca o arteră spre un segment bronhopulmonar, producînd un infarct (o zonă de țesut mort). La subiecții sănătoși se dezvoltă deseori o circulație colaterală (adică o irigație sangvină indirectă sau accesorie), astfel încît infarctul nu se produce datorită anastomozelor (comunicărilor) abundente cu ramuri ale arterelor bronhice în regiunea bronhiolelor terminale. La bolnavii la care circulația pulmonară este perturbată (adică la bolnavii cu congestie pulmonară cronică), embolia duce de obicei la un infarct pulmonar.

Deoarece o zonă pleurală este, de asemenea, lipsită de sînge, ea se inflamează și devine rugoasă. Pleurita provoacă durere toracică laterală, iar rugozitatea dă naștere la frecături pleurale.

Arteriografia pulmonară este metoda cea mai fidelă de diagnosticare a emboliei pulmonare și constă în injectarea unui produs de contrast, printr-un cateter, direct în artera pulmonară.

Pentru angiografia selectivă și subselectivă cateterul este introdus transcutanat în venele cubitale superficiale, la nivelul antebrațului.

Se va măsura presiunea pulmonară înainte de a se introduce substanța de contrast.

Trombusul este pus în evidență prin radiografii seriate.

Prezintă riscul aritmiilor și perforării ventriculului drept de către sondă, fapt pentru care supravegherea electroencefalografică simultană este obligatorie.

@RedAbaris 2013

VII. Aparatul digestiv

TUBUL DIGESTIV

Este cea de a doua componentă principală a aparatului de import al materiei (fig. 143).

Organismul menţine vitalitatea şi funcţionalitatea structurilor sale componente furnizîndu-le energia necesară într-un permanent schimb de substanţe cu mediul înconjurător. Energia este adusă prin alimente care conţin substanţele nutritive, glucidele, lipidele şi proteinele cu sărurile minerale şi vitaminele.

Digestia este ansamblul de procese în cursul cărora substanţele nutritive sînt eliberate din alimente sub influenţa enzimelor, fragmentate în constituenţii lor chimici şi absorbite. Digestia se realizează în segmentele constitutive ale tractului digestiv, care are anexată pe traiectul lui o serie de glande.

Eliberarea de energie din alimente este efectul unor transformări oxidative care se fac, în majoritate, în afara aparatului digestiv, în ţesuturi şi organe, cu participarea circulaţiei sangvine, constituind *metabolismul intermediar*. Se realizează respiraţia internă tisulară, deosebită de respiraţia externă (transportul aerului atmosferic la alveole prin căile respiratorii). În efectuarea metabolismului intermediar participă numeroase sisteme şi organe, res-

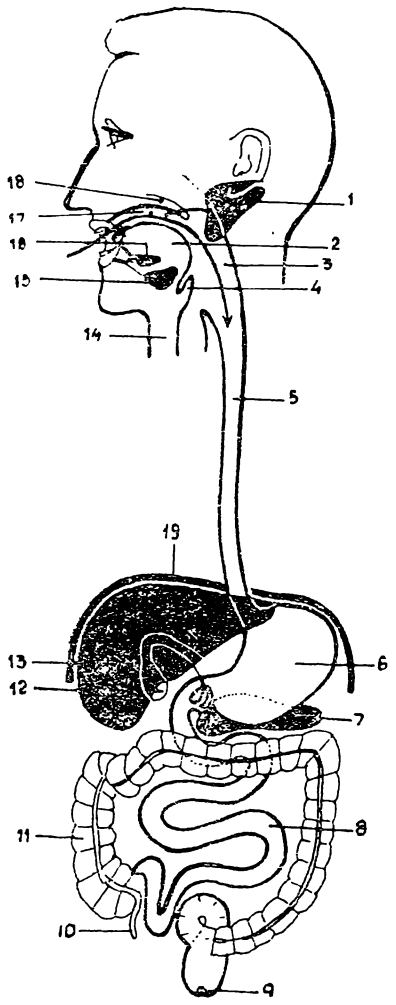

Fig. 143. Aparatul digestiv şi glandele anexe (schemă)

1 — glanda parotidă; 2 — limba; 3 — faringele; 4 — epiglota; 5 — esofagul; 6 — stomacul; 7 — pancreasul; 8 — intestinul subţire; 9 — anusul; 10 — apendicele; 11 — intestinul gros; 12 — vezicula biliară; 13 — ficatul; 14 — laringele; 15 — glanda submaxilară; 16 — glanda sublinguală; 17 — cavitatea bucală; 18 — vălul palatin

@RedAbaris 2013

pectiv aparatele digestiv, respirator, urinar, circulator, odată cu glandele endocrine şi sistemul nervos.

Aparatul digestiv, în care au loc procesele de digestie, se împarte într-un segment cefalic şi unul truncal.

Partea cefalică cuprinde cavitatea bucală cu glandele anexe şi faringele. În această porţiune alimentele sînt prinse de buze, dinţi şi limbă, triturate, lubrefiate de salivă şi transportate în segmentele inferioare prin actul deglutiţiei. Organele olfactive şi gustative controlează compoziţia chimică a alimentelor, iar cercul limfatic a lui Waldeyer serveşte la apărarea contra infecţiilor.

*Partea truncular*ă cuprinde porţiunea tubului digestiv de la originea esofagului pînă la anus, fiind alcătuit din esofag, stomac, intestin subţire (duoden, jejun, ileon), intestin gros (cec, apendice, colon ascendent, transvers, descendent, sigmoidian şi rect). Esofagul este doar un conduct de transport, în stomac începe transformarea alimentelor, care se definitivează în intestinul subţire, unde substanţele nutritive sînt şi absorbite în capilarele sangvine şi limfatice. La acest nivel, în procesele de digestie intervin ficatul, pancreasul şi un număr mic de glande din peretele intestinal. În intestinul gros, resturile alimentare neabsorbite sînt condensate prin deshidratare, detoxifiate prin proces de conjugare, transformate în fecale prin fermentaţie, putrefacţie şi transportate şi eliminate la nivelul rectului şi anusului.

Cavitatea bucală şi glandele anexe

Cavitatea bucală prezintă un schelet format de cele două maxilare, faţă de care, planurile moi se dispun superficial sau profund, formînd pereţii ei (fig. 144).

Pereţii superficiali se confundă cu regiunile superficiale ale feţei: buzele şi mentonul, obrajii şi regiunea maseteriană.

Pereţii profunzi constituie, superior şi intern, regiunea palatină, inferior, podeaua, care cuprinde pe linia mediană limba şi lateral, regiunile glandelor submandibulare şi sublinguale.

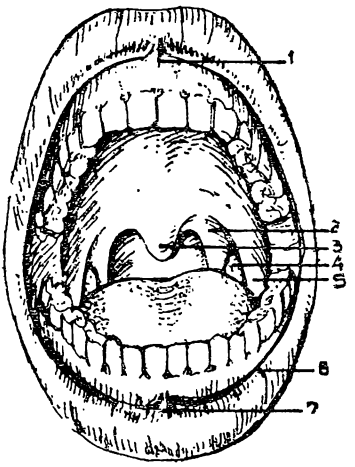

Fig. 144. Cavitatea bucală

1 – friul buzei superioare; 2 – pilierul posterior (stîlpul palatofaringian); 3 – uvula palatofaringiană; 3 – uvula (lueta); 4 – amigdala faringiană; 5 – pilierul anterior (stîlpul palatogios); 6 – vestibulul bucal; 7 – friul buzei inferioare

@RedAbaris 2013

Cavitatea bucală se deschide anterior prin orificiul bucal *(rima oris)* care, în stare de repaus a buzelor, reprezintă o despicătură transversală de 4–5 cm, limitată de marginile libere ale buzelor. Ea comunică posterior cu faringele printr-un orificiu întotdeauna deschis, vestibulul faringian, istmul (istmul faringobucal), având forma unui arc deschis inferior și posterior, delimitat de: superior, vălul palatin; lateral, plicile palatinoglose (stîlpii anteriori); iar inferior, de limbă, la nivelul unirii bazei cu corpul ei.

Arcadele dentare și segmentul bucal al maxilarelor împart cavitatea bucală în două părți: una exterioară reliefului osteodentar — vestibulul și alta interioară acestui relief — cavitatea bucală propriu-zisă.

În starea de repaus a cavității bucale, **vestibulul bucal** *(vestibulum osis)* este un spațiu capilar, în formă de potcoavă deschisă posterior, cuprins între buze și obraji, spre exterior și arcadele dentare, acoperite de mucoasa gingivală, spre interior.

Vestibulul comunică, posterior molarilor, cu cavitatea bucală propriu-zisă, limita sa posterioară fiind alcătuită, în profunzime, de către ligamentul pterigomaxilar întins vertical, în gura deschisă, medial de gropița coronoidă.

Cavitatea bucală propriu-zisă este segmentul posterior al cavității bucale, situat posteromedial de arcadele dentare.

Cavitatea bucală este mărginită superior de către bolta palatină osoasă, căptușită de mucoasa care se prelungește posterior pe peretele musculo-membranos al vălului palatin. Anterolateral ea este limitată de partea linguală a arcadelor dentare și de scheletul lor osteogingival. Posterior și lateral, ea se îngustează spre vestibulul faringian, găsindu-se în profunzime, între marginea anterioară a ramurii ascendente a mandibulei, situată lateral, care proemină în cavitatea bucală deschisă, și peretele vertical al prelungirii anterioare a faringelui, situat medial față de regiunea pterigopalatină, care, în acest loc, poate fi abordată pe cale bucală. Limita inferioară este formată de către podeaua bucală, pe care se află, în partea mediană, limba, a cărei masă proeminentă ascunde, în părțile laterale, șanțuri alveololinguale.

Cavitatea bucală este căptușită uniform de către o mucoasă, care lipsește numai pe porțiunea coronară a arcadelor dentare.

După nivelul la care o examinăm, mucoasa bucală apare foarte diversificată și adaptată funcțional la diferitele faze ale predigestiei bolului alimentar.

Pereții superficiali

Buzele alcătuiesc un fel de pereți mobili, care închid anterior cavitatea bucală, după necesitate. Fiecare în parte alcătuiește un repliu mobil, musculomembranos, unul superior sau buza superioară și altul inferior sau buza inferioară, care intră în contact prin marginea lor liberă, orizontală, pentru a forma despicătura orificiului bucal *(rima oris)*. Buzele se unesc la extremitățile laterale ale acestui orificiu, formînd comisurile bucale, dreaptă și stîngă.

Mentonul sau bărbia este format de proeminențele mediană și inferioară ale părților anterioare și inferioare ale feței.

Obrajii formează pereții laterali ai cavității bucale. Ei constituie, în general, partea anterolaterală a feței sau regiunea geniană.

Această regiune are ca limite: superior, marginea inferioară a cavității orbitare; inferior, marginea inferioară a mandibulei; anterior, șanțul

@RedAbaris 2013

nazogenian şi o verticală care îl prelungeşte în jos, trecînd prin comisura buzelor; posterior, marginea anterioară a muşchiului maseter, care o delimitează de regiunea maseteriană. Regiunea geniană se compune din două zone: una superioară sau regiunea infraorbitară, care conţine mănunchiul vasculonervos infraorbitar şi una inferioară, sau regiunea bucală, care formează de fapt, peretele lateral al cavităţii bucale. În practică, numai pentru această ultimă porţiune este folosită termenul de regiune geniană.

Obrazul este constituit, dinspre suprafaţă spre profunzime, din 5 straturi, exceptînd planul reprezentat de scheletul osteoperiostal, pe care se prinde, atît superior cît şi inferior, pielea.

Spaţiul intermuscular reprezintă locul de trecere a vaselor, nervilor şi a canalului lui Stenon. Vasele faciale străbat în diagonală regiunea cuprinsă între marginea anteroinferioară a maseterului şi unghiul intern al ochiului. De-a lungul lor sînt situaţi nodulii limfatici, genian şi buccinator, cînd aceştia există.

Canalul lui Stenon străbate jumătatea posterioară a regiunii pe un traiect aproape orizontal, situat pe o linie care uneşte lobul urechii cu aripa nazală şi de-a lungul căreia poate fi palpat. Apoi înconjoară marginea anterioară a muşchiului maseter şi, medial, tendonul muşchiului temporal, intră în raport cu bula lui Bichat şi pătrunde în muşchiul buccinator, pentru a se deschide în vestibulul bucal în dreptul celui de al doilea molar superior.

Un strat întrerupt de glande mucoase dublează, pe faţa profundă, mucoasa jugală, care aderă de faţa profundă a muşchiului buccinator. Această mucoasă are o bogată reţea de vase limfatice.

Planul osos superior este alcătuit de peretele genian al maxilarului (formînd regiunea infraorbitară), unde se deschide orificiul canalului infraorbitar, în care se găseşte mănunchiul vasculonervos infraorbitar. Peretele osos inferior este constituit de porţiunea externă a corpului mandibulei, unde se găseşte orificiul mentonier (şi mănunchiul vasculonervos mentonier).

Vascularizaţie. Irigarea regiunii este asigurată, în principal, de artera şi vena faciale şi, în mod secundar, de ramuri ale arterei temporale superficiale, ale arterei maxilare interne şi ale arterei oftalmice. Între aceste ramuri se realizează anastomoze între sistemul carotidian extern şi sistemul carotidian intern.

Regiunea maseteriană prelungeşte posterior regiunea geniană; cu ea se termină lateral regiunile superficiale ale feţei.

Are ca limite marginile muşchiului maseter, care-i împrumută şi numele: limita anterioară a regiunii corespunde marginii anterioare a muşchiului, îndreptată oblic în sus şi înainte, iar limita inferioară corespunde marginii inferioare a inserţiei mandibulare a muşchiului maseter. Limita superioară este reprezentată de către arcada zigomatică, iar limita posterioară, de marginea posterioară a ramurii ascendente a mandibulei, care constituie limita anterioară a regiunii parotidiene (pentru ilustrare, vezi *Atlas de Anatomie*, vol. II).

Pereţii profunzi

Podeaua cavităţii bucale este spaţiul întins între concavitatea corpului mandibulei şi convexitatea osului hioid, limitat superior de mucoasa bucală şi inferior de planul cutanat subhioidian. Podeaua este împărţită –

@RedAbaris 2013

de planul mușchilor milohioidieni, reuniți printr-un rafeu median, alcătuind astfel *diafragma oris* – în două etaje: unul superior, supramilohioidian și altul inferior, submilohioidian.

Etajul supramilohioidian al regiunii mediane a planșeului formează regiunea **sublinguală.**

Planul muscular al podelei cavității este format de trei mușchi: 1) mușchiul milohioidian; 2) mușchiul geniohiodian; 3) pîntecele anterior al digastricului.

Etajul submilohioidian corespunde regiunii suprahioidiene și face parte din trigonul anterior al gîtului.

Limba este un organ musculomembranos acoperit cu o mucoasă groasă, fiind fixată prin baza sa de podeaua bucală, formînd regiunea mediană a etajului supramilohioidian. Mucoasa limbii este sediul analizatorului gustativ, care reprezintă receptorul gustativ și este declanșatorul reflexului secretor al glandelor salivare anexe ale cavității bucale.

Constituie un organ al aparatului digestiv prin papilele sale gustative, care permit, prin percepția gustului fundamental, aprecierea calitativă a alimentelor. Ea intervine în supt, contribuie la prehensiunea alimentelor și le repartizează între suprafețele triturante ale dinților. Ajută formarea bolului alimentar pe care-l împinge posterior, spre faringe, în momentul deglutiției. Este un organ al vorbirii și al perfectării sunetelor emise de laringe (fig. 145).

Configurația externă. Limba are forma unui ovoid alungit anteroposterior, turtit de sus în jos, cu vîrful îndreptat înainte. Ea prezintă două fețe, două margini, un vîrf și o rădăcină *(radix linguae)*, care este verticală.

– Fața superioară (sau dorsală) *(dorsum linguae)* este turtită transversal și convexă în plan sagital. La unirea celor două treimi anterioare cu treimea posterioară se găsește un șanț, numit V-ul lingual *(sulcus terminalis)*, deschis anterior, al cărui vîrf conține o mică depresiune *(foramen caecum)* care marchează punctul de legătură al celor 3 muguri embrionari ai limbii și, totodată, locul emergenței embrionare a glandei tiroide.

Partea anterioară a V-ului lingual, sau partea bucală a limbii, este orizontală și marcată de un șanț lingual longitudinal anteroposterior *(sulcus medianus)*. De o parte și de alta a acestuia, mucoasa linguală este prevăzută cu mici proeminențe numite papile, care, în ordinea mărimii lor crescînde și a numărului descrescînd sînt: filiforme, foliate, fungiforme și

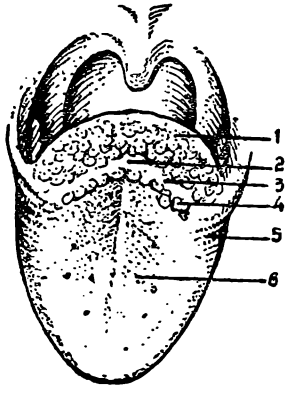

Fig. 145. Limba, vedere superioară

1 – rădăcina limbii; 2 – foramen cecum; 3 – șanțul terminal; 4 – papile gustative; 5 – papile foliate; 6 – dosul limbii

@RedAbaris 2013

caliciforme. Papilele caliciforme sau circumvalate, în număr de 9–11, formează V-ul lingual, situat îndărătul şanţului terminal; la nivelul acestora şi la cel al papilelor foliate şi fungiforme sînt situaţi corpusculii gustativi, receptori de gust, cele filiforme avînd funcţie mecanică.

Partea posterioară a limbii, îndărătul V-ului lingual, sau faringiană, verticală, este caracterizată prin prezenţa îngrămădirilor de foliculi limfoizi, neregulat dispuşi, constituind amigdala sau tonsila linguală. La limita posteroinferioară a acestei părţi a limbii, trei repliuri glosoepiglotice, unul median *(plica glossoepiglottica media)*, celelalte laterale *(plicae glossoepiglotticae laterales)* unesc limba cu epiglota, delimitînd între ele cele două valecule *(valleculae epiglotticae)*.

– Faţa inferioară a limbii e mai puţin întinsă decît cea posterioară, prezintă însă, pe linia mediană, o plică – frîul său – frenul *(frenulum linguae)*, care uneşte limba cu şanţul gingivoalveolar şi limitează mişcările vîrfului ei.

La baza frenului, de o parte şi de alta a reliefului său, se află cîte o mică ridicătură – carunculele sublinguale salivare – în vîrful cărora se deschide (în fiecare) canalul lui Wharton; lateral de acesta se deschid canalele glandei sublinguale (Bartholin), lateral de care se găsesc glandele sublinguale mici (5–10), ce se deschid pe o cută a mucoasei prin canalul lui Rivinius.

– Rădăcina limbii este porţiunea de inserţie a ei pe schelet şi zona de reuniune a muşchilor care intră în structura sa. Pe părţile laterale şi inferioare ale bazei sale, limba primeşte vasele hrănitoare şi nervii, care sînt foarte diferiţi în raport cu funcţia şi originea sa.

Limba, ca atare, nu are un schelet propriu-zis; fiind însă structurată din diferite tipuri de muşchi, extinseci şi intrinseci, datorită cărora are o extraordinară mobilitate, i se pot descrie, pentru muşchii extrinseci, un schelet osos învecinat, iar pentru cei intrinseci, un schelet fibros. Scheletul osos este format de osul hioid şi procesul stiloidian, iar scheletul fibros de aponevroza linguală sau hioglosiană, fixată pe marginea superioară a osului hioid, între micile coarne, situată sub mucoasa dosului lingual, şi de septul lingual, lamă fibroasă, falciformă, mediană, verticală, a cărei bază se implantează pe membrana hioglosiană şi pe osul hioid, şi al cărui vîrf se îndreaptă spre vîrful limbii. Pe aceste schelete se inseră muşchii limbii.

Musculatura. Limba este o masă cărnoasă, a cărei mobilitate se datoreşte acţiunii concentrice a unui număr de 18 muşchi dintre care 16 muşchi sînt constanţi şi laterali, grupaţi în 8 perechi şi 2 muşchi sînt impari, iar muşchiul amigdaloglos este inconstant.

A) *Muşchii extrinseci*

– Muşchiul genioglos *(m. genioglossus)*, muşchi pereche, simetric; constituie întreaga parte anteroinferioară a părţii mobile a limbii. El are originea anterior, printr-un tendon prins de procesul genian superior al spinei mentale mandibulare; de aici se desfăşoară într-un evantai larg, în care fibrele au orientări diferite, imprimînd limbii mişcări variate. Fibrele superioare descriu o curbă cu concavitatea anterior şi se îndreaptă către vîrf, inserîndu-se pe faţa profundă a aponevrozei linguale. Fibrele inferioare, aproape orizontale, se îndreaptă şi se inseră pe marginea superioară a osului hioid şi a aponevrozei linguale hioglosiene, chiar şi pe epiglotă. Fibrele mijlocii, dense, oblice, se îndreaptă către faţa posterioară a limbii.

@RedAbaris 2013

Acțiune: contracția fibrelor superioare duce vîrful limbii înapoia regiunii simfizale mentoniere. Contracția fibrelor mijlocii apasă limba pe podeaua bucală, iar fibrele inferioare trag osul hioid în sus sau proiectează vîrful limbii în afara gurii.

– Mușchiul stiloglos *(m. styloglossus)* este un mușchi pereche, subțire la originea sa posterioară, pe apofiza stiloidă, unde se desfășoară în evantai, înainte de regiunea rădăcinii și cea posterioară a limbii. El se întinde de la procesul stiloid înspre porțiunea laterală a corpului limbii.

Fibrele superioare formează marginea limbii mergînd de la rădăcină spre vîrf; un grup de fibre se îndreaptă medial către septul lingual, iar altul formează porțiunea laterală a feței posterioare a limbii.

Fibrele inferioare se intrică anterior cu fibrele principale ale mușchiului cheratoglos, apoi cu partea principală, bazioglosă, a mușchiului hioglos, medial de acesta, cu mușchiul lingual inferior și, la vîrful limbii, cu omonimul său.

Acțiune: trage limba înapoi, în sus și în aceeași parte; contracția simultană a celor doi mușchi stilogloși duce limba în sus și înapoi spre vălul palatin.

– Mușchiul hioglos *(m. hyoglossus)* este un mușchi dreptunghiular, pereche, situat pe partea laterală a rădăcinii limbii, deasupra osului hioid. Este format de două porțiuni, diferite după nivelul lor de inserție pe osul hioid. Partea cheratoglosă se inseră pe toată lungimea marginii superioare a cornului mare și pe partea învecinată a cornului mic, ale osului hioid.

Partea bazioglosă se inseră pe corpul osului, în concavitatea inserției mușchiului genioglos și deasupra mușchiului milohioidian. De la originea lor inferioară, cele două porțiuni, separate de un interstițiu, urcă oblic înspre înainte și medial, către partea laterală a limbii. Ele sînt reunite de fasciculul superior al mușchiului stiloglos cu fibrele căruia se intrică și se îndreaptă spre vîrful limbii și spre septul lingual.

Acțiune: mușchiul hioglos trage limba în jos. Acțiunea lui este sinergică cu a mușchilor genioglosi și, într-o oarecare măsură, cu a mușchilor stilogloși. Dacă se contractă amîndoi mușchii odată, trag limba scoasă din gură.

– Mușchiul palatoglos *(m. palatoglossus)*, mușchi pereche, formează stîlpul anterior al vălului palatin (istmul bucofaringian). Se îndreaptă inferior și medial ajungînd pe partea laterală a rădăcinii limbii, unde își amestecă fibrele cu ale mușchilor stiloglos, faringoglos și amigdaloglos.

Acțiune: contribuie la ridicarea rădăcinii limbii, micșorînd calibrul istmului faringelui.

– Mușchiul amigdaloglos *(m amygdaloglossus)*, menționat de autorii francezi ca inconstant, este un mic fascicul muscular inserat pe aponevroza faringiană, care privește partea profundă a tonsilei. De aici mușchiul se îndreaptă inferior spre rădăcina limbii și medial, unde se unește cu mușchiul pereche din partea opusă.

Acțiune: cei doi mușchi ridică rădăcina limbii spre palat.

– Mușchiul faringoglos *(m. pharingoglossus)*, nu este decît un fascicol individualizat al constrictorului superior al faringelui, care se îndreaptă inferior și anterior sub mușchiul hioglos amestecîndu-și fibrele cu cele ale altor mușchi ai limbii.

Acțiune: trage limba îndărăt și ușor în sus

@RedAbaris 2013

B) *Mușchi intrinseci*

– Mușchiul lingual inferior *(m. longitudinalis inferior)* constituie porțiunea inferioară a limbii, fiind situat, posterior, între mușchii genioglos și hioglos, iar înainte, între mușchii stiloglos și genioglos.

Acțiune: trage vîrful limbii posterior și inferior, scurtînd-o și boltind-o cu convexitatea spre dosul ei.

– Mușchiul lingual superior *(m. longitudinalis superior)* este situat sub mucoasa și aponevroza feței dorsale a limbii, alungit în sens longitudinal, de la rădăcină pînă la vîrf, pe care se și fixează.

Acțiune: ridică vîrful limbii și trage limba într-o parte.

– Mușchiul transvers *(m. transversus linguae)* este constituit din fibre transversale, deci nepereche, care se găsesc sub mușchiul longitudinal superior. Se inseră pe fața laterală a septului median și pe fața profundă a carionului mucoasei marginii limbii.

Acțiune: contracția mușchiului transvers îngustează limba și, în consecință, o alungește sau o transformă într-un jghiab longitudinal median.

– Mușchiul vertical *(m. verticalis linguae)* ia naștere de pe fața profundă a aponevrozei linguale și se prinde pe submucoasa feței inferioare a limbii.

Acțiune: prin contracția se turtește limba.

Arterele. Limba este bogat vascularizată, în primul rînd de artera linguală și în mod accesoriu de arterele palatină ascendentă și faringiană ascendentă (ramură a carotidei externe).

Există două zone triunghiulare de descoperire a arterei linguale, care este mascată numai de mușchiul hioglos și de glanda submandibulară.

Triunghiul lui Béclard este limitat de cornul mare al osului hioid, marginea posterioară a mușchiului hioglos și pîntecele posterior al mușchiului digastric, fiind străbătut de nervul hipoglos.

Celălalt triunghi, al lui Pirogoff, este delimitat de tendonul intermediar al mușchiului digastric, marginea posterioară a mușchiului milohioidian și nervul hipoglos. În practică, în caz de hemoragie gravă a limbii, se preferă ligatura trunchiului chirurgical al arterei carotide externe.

Venele. În segmentul său de origine, vena linguală principală este satelită arterei cu același nume; apoi se desparte de ea și se îndreaptă lateral, apărînd cu nervul hipoglos între mușchiul hioglos și marginea posterioară a mușchiului milohioidian. Ea primește venele dorsale ale limbii, venele linguale profunde și vena sublinguală, trecînd medial de mușchiul stilohioidian și se varsă în vena jugulară internă, fie izolat, fie prin intermediul trunchiului tirolinguofacial.

Limfaticele regiunii linguale pot fi repartizate topografic în trei grupe principale:

1 – grupul limfatic al bazei și cel al marginilor limbii se drenează în limfonodulul subdigastric; spre acest ganglion se îndreaptă și limfaticele profunde ale limbii;

2 – grupul limfaticelor care provin din partea dorsală a limbii, situată anterior V-ului lingual, drenează limfa în limfonodulii situați la nivelul trunchiului tirolinguofacial. Porțiunea superficială a marginilor acestor regiuni își trimite limfa, cel mai des, în limfonodulii submaxilari;

3 – grupul limfaticelor vîrfului confluează spre limfonodulii submentali, care merg spre lanțul ganglionar jugular anterior, în grupul limfonodulilor omohioidieni.

@RedAbaris 2013

Această schemă nu poate fi considerată singura şi nici unica, mai ales cînd limfaticele provin dintr-o regiune situată aproape de marginea mijlocie a limbii.

Inervaţia motorie a limbii provine aproape în întregime din nervul hipoglos, care se împarte într-un mare număr de ramuri pentru fiecare din fasciculele musculare. Această dispoziţie, ca şi numărul mare de muşchi, permit înţelegerea extremei varietăţi a mişcărilor limbii. Dintre ceilalţi nervi cranieni doar nervul glosofaringian inervează muşchiul palatoglos.

Inervaţia senzitivă a limbii provine de la 3 nervi: nervul trigemen, prin nervul lingual, inervează segmentul anterior al V-ului lingual; nervul glosofaringian inervează partea posterioară a limbii, lăsînd o mică parte mediană juxtaepiglotică sub dependenţa nervului vag, prin intermediul nervului laringeu superior.

Inervaţia senzorială este asigurată, pentru cele două treimi anterioare ale limbii, de nervul coarda timpanului (nerv intermediar al lui Wrisberg – VII bis); el prezintă o anastomoză cu nervul lingual.

În treimea posterioară inervaţia senzorială a limbii este asigurată de nervii glosofaringian şi vag.

Regiunea palatină. Cavitatea bucală este mărginită posterosuperior de un perete concav care constituie regiunea palatină. Acesta se învecinează anterior şi superior cu fosele nazale, lateral cu regiunea gingivodentară (maxilară) şi cu sinusurile maxilare, superior şi posterior cu faringele nazal şi cu tubele auditive, lateral şi posterior cu pereţii laterali ai faringelui, iar inferior cu cavitatea bucală şi cu regiunea amigdaliană (tonsilară).

Faţa superoposterioară a regiunii palatine corespunde foselor nazale, sinusurilor maxilare (cărora le formează planşeul) şi faringelui nazal; faţa inferioară priveşte cavitatea bucală căreia îi formează tavanul.

Regiunea palatină este constituită din două părţi distincte: o parte anterioară, aproape orizontală, osoasă, fixă, bolta palatinului sau palatul dur *(palatum durum)* şi o parte posterioară, oblică, aproape verticală, moale, membranoasă, mobilă, vălul palatinului sau palatul moale *(palatum molle)*.

Vălul palatin este o punte musculoaponevrotică interpusă între rinofaringe şi orofaringe. Obturator în timpul deglutiţiei şi recurgitării, el modifică emiterea sunetelor. Se fixează în partea posterioară a palatului dur şi se prelungeşte posterior cu lueta sau uvula *(uvulae)*. Este legat inferior de rădăcina limbei şi de faringe prin două arcuri musculare, *arcus palatoglossus* sau stîlpul anterior şi *arcus palatopharyngeus* sau stîlpul posterior al vălului, care încadrează tonsila palatină. Este structurat din aponevroză, muşchi şi mucoasă.

Aponevroza palatină. Este o lamă fibroasă ataşată posterior palatului osos pe care se continuă şi lateral de cîrligul aripii mediale o procesului pterigoidian. Ea este o aponevroză triunghiulară, care se inseră pe reperele osoase menţionate; pe faţa superioară şi inferioară a acestei aponevroze se prind o serie de muşchi care urcă spre baza craniului de pe faţa ei superioară (muşchiul ridicător al vălului palatin, muşchiul tensor al vălului palatin) sau coboară de pe faţa ei inferioară (muşchiul palatoglos şi muşchiul palatofaringian). În plus, în partea medială, fibre musculare scurte pleacă de la spina nazală posterioară şi înspre vîrful luetei (muşchiul luetei sau uvulei).

@RedAbaris 2013

Mucoasa palatului moale este, în parte, asemănătoare celei a palatului dur. Ea este însă mai subțire, mai puțin aderentă, despărțită de pătura glandulară printr-o submucoasă de țesut conjunctiv.

Planul bucal al palatului dur este vascularizat în special de *artera palatină descendentă*, care este artera proprie și, în mod secundar, de ramura septului nazal (ramura septală) a arterei sfenopalatine.

Venele însoțesc arterele și ajung în plexul pterigoidian și în venele mucoasei nazale; în mod cu totul secundar merg în venele faringelui sau ale amigdalei.

Limfaticele. Canalele limfatice se îndreaptă spre limfonodulii profunzi ai gîtului și spre limfonodulii retrofaringieni.

Inervația este dată de ramurile nervului maxilar.

Dinții *(dentes)*

Sînt organe dure, implantate în alveolele maxilarelor, care servesc masticației și articulării cuvintelor. Dispuși pe două rînduri, constituie arcadele dentare. În gura închisă arcada maxilară se suprapune de obicei peste cealaltă, mandibulară, realizînd ceea ce se numește „mușcătură individuală" sau ocluzia dentară. La om, dinții se schimbă o singură dată (dentiția difiodontă), proces care începe în jurul vîrstei de 6 ani și jumătate și se termină la 14–15 ani, pentru al treilea molar („măseaua de minte"), chiar ceva mai tîrziu (fig. 146–148).

Prima dentiție cuprinde 20 dinți temporari sau de lapte *(dentes decidui lactei)*, care sînt: 8 incisivi, 4 canini și 8 molari de lapte, ultimii ocupînd locul premolarilor din dentiția definitivă. Perioada lor de apariție se întinde între lunile 6–36 după naștere. Inițial apar incisivii mediali (lunile 6–9), apoi cei laterali (lunile 9–18), primii molari (lunile 22–26), caninii (lunile 28–34) și, în sfîrșit, molarii din rîndul al doilea (lunile 32–36).

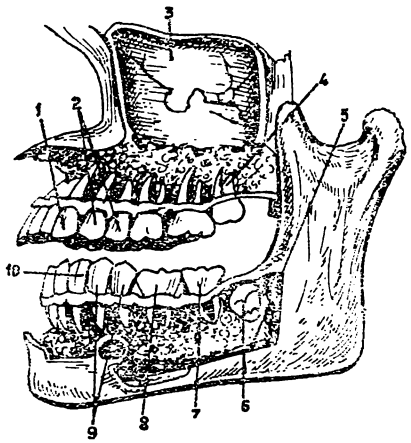

Fig. 146. Dentiția la adult *(ansamblu)*

1 – caninul superior; 2 – premolari superiori; 3 – sinusul maxilar; 4 – molarul III superior; 5 – canalul alveolar; 6 – mugurele molarului III inferior; 7–8 – molarii I, II inferiori, coronari; 9 – premolari inferiori; 10 – canin inferior

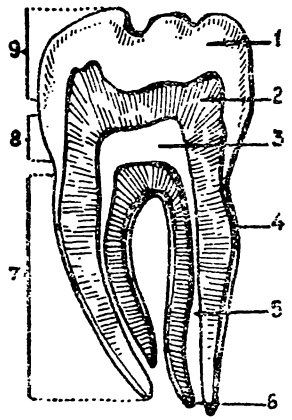

Fig. 147. Structura unui premolar

1 – smalț; 2 – dentină; 3 – cavitatea dintelui; 4 – cement; 5 – canalul rădăcinii dintelui; 6 – orificiul vîrfului dintelui; 7 – rădăcina dintelui; 8 – colul dintelui; 9 – coroana dintelui

@RedAbaris 2013

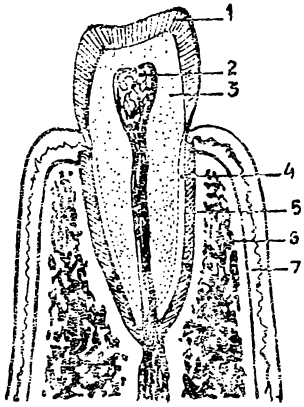

Fig. 148. Secțiune printr-un dinte

1 – smaltul 2 – cavitatea pulpară; 3 – dentina; 4 – cementul; 5 – ligamentul alveolo-dentar; 6 – maxilarul; 7 – gingia

Dinții definitivi *(dentes permanentes)* apar după expulzarea celor temporari, a căror rădăcină se resoarbe sub presiunea dinților permanenți (exceptînd molarii definitivi, care nu erau reprezentați în prima dentiție). Aici ordinea de erupție este următoarea: primii molari (între 5–7 ani), incisivii mediali (între 6–8 ani), incisivii laterali (între 8–9 ani), caninii (între 10–12 ani), premolarii (între 11–12 ani) și molarul al doilea (între 12–14 ani). Cel de al treilea molar (zis și „măseaua de minte") apare ultimul, între 19–30 de ani. În general dinții mandibulari ies înaintea celor maxilari, la intervale de 2–4 luni.

Dinții permanenți, în număr de 32, sînt: 8 incisivi, 4 canini, 8 premolari și 12 molari, repartizați uniform pe cele două arcade dentare.

În practica stomatologică pentru numerotarea și recunoașterea dinților se folosește „formula dentară", care exprimă numărul de ordine al dintelui respectiv în raport cu linia mediană, pe fiecare din cele două arcade:

8 7 6 5 4 3 2 1 1 2 3 4 5 6 7 8,
8 7 6 5 4 3 2 1 1 2 3 4 5 6 7 8,

sau, mai simplu

2 1 2 3
2 1 2 3

De obicei, fiecare dinte prezintă trei părți: coroana, gîtul și rădăcina.

– Coroana *(corona dentis)* este partea vizibilă a dintelui, de culoare alb-sidefie. Pe ea se observă o față externă, îndreptată spre vestibulul orc. *(facies labialis sive buccalis)*, o față internă, spre limbă sau bolta palatină *(facies lingualis seu palatina)*, fețe în contact cu dinții învecinați din aceeași arcadă *(facies contactus)*, în funcție de orientare, cîte o față medială și laterală de contact, la incisivi și canini, respectiv, anterioară și posterioară de contact, la premolari și molari. O față triturantă *(facies masticatoria)*, bine individualizată la dinții premolari și molari. Pe aceasta se evidențiază proeminențe *(tubercula dentis)*, avînd rolul de a contribui la trituarea alimentelor.

– Gîtul *(collum dentis)* face legătura dintre coroană și rădăcină, aflîndu-se în dreptul limitei dentare a gingiei.

– Rădăcina *(radix dentis)* este zona înfiptă în alveole, despărțită de peretele acestora prin periostul alveodentar. Gîtul și rădăcina dintelui au o culoare gălbuie. Există dinți cu una sau mai multe rădăcini, fiecare din ele terminîndu-se cu un vîrf *(opex radicis dentis)*.

@RedAbaris 2013

– Dinții incisivi *(dentes incisivi)* au forma de daltă, turtiți anteroposterior. Cei inferiori au o poziție verticală, în timp ce cei superiori sînt ușor înclinați înainte.

– Dinții canini *(dentes canini)* au coroana mai puternică și bombează pe fața labială. Rădăcina conică, mai lungă, puternică este orientată lateral.

– Dinții premolari *(dentes premolares)* se caracterizează prin prezența unei fețe triturante cu doi tuberculi (vestibular și lingual sau palatin), separați parțial printr-un șanț transversal. Rădăcina este lungă, de obicei simplă, deși uneori primul premolar poate avea o rădăcină bifidă.

– Dinții molari *(dentes molares)* sînt caracterizați printr-o față masticatorie a coroanei care prezintă 3–5 tuberculi, avînd astfel un rol important în masticație. Coroana molarilor superiori este romboidă sau elipsoidală, avînd pe fața triturantă patru tuberculi (2 bucali și 2 linguali sau palatini), despărțiți printr-un șanț. Coroana molarilor inferiori este de obicei cubică, mai mare și are, în general, un tubercul în plus (tuberculul lui Carabelli) față de molarul superior corespunzător.

Molarul al treilea („măseaua de minte"=*dens seratinus sive sapientiae*) este cel mai slab dezvoltat, putînd lipsi uneori.

Molarii au, cei superiori, trei rădăcini (două bucale și una palatină), iar cei inferiori, două (anterioară și posterioară), axul lor fiind orientat oblic înapoi.

Dinții temporari au coroana mai mică, cu nuanță spre albastru. Cavitatea dintelui este mai mare.

Dinții sînt dispuși pe arcadele dentare și se așează în rînd, suprafețele de contract ale coroanelor atingîndu-se reciproc. La nivelul gîtului dinților învecinați există spațiile interdentare *(spatium interdentaris)*. Premolarii și molarii superiori sînt orientați vertical, iar coroana molarilor inferiori este orientată medial, spre cavitatea bucală.

Arcada dentară superioară *(arcus dentalis superior)* are forma unei jumătăți de elipsă, iar cea inferioară *(arcus dentalis inferior)* este parabolică, existînd numeroase variante.

Tipul de contact a arcadelor dentare poartă denumirea de „ocluzie" sau „articulare". În ocluzie, incisivii superiori depășesc pe cei inferiori, suprapunîndu-li-se în parte.

În interiorul fiecărui dinte se găsește o cavitate înconjurată de dentină *(cavum dentis)*, care se continuă cu unul sau mai multe canale dispuse axial *(canalis radicis dentis)*, avînd cîte un orificiu de deschidere la vîrful rădăcinilor *(foramen apicis dentis)*.

Cavitatea dintelui și canalele rădăcinilor sînt umplute cu un țesut conjunctiv moale, roșiatic, bogat în vase sangvine și nervi senzitivi *(pulpa dentis)*.

În jurul pulpei există o substanță înrudită țesutului osos, ivoriul sau dentina *(substantia eburnea)*, de culoare gălbuie, mai dură decît osul și mai bogată în săruri minerale.

Rădăcina dintelui are dentina acoperită cu un strat subțire de țesut osos numit cement *(cementum sive substantia ossea)*, de culoare brun-gălbuie, legat de periostul alveolodentar printr-un sistem de fibre colagene (fibrele lui Sharpey).

Coroana are dentina îmbrăcată de smalț sau email *(substantia adamantina)*, o substanță albă-lucioasă, care reprezintă țesutul cel mai dur al organismului, alcătuit aproape numai din săruri minerale, impregnat cu apatită din categoria fosfaților. El este format din prisme de email, ele-

@RedAbaris 2013

mente de formă hexagonală alungită, situate perpendicular pe suprafaţa coroanei şi unite printr-o substanţă amorfă de legătură.

Substanţele dure ale dintelui, ivoriul, smaltul şi cementul au o compoziţie chimică similară cu a osului. Ivoriul e produs de odontoblaste situate pe faţa sa internă, ce pot fi comparate cu osteoblastele osteoformatoare şi are nişte prelungiri (fibrele lui Thomas), care pătrund în canalele ivoriului întinzîndu-se pînă la nivelul smaltului şi cementului. Ivoriul nu are vase sangvine, iar cel al dinţilor de lapte este mai puţin gros şi rezistent comparativ cu al dentiţiei permanente. Cementul *(cementum)* este o substanţă osoasă săracă în calciu unită prin fibre colagene cu ivoriul şi peretele alveolar în care fibrele periodontale (Sharpey) sînt ancorate.

Aparatul de susţinere şi fixare al dintelui (paradontium) este constituit din patru elemente.

1. Periodontul *(periodontium)*. Este format din ţesutul conjunctiv situat în jurul rădăcinii dintelui, între aceasta şi peretele alveolei. Fibrele colagene fixează dintele elastic şi amortizează presiunea exercitată de dinte, în timpul masticaţiei, asupra alimentelor dure. La orificiul de intrare în alveolă fibrele sînt orientate radiar, uşor înclinate înspre suprafaţa dintelui *(ligamentum circulare dentis)*, contribuind la fixarea gingiei de dinte. Inferior, fibrele au o direcţie mai oblică, pentru ca la nivelul apexului să alcătuiască un complex de fibre longitudinale şi radiare *(ligamentum apicale)*.

2. Gingia.

3. Procesele alveolare şi alveolele dentare. Alveolele sînt cavităţi existente la nivelul proceselor alveolare ale osului maxilar şi mandibulei, în care sînt fixaţi dinţii. Osul alveolar suferă în permanenţă remanieri în funcţie de factorii mecanici funcţionali care acţionează la acest nivel.

4. Cementul legat de periostul alveolodentar prin fibrele lui Sharpey.

Periodontul şi peretele alveolar formează aparatul de fixare; întregul ansamblu, respectiv, periodontul, cementul, gingia, procesele alveolare, alveolare, majoritatea fibrelor colagene au un traiect descendent spre operar formează paradonţiul.

Dispoziţia fibrelor în periodont este următoarea: plecînd de la punctele alveolare majoritatea fibrelor colagene au un traiect descendent spre apexul dintelui formînd ligamentul oblic, presiunea axială punîndu-l în tensiune. La marginea alveolară traiectul fibrelor devine orizontal şi radiar formînd ligamentul orizontal; în spaţiile interdentare fibrele unesc dinţii vecini.

Există, de asemenea, fibre ascendente ce pleacă de la marginea alveolei la colul dintelui şi fibre tangenţiale, spiralate, plexiforme (ligamentul tangenţial), astfel încît se realizează o rezistenţă corespunzătoare la toate solicitările mecanice exercitate asupra dintelui. Fibrele superficiale se dirijează de la gingie spre colul dintelui formînd ligamentul circular.

Periodontul prezintă, de asemenea, ghemuri vasculare, adevărate perinţe lichide cu rol de a amortiza presiunile axiale în timpul masticaţiei. Periodontul dispune de o inervaţie şi conţine vase limfatice care drenează limfa la ganglionii limfatici submandibulari.

Vascularizaţia şi inervaţia dinţilor. Arterele alveolelor şi ale dinţilor provin din artera dentară inferioară *(a. alveolaris inferior)* şi din arterele alveolare superioare *(aa. alveolares superiores-anteriores et a. alveolares superiores-posteriores)*, toate fiind ramuri primare sau secundare ale arterei maxilare interne. Străbătînd canalul dentar inferior al mandibulei şi

@RedAbaris 2013

canaliculele strîmte ale maxilarului, aceste artere se anastomozează multiplu, trimiţînd fiecărui dinte una sau mai multe ramuri dentare *(rr. dentales)*. Înainte de a intra în orificiul apexului dentar, ele emit rămurele destinate gingiei şi periostului alveolodentar, apoi pătrund în canalul rădăcinii, unde se capilarizează.

Venele sînt satelite arterelor.

Limfaticele conduc limfa de la dinţii superiori la grupurile mijlociu şi lateral ale nodulilor limfatici submandibulari, în timp ce limfaticele care drenează limfa dinţilor inferiori se îndreaptă spre grupul superior al nodulilor cervicali profunzi.

Nervii sînt senzitivi şi aparţin teritoriului de inervaţie al trigemenului. Din arcada dentară superioară pleacă ramuri ale nervului maxilar; ele iau naştere din plexul dentar, din care se desprind din loc în loc ramuri osoase, gingivale şi dentare *(rr. gingivales et dentales superiores)*. Arcada inferioară este inervată de nervul dentar inferior (ramură a madibularului), care formează, în canalul mandibulei, un plex dentar inferior, din care se ramifică firişoare pentru gingie şi dinţi *(rr. gingivales et dentales inferiores)*. Toate ramurile amintite ies din canalele rădăcinilor din pulpă, în care formează o reţea foarte bogată.

Glandele salivare

În cursul masticaţiei alimentele sînt impregnate cu salivă în cavitatea bucală. Saliva permite alunecarea bolului alimentar, conţine enzima numită amilază care degradează amidonul şi este bactericidă. Secreţia salivară se declanşează reflex pornind de la chemoceptorii bucali, mişcările de masticaţie şi de stimulii fizici. Cantitatea secretată este pînă la 1,5 l/zi. Glandele seroase secretă o salivă bogată în săruri şi proteine, iar cele mucoase o salivă cu rol lubrifiant, vîscoasă şi săracă în săruri şi proteine.

Numeroase glande salivare îşi varsă secreţia în cavitatea bucală. Ele se împart în glande salivare mari şi mici.

Glandele salivare mari sînt perechi, situate, în ordinea topografică, dinapoi-înainte: glanda parotidă, glanda submandibulară, glanda sublinguală.

Glandele submandibulară şi sublinguală aparţin podelei bucale, în timp ce glanda parotidă se integrează la elementele constitutive ale spaţiilor laterofaringiene.

Mucoasa bucală este în permanenţă umezită de micile sale glande, care secretă saliva seroasă şi mucoasă. Ele sînt distribuite, topografic, în trei grupe.

1. Glandele labiojugale, situate într-o pătură fină conjunctivă, premusculară sau imediat sub mucoasă, pe care o fac să proemine, dîndu-i un aspect mamelonat.

2. Glandele palatine sînt situate în pătura fină a submucoasei şi a mucoasei vălului, ambele zone paramediane.

3. Glandele linguale sînt situate în pătura profundă, sub mucoasă, a regiunii limbii, dinapoia V-ului lingual, sub pătura foliculară.

Glanda parotidă *(glandula parotis)*. Este situată inferior de conductul auditiv extern, pe ramura ascendentă a mandibulei şi pe muşchiul maseter. O prelungire înconjoară marginea posterioară a mandibulei şi pătrunde în profunzime. Inferior nu depăşeşte decît puţin unghiul mandibulei, iar în sus atinge nivelul arcadei zigomatice.

@RedAbaris 2013

În partea anterioară glanda prezintă conductul excretor (Stenon) *(ductus parotideus)*, lung de 5–6 cm, situat sub arcada zigomatică (bula lui Bichat). El perforează mușchiul buccinator și se deschide în vestibul la nivelul celui de al doilea molar superior (papila parotidiană). Glanda parotidă este cuprinsă în fascia parotidiană, ce se continuă cu fasciile mușchilor maseter și pterigoidian intern.

Deoarece nervul facial trece prin substanța glandei parotide și se împarte în numeroase ramuri, el este expus riscului de lezare în cursul unei intervenții chirurgicale în regiunea glandei parotide (de exemplu, pentru îndepărtarea unui carcinom de parotidă). Lezarea acestui nerv are ca urmare paralizia parțială sau totală a mușchilor homolaterali de expresie facială.

În cursul unei afecțiuni, în special al unei boli debilitante, o infecție bacteriană se poate extinde de la gură de-a lungul canalului parotidian la glanda parotidă. Parotida se poate infecta și prin fluxul sangvin (așa cum se întîmplă, de exemplu, în parotidita epidemică, o boală virală transmisibilă acută, care afectează glandele salivare, în special parotida).

Infectarea glandei parotide provoacă o inflamație *(parotidită)*. În scurt timp apare o durere intensă, deoarece glanda este îmbrăcată cu o capsulă provenind dintr-un strat compact al fasciei cervicale profunde care limitează tumefacția. Durerea rezultă din întinderea capsulei parotidiene. Deseori ea se accentuează în timpul masticației, deoarece glanda este înfășurată în jurul marginii posterioare a ramurii mandibulare și comprimă apofiza mastoidă cînd gura este deschisă.

Virusul urlian poate de asemenea provoca inflamația canalului parotidian, producînd înroșirea papilei sale. Deoarece parotidita epidemică poate fi confundată cu o durere de dinți, deseori roșeața papilei canalului parotidian este un semn precoce al unei boli care afectează glanda parotidă, nu dinții. Sugerea unei lămîi este de asemenea folosită ca test pentru parotidită, deoarece sucul de lămîie (fiind acid) stimulează secreția salivară (este un salivant). Aceasta mărește tumefacția glandei și stimulează fibrele nervoase senzoriale (pentru durere) din capsula sa.

Imbolnăvirea glandei parotide provoacă deseori durere la nivelul pavilionului urechii, tîmplei și articulației temporomandibulare, deoarece durerea poate veni de la glanda parotidă la aceste structuri prin nervul auriculotemporal, o ramură superficială a segmentului mandibular al nervului trigemen. El inervează cu fibre senzoriale pielea tîmplei și transportă fibre motorii parasimpatice la glande parotidă, care au rol secretomotor. secretomotor.

O substanță radioopacă poate fi injectată în sistemul ductal al glandei parotide printr-o canulă inserată în canalul parotidian. Această tehnică, urmată de radiografie, este denumită *sialografie*.

Prin studierea sialogramelor parotidiene pot fi depistate deplasări sau dilatări ale sistemului ductal provocate de boală. Canalul parotidian poate fi blocat de un calcul, provocînd durere la nivelul glandei parotide, durere care se accentuează în timpul mesei. Și în acest caz, sugerea unei felii de lămîie este dureroasă, din cauza acumulării salivei în porțiunea proximală a canalului.

În spațiul situat între rădăcina limbii, mandibulă, mucoasa alveolodentară și podeaua bucală se găsește o proeminență care constituie spațiul sublingual. Acesta conține glanda sublinguală cu canalele ei excretoare, prelungirea sublinguală a glandei submandibulare și canalul excretor al acesteia (canalul lui Wharton), mănunchiul vasculonervos lingual (nervul lingual cu ganglionii vegetativi anexați, precum și vasele sublinguale) și nervul hipoglos.

Glanda submandibulară *(glandula submandibulară)*. Este situată în spațiul dintre mandibulă și digastric, întinzîdu-se în profunzime pînă la mușchii milohioidian, hioglos și stiloglos. Canalul excretor este canalul lui Wharton *(ductus submandibularis)*, cu o lungime de 5–6 cm, care înconjoară marginea posterioară a mușchiului milohioidian, acompaniat de o prelungire a glandei și se deschide la nivelul caruncului sublinguale, adesea unindu-se în prealabil cu canalul excretor principal al glandei

@RedAbaris 2013

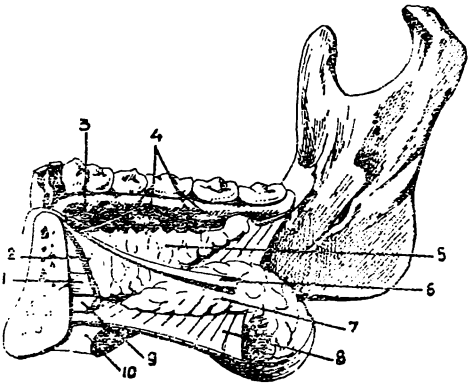

Fig. 149. Glandele sublinguală şi submandibulară

1 — m. genioglos; 2 — canalul sublingual mare; 3 — caruncula sublinguală; 4 — canalul sublingual mic; 5 — glanda sublinguală; 6 — canalul submandibular; 7 — glanda submandibulară; 8 — m. milohoid; 9 — m. geniohoid; 10 — m. digastric, faţa anterioară

sublinguale. Glanda este cuprinsă într-o fascie proprie şi acoperită de foiţa superficială a fasciei cervicale şi muşchiul platisma (fig. 149).

Glanda sublinguală *(glandula sublingualis).* Este situată pe muşchiul milohoidian, întinzîndu-se lateral pînă la mandibulă, iar medial pînă la genioglos. Ea se compune din numeroase mici glande mucoase şi o glandă principală, tot de tip mucos. Canalele glandei sînt unul principal (Bartholin), care, însoţit de ductul submandibular, se termină pe caruncula sublinguală, şi o serie de canale accesorii ce se deschid prin orificii dispuse liniar, de-a lungul plicei sublinguale.

Glandele salivare sînt glande exocrine vărsîndu-şi produsul de secreţie într-un canal excretor. Elaborarea secreţiei proteice seroase se face prin intermediul ergastoplasmei. Substanţele necesare sintezei, în principal aminoacizi, sînt aduse pe cale sangvină, iar în contact cu ribozomii ergastoplasmei, secreţiile specifice sînt sintetizate după matricea cromozomială şi apoi sînt transferate aparatului lui Golgi, care le condenseză şi le excretă. În sinteza secreţiilor mucoase intervine în principal aparatul lui Golgi.

Glandele salivare conţin acini seroşi şi mucoşi. Acinii seroşi au formă de bob, iar celulele glandulare sînt înalte cu nucleul rotund situat central; acinii mucoşi au formă de tub (tubuloacin), celulele glandulare fiind plate, cu nucleu excentric. Canalele excretoare prezintă o piesă intercalară (Boll) cu un epiteliu secretor aplatizat de obicei, de tip mucos, după care urmează canalul secretor propriu-zis. Glanda parotidă este o glandă seroasă pură avînd piesă intercalară şi canale excretosecretoare. Glanda submandibulară e o glandă mixtă cu predominenţă seroasă. Glanda sublinguală e o glandă mixtă cu predominenţă mucoasă.

Faringele

Faringele este organul unde se încrucişează calea respiratorie (de la fosele nazale la laringe) şi calea digestivă (de la gură la esofag); de aici numele de răspîntie faringiană. Are forma unei pîlnii musculomembranoase, aşezată anterior de coloana cervicală, întinzîndu-se pe o lungime de cca 15 cm de la baza craniului pînă la dreptul marginii inferioare a cartilajului cricoid (corespunde vertebrei C_6 la adulţi, C_4 la nou-născut şi C_7 la bătrîni). Aceste limite variază, cu mişcările faringelui, cu aproximativ înălţimea unei vertebre (fig. 150).

@RedAbaris 2013

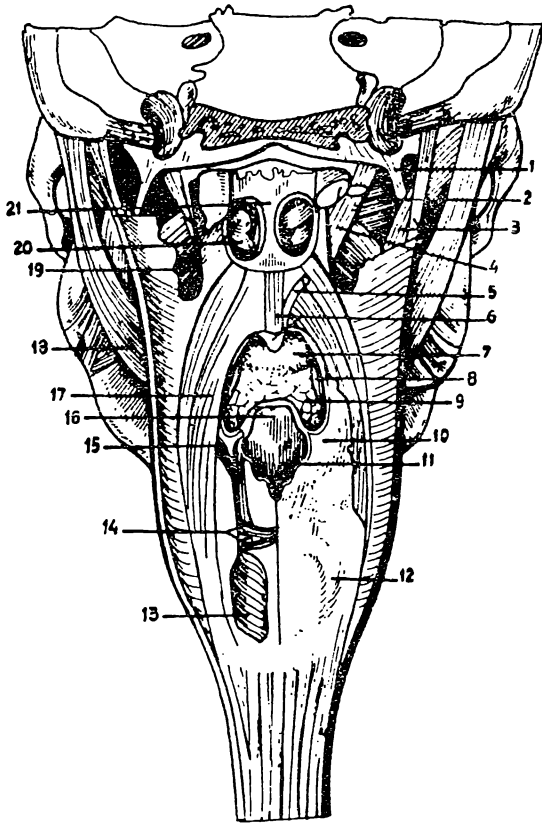

Fig. 150. Faringele inferior (vedere dinspre posterior)
1 — lig. stenomandibular; 2 — m. pterigoidian lateral; 3 — procesul stiloid, m. stilofaringian; 4 — m. tensor al vălului palatin; 5 — m. ridicător al vălului palatin; 6 — uvula palatină; 7 — dorsul limbii; 8 — tonsila palatină; 9 — rădăcina limbii, tonsila limbii; 10 — plica faringoepiglotică; 11 — orificiul laringian; 12 — recesul piriform; 13 — m. cricoaritenoidian posterior; 14 — m. aritenoidieni oblici şi transversi; 15 — m. stilofaringian; 16 — epiglota; 17 — m. palatofaringieni; 18 — m. digastric, faţa posterioară; 19 — m. pterigoidian medial; 20 — conca nazală superioară, mijlocie şi inferioară; 21 — septul nazal

El aparţine capului prin cele două treimi superioare, cuprinse în concavitatea mandibulei; prin treimea inferioară, unde este în raport cu laringele şi se continuă cu esofagul, aparţine regiunii gîtului.

Anterior faringele comunică: în treimea superioară, cu fosele nazale prin *aditus nasofaringeus* (coane); în treimea mijlocie, cu cavitatea bucală prin *isthmus faucium (aditus bucopharyngeus)*; în treimea inferioară, cu laringele, prin *aditus laryngis* (orificiul ariepiglotic). Dependentă de aceste comunicări este şi împărţirea lui topografică în etaje: etajul superior, epifaringele sau nazofaringele *(epipharynx — pars nasalis pharyngis)*, etajul mijlociu, mezofaringele sau orafaringele *(mesopharynx — pars oralis pharyngix)*, etajul inferior, hipofaringele sau laringofaringele *(hypopharynx — pars laryngea pharyngis)*.

Posterior, faringele vine în raport cu primele 6 vertebre cervicale, acoperite de muşchii prevertebrali şi fascia prevertebrală, între care se află spaţiul retrofaringian, ce cuprinde ţesut conjunctiv lax şi doi noduli limfatici ce primesc limfă de la hipofiză, tonsila faringiană, tuba auditivă şi fosele nazale. Inflamaţia lor produce adenoflegmonul retrofaringian.

Spaţiul retrofaringian asigură mobilitatea faringelui în raport cu corpurile vertebrale.

Prin intermediul peretelui posterior al faringelui se pot explora vertebrele cervicale, se pot puncţiona abcesele reci apărute în urma unui morb Pott cervical şi se pot incîza adenoflegmoanele retrofaringiene.

@RedAbaris 2013

Segmentul cefalic intră în raport, lateral, cu glanda parotidă. Segmentul cervical este în raport cu regiunea sternocleidomastoidiană; el poate fi împărțit, printr-un plan care trece prin marginea superioară a cartilajului tiroid, în două etaje: unul inferior și unul superior.

În etajul superior, peretele lateral este în raport cu originea celor 2 artere carotide, internă și externă, cu arterele tiroidiană superioară, faringiană ascendentă, linguală, cu vena jugulară internă și inferior, cu trunchiul venos tirolinguofacial. Medial și superior de confluența acestor două vene trece nervul hipoglos. El încrucișează artera carotidă primitivă la 5–20 mm deasupra bifurcației, mai frecvent deasupra originii arterei linguale. Pe fețele laterale ale faringelui coboară nervii vagi cu nervii cardiaci superiori.

În etajul inferior, peretele lateral este în raport cu artera carotidă primitivă, vena jugulară internă, nervul vag, cu partea posterioară a lobilor glandei tiroide și cu pediculii săi vasculari, cu ansa hipoglosului, care însoțește vena jugulară internă.

Pe fețele laterale, țesutul conjunctiv alcătuiește spațiul parafaringian ce conține mușchii stilieni care, împreună cu fascia lor, alcătuiesc un sept frontal – aripioarele faringiene, descrise de Thoma Ionescu – ce împart acest spațiu în două zone: pre- și retrostiliană.

Cavitatea faringelui *(endofaringele) (cavum pharyngis).* Se împarte în 3 etaje numite după comunicarea lor: nazofaringe, orofaringe și laringofaringe.

1. Nazofaringele *(pars nasalis pharyngis)* se întinde între baza craniului, care participă la formarea peretelui său superior (bolta faringelui) *(fornix pharyngis)* și vălul palatin. Are diametrul vertical de 5 cm, cel transversal de 4 cm, iar cel anteroposterior de 2 cm. Comunică inferior cu *pars oralis pharyngis*, iar anterior cu fosele nazale, prin intermediul celor două coane. Coanele sînt două orificii ovalare cu axul mare vertical, delimitate lateral de șanțul nazofaringian, medial de marginea posterioară a septului nazal, superior de corpul sfenoidului și inferior de vălul palatin.

– *Peretele superior* sau *tavanul (fornix pharyngis)*, format de corpul osului sfenoid și procesul bazilar al osului occipital, fiind orientat oblic în jos și îndărăt, se continuă cu *peretele posterior* format de planul prevertebral, situat anterior ligamentului occipitoatlantoidian, arcului anterior al atlasului și corpului vertebrei axis. *Peretele superior* prezintă o masă limfoidă, alungită, care constituie *tonsila pharyngea* (amigdala faringiană a lui Luschka).

– *Tonsila faringiana* este un organ limfoid de culoare galbenă, de consistență moale, format din 7–8 lobuli neregulați, separați prin șanțuri *(cryptae tonsillares).* Unul din ele este median, mai adînc și se termină la extremitatea posterioară printr-un diverticul orb *(bursa pharyngea).* Spre această fosetă converg și celelalte șanțuri. Tonsila faringiană are o lungime de aprox. 3 cm, progresează pînă la 16 ani, vîrstă după care involuează. Hipertrofia acestei amigdale dă naștere vegetațiilor adenoide. Din cauza bogatei sale vascularizații, palparea vegetațiilor poate provoca mici hemoragii. Ea face parte din inelul limfatic al lui Waldeyer.

Anterior tonsilei faringiene se pot găsi uneori aglomerări celulare epiteliale, rămășițe ale ductului hipofizar primitiv din care s-a dezvoltat adenohipofiza (punga lui Rathke); ele reprezintă hipofiza faringiană.

La nivelul bolții faringelui, corpul sfenoidului și procesul bazilar sînt acoperite de un periost gros, în care pot să apară fibroame nazofaringiene.

@RedAbaris 2013

– *Peretele lateral.* În acest perete se deschide, la 1 cm posterior de extremitatea posterioară a cornetului inferior și la 1 cm deasupra vălului palatin, orificiul faringian al tubei *(ostium pharingeum tubae auditivae)*, prin care comunică cu urechea medie, constituind o cale prin care infecțiile faringelui se pot propaga la urechea medie. În buza posterioară a orificiului tubar există a proeminență a mucoasei, datorită cartilajului tubei auditive *(torus tubarius)* aflat sub ea, de la care pleacă o plică înspre în jos și lateral, mai proeminentă spre vălul palatin *(plica salpingopharyngea)*; în ea se află mușchiul salpingofaringian. Posterior acestei plici și orificiului tubar se găsește o depresiune numită foseta lui Rosenmüller sau recesul faringian *(recessus pharyngis)*. Orificiul faringian al tubei este astfel orientat încît el poate fi sondat direct cu o sondă introdusă prin partea inferioară a foselor nazale, respectiv, prin meatul nazal inferior. Mucoasa din jurul orificiului tubar prezintă o masă limfoidă, care constituie amigdala tubară a lui Gerlach *(tonsilla tubaris)*.

– *Peretele inferior* nu apare decît în momentul deglutiției, cînd vălul palatin ia contact cu peretele posterior al faringelui, prin torus-ul sau umflătura (de contracție a mușchiului constrictor superior) lui Passavent.

Tonsilele palatine, faringiană, tubare și lingvală formează, împreună, cercul (inelul) limfatic al lui Waldeyer.

2. Orofaringele *(pars oralis pharyngis)* este limitat în sus de vălul palatin și inferior de un plan ce trece prin corpul osului hioid. La acest nivel faringele comunică anterior, larg, cu cavitatea bucală prin istmul bucofaringian *(isthmus faucium)*, delimitat superior de arcul glosopalatin, alcătuit din cei doi stîlpi anteriori ai vălului palatin, și inferior de limbă. Pe pereții laterali coboară inferior și posterior stîlpii posteriori ai vălului palatin (arcurile palatofaringiene) *(arcus palatopharyngeus)*.

Între stîlpii anteriori și posteriori peretele lateral este ocupat de fosa amigdaliană, în care se găsește *tonsila palatină*. Prin intermediul peretelui faringian amigdala este în raport cu conținutul spațiului laterofaringian.

– *Tonsila palatină (amigdala palatină)* este formată din grămezi de foliculi limfatici, plasați pe peretele faringian în loja tonsilară. Are formă ovalară, alungită superoinferior, turtită lateromedial. Fața medială este plană sau convexă, acoperită de mucoasa faringiană netedă, prezentînd orificii (18–20) corespunzătoare criptelor amigdaliene. Fața laterală este limitată de o condensare de țesut conjunctiv care formează capsula amigdaliană greu de desprins de parenchim. Între cele două treimi superioare ale capsulei și faringe există un plan de clivaj, format de țesut conjunctiv lax – spațiul periamigdalian – folosit în amigdalectomii, în care se colectează abcesele tonsilare, denumite impropriu flegmoane ale amigdalei. Treimea inferioară a capsulei este mai aderentă de mușchii învecinați și prezintă zone de acces ale pediculului amigdalian principal.

Polul superior este despărțit de palatul dur prin foseta supraamigdaliană, rest al celui de-al doilea șanț branhial.

Marginea posterioară a tonsilei este despărțită de stîlpul posterior printr-un șanț de adîncime variabilă.

Polul inferior rămîne în general la 2 cm deasupra plicei glosoepiglotice laterale, separat de țesutul limfoid din jur.

Amigdala palatină poate fi ușor abordată prin cavitatea bucală, digital sau instrumental. Gura fiind larg deschisă, limba scoasă afară și apăsată în jos și înainte cu o spatulă, amigdala, situată între cei doi stîlpi palatini, apare mai mult sau mai puțin voluminoasă; ea este mai mare în copilărie și mai atrofică la vîrstnici.

@RedAbaris 2013

Explorarea pe cale facială este anevoioasă deoarece ea este acoperită de ramura mandibulei. Dacă presăm puternic cu vîrful degetelor planurile moi sub unghiul mandibulei se poate simți o amigdală mult mărită de volum; examenul este mult ușurat dacă se introduce un deget în loja amigdaliană, dar trebuie efectuată cu multă delicatețe.

Regiunea tonsilară se învecinează: superior, cu palatul moale, către care se propagă de obicei o colecție purulentă, a amigdalei; anteroinferior, cu baza limbii, spre care se propagă de regulă un neoplasm; la partea inferioară, cu fosa submaxilară, spre care se îndreaptă flegmoanele laterale ale tonsilei.

Fața externă a lojei, prin intermediul peretelui faringian, vine în raport cu spațiul parafaringian (sau „spațiul maxilofaringian") plin cu țesut conjunctiv și gras, în care sînt îngropați: mușchii stiloglos și stilohioidian, arterele palatină ascendentă, facială, carotidă externă și internă, vena jugulară internă și nervii glosofaringian, vag, accesor și hipoglos. Majoritatea acestora sînt situați posterolateral de aria de proiecție a tonsilei pe peretele faringian. Carotida internă se află la o distanță de 1,5 cm lateral și înapoia tonsilei (mai rar chiar în imediata apropiere a acesteia), ceea ce obligă pe chirurg să fie foarte prudent la efectuarea operațiilor în loja tonsilară. Artera facială poate să cotească uneori aproape de polul inferior al amigdalei palatine, fapt care necesită aceleași măsuri de precauție în scopul prevenirii hemoragiilor. Dintre nervii amintiți mai frecvent este posibilă vătămarea glosofaringianului, care este situat foarte aproape de peretele faringelui.

Vascularizația și inervația tonsilei. Arterele provin din linguală, faringiană ascendentă și facială, toate abordînd amigdala pe fața ei laterală (denumită și „hilul amigdalian". Dintre acestea mai importantă este *a. palatina ascendens* (din artera facială) care emite o ramură *(r. tonsillaris)* uneori groasă, generînd hemoragii masive în timpul amigdalectomiei. *Venele* se adună la suprafața tonsilei într-o rețea fină, drenată de venele faringelui. *Limfaticele* confluează înspre nodulii limfatici submandibulari, situați în jurul unghiului mandibulei și la nodulii limfatici cervicali profunzi *(nodus lymphaticus jugulodigastricus).* În cazul proceselor inflamatorii ei se tumefiază și devin sensibili la palpare, constituind uneori un bloc dureros dedesubtul unghiului mandibulei. *Nervii* formează la suprafața tonsilei o rețea fină alcătuită din fibre desprinse din nervul lingual (trigemen) și glosofaringian.

Din cauza strînsei relații între amigdala (tonsila) faringiană, pe de o parte și coane și orificiile tubelor auditive, pe de alta, inflamația acestei amigdale *(adenoidită)* poate duce la obstrucția tubelor auditive și la infectarea urechii medii. O amigdală faringiană hipertrofiată poate împiedica trecerea aerului din cavitățile nazale prin choane spre nasofaringe, făcînd necesară respirația orală. În cazurile cronice, apare la bolnav o expresie facială caracteristică, denumită *facies adenoid.* Gura descrisă și limba ieșită în afară conferă bolnavului o expresie caracteristică.

Tuba auditivă a lui Eustachio, care leagă nazofaringele cu cavitatea timpanică (urechea medie), egalizează presiunea aerului extern cu presiunea din cavitatea timpanului. Ea constituie totodată o cale de extindere a infecțiilor nazale și orale la urechea medie și, în cazurile netratate, la antrul mastoidian și celulele mastoide. Datorită folosirii antibioticelor pe scară largă, infecțiile mastoidiene sînt rare.

Infecția de la amigdală se poate extinde la amigdale tubară *(amigdalită tubară);* provocînd tumefacția și închiderea tubului auditiv. Infecția care se extinde la cavitatea timpanică provoacă *otită medie* (infecția urechii medii), ce poate duce la o pierdere temporară sau permanentă a auzului.

Infecția amigdalelor *(amigdalite)* este deseori asociată cu dureri în gît și pirexie (stare febrilă). De obicei ganglionul limfatic jugulodigastric din lanțul cervical profund este hipertrofiat și dureros.

@RedAbaris 2013

Un *abces periamigdalian* se poate dezvolta în țesutul conjunctiv lax din exteriorul capsulei amigdaliene datorită proliferării microorganismelor piogene în șanțul intraamigdalian (intratonsillar cleft).

După frecvente puseuri de inflamație, amigdalele pot fi îndepărtate. *Amigdalectomia* se efectuează prin secționare sau operație cu ghilotina. În ambele cazuri se îndepărtează amigdala și fascia care acoperă patul amigdalian. Deși unii consideră că amigdalectomia este o operație simplă, îndepărtarea amigdalelor poate fi urmată de o sîngerare considerabilă și de alte complicații. Datorită vascularizației abundente a amigdalelor, se poate produce sîngerare din artera amigdaliană sau alte ramuri arteriale, dar mai frecvent sîngerarea provine din vena palatină externă. Această venă, care coboară de la palatul moale și trece în țesutul areolar, este în relație directă cu suprafața laterală a amigdalei. Sîngerarea din acest vas constituie deseori principala sursă de hemoragie în cursul operațiilor pe amigdală.

Nervul glosofaringian însoțește artera amigdaliană pe peretele lateral al faringelui. Deoarece peretele este subțire, nervul cranian este expus riscului de lezare. De asemenea, edemele din jurul acestui nerv care se produc după amigdolectomie pot duce la pierderea temporară a senzației gustative. Prin îndepărtarea neatentă a amigdalei poate fi lezat nervul lingual. El nu inervează amigdala, dar trece lateral față de peretele faringian lîngă partea anterioară a amigdalei.

Artera carotidă internă trebuie menajată în cursul amigdalectomiei; ea poate fi lezată dacă țesuturile învecinate sînt traumatizate în încercarea de a asigura îndepărtarea țesutului amigdalian în totalitate, în special cînd carotida internă este sinuoasă și situată imediat lateral față de amigdală. Sîngerarea din artera carotidă internă duce la o hemoragie severă, care poate fi rezolvată prin comprimarea arterei carotide comune pe tuberculul anterior și pe suprafața anterioară a celei de a 6-a apofize transverse cervicale.

Sinusurile și fistulele congenitale ale orofaringelui provin în general din neobliterarea celei de a doua pungi faringiene și/sau a șanțului branhial.

Sinusurile branhiale externe se deschid deseori spre exterior de-a lungul marginii anterioare a mușchiului sternocleidomastoidian, de obicei la nivelul treimii inferioare a gîtului.

Sinusuri branhiale interne care să se deschidă în orofaringe sînt foarte rare; de obicei ele sînt urmarea neobliterării normale a celei de-a doua pungi faringiene. Ele se deschid în șanțul intraamigdalian și trec în jos prin gît pe o distanță variabilă între arterele carotide externă și internă.

O fistulă branhială, care se deschide în fosa intraamigdaliană și pe partea laterală a gîtului, rezultă de obicei din persistența rămășițelor celei de-a doua pungi faringiene și ale celui de al doilea șanț branhial. Fistula urcă de la deschiderea sa cervicală prin țesutul subcutanat, mușchiul pielos și fascia profundă, pentru a intra în teaca carotidiană. Apoi trece între arterele carotide internă și externă în drumul său spre deschiderea sa în șanțul intraamigdalian.

Corpii străini (de exemplu, oase de pui și ace de siguranță) care pătrund în faringe se pot fixa în cavitatea piriformă asemănătoare unui buzunar; dacă sînt ascuțiți, ei pot perfora mucoasa și leza nervul laringean intern. Aceasta poate duce la anestezie membranei laringiene, în partea inferioară, pînă la coardele vocale (coarda vocală inferioară). De asemenea nervul poate fi lezat dacă instrumentul folosit pentru îndepărtarea corpului străin străpunge membrana faringiană.

3. Laringofaringele *(pars laryngea pharynais)* este cuprins într-un plan orizontal ce trece prin osul hioid și prin limita inferioară a faringelui, la nivelul cartilajului cricoid. Înălțimea acestui segment este de 5 cm. Anterior se găsesc epiglota, baza limbii, tonsila lingual și plicile glosoepiglotice cu valeculele, iar posterior, intrarea în laringe *(aditus laryngis)*, elementele anatomice aferente *(incisura interaritenoidiană, cartilagiile aritenoide, plicile ariepiglotice)* și recesurile piriforme, de o parte și alta a laringelui, în peretele cărora mucoasa prezintă o plică dată de nervul laringeu superior (plica lui Hyrtl), unica plică ridicată de un nerv în organismul uman. Peretele posterior corespunde corpurilor vertebrelor C_3–C_6.

Structura pereților faringelui. Faringele este căptușit de o mucoasă *(tunica mucosa)* de tip epitelial pavimentos, cu excepția rinofaringelui, în care epiteliul este de tip prismatic ciliat (respirator), putînd însă prezenta insule cu epiteliu pavimentos. Are în structură atît glandele faringiene

@RedAbaris 2013

(glandulae pharyngeae), de tip mixt, superficiale, în zona rinofaringiană, de tip mucos, în zona oro- şi laringofaringelui, cît şi foliculi limfatici.

Sub mucoasă se găseşte un ţesut conjunctiv *(tela submucosa pharyngis)*, care devine dens, rezistent, înfăţişînd o lamă fibroasă compactă, denumită aponevroza faringiană. Această lamă este mai puternic dezvoltată în partea superioară a faringelui, la nivelul inserţiei sale craniene pe exobază, constituind un mijloc de susţinere a organului şi luînd numele de fascia pharyngobasilaris; reprezintă, la acest nivel, peretele faringian în exclusivitate, neavînd muşchi în constituţia sa.

Musculatura. Tunica musculoasă *(tunica muscularis)* se împarte în două grupe: muşchi constrictori şi muşchi ridicători.

A. *Muşchii constrictori.* Sînt 3 muşchi turtiţi, plaţi, arcuiţi medial, uniţi posterior cu cei de partea opusă printr-un rafeu, rafeul faringian median *(raphae pharyngis)*, suprapuşi invers decît ţiglele de pe acoperiş: constrictorul inferior acoperă parţial constrictorul mijlociu, care, la rîndul său, acoperă parţial, constrictorul superior.

– Muşchiul constrictor superior *(m. constrictor phyryngis superior)* are originea pe: jumătatea inferioară a marginii posterioare a lamei mediale a procesului pterigoid (porţiunea pterigofaringiană) *(pars pterygopharyngea)*, ligamentul pterigomandibular *(raphae pterygomandibularis)*, situat între procesul pterigoid şi procesul alveolar al mandibulei (porţiunea bucofaringiană) *(pars bucopharyngea)*, pe extremitatea posterioară a liniei milohioidiene (porţiunea milofaringiană) *(pars mylopharyngea)*, pe rădăcina limbii, formînd muşchiul faringoglos *(pars glossopharyngea)*. Se inseră pe rafeul faringelui median: fibrele superioare se arcuiesc superior şi posterior, terminîndu-se pe tuberculul faringian al procesului bazilar al osului occipital, lăsînd o porţiune lipsită de musculatură imediat sub exobaza craniului, formată uneori de aponevroza faringiană. Prin contracţia sa, el închide rinofaringele în timpul deglutiţiei, prin formarea unei proeminenţe la nivelul peretelui posterior al faringelui (inelul sau torusul lui Passavant), pe care se sprijină vălul palatin contractat, astfel că este închisă comunicaţia dintre oro- şi rinofaringe.

– Muşchiul constrictor mijlociu *(m. constrictor pharyngis medius)* are originea pe: marginea posterioară a cornului mic al osului hioid (porţiunea condrofaringiană) *(pars chondropharyngea)*, marginea superioară a cornului mare (porţiunea cherotofaringiană) *(pars cheratopharyngea)*. Se inseră în evantai pe rafeul faringian în cele două sferturi mijlocii ale lungimii sale totale.

– Muşchiul constrictor inferior *(m. constrictor pharyngis inferior)* (laringofaringeu) are originea pe: faţa externă a catilagiului titoid, la nivelul liniei oblice şi pe corpul inferior (porţiunea tirofaringiană) *(pars thyropharyngea)*; pe faţa laterală a inelului cartilagiului cricoidului (porţiunea cricofaringiană) *(pars cricopharyngea)* şi pe faţa laterală a primului inel traheal *(pars tracheopharyngea)*. Se inseră pe rafeul faringian aproape în toată lungimea sa.

– Muşchiul amigdaloglos *(m. amigdaloglossus)* este inconstant şi se întinde, cînd există, de la capsula amigdalei la marginea laterală a limbii.

Acţiune: Muşchii constrictori, prin contracţia lor, asigură progresiunea bolului alimentar.

B. *Muşchii ridicători* (longitudinali) ai faringelui pornesc de pe exobază, de unde coboară şi se încrucişează adesea cu fasciculele constrictorilor, prinzîndu-se pe cartilagiile laringelui şi pe aponevroza faringiană.

@RedAbaris 2013

– Mușchiul stilofaringian *(m. stylopharyngeus)* are originea pe procesul stiloid și se inseră pe marginile superioară și posterioară ale cartilagiului tiroid, după ce a pătruns în peretele faringelui, între constrictorul superior și mijlociu.

– Mușchiul palatofaringian *(m. palatopharyngesus)* își are originea de pe peretele dorsal al faringelui și marginea dorsală a cartilajului tiroid și se inseră pe aponevroza palatină, pe linia mediană, unde se întrepătrunde cu fibrele mușchiului omonim.

– Mușchiul salpingofaringian *(m. salpingopharyngeus)* are originea pe fața inferioară a cartilagiului tubei auditive și are aceeași dispoziție ca și mușchiul palatofaringian, pătrunzînd în peretele lateral al faringelui.

Acțiune: Mușchii ridicători au rolul de a ridica faringele în momentul deglutiției, ușurînd progresiunea bolului alimentar, realizată de constrictori.

Musculatura faringelui este îmbrăcată extern de un țesut conjunctiv („adventicea faringelui"), care se interpune între faringe și organele învecinate, ușurînd mișcările lui.

Vascularizația și inervația faringelui. Arterele provin mai ales de arterc faringiană ascendentă *(a. pharyngea ascendens)*, ramura carotidei externe, iar secundar, din ramuri ale arterelor palatina ascendentă (sau artera facială), sfenopalatină și vidiană (ramuri din maxilară internă).

Venele alcătuiesc, în submucoasă și în adventice, un plex venos care se dirijează spre vena jugulară internă și, mai puțin, în plexul venos pterigoidian.

Drenajul limfatic se face în nodulii limfatici retrofaringieni și cervicali profunzi (grupul inferior).

Inervația faringelui se realizează de un plex nervos *(plexus pharyngeus)*, aflat la nivelul zonei laterale a constrictorului mijlociu și alcătuit din ramuri ale nervilor glosofaringian și vag.

Există, în acest plex și filete vegetative din ganglionul simpatic cervical superior, pentru mucoasă, provenind tot de la acest nivel, la care se adaugă filete din nervul trigemen.

În orofaringe, căile aeriene și alimentare, se încrucișează. La nou-născut laringele ocupă o poziție înaltă, în faringe epiglota depășește rădăcina limbii, bolul alimentar este dirijat lateral în recesurile piriforme și intră în esofag fără a pătrunde în căile respiratorii. Nou-născutul poate astfel respira și suge în același timp. Odată cu progresiunea de vîrstă laringele coboară, faringele își mărește dimensiunile longitudinale, astfel încît intrarea în laringe se situează superior căilor digestive. Grație mecanismului deglutiției, în aceste condiții bolul alimentar nu pătrunde în căile involuntare.

a) *Declanșarea voluntară a deglutiției* se face prin faptul că planșeul bucal se contractă punînd alimentele prin intermediul limbii în contact cu vălul palatin a cărui mucoasă conține receptori ce declanșează reflex actul deglutiției.

b) *Închiderea căii respiratorii* se produce reflex prin ridicarea vălului palatin de către mușchii tensor și ridicător ai vălului și fixarea lui de peretele posterior al faringelui unde, prin contracția mușchiului constrictor superior se realizează o proeminență numită inelul lui Passavant; astfel căile respiratorii superioare sînt delimitate de cele digestive. Contracția planșeului bucal (mușchiul milohioidian, digastric) ridică osul hioid și deci laringele; intrarea în laringe se apropie de epiglotă care este coborîtă de rădăcina limbii și mușchii ariepiglotici; intrarea în laringe se

@RedAbaris 2013

închide şi apneea se produce; căile respiratorii inferioare sînt despărţite de cele digestive.

c) *Transportul bolului alimentar prin faringe spre esofag* constituie timpul următor.

Limba, sub efectul acţiunii muşchilor stiloglos şi hioglos apasă, ca un piston, bolul alimentar în faringe. Bolul coboară în recesurile piriforme, în părţi egale, pe deasupra epiglotei şi graţie contracţiei muşchilor constrictori ai faringelui este împins în esofag.

Reflexul deglutiţiei există şi în encefal. Aferenţele şi eferenţele se realizează pe calea nervilor cranieni, iar centrul deglutiţiei este în bulb.

Esofagul

Are rolul de a transporta bolul alimentar din faringe în stomac. Continuă extremitatea inferioară a faringelui de la nivelul celei de a 6-a vertebre cervicale şi cartilajului cricoid; se termină la nivelul stomacului în dreptul cardiei, situată în dreptul vertebrelor 10–12 toracale sub diafragm. Are o lungime de 25–30 cm. Prezintă trei porţiuni.

Porţiunea cervicală *(pars cervicalis)* scurtă, situată posterior de trahee, anterior de coloana vertebrală, puţin la stînga liniei mediane; lobii laterali ai glandei tiroide vin în raport cu marginile laterale ale esofagului, în spaţiul dintre esofag şi trahee trecînd nervul laringeu inferior (recurent) ce merge la laringe; nervul recurent stîng vine în raport cu crosa aortei, iar cel drept cu trunchiul brahiocefalic.

Porţiunea toracică *(pars thoracica)* începe o dată cu pătrunderea esofagului în mediastinul posterior prin orificiul toracic superior, avînd la început raporturi cu bifurcaţia traheală, bronhia principală stîngă şi aorta descendentă; apoi are raporturi posterioare cu coloana vertebrală, descriind o curbă spre dreapta, posterior de atriul stîng, au raporturi cu pleura mediastinală dreaptă şi pătrunde prin orificiul esofagian al diafragmei.

La nivelul trecerii prin orificiul diafragmatic esofagul este în raport anterior cu nervul vag stîng, posterior cu nervul vag drept care formează plexul esofagian ce continuă plexul faringian (menţionăm că nervul glosofaringian participă la inervaţia constricturului superior şi mijlociu al faringelui).

Porţiunea abdominală *(pars abdominalis)* este un segment scurt care continuă esofagul toracic sau, mai exact, esofagul diafragmatic, deschizîndu-se în stomac prin orificiul numit cardia. Această regiune esofagocardială joacă un rol fiziologic însemnat, deoarece ea se opune refluxului de suc gastric spre esofag, prevăzut cu o mucoasă care nu poate neutraliza efectele peptice.

După un traiect de cca 3 cm lungime se implantează în stomac; marginea sa dreaptă se continuă cu mica curbură, iar marginea sa stîngă formează un unghi ascuţit, deschis în sus spre diafragmă, cu fornixul sau bolta stomacului. Este situat în spaţiul subfrenic stîng, la nivelul vertebrei a X-a toracale, cardia proiectîndu-se la stînga vertebrei a XI-a toracale.

Faţa anterioară este acoperită de foiţa anterioară a seroasei peritoneale, care se continuă apoi cu micul epiploon, sub care coboară ramificaţiile nervului vag stîng şi intră în raport şi cu ficatul, pe care lasă o întipăritură sub forma unui şanţ vertical.

Faţa posterioară este în raport cu nervul vag drept, cu stîlpii muşchiului diafragma şi cu coloana vertebrală.

@RedAbaris 2013

Marginea dreaptă corespunde ficatului (lobul lui Spiegel) și micului epiploon, a cărui foiță anterioară trece înaintea esofagului, în timp ce foița posterioară se răsfrînge pentru a se continua cu peritoneul diafragmatic.

Marginea stîngă formează un unghi cu fornixul stomacal.

Menționăm că esofagul nou-născutului are o lungime relativă mai mare decît la adult, începînd la nivelul celei de a 3-a sau a 4-a vertebre cervicale.

Esofagul prezintă 3 strangulații: cea *superioară*, situată superior de cartilajul cricoid, cu rol de ocluzie în deglutiție și cu un perete posterior mai subțire, ceea ce permite formarea la acest nivel a diverticulilor esofagieni; *cea mijlocie* (aortică), determinată de încrucișarea cu crosa aortei, la acest nivel cicatricele rezultate din inflamația ganglionilor hilari pot afecta peretele esofagului și produce diverticuli de tracțiune; *cea diafragmatică*, la nivelul orificiului esofagian al diafragmei, care realizează un mecanism de ocluzie complicat coordonate cu deglutiția.

Structura esofagului prezintă următoarele tunici:

– o mucoasă alcătuită dintr-un epiteliu pavimentos pluristratificat cu glande mucoase *(glandulae oesophageae)* mai multe în partea inferioară; o musculară a mucoasei *(muscularis mucoase)* bine dezvoltată, cu traiecte spiralate ce determină pliuri longitudinale; – o submucoasă; – o musculară; – o adventice.

În esofag există, ca și în trahee, o tensiune longitudinală care stabilizează conductul esofagian și favorizează tranzitul bolului alimentar; ea determină ocluzia porțiunii inferioare a esofagului. La nivelul joncțiunii cu cardia, porțiunea inferioară efectuează o rotație elastică, formîndu-se astfel o ocluzie elastică de torsiune la care se adaugă efectul ocluziv al presiunii abdominale. Între esofag și orificiul său diafragmatic există fibre conjunctive ce mențin tensiunea; la acest nivel herniile paraesofagiene pot penetra în torace. De asemenea, un plex venos submucos contribuie la ocluzia porțiunii inferioare a esofagului, plex ce reprezintă o comunicație portocavă putînd genera varice și, consecutiv, hemoragii în caz de hipertensiune portală.

Stomacul *(ventriculus)*

În stomac bolul alimentar e descompus chimic cu ajutorul sucului gastric, formîndu-se chimul gastric ce este evacuat intermitent din stomac în intestinul subțire. Sucul gastric conține enzime proteolitice, acid clorhidric și mucus.

Stomacul este un organ dilatat al tubului digestiv situat între esofag și duoden, așezat în loja gastrică ce comunică larg cu lojile hepatică și splenică (fig. 151–154).

Forma și **dimensiunile** stomacului prezintă extrem de numeroase variații individuale. Examinat pe viu are, în general, forma literei „J" majusculă, cu o porțiune descendentă, verticală, mai lungă și o porțiune orizontală, mai scurtă. Porțiunea verticală este oblică, orientată anteroinferior și prezintă două segmente: bolta stomacului *(fundus ventriculi sive fornix)* și corpul stomacului *(corpus ventriculi)*, despărțite printr-un plan orizontal convențional, tangent la marginea superioară a cardiei sau dus prin incizura cardiacă. Porțiunea orizontală *(pars pylorica)*, la rîndul ei este alcătuită din alte două segmente: antrul piloric *(antrum pyloricum)*

@RedAbaris 2013

Fig. 151. Stomacul — dispoziția fibrelor musculare (vedere externă)

1 — esofagul; 2 — stratul longitudinal; 3 — stratul circular; 4 — stratul longitudinal; 5 — stratul longitudinal 6 — stratul circular

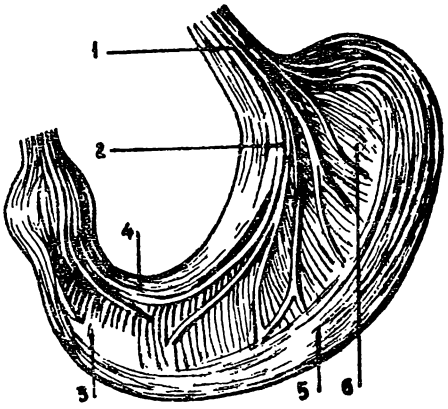

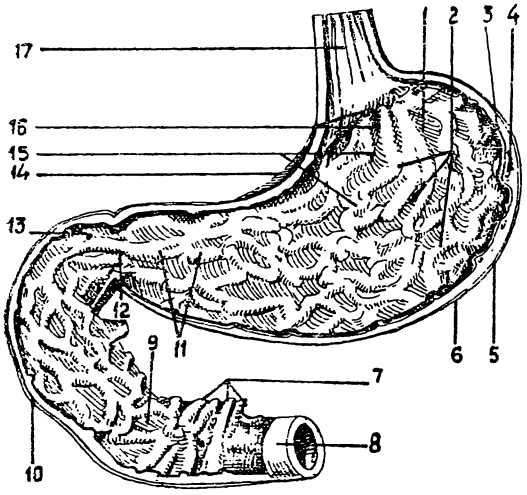

Fig. 152. Structura interioară a stomacului

1 — fundul ventriculului; 2 — arii gastrice; 3 — tunica mucoasă; 4 — tunica musculară; 5 — tunica seroasă; 6 — marea curbură; 7 — plicele circulare (Kerckring); 8 — porțiunea orizontală a duodenului; 9 — plica longitudinală duodenală; 10 — porțiunea descendentă a duodenului; 11 — porțiunea pilorică; 12 — pilor; 13 — porțiunea superioară a duodenului; 14 — mica curbură; 15 — plicile gastrice; 16 — ostiumul cardiei, partea cardiaică a stomacului; 17 — esofagul

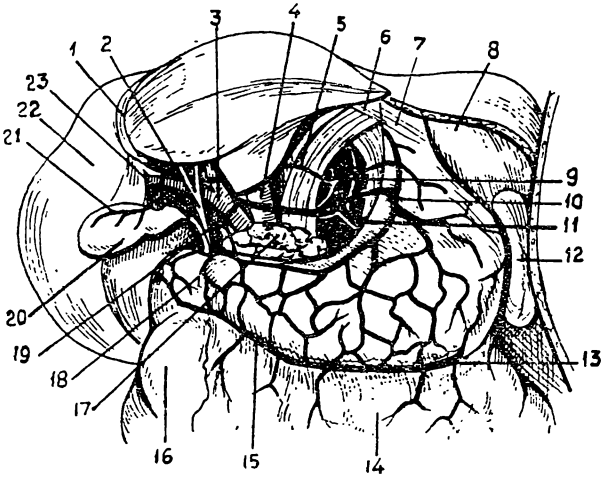

Fig. 153. Trunchiul celiac

1 — lig. falciform hepatic; 2 — canalul hepatic; 3 — v. portă; 4 — v. cavă superioară; 5 — a. hepatică comună; 6 — lig. frenogastric; 7 — esofagul; 8 — diafragma; 9 — trunchiul celiac; 10 — a. gastrică stîngă; 11 — a. splenică; 12 — splina; 13 — a. gastroepiploică stîngă; 14 — omentul mare; 15 — a. gastroepiploică dreaptă; 16 — colonul transvers; 17 — pancreasul; 18 — pilor; 19 — a. gastroduodenală; 20 — vezica biliară; 21 — a. cistică; 22 — ficatul; 23 — canalul cistic

@RedAbaris 2013

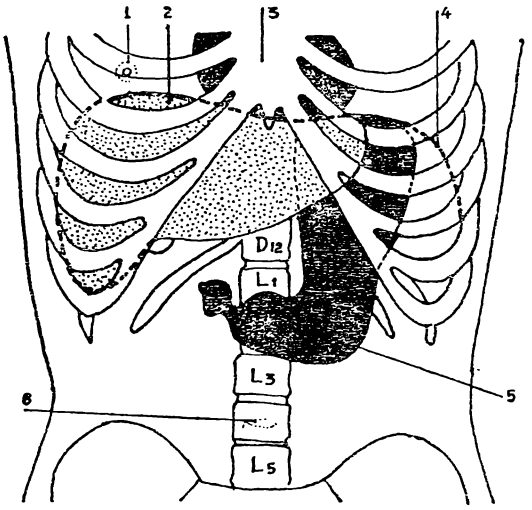

Fig. 154. Proiecția stomac... ficatului și inimii în raport ... scheletul și cu diafragmul
1 — proiecția mamelonului; 2 — ... catul; 3 — cordul; 4 — diafrag... 5 — stomacul; 6 — proiecția ... licului

situat la dreapta corpului stomacului, ușor dilatat și canalul piloric *(canalis pyloricus)*, segment cilindric îngust și scurt, care se continuă cu duodenul; locul continuării cu duodenul este marcat de șanțul duodenopiloric, unde se găsește vena prepilorică *(v. praepylorica)*. Limita dintre corpul stomacului sau *pars digestoria* și porțiunea antrală a stomacului este formată de un plan convențional dus perpendicular, pe tangenta marei curburi, prin incizura unghiulară, care este situată în locul unde curbura mică își schimbă direcția, din verticală devenind orizontală.

Stomacul prezintă două fețe, una anterioară și alta posterioară, care sînt despărțite prin cele două curburi, curbura mică *(curvatura minor)*, orientată spre dreapta și în sus, pe ea inserîndu-se omentul mic și curbura mare *(curvatura major)*, orientată spre stînga și în jos, legată de colonul transvers prin ligamentul gastrocolic și de splină prin ligamentul gastrolienal.

El comunică, în sus, prin cardia, cu esofagul, iar în jos, cu duodenul, prin orificiul piloric.

În funcție de gradul de tonicitate, stomacul poate fi: ortotonic, în formă de J, așa cum a fost descris, cu aspect de corn de bou; hipertonic, în care deosebirea dintre cele două porțiuni nu mai este evidentă; hipotonic, în care cele două curburi se apropie, iar patea orizontală tinde spre verticalizare; atonic, cînd este complet relaxat (faza finală a stenozei pilorice).

Sub raport anatomofuncțional stomacul este considerat a avea două porțiuni: o porțiune digestivă *(pars digestoria)*, verticală, alcătuită din *fundus* și *corpus ventriculi* și o porțiune de evacuare a alimentelor *(pars egestoria)*, alcătuită din *antrum pyloricum* și *canalis pyloricus*.

Suprafața interioară a stomacului prezintă numeroase pliuri ale mucoasei, dintre care unele urmează axul mare al organului, de-a lungul curburii, iar altele, mici, sînt verticale, transversale sau oblice, neregulate. De-a lungul curburii mici se află un șanț, între două plice longitudinale, numit canal gastric *(canalis ventriculi)* sau calea gastrică („Magenstrasse") a lui Waldeyer.

Există și niște șanțuri mai fine ce delimitează zone poligonale numite arii gastrice *(areae gastricae)*, la suprafața cărora se văd niște ridicături

@RedAbaris 2013

(plicae villosae), separate prin alte şanţuri, în care se deschid glandele gastrice, la nivelul criptelor gastrice *(foveolae gastricae)*. Orificiul cardiac prezintă valvula cardioesofagiană care este, de fapt, consecinţa unghiului ascuţit format de esofag cu bolta stomacului (unii consideră că orificiul cardiei nu are valvulă şi nici sfincter anatomic). Separaţia dintre mucoasa esofagiană şi cea gastrică este foarte netă. Orificiul piloric are un sfincter *(m. sphincter pylori)* şi o valvulă (este formată de o plică a mucoasei, fiind o structură de ordin funcţional, inconstantă, fapt pentru care nu e recunoscută în nomenclatura anatomică).

Raporturile stomacului sînt diferite în funcţie de configuraţiile externe examinate: feţe, curburi, pilor, cardie.

Faţa anterioară prezintă raporturi cu două regiuni ale peretelui trunchiului: peretele toracic şi cel abdominal.

– Regiunea toracică este delimitată de arcul condrocostal stîng. Raporturile se fac cu viscerele toracice prin intermediul diafragmului. Stomacul se proiectează, în sus, pînă la al cincilea spaţiu intercostal stîng şi corespunde plămînului şi pleurei stîngi, inimii şi pericardului. Lobul stîng al ficatului se interpune mai mult sau mai puţin între diafragmă şi faţa sa anterioară, dar stomacul se află în contact direct cu peretele trunchiului la nivelul spaţiului semilunar a lui Traube, cuprins între matitatea ficatului la dreapta, a splinei, în stînga, a inimii, în sus şi arcul costal în jos. Este o zonă timpanică de percuţie.

– Regiunea abdominală. Stomacul se proiectează şi pe peretele abdominal anterior, în aria triunghiului lui Labbé, cuprins între marginea inferioară a ficatului, în epigastru, arcul costal stîng şi colonul transvers, în jos (sau linia care uneşte extremităţile coastelor perechii a X-a).

Faţa posterioară prezintă trei porţiuni.

– Porţiunea superioară, la nivelul căreia se găseşte ligamentul frenicogastric, iar stomacul vine în raport cu muşchiul diafragm.

– Porţiunea mijlocie, care corespunde prelungirii retrogastrice a bursei omentale şi, prin intermediul acesteia, stomacul vine în raport: cu corpul şi coada pancreasului, liberă în ligamentul pancreaticosplenic, care conţine vasele splenice; cu faţa anterioară a rinichiului stîng, cuprinsă între glanda suprarenală, splină şi coada pancreasului.

– Porţiunea inferioară este situată dedesubtul marginii inferioare a pancreasului, unde stomacul coboară spre mezocolonul transvers şi răspunde arcadei lui Riolan, pediculul colic superior stîng. Prin intermediul mezocolonului, el are raporturi cu unghiul duodenojejunal şi primele anse ale intestinului subţire.

Mica curbură (curvatura minor) dă inserţie micului epiploon care, la acest nivel, prezintă două segmente, *pars flaccida* şi *pars condensa*, mai sus, înspre esofag. Vasele şi ramurile nervilor vagi coboară în apropierea micii curburi. Sub micul epiploon este vestibulul bursei omentale.

Mica curbură prezintă, înspre partea sa dreaptă, limita faţă de prima porţiune a duodenului, prin incizura piloroduodenală şi regiunea celiacă (pe al cărei plan profund, sub peritoneul parietal al vestibulului bursei omentale, se găsesc vena cavă inferioară, aorta abdominală cu trunchiul celiac şi plexul solar), de unde îşi au emergenţa, la nivelul marginii inferioare a lui T_{12}, pe faţa anterioară a aortei, trunchiul celiac şi cele trei ramuri ale sale încadrate de plexul solar.

Marea curbură (curvatura major) prezintă două porţiuni: una verticală şi alta orizontală.

@RedAbaris 2013

– Porțiunea verticală răspunde, dinspre superior înspre inferior, ligamentului frenicogastric, epiploonului gastrosplenic foarte îngust, care cuprinde arterele scurte, ramuri ale arterei lienale.

– Porțiunea orizontală dă inserție ligamentului gastrocolic, care conține, la o anumită distanță de la marea curbură, cercul arterial format de arterele gastroepiploice.

Pilorul este constituit de un veritabil canal a cărui musculatură este structurată ca sfincter. El face comunicarea dintre antrul gastric și prima porțiune a duodenului, fiind îndreptat oblic în sus, înapoi și spre dreapta. Pilorul se proiectează pe vertebra L_1. Situat în profunzime, el are raporturi: anterior și superior, cu lobul pătrat al ficatului și cu gîtul vezicii biliare; inferior, cu pancreasul, vena portă, artera hepatică, artera gastroduodenală, originea arterei gastroepiploice drepte, cu colonul transvers și ligamentul gastrocolic; posterior, corespunde vestibulului bursei omentale și, prin intermediul său, gîtului pancreasului și arterei gastroduodenale în jos, el mai limitează regiunea celiacă și intră în raport cu mezocolonul transvers și arcada lui Riolan; superior este în raport cu micul epiploon și cu pedicului hepatic.

Raporturile cardiei sînt aceleași cu cele ale esofagului abdominal.

Structura stomacului prezintă trei tunici

1. Tunica mucoasă este formată dintr-un epiteliu cilindric unistratificat; celulele epiteliale secretă mucus care protejează mucoasa de propriei digestie. Corionul mucoasei prezintă glande tubulare diferite în funcție de regiune:

– glande gastrice ale fundului și corpului stomacului, formate din celule accesorii ce secretă un mucus neutru, celule principale bazofile care sintetizează pepsina și celule marginale acidofile, secretoare de acid clorhidric;

– glandele cardiale, care au numai celule mucoase constituind o barieră bazică între stomac și esofag;

– glande pilorice, mai profunde, ce conțin celule care produc mucus și celule cu granulații bazale ce produc hormoni tisulari (gastrina) cu rol în secreția gastrică.

Menționăm existența unui pH diferit între corpul stomacului și antrul piloric, fapt ce se poate evidenția la examenul gastroscopic prin indicatori de pH, avînd importanță deosebită în chirurgie, în efectuarea gastrectomiei, unde se exclude partea din stomac cu pH acid.

Subliniem că mucoasa gastrică secretă peptinogen, enzimă proteolitică activată în pepsină de pepsinogen, hormoni tisulari (gastrina) ce intervin în secreția gastrică și motilitate și factorul intrinsec care permite absorbția Vit. B. Secreția sucului gastric se face în două faze: una nervoasă, inițială, declanșată de nervul vag și determinată prin influențe senzoriale (gust, olfacție, etc.) și alta humorală, declanșată odată cu pătrunderea alimentelor în stomac de către gastrină.

2. Stratul submucos în care există vase sangvine, limfatice și plexul nervos a lui Meissner *(plexus submucosus)* ce inervează musculara mucoasei și glandele gastrice.

3. Tunica musculară *(tunica muscularis)*, componentă motrică a stomacului, este alcătuită din fibre musculare netede ce formează un strat circular intern, unul longitudinal extern și unul oblic situat cel mai intern. Fibrele longitudinale de la nivelul micii curburi și de pe fețele anterioară și posterioară ale stomacului se termină la nivelul incizurii angulare, de unde iau naștere noi fibre musculare longitudinale, fapt pentru care inci-

@RedAbaris 2013

zura angulară este considerată ca limită între cele două zone gastrice, zona superioară, care servește la digestie *(pars digestoria)* și zona inferioară cu rol în evacuare *(pars egestoria)*. Între stratul circular și longitudinal se află plexul nervos vegetativ a lui Auerbach *(plexus myentericus)* ce inervează glandele gastrice.

Cînd corpul sau partea pilorică a stomacului prezintă o tumoare, masa respectivă poate fi palpabilă. La copiii mici cu stenoză pilorică hipertrofică, pilorul hipertrofiat poate fi palpat de obicei cînd coboară în timpul inspirației, ca o masă dură și mică, aproximativ de mărimea unei măsline.

Malformațiile stomacului sînt foarte rare, cu excepția *stenozei pilorice hipertrofice congenitale*. Această îngroșare accentuată a pilorului se produce la aprox. 1 din 150 copiii mici de sex masculin și 1 din 750 copii mici de sex feminin.

Pilorul alungit, îngroșat, este foarte indurat și este prezentă o îngustare (stenoză) severă a canalului piloric, datorită hipertrofiei stratului muscular circular. Stomacul este de obicei dilatat în mod secundar. Deși cauza stenozei pilorice hipertrofice congenitale nu se cunoaște, se pare că sînt implicați factori genetici, dat fiind incidența sa ridicată la ambii copii dintr-o pereche de gemeni monozigoți (identici).

Deși o parte a stomacului poate hernia prin diafragm la naștere din cauza unui hiat esofagian congenital mare, un *stomac toracic* este rar. Uneori stomacul poate pătrunde în torace printr-un defect posterolateral mare al diafragmului. Acest tip de hernie diafragmatică congenitală se produce la aprox. 1 din 2 200 nou-născuți.

Mult mai frecvente sînt *herniile hiatale dobîndite* care apar de cele mai multe ori la subiecți de vîrstă mijlocie, ca urmare a slăbirii și lărgirii hiatului esofagian. O porțiune din fundul gastric poate hernia prin hiatul esofagian în toracele inferior. Există două tipuri principale: prin alunecare și prin derulare.

În hernia hiatală prin alunecare (glisantă) regiunea gastroesofagiană alunecă în sus în torace prin hiatul esofagian lax, cînd persoana respectivă este în decubit dorsal sau se înclină. Deseori se produce o regurgitație de acid din stomac în esofagul inferior, deoarece acțiunea de pensare a pilierilor diafragmatici asupra esofagului nu mai are loc.

În hernia hiatală paraesofagiană sau hernia hiatală prin derulare, care este mult mai puțin frecventă, regiunea gastroesofagiană rămîne în poziția sa normală, dar o pungă din peritoneu care deseori conține fundul gastric, se derulează sau se întinde, prin hiatul esofagian, anterior față de esofag. În aceste cazuri nu se produce regurgitație, deoarece „sfincterul" cardioesofagian este în poziția sa normală. Pot apare durere, greață, vărsături și disfagie (dificultăți de deglutiție).

Datorită anastomozelor diferitelor artere ale stomacului, care asigură o bună circulație colaterală, una sau mai multe artere pot fi ligaturate fără ca aportul de sînge să fie serios afectat. În cursul unei gastrectomii parțiale (excizia unei părți din stomac), marele epiploon se incizează dedesubtul arterei gastroepiploice drepte. Deși toate ramurile omentale ale acestei artere se ligaturează, marele epiploon nu degenerează, deoarece ramurile omentale ale arterei gastroepiploice stîngi mai sînt încă intracte.

Rezecția gastrică pentru carcinom comportă îndepărtarea tuturor ganglionilor limfatici regionali interesați. Ganglionii pilorici de pe partea anterioară a capului pancreasului sînt deosebit de importanți, deoarece ei primesc limfă din regiunea pilorică a stomacului, unde carcinomul își are sediul cel mai frecvent. Deoarece limfa din această regiune drenează și în ganglionii gastroepiploici din partea dreaptă, de-a lungul vaselor gastroepiploice din dreapta, ei sînt foarte frecvent afectați de un carcinom gastric. În cazurile mai avansate, celulele canceroase se propagă prin diseminare limfogenă în ganglionii celiaci grupați în jurul originii trunchiului celiac, deoarece toate cele patru grupe mari de ganglioni limfatici din jurul stomacului drenează în aceștia.

Secreția de acid de către celulele parietale ale stomacului este în mare măsură reglată de nervii vagi; de aceea, uneori se secționează trunchiurile (vagotomie) la intrarea lor în abdomen, pentru a se reduce producția de acid la persoanele cu ulcer peptic gastric sau duodenal. Secreția excesivă de acid este asociată cu aceste leziuni ale mucoasei gastrice și/sau duodenale. Vagotomia (secționarea nervului vag) se efectuează deseori în asociere cu rezecția zonei ulcerate. Deseori se practică o vagotomie selectivă în cursul căreia se secționează numai ramurile gastrice ale vagului. Acest procedeu are efectul dorit asupra celulelor gastrice producătoare de acid, fără să afecteze alte structuri abdominale inervate de vag.

În timpul umplerii stomacului pereții gastrici înconjoară conținutul alimentar fără ca tensiunea lor să crească, presiunea intragastrică este egală

@RedAbaris 2013

cu cea din restul cavității abdominale, contracțiile în partea superioară a stomacului împing straturile alimentare mai aproape de mucoasă. De asemenea, la nivelul stomacului există mișcări de brasaj produse de unde peristaltice ce apar aproximativ cu o periodicitate de 3 minute, parcurgînd în 20 sec. distanța între fundul stomacului și pilor. Evacuarea depinde de raportul de presiune dintre stomac și duodenal și este comandată de hormonii tisulari produși de celulele cu granulații bazale. Ca regulă generală pilorul este deschis, iar cînd unda peristaltică ajunge la canalul pilor pilorul se închide pentru ca apoi să se redeschidă.

Intestinul subțire

Este în continuarea stomacului, avînd o lungime de 3–6 m. În componența lui se disting, fără limite precise: duodenul, jejunul și ileonul. Duodenul este retroperitoneal în mare parte, jejunul și ileonul sînt intraperitoneale.

În intestinul subțire se face digestia și absorbția. Digestia intestinală comportă degradarea enzimatică a trei categorii de alimente în substanțe absorbabile: glucide în monozaharide, proteinele în aminoacizi, lipidele în acizi grași și glicerol. Sursa cea mai importantă de enzime e pancreasul. Digestia grăsimilor necesită emulsionarea lor de acizii biliari din bilă. Mucoasa intestinală are celule resorbante și celule producătoare de mucus, existînd totodată celule secretoare de hormoni tisulari ce influențează secreția pancreatică și motilitatea vezicii biliare și a intestinului.

Duodenul

Constituie prima porțiune a intestinului subțire, fiind așezat între porțiunea pilorică o stomacului și jejun, terminîndu-se la nivelul unghiului duodenojejunal (flexura duodenojejunală) (locul unde intestinul devine mobil prin existența mezenterului) (fig. 155).

Are formă de potcoavă cu concavitatea îndreptată în sus, înconjură capul pancreasului, stabilește legături foarte strînse atît cu pancreasul, cît și cu canalele excretoare pancreatice și biliare.

Prezintă patru porțiuni: prima porțiune *(pars superior)*, de la șanțul duodenopiloric la colul vezicii biliare, numită și bulb duodenal; a doua *(pars descendens)*, de la colul vezicii biliare, unde duodenul își schimbă direcția și devine vertical, la polul inferior al rinichiului drept; a treia *(pars horizontalis)*, în care își schimbă din nou direcția și se întinde de la polul inferior al rinichiului drept pînă la latura stîngă a coloanei vertebrale, mai precis, pînă la rădăcina mezenterului; a patra *(pars ascendens)*, ce urcă pe fața stîngă a corpului vertebrei L_2, începînd de la fața stîngă a mezenterului pînă la flexura duodenojejunală. Pe acest traiect descrie trei flexuri: flexura duodenală superioară *(flexura duodeni superior)*, flexura duodenală inferioară *(flexura duodeni inferior)*, flexura duodenojejunală *(flexura duodenojejunalis)*.

În interiorul duodenului se găsesc plice circulare (Kerckring) (lipsesc în porțiunea superioară) și vilozități intestinale. La nivelul porțiunii descendente se găsește o plică longitudinală a mucoasei *(plica longitudinalis duodeni)* în peretele medial al organului, determinată de coborîrea duc-

@RedAbaris 2013

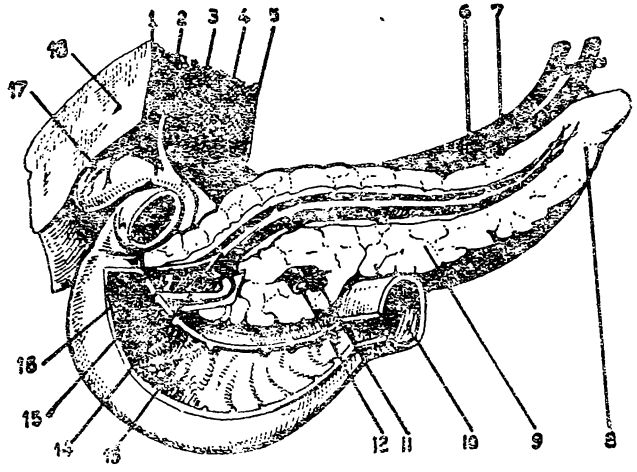

Fig. 155. Pancreasul (canalele excretoare — dispoziție)

1 — canalul cistic; 2 — canalul hepatic; 3 — canalul coledoc; 4 — v. portă; 5 — a. hepatică; 6 — a. splenică; 7 — v. splenică; 8 — coada pancreasului; 9 — corpul pancreasului; 10 — flexura duodenojejunală; 11 — a. mezenterică superioară; 12 — v. mezenterică superioară; 13 — porțiunea descendentă a duodenului; 14 — canalul pancreatic mare; 15 — canalul coledoc; 16 — canalul pancreatic mic; 17 — vezica biliară; 18 — ficat (lob drept)

tului coledoc în grosimea peretelui; în partea inferioară a plicii se găsește o proeminență, papila duodenală mare *(papilla duodeni major)*, ce conține ampula lui Vater, în care se deschid, împreună, ductul coledoc cu ductul pancreatic principal (Wirsung); iar cu 3 cm mai sus se află papila duodenală mică *(papilla duodeni minor)*, în vîrful căreia se deschide ductul pancreatic accesor (Santorini).

În ceea ce privește raporturile cu peritoneul, la adult devine retroperitoneal, ca urmare a unui proces de coalescență ce formează fascia lui Treitz, prin care fața posterioară a duodenului se sudează de peritoneul peretelui abdominal posterior. Mezoul persistă la nivelul segmentului proximal al primei porțiuni a duodenului, în timp ce segmentul distal și porțiunile a doua, a treia și a patra ale duodenului sînt acoperite de peritoneu numai pe fața lor anterioară. Porțiunea a doua este încrucișată de rădăcina mezocolonului transvers, iar porțiunea a treia de rădăcina mezenterului.

Peritoneul celei de a patra porțiuni a duodenului și a unghiului duodenojejunal formează, în majoritatea cazurilor, un număr de plice semilunare, sub care se găsesc niște depresiuni mai mult sau mai puțin distincte, numite fosete duodenale sau recesuri, determinate de un defect de coalescență — fie de un exces de coalescență, fie de prezența vaselor care ridică peritoneul sub forma acestor plici. La nivelul lor se pot produce herniile interne, prin pătrunderea anselor intestinale în recesurile respective.

De asemenea, menționăm că duodenul înconjoară — superior, lateral și inferior — capul pancreasului.

Porțiunea superioară (I) are raporturi: anterior și superior, cu ficatul și vezica biliară; posterior, cu ductul coledoc, vena portă și artera gastroduodenală; iar inferior, ca capul pancreasului.

Porțiunea descendentă (a II-a) este încrucișată anterior de mezocolonul transvers. Porțiunea supramezocolică are raporturi cu ficatul și vezica

@RedAbaris 2013

biliară, de care uneori e legată prin ligamentul cisticoduodenocolic, iar porțiunea inframezocolică are raporturi cu ansele intestinale subțiri. Posterior, această porțiune prezintă raporturi cu fața anterioară a rinichiului drept, cu pedicului renal (motiv pentru care se mai numește „porțiunea prerenală a lui Cruveilhier") și cu vena cavă inferioară. Între duoden și aceste organe există fascia de coalescență a lui Treitz. Medial are raport cu pancreasul, iar lateral, cu ficatul și colonul ascendent.

Porțiunea orizontală, inferioară (a III-a), este situată în etajul submezocolic sau intestinal și este, anterior, în raport cu rădăcina mezenterului și cu vasele mezenterice superioare (artera la stînga, vena la dreapta), care o încrucișează, ieșind de sub pancreas și cu ansele jejunale superioare. Posterior, prin intermediul fasciei lui Treitz, are raporturi cu mușchiul psoas, vena cavă inferioară, ureterul drept, cu aorta și cu originea arterelor spermatică internă dreaptă sau ovariană dreaptă. Superior este în raport cu pancreasul, de care este despărțită prin vasele mezenterice superioare, iar inferior, cu ansele intestinale subțiri.

Porțiunea ascendentă (a IV-a) vine în raport: superior și anterior, cu stomacul — prin mijlocirea mezocolonului transvers — și cu ansele intestinului subțire (jejunale); posterior, cu mușchiul psoas, cu pedicului renal sting și cu aorta; medial este în raport cu aorta și originea superioară a mezenterului, care trece peste ea, iar lateral, cu marginea medială a rinichiului stîng, de care este despărțit prin ureter și arcul vascular al lui Treitz (format, superior, de vena mezenterică inferioară, la mijloc, de aceasta însoțită de artera colică stîngă și inferior, de artera colică stîngă); sub arcul lui Treitz peritoneul se poate insinua și forma un recес cu concavitatea îndreptată medial, putînd da naștere unei hernii interne.

In *ulcerul duodenal,* mai ales, în cel de tip peptic, mucoasa este erodată, formînd o depresiune crateriformă, care străpunge peretele duodenal pînă în profunzimi diferite, lezînd de obicei pancreasul (ulcer penetrant).

Ulcerele duodenale sînt de obicei localizate în bulbul duodenal în limitele unei porțiuni de 5 cm. In unele cazuri ulcerul perforează și dă naștere unei peritonite locale sau generalizate. Lichidul dintr-un ulcer duodenal perforat tinde să curgă de-a lungul șanțului paracolic drept spre fosa iliacă dreaptă. Se manifestă clinic dramatic: dureri violente, stare de șoc, abdomen contractat ș.a.

Deoarece partea superioară a bulbului duodenal se află lîngă ficat și vezicula biliară, fie ficatul, fie vezicula biliară pot prezenta aderențe la ulcerul duodenal sau pot fi ulcerate de acesta. Apropierea duodenului de vezicula biliară explică, de asemenea, frecvența mare a proceselor periaderențiale (periduodenale) la persoane care au prezentat crize de colecistită (inflamația veziculei biliare). Această relație strînsă explică în plus posibilitatea ca un calcul biliar de pe fundul veziculei biliare să producă ulcerații ale duodenului.

Din cauza raporturilor strînse între pancreas și duoden, pancreasul poate fi invadat de un ulcer duodenal posterior. Eroziunea arterei gastroduodenale, cu care partea superioară a duodenului este în relație posterior, duce la o hemoragie severă.

In perioada fetală inițială, duodenul are un mezenter, dar acesta fuzionează cu structurile peretelui abdominal posterior datorită presiunii colonului transvers supraiacent. Deoarece aceasta este o fixare secundară, duodenul și pancreasul strîns asociat cu el pot fi separați de viscerele retroperitoneale subiacente în cursul operațiilor interesînd duodenul (de exemplu, gastrectomie parțială) fără ca irigația sangvină a rinichiului sau ureterului să fie periclitată.

Recesele duodenale în formă de buzunare prezintă o importanță chirurgicală, deoarece pot deveni sediile unor hernii intraperitoneale sau interne. O ansă sau o porțiune mare de intestin subțire poate să pătrundă într-un recес și să fie strangulată de pliul peritoneal la intrarea în recес. Tipul obișnuit al acestei hernii interne foarte rare este hernia paraduodenală, în care hernierea se produce în fosa paraduodenală. Deoarece pliul peritoneal care „străjuiește" recesul trebuie de obicei secționat pentru rezolvarea strangulării și îndepărtarea intestinului herniat, este important să se știe că pliul paraduodenal este vascularizat și conține vena mezenterică inferioară.

@RedAbaris 2013

Jejunul și ileonul *(jejunum et ileum)*

Jejunul și ileonul formează segmentul mobil al intestinului subțire, spre deosebire de duoden, deja studiat, care constituie porțiunea sa fixă.

Jejunoileonul se întinde de la unghiul duodenajejunal la valvula ileocecală (sau unghiul iliocecal). Unghiul duodenojejunal se găsește în partea stîngă a coloanei vertebrale, la nivelul discului intervertebral L_1L_2, iar unghiul ileocecal este în fosa iliacă dreaptă, anterior de interlinia articulației sacroiliace drepte, la mijlocul distanței dintre cele două margini ale mușchiului psoas iliac. Lungimea medie este de circa 6,5 m, iar diametrul său descrește dinspre jejun spre ileon, de la 2,5–3 cm la 2 cm.

El are formă cilindrică, iar mezenterul îl leagă de peretele posterior al trunchiului. De la origine la terminație realizează o serie de flexuozități numite anse intestinale. Ansele superioare, jejunale, se dispun orizontal, unele deasupra altora, în părțile superioare mediană și stîngă ale etajului submezocolic. Ansele inferioare, ileale, se dispun vertical, unele alături de celelalte, în afară de cele ale ultimului segment, lung de cîțiva centimetri, care este dispus perpendicular pe cec, în care se deschide. Limita dintre jejun și ileon nu este netă, dar se socotește că cele 2/5 proximale ale intestinului subțire formează jejunul, iar celelalte 3/5 constituie ileonul. Există însă unele elemente de diferențiere, printre care faptul că: jejunul are plice circulare mai numeroase și este mai consistent la palpare, dar îi lipsesc plăcile lui Peyer, care, la ileon, sînt foarte numeroase; are o irigație mai bogată decît a ileonului; musculatura jejunului e mai puternică decît cea a ileonului.

Raporturile jejunoileonului sînt următoarele: anterior, cu marele epiploon, care-l desparte de peretele abdominal anterior; posterior, cu peretele abdominal posterior și organele existente retroperitoneale (duoden, rinichi, uretere, marile trunchiuri arteriale, venoase și limfatice); superior, cu colonul și mezocolonul transvers; în spațiul mezentericocolic drept e în raport cu porțiunea orizontală a duodenului, capul pancreasului, polul inferior al rinichiului drept, cu vasele colice și ureterul drept, iar în spațiul mezentericocolic stîng, cu porțiunea ascendentă a duodenului, cu unghiul duodenojejunal, cu flexura colică stîngă, cu vasele mezenterice inferioare și cu ureterul stîng; inferior, ansele intestinale coboară pînă la nivelul foselor iliace și a bazinului, unde vin în raport cu vezica urinară, rectul (și uterul, la femeie); lateral este în raport cu porțiunile ascendentă și descendentă ale colonului.

Diverticulul lui Meckel reprezintă restul canalului omfaloenteric, existînd în 2% din cazuri. Este situat la circa 80 cm depărtare de valvula ileocecală și are formă de deget de mănușă lung de 5–6 cm, liber în cavitatea peritoneală. În locul lui poate exista mai rar un cordon fibros care se întinde pînă la cicatricea profundă a ombilicului.

Mezenterul *(mesenterium sive mesostenium)*, este legătura seroasă care unește ansele jejunoileale cu peretele abdominal posterior. Conține pedicului vasculonervos al intestinului.

În timp ce marginea parietală (rădăcina sa) măsoară 15 cm, marginea intestinală are lungimea intestinului subțire. Înălțimea este variabilă, între 12–15 cm, dar mult mai redusă la cele două capete: la unghiul duodenojejunal și la cec. Este orientat oblic de la stînga la dreapta și de sus în jos, de la nivelul laturii stîngi a vertebrei L_1 pînă la articulația sacroiliacă dreaptă și împarte etajul inframezocolic în cele două firide: colică

@RedAbaris 2013

dreaptă și colică stîngă. I se descriu două fețe, anterodreaptă și posterostîngă și două margini, intestinală și parietală *(radix mezenterii)*.

Rădăcina mezenterului are forma unui S alungit și prezintă: un segment superior, îndreptat oblic în jos și la dreapta, de la unghiul duodenojejunal la marginea inferioară a porțiunii a III-a a duodenului, care încrucișează aorta și vena cavă inferioară; unul mijlociu, vertical, care coboară înaintea arterei mezenterice superioare pînă la discul dintre vertebrele L_4L_5; și unul inferior, oblic în jos și la dreapta, înaintea psoasului, care ajunge la cec, după ce a trecut peste ureterul și vasele iliace primitive drepte.

În rădăcina mezenterului se găsesc, succesiv, artera mezenterică superioară, apoi ramura sa ileocecocolică.

Structura intestinului subțire

În *structura intestinului* se găsesc următoarele tunici:

1. *Tunica mucoasă.* Numărul mare de pliuri și vilozități (în microscopie electronică microvilozități) favorizează digestia și absorbția (la nivelul extremității inferioare a intestinului aceste formațiuni sînt mai reduse).

Plicele circulare Kerckring *(plicae circulares)* proemină în jur de 1 cm în lumenul intestinal, fiind formate printr-o plicaturare a mucoasei și submucoasei, mărind suprafața intestinului cu 1/3. Vilozitățile intestinale sînt evaginații ale epiteliului *(lamina epitelialis)* și corionului *(lamina propria)* în formă de deget înalte de 0,5–1,2 mm și groase de 0,1 mm (evaginația nu interesează *muscularis mucosae*). Au o suprafață, fiecare, de 40 mm^2 mărind suprafața intestinală de 5–6 ori. Între vilozități există criptele lui Lieberkühn *(glandulae intestinalis)* ce ajung la *muscularis mucosae*.

Duodenul are numeroase plici Kerckring, vilozitățile sînt înalte, glandele sînt mai puțin profunde. Duodenul este singurul care posedă glande duodenale *(glandulae duodenales)* ale lui Brunner; aceste glande ramificate se dispun în pachete în submucoasă.

Jejunul are plici și vilozități numeroase care, însă, treptat ce ne apropiem de ileon scad în număr și înălțime, în timp ce glandele Lieberkühn devin mai profunde și încep să apară foliculi limfatici.

Ileonul are plici și vilozități din ce în ce mai puține, care dispar la nivelul porțiunii subterminale și apar în schimb foliculi limfatici ce realizează conglomerate numite plăcile lui Peyer.

Vilozitatea este acoperită de un epiteliu, iar criptele Lieberkühn *(glandulae intestinalis)* sînt formate tot de un epiteliu. Epiteliul este alcătuit dintr-un singur strat de celule prismatice înalte și are în constituție celule epiteliale secretante și rezorbante.

Celulele secretante sînt: – celule caliciforme producătoare de mucus (ce lubrifiază conținutul intestinal și protejează mucoasa) și care, la microscopul electronic, apar conținînd granulații de mucus la bază înconjurate de o membrană provenită din aparatul Golgi; – celule cu granulații Paneth care sînt lizozomi, respectiv enzime bacteriolitice și se află în criptele Lieberkühn; – celule cu granulații bazale producătoare de hormoni diverși (celule endocrine gastrointestinale) ce sînt tot în cripte.

Celulele rezorbante acopăr suprafața vilozităților și au un platou striat de microvilozități; aceste microvilozități au 1,2–1,5 μm, sînt cam 3 000 la o celulă și 200 milioane pe mm^2 mărind suprafața intestinului de 30 de ori (ea ajunge la 100 m^2). Microvilozitățile conțin o fosfatază alcalină necesară

@RedAbaris 2013

absorbției hidraților de carbon, lipaze și esteraze. Absorbția se face prin transport activ (contra unui gradient de concentrație), difuziunea jucînd și ea un rol. S-a observat prin microscopie electronică penetrația substanțelor în celulele intestinale prin veziculație membranoasă (pinocitoză – mici vezicule membranoase se individualizează pe membrane citoplasmică și conțin substanțe); mecanismul invers, crinocitoza, eliberează aceste substanțe în spațiile intercelulare după reincorporarea din citoplasmă în membrana celulară. Spațiile intercelulare nu comunică deloc cu lumenul intestinal deoarece contactele celulare sînt strînse. Ca urmare, substanțele traversează membrana bazală și intră în capilarele sangvine și limfatice.

În corionul vilozităților intestinale o rețea de capilare este situată sub epiteliu. Rețeaua este realizată de artere ce ating vîrful vilozității; o venă centrală asigură întoarcerea sîngelui. În vîrful vilozității există un șanț numit arteriovenos. Sîngele se încarcă de substanțele absorbite prin celulele epiteliale și le transportă în circuitul port. Endoteliul capilar este fenestrat. În materialul acestei rețele vasculare există un sinus limfatic. Limfa conduce lipidele, resintetizate în celulele epiteliului intestinal, prin canalul toracic în sînge (fig. 156).

Țesutul conjunctiv al mucoasei *(chorionul)* se compune din țesut reticulat; conține limfocite și alte celule ale sistemului imunologic; are în constituție arteriole, capilare, venule, limfatice, fibre nervoase.

Celulele musculare ale mucoasei *(muscularis mucosae)* pătrund în țesutul conjunctiv al vilozităților pînă la membrana bazală a epiteliului; ele se contractă cu o periodicitate de 10–15 sec., realizînd o pompă vilozitară submucoasă.

2) *Stratul submucos* conține plexul nervos submucos, vase sangvine și limfatice.

3) *Tunica musculară* este alcătuită din fibre circulare interne mai dezvoltate și fibre longitudinale externe.

Acțiunea celor două straturi este antagonică și coordonată, cele longitudinale dilată și scurtează intestinul, iar cele circulare au acțiune inversă; între ele se situează plexul nervos a lui Auerbach.

În intestin au loc atît mișcări de brasaj, pendulare și segmentare, cît și mișcări peristaltice – unde de constricție prin care conținutul intestinal este împins spre intestinul gros.

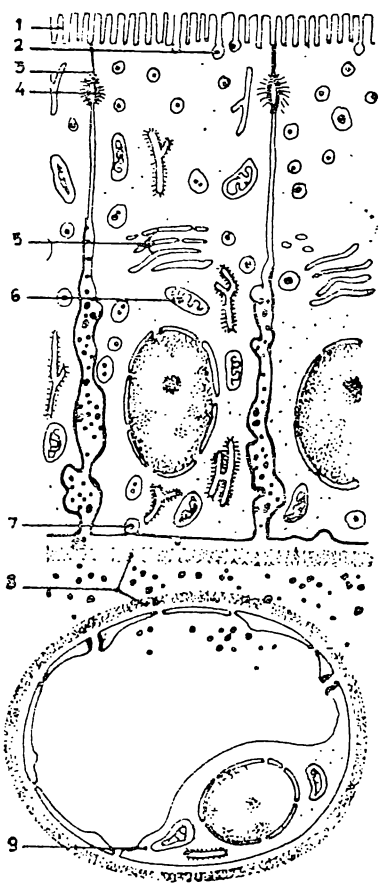

Fig. 156. Celule epiteliale rezorbante ale intestinului (microscopie electronică)

1 – endoteliul; 2 – veziculație membranoasă; 3, 4 – zone ocludente și aderente; 5 – capilare sanghine sau limfatice; 6 – aparat Golgi; 7 – reincorporarea membranei veziculare în membrane citoplasmatică; 8 – substanțele traversează membrana bazală; 9 – endoteliul fenestrat al capilarelor sangvine

@RedAbaris 2013

Cunoașterea diferitelor recesuri peritoneale este importantă din punct de vedere clinic, deoarece se pot produce în ele *hernii interne*. O ansă intestinală, de obicei a intestinului subțire, poate să treacă în unul din aceste recesuri și să fie strangulată. Intestinul se răsucește în jurul ansei herniate sau încarcerate, ceea ce are ca urmare ocluzia sau obstrucția intestinului. Bolnavul se prezintă de obicei cu o durere intensă de tip colică, datorită ocluziei acute a intestinului. Se impun rezolvarea chirurgicală a ocluziei și închiderea defectului herniar.

Intestinul gros *(intestinum crassium)*

Digestia și absorbția se termină în ileon. Intestinul gros conține substanțele neabsorbite care sînt degradate la acest nivel de către bacterii (fermentație, putrefacție). Rolul principal al intestinului gros este de a reabsorbi apa și sărurile minerale care ajung în lumenul său.

Intestinul gros, colonul, continuă intestinul subțire și se găsește între valvula ileocecală și originea rectului, la nivelul vertebrei S_3 (fig. 157).

Are o lungime între 1,60–1,85 m și un diametru în jur de 7–8 cm, la origine, ce apoi descrește spre porțiunea terminală pînă la 3–3,5 cm.

Datele anatomotopografice și dispoziția peritoneului, care asigură un oarecare grad de mobilitate unor segmente și de fixitate, prin fascii de coalescență, altora, determină împărțirea intestinului gros în următoarele porțiuni: cecoapendiculară, colon ascendent, colon transvers, colon descendent, colon sigmoid și rect, care se deschide la exterior prin orificiul anal.

Intestinul gros prezintă următoarele particularități morfologice care-l deosebesc de intestinul subțire.

– *Teniile colonului (taeniae coli)* sînt trei benzi musculare longitudinale ce pornesc de la locul de implantare al apendicelui vermiform pe cec. Dintre ele, una este vizibilă, cea care nu dă inserție nici unei formațiuni peritoneale, numită tenie liberă *(taenia liberă)*; a doua corespunde inserției mezocolonului embrionar, tenia mezocolică *(taenia mesocolică)*; a treia, care dă inserție omentului mare pe colonul transvers, se numește tenie omentală *(taenia omentalis)*.

– *Haustrele colonului (haustrae coli)* sînt rezultatul activității teniilor, fiind zone bombate ale peretelui intestinal despărțite prin șanțuri transversale adînci, ce proemină în lumenul intestinului ca niște plice, numite plice semilunare *(plicae semilunares coli)*. Spre deosebire de intestinul subțire, unde plicele sînt formate doar de mucoasă, la intestinul gros, în structura lor intră toate straturile peretelui.

– *Apendicele epiploice (appendices epiploicae)* constituie al treilea caracter distinctiv al intestinului gros față de cel subțire. Sînt niște formațiuni cu aspect de ciucuri, de culoare galbenă, alcătuiți dintr-un înveliș peritoneal care înglobează o masă de grăsime, inserția apendicelor epiploice la nivelul teniilor.

În structura intestinului gros se deosebesc următoarele tunici:

– tunica seroasă *(tunica serosa sive tela serosa)* formată de peritoneu, la nivelul tuturor segmentelor intestinului gros, chiar dacă nu este completă la unele segmente ale colonului și cu excepția ultimei porțiuni a rectului, care prezintă o adventice fibroasă, groasă;

– tunica mucoasă *(tunica mucosa)*, constituită din epiteliu cilindric cu multe glande Lieberkühn și un corion, în care se găsesc numeroase elemente limfoide. Mucoasa nu prezintă vilozități ca în intestinul subțire,

@RedAbaris 2013

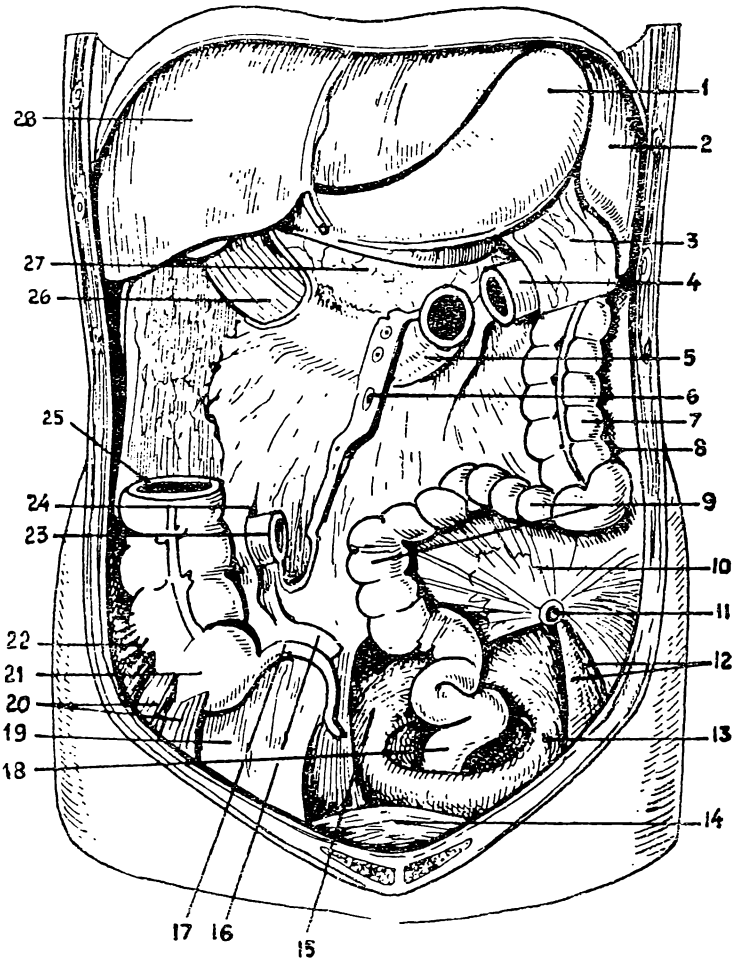

Fig. 157. Etajul supramezocolic – vedere anterioară – şi etajul inframezocolic, după secţionarea colonului ascendent, transvers şi a mezenterului

1 – stomac; 2 – splină; 3 – epiploon gastrocolic; 4 – colon transvers secţionat; 5 – duoden; 6 – vase mezenterice; 7 – colon descendent; 8 – spaţiu parietocolic; 9 – colon sigmoid; 10 – mezocolon sigmoid; 11 – recesul intersigmoidian; 12 – vasele iliace externe; 13 – plica rectovezicală; 14 – vezica urinară; 15 – cavitatea pelvină; 16 – mezoapendice; 17 – apendicele vermicular; 18 – rect; 19 – fosa cecală; 20 – recesul rectocecal; 21 – cecul; 22 – plica cecală; 23 – ileon; 24 – plica ileocecală; 25 – colon ascendent; 26 – porţiunea descendentă a duodenului; 27 – capul pancreasului; 28 – ficat

criptele sînt foarte profunde şi sînt tapetate aproape în totalitate cu celule caliciforme care produc mucus ce lubrifiază conţinutul intestinal; alte celule epiteliale prezintă microvilozităţi (bordură în perie) ce reflectă rezorbţia intensă de apă; există foliculi limfatici solitari;

– stratul submucos *(tela submucosa)*, ce conţine elemente vasculonervoase şi limfatice;

– tunica musculară *(tunica muscularis)*, formată din două straturi, unul extern, cu fibre longitudinale grupate în cele 3 tenii şi unul intern, cu fibre circulare.

@RedAbaris 2013

Cecul şi apendicele *(caecum et appendix vermiformis)*

Cecul. Este porţiunea intestinului gros situată dedesubtul deschiderii ileonului, de la nivelul valvulei ileocecale, pînă la nivelul deschiderii apendicelui în el. Are formă saculară, continuîndu-se în sus cu colonul ascendent; de la locul de implantare în cec a apendicelui pornesc cele 3 teniae musculare (anterioară, liberă, posterolaterală şi posteromedială aderente); de asemenea, i se descriu un fund şi un corp (fig. 158, 159).

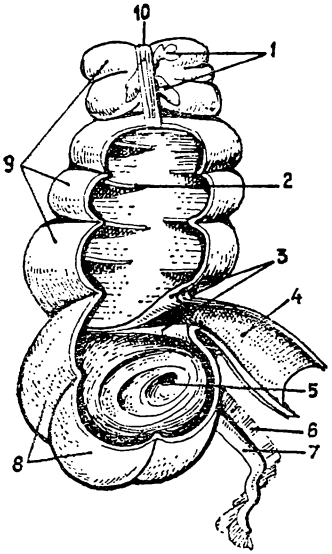

Fig. 158. Cecul

1 — franjuri epiploice; 2 — plica semilunară colonică; 3 — valva ileocecală; 4 — ileon; 5 — orificiul apendicelui vermiform; 6 — mezoapendice; 7 — apendice vermiform; 8 — cec; 9 — haustre colice; 10 — tenia liberă

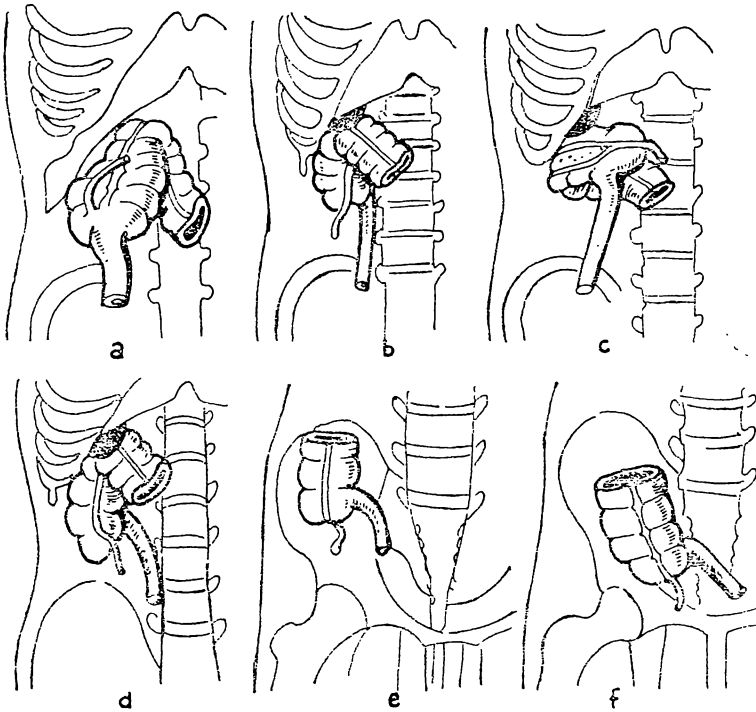

Fig. 159. Variante ale poziţiei cecului

a — orizontal subhepatic; b — vertical subhepatic; c — orizontal subhepatic inversat; d — în poziţie lombară; e — în poziţie iliacă; f — în poziţie pelvină

@RedAbaris 2013

Este situat în fosa iliacă dreaptă, dar în legătură cu anomaliile de dezvoltare embriologică mai poate fi găsit în poziție înaltă (cec orizontal în poziție subhepatică, apendicele venind în raport cu vezica biliară, cec vertical subhepatic, cu un scurt segment de colon ascendent) sau joasă (cec în poziție lombară, iliacă sau pelvină).

Cînd este situat în fosa iliacă dreaptă poate prezenta următoarele 4 tipuri morfologice:

– tipul infundibuliform pur, cu apendicele dezvoltat inferior;

– tipul inflectat în unghi obtuz, cu apendicele orientat în jos și medial;

– tipul inflectat în unghi drept, cu apendicele situat retrocecal;

– tipul inflectat în unghi ascuțit, cu apendicele dirijat superior și medial (pre- sau retroileal).

Raporturile cecului și ale apendicelui. Anterior, cecul este în raport direct cu peretele anterior al abdomenului, înaintea sa trecînd uneori marele epiploon. Posterior, el intră în raport cu elementele așezate în fosa iliacă dreaptă: peritoneul, țesutul conjunctivogrăsos subperitoneal – care la acest nivel se continuă cu cel situat profund de arcada femurală și se numește spațiul lui Bogros –, fascia iliacă, mușchiul psoas-iliac și ramuri din plexul lombar (nervul femural și nervul femurocutanat). Lateral se găsește fascia iliacă, sub care se află mușchiul iliac și nervul femurocutanat. Mai sus este în raport cu creasta iliacă și cu mușchii largi ai abdomenului. Între cec și fosa iliacă internă există spațiul parietocolic drept, prelungit în jos. Medial, cecul este în raport cu ansele ileale terminale și extremitatea inferioară dreaptă a marelui epiploon; pe un plan mai profund, cu vasele iliace externe. Inferior, în raport mijlocit cu arcada femorală și orificiul profund al canalului inghinal.

În ce privește conformația interioară, cecul nu prezintă haustre, ci este constituit de o cavitate rotunjită; teniile apar longitudinale, netede, pornind de la locul de implantare al apendicelui. Rareori, prezintă un număr redus de haustre, despărțite prin plici circulare. În interiorul lui se află valvula ileocecală și, dedesubtul acesteia, pe fața sa mediană, orificiul apendicular.

Valvula ileocecală *(valva ileocoecalis)* (Bauhin) are formă de fantă orizontală, cu o valvulă superioară *(labium superius)* și o valvulă inferioară *(labium inferius)*. Cele două valvule închid orificiul ileocecal *(ostium ileocoecalis)* și se reunesc la extremități în comisura anterioară și în comisura posterioară. Din fiecare comisură pornește cîte un frîu al comisurii *(frenulum valvae ileocoecalis)*. În jurul orificiului se formează un aparat muscular cu fibre netede circulare numit „sfincterul lui Keith".

În structura unei valvule intră o lamă musculară care aparține intestinului subțire și o lamă ce depinde de cec. În constituția lor se află o tunică mucoasă, una submucoasă și una musculară, formată din fibre circulare.

Valvula ileocecală se aseamănă unei „pîlnii", cu orificiul mic îndreptat spre cec și cu deschiderea mare spre ileon, încît ileonul pare că se invaginează în cec. Ea permite trecerea conținutului intestinal în intestinul gros și se opune reîntoarcerii lui din colon în ileon.

Orificiul apendicular *(ostium appendicis vermiformis)* este situat la unirea peretelui inferior cu peretele posterointern al cecului, la 1,5–2 cm sub valvula ileocecală. Forma este infundibulară sau circulară. Mucoasa

@RedAbaris 2013

descrie, la locul de implantare, o cută proeminentă, numită „valvula lui Gerlach".

În funcție de comportarea peritoneului, apar diferite varietăți morfologice ale cecului:

– cec mobil, cînd peritoneul îl acoperă în întregime și astfel cecul nu este fixat de peretele posterior al fosei iliace drepte;

– cec fix cu fundul liber, ca urmare a procesului de coalescență a feței lui posterioare cu peritoneul fosei iliace drepte;

– dacă coalescența s-a produs incomplet rezultă un cec fix corespunzător cu un recesus retrocecal.

Dacă coalescența e completă cecul este complet fixat. Uneori, în această situație, apendicele este liber în cavitatea abdominală sau este retrocecal, iar procesul de coalescență este uneori numai pe linia mediană posterioară a cecului, și astfel apare un mezocec.

Ca urmare a dispoziției peritoneului față de cec și apendice apar, în regiunea cecoapendiculară, plice și fosete.

Astfel, între peretele lateral al cecului și peritoneul parietal există plica paracecală, care mărginește foseta paracecală; medial este plica iliocecală, care ia naștere datorită unei ramuri a arterei ileocolice, aflată pe fața anterioară a cecului; ea generează foseta ileocecală superioară.

Între ileum, cec și apendice există plica ileoapendiculară care determină foseta ileocecală inferioară, unde poate fi uneori situat apendicele. Posterior de cec se află frecvent foseta retrocecală, în care de asemenea poate fi situat apendicele.

Pozițiile apendicelui sînt variabile împreună cu cecul, putînd fi subhepatică, iliacă pelvină.

Apendicele *(appendix vermiformis)*. Este un tub cilindric, lung pînă la 9 cm, ce se detașează din fundul sau de pe fața medială a cecului. Baza sa se află la locul de confluență a celor trei tenii musculare de pe cec și la 2 cm sub valvula ileocecală; are o formă sinuoasă, de cele mai multe ori cu o porțiune scurtă, radiculară, fixată de cec și o porțiune lungă, flotantă, care este mobilă. De partea sa medială există mezoul apendicular. De obicei, cînd mezoul este scurt, apendicele este așezat medial față de cec, iar cînd este lung, apendicele poate lua diverse poziții, în sensul acelor de la ceasornic.

În funcție de orientarea apendicelui citățm, după Testut, următoarele poziții: apendicele descendent (42% cazuri), situat în partea medială a fosei iliace, vîrful său putînd ajunge pînă în pelvis (are raporturi, posterior, cu mușchiul psoas, anterior, cu peretele abdominal și ansele ileale, medial, cu ansele ileale, lateral, cu fundul cecului, iar vîrful său ia contact cu vasele iliace externe și testiculare; inflamația lui se propagă la organele din bazin); apendicele lateral (26%), care are raporturi laterale cu ligamentul inghinal; apendicele medial (17%), în raport cu ansele intestinale; apendicele ascendent retrocecal (13%), situat înapoia cecului și chiar a colonului ascendent. O descriere foarte completă a acestor poziții a fost făcută de Gerota (fig. 160).

Structura cecului și a apendicelui se caracterizează prin existența a 4 tunici:

– tunica seroasă, formată din peritoneul cecoapendicular;

– tunica musculară, alcătuită din fibre longitudinale și circulare, cu deosebire că, la apendice, în stratul longitudinal, în loc de a se mai forma tenii, acestea se unesc într-un strat continuu;

– stratul submucos;

@RedAbaris 2013

Fig. 160. Poziția apendicelului (după Gerota)

1 – anterior; 2 – retrocaecal; 3 – preileal; 4 – lateral intern; 5 – retroileal; 6 – promontoreal; 7 – pelvin; 8 – normal, terminal; 9 – lateral extern; 10 – retrocaecal

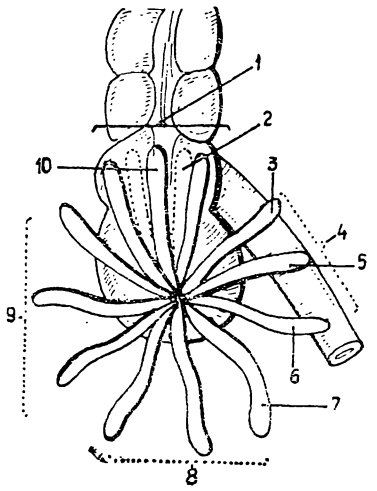

– tunica mucoasă, la cec, este identică cu cea a întregului intestin gros, iar la apendice prezintă un număr mare de foliculi limfatici, fapt pentru care acesta a fost denumit și tonsilă abdominală.

Inflamația apendicelui vermiform *(apendicita)* este cauza cea mai frecventă a unui „abdomen acut". Durerea din apendicită acută începe de obicei lîngă ombilic (durere periombilicală) și trece apoi în fosa iliacă dreaptă. În cazurile tipice, la comprimarea cu vîrful degetului deasupra punctului Mc Burney se înregistrează sensibilitatea dureroasă abdominală maximă. În cazurile de apendice retrocecal sus situat sensibilitatea dureroasă maximă poate fi localizată la nivelul ombilicului sau subhepatic.

Deși aceasta se întîmplă rar, trebuie ținut seama că în cazurile de malrotație sau rotație incompletă a cecului, baza apendicelui nu este situată la punctul Mc Burney. Cînd cecul este sus situat, apendicele este localizat în regiunea subcostală dreaptă și în aceste cazuri neobișnuite, durerea este resimțită în această regiune, nu în cadranul inferior drept.

O infecție acută a apendicelui poate duce la tromboza arterei apendiculare, la apariția unei gangrene (necroză datorită obstrucției alimentării cu sînge) și la ruptura consecutivă a apendicelui. Ca urmare, apar infecția unei părți sau a întregului peritoneu (peritonită locală sau generală), durere abdominală crescută și rigiditate abdominală. *Apendicectomia* se efectuează printr-o incizie în fosa iliacă dreaptă, incizie ce corespunde punctului Mc Burney. După secționarea aponevrozei și îndepărtarea prin disociere a fasciculelor mușchilor, se pune în evidență peritoneul, care se deschide între două pense. Se pătrunde în cavitatea abdominală și se exteriorează cecul cu apendicele cecal. Se ligaturează mezoapendicele, ce conține vasele apendiculare și se secționează cît mai aproape de apendice. Baza apendicelui se ligaturează, după care apendicele este secționat și introdus (invaginat) într-o bursă făcută la baza sa. Deasupra se aplică mezoapendicele. Refacerea peretelui abdominal se face pe planuri separate.

Nervul iliohipogastric poate fi lezat în cursul inciziei Mc Burney, cînd trece între mușchii oblic extern și intern. Dacă acest nerv este secționat din neatenție, slăbirea tonusului mușchilor care participă la alcătuirea canalului inghinal poate duce la dezvoltarea unei hernii inghinale directe.

La persoanele la care nervul femurocutanat lateral trece prin ligamentul inghinal, el poate fi comprimat sau iritat, în special la subiecții obezi, din cauza presiunii abdominale. Această afecțiune, numită nevralgie parestezică, se caracterizează prin hipoestezie (amorțire) și furnicături pe fața externă a părții inferioare a coapsei, care de obicei dispar prin flectarea coapsei.

Colonul *(colon)*

Colonul este porțiunea intestinului gros care se întinde de la cec (respectiv, valvula ileocecală), la rect (respectiv, la nivelul vertebrei S_3).

@RedAbaris 2013

Este împărțit în următoarele segmente: colonul ascendent *(colon ascendens)*, de la origine pînă sub fața viscerală a ficatului, la flexura dreaptă a colonului *(flexura coli dextra)* sau unghiul hepatic; colonul transvers *(colon transversum)*, de la flexura dreaptă la flexura stîngă, situată la nivelul splinei *(flexura coli sinistra)* sau unghiul splenic, în raport cu splina; colonul descendent *(colon descendens)*, de la flexura colică stîngă pînă la nivelul crestei iliace; colonul sigmoidian *(colon sigmoideum)*, de la nivelul crestei iliace pînă la nivelul vertebrei S_3, unde se continuă cu rectul.

Colonul ascendent *(colon ascendens)* ocupă partea superioară a fosei iliace drepte, regiunea lombară dreaptă și este acoperit anterior de peritoneu.

Are raporturi: posterior, cu mușchiul psoas-iliac, patrat lombar și fața anterioară a polului inferior renal drept, prin intermediul fasciei de coalescență a lui Toldt; lateral, cu peretele lateral al abdomenului, de care e separat prin spațiul parietocolic drept; anterior și medial este acoperit de ansele intestinului subțire.

Uneori poate prezenta un mezocolon mai mult sau mai puțin aparent.

Flexura dreaptă a colonului *(flexura coli dextra)* are raporturi, posterior, cu porțiunea descendentă a duodenului și rinichiul drept, iar anterior, cu fața viscerală a ficatului *(impressio colica)* și cu fundul vezicii biliare. Flexura dreaptă este menținută în poziția sa prin ligamentul frenocolic drept. Ea poate forma un unghi ascuțit, cînd colonul transvers e mai lung și un unghi drept sau obtuz, cînd colonul transvers urcă spre unghiul splenic.

Colonul transvers *(colon transversum)* se întinde între flexura dreaptă și flexura stîngă, pe o direcție oblică ascendentă, de la dreapta la stînga. Posedă un lung mezou, mezocolonul transvers, care îi conferă o mare mobilitate.

Rădăcina mezocolonului se inseră transversal pe peretele abdominal posterior și încrucișează, de la dreapta spre stînga, porțiunea a doua a duodenului (descendentă) și capul pancreasului. Are extremitățile, la dreapta, deasupra polului inferior al rinichiului drept, iar în stînga, deasupra polului superior al rinichiului stîng. Mezocolonul transvers conține arcada lui Riolan și *a. colica media;* are două fețe, anterosuperioară și posteroinferioară, aceasta în raport cu ansele intestinale subțiri.

Se descriu colonului transvers două porțiuni, una dreaptă, cu mezou scurt, mai fix, care ține de la flexura colică dreaptă la încrucișarea cu vasele mezenterice superioare și una stîngă, mai lungă și mai mobilă, reprezentată de restul mezocolonului transvers.

Raporturile colonului transvers sînt: anterior, cu peretele abdominal anterior, pe fața sa anterioară înserîndu-se omentul mare; superior, cu fața inferioară a ficatului și marea curbură a stomacului, de care este legat prin ligamentul gastrocolic; inferior, cu flexura duodenojejunală și cu ansele intestinului subțire; posterior, cu rinichiul drept, porțiunea descendentă a duodenului, capul și corpul pancreasului.

Flexura stîngă a colonului *(flexura coli sinistra)* vine în raport, posterior, cu rinichiul și glanda suprarenală stîngă, superolateral, cu splina *(impressio colica)*, anterior, cu stomacul, care-l depășește la stînga. Este profundă, înaltă, situată în hipocondrul stîng, și mult mai ascuțită decît cea dreaptă. Este unită de mușchiul diafragm prin ligamentul frenicocolic stîng (care formează *sustentaculum lienis).*

@RedAbaris 2013

Colonul descendent *(colon descendens)*, întins pînă la creasta iliacă, este ceva mai lung decît cel ascendent. Este parietalizat ca şi cel ascendent prin fascia de coalescenţă a lui Toldt.

Are raporturi, posterior, cu muşchiul patrat lombar, marginea laterală a rinichiului stîng, nervii iliohipogastric şi ilioinghinal, anterior şi medial, cu intestinul subţire, iar lateral, cu spaţiul parietocolic stîng.

Feţele anterioară, medială şi laterală sînt acoperite de peritoneu, iar posterior există fascia de coalescenţă stîngă a lui Toldt.

Colonul sigmoid *(colon sigmoideum)* se întinde de la nivelul crestei iliace la vertebra a III-a sacrată, continuînd colonul descendent pînă la nivelul rectului. Se mai numeşte şi colon ileopelvin sau terminal. Se caracterizează prin faptul că haustrele sînt mai puţin distincte, are două tenii în loc de trei, apendicele epiploice sînt foarte numeroase şi dispuse pe două rînduri şi are o mare mobilitate, ca urmare a existenţei unui mezou destul de lung.

Colonul sigmoid prezintă mari diferenţieri în ceea ce priveşte poziţia şi gradul său de mobilitate, variaţii individuale ce sînt legate de lungimea sa şi a mezoului său.

În funcţie de gradul de mobilitate are trei porţiuni, delimitate prin două unghiuri: o primă porţiune, fixă, întinsă de la creasta iliacă la marginea internă a psoasului stîng („colonul iliac"); porţiunea a doua, mobilă, formată dintr-o ansă mai lungă sau mai scurtă, în raport cu talia individului sau cu existenţa malformaţiilor congenitale – *dolico-sigma* –, cu concavitatea superioară sau inferioară, cunoscută sub denumirea de „ansă sigmoidiană"; porţiunea a treia, cu mezou scurt şi o direcţie oblică de la dreapta la stînga, se mai numeşte şi „segmentul rectosigmoidian". Ultimele două alcătuiesc colonul pelvin, cu mezou mic şi variază între 25–30 cm.

Linia de inserţie a mezosigmoidului pe peretele posterior al pelvisului începe de la creasta iliacă, se îndreaptă medial pînă la marginea laterală a muşchiului psoas stîng, încrucişează ureterul stîng, unde formează *recessus intrasigmoideus*, în fundul căruia poate fi palpat, şi descinde către linia mediană, pînă la nivelul vertebrei S_3.

Raporturile colonului sigmoid sînt următoarele: în segmentul iliac, anterior, cu peretele anterolateral al abdomenului, ansele intestinului subţire şi marele epiploon, iar posterior, cu peretele posterior al pubisului în spaţiul parietocolic stîng, fascia iliacă cu muşchiul iliac, vasele testiculare sau ovariene, nervul genitofemoral, vasele iliace externe; în segmentul pelvin, anterior, cu vezica urinară (la femei cu uterul şi anexele) şi ansele intestinului subţire, iar posterior, cu ureterul, vasele iliace interne şi externe stîngi; inferior, cu vezica urinară, ureterele (ligamentele largi, trompele, ovarele, la femeie), ampula rectală şi fundul de sac al lui Douglas.

O boală cronică a colonului numită *colită ulceroasă*, de origine necunoscută, se caracterizează printr-o inflamaţie şi ulceraţie severă a colonului şi rectului. La unii din aceşti bolnavi se practică o colectomie totală în cursul căreia se îndepărtează ileonul terminal, colonul ascendent, transvers, descendent şi sigmoid, precum şi rectul şi canalul anal. O ileostomie permanentă se realizează în acest caz pentru a se crea o deschizătură între ileon şi pielea peretelui abdominal anterior. În colectomia subtotală, rectul şi canalul anal se menţin şi ileonul se uneşte cu rectul printr-o anastomoză terminoterminală.

Colostomiile creează o comunicare între colon şi pielea peretelui abdominal anterior, formînd o fistulă stercolară (fecală) temporară sau un anus artificial permanent. Se utilizează părţile cele mai mobile ale colonului; astfel, colostomiile obişnuite sînt: cecostomia, colostomia transversă şi sigmoidostomia. Tipul de colostomie practicat depinde de partea de colon care a fost rezecată. Cînd se rezecă unele părţi din colon, trebuie

@RedAbaris 2013

asigurată menținerea unui aport de sînge suficient în segmentele restante. Dacă nu se procedează astfel, se produce necroza segmentului de intestin respectiv.

Hernierile (diverticuli) mucoasei prin musculara mucoasei a colonului sigmoid sînt frecvente. Această afecțiune, cunoscută sub numele de *diverticuloză*, poate fi observată la aprox. 10% din persoanele în vîrstă de 40 de ani cărora li se fac clisme pentru constipații rebele și studii radiologice. Cînd unul sau mai multe diverticule se infectează, afecțiunea se numește *diverticulită*.

Înainte de rezecția (excizia chirurgicală) întregului colon ascendent sau a unei părți din acesta, el trebuie mobilizat. Principiul fundamental al mobilizării colonului constă în reconstituirea mezenterului său primitiv. Se efectuează o incizie de-a lungul locului de fixare a peritoneului visceral de cel parietal în șanțul paracolic drept și colonul se răsfrînge medial prin clivajul nesîngerînd al straturilor fuzionate ale fasciei. În cursul mobilizării nu sînt lezate nici vasele care irigă colonul ascendent, nici ureterul și nici vasele care irigă rinichiul, deoarece sînt situate posterior față de straturile separate ale fasciei.

Rectul *(rectum)*

Rectul reprezintă ultima porțiune a intestinului gros (fig. 161).

Limita lui superioară este la terminarea sigmoidului, în dreptul vertebrei S_3, iar limita inferioară, la nivelul liniei anocutanate aflată în zona de unire a mucoasei anale cu pielea perineului.

Are două porțiuni: una pelvină, ampula rectului *(ampulla recti)*, situată la nivelul concavității sacrului și una perineală sau canalul anal *(canalis analis)*, care înconjoară coccisul, descriind o curbă cu concavitatea înainte.

Rectul se găsește într-un spațiu bine delimitat, care permite să se folosească planurile de clivaj, în intervențiile chirurgicale, sau în fixarea sa în caz de prolaps și chiar în extirpările practicate pentru neoplasm rectal.

Conformația exterioară. În porțiunea pelvină se aseamănă unui conduct mai mult sau mai puțin cilindric, lipsit de caracteristicile colonului. Musculatura longitudinală nu este dispusă sub forma unor tenii, ci apare într-un strat uniform.

Pe suprafața sa exterioară există două sau trei șanțuri transversale care corespund valvulelor lui Houston din interior.

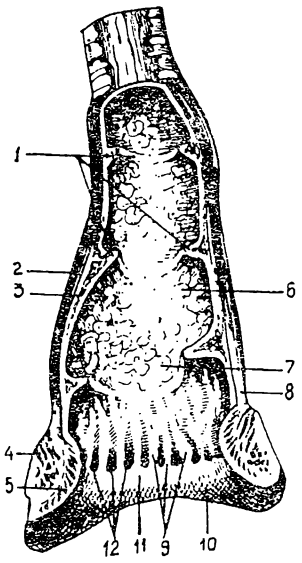

Fig. 161. Structura rectului

1 — plica transversală; 2 — tunica musculară; 3 — m. sfincter anal extern; m. sfincter anal intern; 6 — foliculi limfatici; 7 — ampula rectală; 8 — m. ridicător anal; 9 — columnele anale; 10 — zone hemoroidale; 11 — canal anal; 12 — sinus anal

@RedAbaris 2013

În porțiunea perineală, rectul este înconjurat de mușchii ridicători anali și de sfincter.

Rectul își merită numele numai la animale, la om prezintă două curburi sagitale. În traiectul său prin excavația pelvină este situat posterior, avînd un drum oarecum paralel cu concavitatea sacrată și cu cea coccigiană, prezentînd deci o curbură superioară, concavă înainte și una inferioară, convexă înainte. Prima este flexura sacrată *(flexura sacralis)*, iar cea de a doua, rezultată în urma ocolirii coccisului, este flexura perineală *(flexura perinealis)*, după care se deschide în afara organismului, prin orificiul anal.

Are o lungime de 15–20 cm, din care 12–16 cm revin porțiunii sacrale și cca 3–4 porțiunii perineale.

Cavitatea rectului gol este redusă, pereții săi fiind aproape în contact; doar la nivelul ampulei, calibrul are un diametru de 2–5 cm. În plenitudine are un volum apreciabil, comprimînd organele din jur.

Conformația interioară. În regiunea ampulară mucoasă prezintă trei plici transversale *(plicae transversales recti)*, numite și valvulele lui Houston. Prima valvulă este situată pe latura stîngă, la 6–7 cm de anus, a doua, a lui Kohlrausch, se află pe latura dreaptă, cu 2 cm mai sus, iar a treia este situată pe peretele anterolateral stîng, la 11 cm de anus.

În rectul perineal sînt mici plici longitudinale, coloanele anale ale lui Morgagni *(columnae anales)*, în număr de 7–10, care se unesc deasupra orificiului anal, unde dau naștere unor formațiuni cu aspect de cuiburi de rîndunică, așa-numitele „sinusuri anale" ale lui Morgagni *(sinus anales sive rectales)*.

La orificiul extern anal se găsesc o serie de plici radiare. Zona hemoroidală constituie o zonă circulară a canalului anal care corespunde posterior unor proeminențe ale coloanelor anale și unde, în submucoasă, sînt dilatații ale plexului venos rectal (hemoroizi).

Structura rectului. Rectul este constituit din următoarele tunici: una seroasă, respectiv fibroasă conjunctivă, externă, a doua musculară, mijlocie și cea de a treia internă, mucoasa.

1. Tunica externă *(tunica serosa et fibrosa)* este alcătuită, în porțiunile anterioară și superioară ale ampulei rectale, de către seroasa peritoneală, care se răsfrînge de pe rect pe vezica urinară, la bărbat și pe uter, la femeie. Astfel se formează fundul de sac al lui Douglas, punctul cel mai decliv al cavității peritoneale, în care se pot strînge eventuale colecții purulente în cazul unei peritonite. În rest, rectul e învelit de o adventice de țesut conjunctiv fibros.

2. Tunica musculară *(tunica muscularis)* este formată din fibre longitudinale extern și din fibre circulare intern.

a. Musculatura longitudinală nu mai este dispusă sub formă de benzi ci constituie un strat continuu în peretele rectului și se poate împărți în trei straturi:

– pătura externă, care se termină pe fascia superioară a mușchiului ridicător anal;

– pătura mijlocie, care se întrepătrunde cu fibrele mușchiului ridicător anal;

– pătura internă, situată între sfincterul striat, extern, al anusului și sfincterului neted, intern, format de musculatura circulară.

b. Musculatura circulară alcătuiește un strat în profunzime, intern față de musculatura longitudinală și de sfincterul striat extern al anusului.

@RedAbaris 2013

Porțiunea sa inferioară formează sfincterul neted intern *(sfincter ani internus)*.

3. Stratul submucos *(tela submucosa)*.

4. Tunica mucoasă *(tunica mucosa)* prezintă un epiteliu cilindric, la nivelul rectului pelvin, unistratificat, iar la nivelul canalului anal, pluristratificat, pavimentos.

Raporturile rectului pelvin sînt următoarele: anterior, fundul de sac al lui Douglas (rectovezical, la bărbat, rectouterin, la femeie, care este mai adînc), fundul vezicii urinare, triunghiul interdeferențial, ampulele canalelor deferente, veziculele seminale și prostata (sau glandele veziculare), iar la femeie vagina; posterior, în spațiul retrorectal, artera sacrată mijlocie, ganglionii limfatici, lanțurile simpatice sacrate, sacrul și coccigele; lateral este acoperit de peritoneu; prin reflexia peritoneului pe pereții laterali ai pelvisului (recesuri pararectale), fețele laterale se împart într-un segment superior, acoperit de peritoneu, care este în raport cu colonul sigmoid și cu ansele intestinului subțire și unul inferior, în raport cu linia sacrorectogenitopubiană și, prin intermediul ei, cu ureterul și vasele iliace interne, iar la femeie și cu ovarele și trompele.

Raporturile rectului perineal sînt următoarele: anterior sînt diferite: la bărbat, bulbul uretrei, glandele bulbouretrale (Cowper), mușchiul transvers superficial al perineului, uretra membranoasă, vîrful prostatei prin intermediul aponevrozei prostatoperitoneale; la femeie, peretele posterior al vaginei prin intermediul spațiului rectovaginal; posterior, cu chinga ridicătorilor anali, rafeul anococcigian și prelungirile posterioare ale foselor ischiorectale; laterale, cu fosa ischiorectală și cu mănunchiul vasculo-nervos rușinos.

Anusul *(anus)* este orificiul prin care rectul se deschide la exterior; este situat în perineul posterior. Are forma unei fisuri sagitale și un tegument cu plici radiare, bogat în glande sebacee și sudoripare. Musculatura anusului este de tip sfincterian și va fi descrisă la perineu.

Ocluzia anală este un fenomen deosebit de important. Structurile care închid activ canalul anal sînt următoarele:

– sfincterul intern al anusului format din fibre musculare netede ce fac parte din stratul muscular circular intern;

– sfincterul extern este format din fibre musculare striate. Stratul muscular longitudinal al colonului se termină o parte la nivelul sfinterului intern, iar alta în pielea perianală;

– deasupra sfincterelor extern și intern se află mușchiul puborectal, parte din mușchii ridicători ai anusului *(m. levator ani)*; el este elementul cel mai important al structurilor de închidere; ca un lanț, el trage curbura perineală către înainte, iar cînd se relaxează anusul revine spre posterior. Lezarea mușchiului puborectal e mai gravă în producerea incontinenței rectale decît cea a celor două sfinctere. De asemenea, o parte din mușchiul pubococcigian participă la închiderea anusului. Acești doi mușchi sînt în stare de contracție permanentă, nerelaxîndu-se decît în momentul defecației.

Defecația este precedată de trecerea unei coloane de materii fecale în rect, care prin tensiunea exercitată pe pereții rectali declanșează reflexul de defecație; are loc relaxarea sfincterului neted intern și o contracție a musculaturii colonului; urmează relaxarea sfincterului striat extern, a *m. levator ani pars puborectalis* și o contracție a *m. abdominalis*, fenomene de ordin voluntar

@RedAbaris 2013

GLANDELE ANEXE ALE TUBULUI DIGESTIV

În afara glandelor salivare prezentate anterior, tubul digestiv mai are anexate două glande importante: ficatul și pancreasul.

Ficatul *(hepar)*

Ficatul este un organ complex, cu funcții metabolice și, în același timp, o glandă exocrină care produce bila. Acizii biliari sînt necesari emulsionării grăsimilor în intestin, pigmenții biliari rezultă din degradarea hemoglobinei. Bila este colectată în vezica biliară, de unde este evacuată, după nevoie, în intestin. Rolul principal al ficatului este metabolic, intervenind în metabolismul glucidelor, proteidelor, lipidelor și în procesele de detoxifiere; ficatul consumă 12% din oxigenul sangvin, temperatura sîngelui în venele hepatice fiind de 40° (fig. 162–165).

Este o glandă voluminoasă situată în loja subfrenică dreaptă, în etajul supramezocolic al abdomenului. Prezintă două fețe, superioară *(facies diaphragmatica)* și inferioară *(facies visceralis)*, despărțite, în porțiunea lor anterioară, printr-o margine inferioară *(margo acutus)*. Posterior, cele

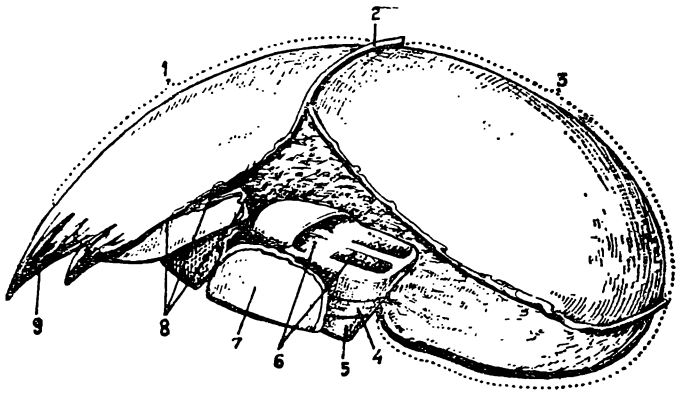

Fig. 162. Fața diafragmatică a ficatului (vedere posterioară)

1 — lobul hepatic stîng; 2 — ligamentul falciform hepatic; 3 — lobul drept hepatic; 4 — lig. venei cave; 5 — vena cavă inferioară; 6 — v. hepatică; 7 — lobul caudat; 8 — lig. coronar hepatic; 9 — apendice fibros hepatic

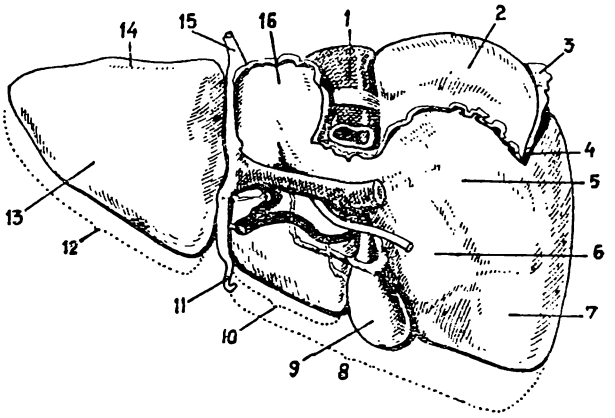

Fig. 163. Fața inferioară a ficatului — hilul hepatic (șanțul transvers)

1 — v. cavă inferioară; 2 — partea superioară a feței diafragmatice; 3 — lig. coronar hepatic; 4 — ligamentul triunghiular drept; 5 — amprenta renală; 6 — amprenta duodenală; 7 — amprenta colică; 8 — lobul hepatic drept; 9 — vezica biliară; 10 — lobul pătrat; 11 — lig. rotund al ficatului; 12 — lobul hepatic stîng; 13 — amprenta gastrică; 14 — amprenta esofagiană; 15 — inelul fibros venos; 16 — lobul caudat

@RedAbaris 2013

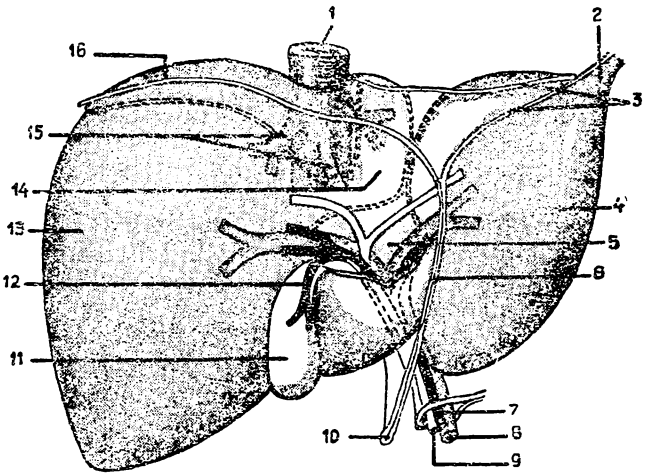

Fig. 164. Ficatul — vedere anterioară

1 — v. cavă inferioară; 2 — lig. triangular; 3 — lig. coronar; 4 — lobul stîng al ficatului; 5 — hilul ficatului; 6 — lig. falciform; 7 — a. hepatică proprie; 8 — v. portă; 9 — canalul hepatic comun; 10 — ligamentul rotund; 11 — vezica biliară; 12 — a. cistică; 13 — lobul drept al ficatului; 14 — lobul caudat al ficatului; 15 — venele hepatice; 16 — peritoneul

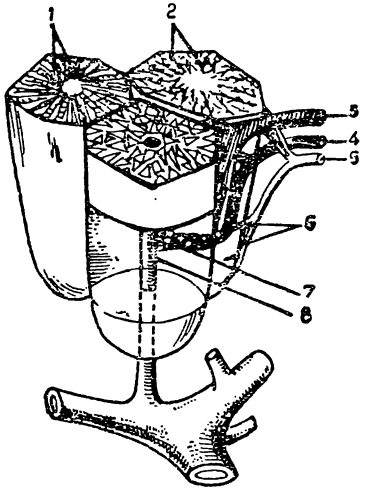

Fig. 165. Lobulul hepatic, schemă

1 — cordoane Remak; 2 — canalicule biliare intralobulare; 3 — venă intralobulară; 4 — arteră interlobulară; 5 — canalicul biliar interlobular; 6 — capilare biliare; 7 — sinusoide hepatice; 8 — venă centrolobulară

două fețe se continuă una cu cealaltă, fără a fi o limită separativă printr-o margine rotunjită *(margo obtusus)*, care poate fi considerată și ca o față posterioară corespunzătoare zonei hepatice neacoperite de peritoneu *(pars affixa)*.

Fața superioară sau *diafragmatică (facies diaphragmatica)* este convexă și lată sub diafragm, fiind împărțită în doi lobi printr-un ligament peritoneal anteroposterior, numit ligamentul falciform, care unește ficatul de mușchiul diafragma. Delimitarea în cei doi lobi este întregită, pe fața inferioară, de șanțul sagital stîng. Lobul drept, pe fața diafragmatică, prezintă adesea impresiunea arcului costal, iar cel stîng prezintă întipărtura cardiacă.

Fața sa diafragmatică este aproape în întregime în contact cu mușchiul diafragm, fiind convexă. Numai în părțile sale anterioară și mijlocie

@RedAbaris 2013

vin în contact cu peretele abdominal, în spațiul triunghiular al unghiului infracostal, în epigastru, unde formează triunghiul hepatic, în care ficatul este accesibil palpării.

Fața diafragmatică are o zonă neacoperită de peritoneu *(pars affixa)*, delimitată de foițele peritoneale ale ligamentelor coronare, de la care pornesc, de o parte și de alta, ligamentele triunghiulare drept și stîng *(ligamentum triangularis dexter* et *sinister)*, și, spre fața superioară, ligamentul suspensor al ficatului *(ligamentum falciforme)*.

Pe această față diafragmatică ficatul prezintă o depresiune *(aria cardiaca)*, restul suprafeței sale corespunzînd raportului cu regiunile pleuropulmonare *(ariae pleurales et pulmonales)*. În zona neacoperită de peritoneu *(pars affixa)*, ficatul este în contact cu diafragma, de o parte și de alta a venei cave inferioare.

Cavitatea peritoneală formează, superior și anterior de *pars affixa*, mărginită de ligamentul coronar al ficatului, două spații peritoneale, spațiul peritoneal frenicohepatic anterior, separat în două zone, dreaptă și stîngă, prin ligamentul falciform, și spațiul peritoneal frenicohepatic posterior, în raport cu fața diafragmatică, ce corespunde feței viscerale a ficatului. În aceste spații se localizează abcesele subfrenice.

Fața inferioară (facies visceralis) privește în jos, înapoi și la stînga și are trei șanțuri:

– șanțul anteroposterior stîng (sagital stîng) – *(sulcus sagitalis sinister)* – prezintă anterior fosa vezicii biliare *(fossa vesicae felleae)*, iar posincizura ligamentului venos. Este format din două componente: una anterioară, care corespunde ligamentului rotund *(ligamentum teres hepatis)*, porțiunea obliterată a venei ombilicale și una posterioară, datorită ligamentului venos *(ligamentum venosum)*, rămășița obliterată a canalului lui Arantius;

– șanțul anteroposterior drept (sagital drept) – *(sulcus sagitalis dexter)* – prezintă anterior fosa vezicii biliare *(fossa vesica felleae)*, iar posterior, șanțul venei cave *(sulcus venae cavae)*. Segmentul anterior e despărțit de cel posterior printr-o zonă de parenchim hepatic, numită proces caudat *(processus caudatus)* al lobului caudat al lui Spiegel;

– șanțul transvers *(sulcus transversus)* conține hilul ficatului *(porta hepatis)* format din elementele pediculului hepatic (posterior, vena portă; anterior, la stînga, artera hepatică; iar anterior și la dreapta, ductul hepatic).

Cele trei șanțuri împart fața viscerală a ficatului în trei zone, două laterale, una în dreapta și cealaltă în stînga șanțurilor sagitale și a treia mijlocie, situată între cele două șanțuri.

– *Zona laterală dreaptă* corespunde lobului hepatic drept și are următoarele întipăriturl, datorate viscerelor cu care vine în contact: impresiunea colică *(impressio colica)*, înainte; impresiunea renală *(impressio renalis)*, îndărăt, cu impresiunea suprarenală *(impressio suprarenalis)*; impresiunea duodenală *(impressio duodenalis)*, medial, între amîndouă.

– *Zona laterală stîngă* corespunde lobului stîng hepatic și vine în contact cu fornixul și cu o porțiune a feței anterioare a stomacului *(impressio gastrica)*, anterior, și cu esofagul *(impressio oesophagica)*, în partea posterioară, unde se găsește șanțul determinat de prezența acestui organ, medial de care se găsește tuberul omental *(tuber omentali)*.

– *Zona mijlocie* e împărțită de hilul ficatului în doi lobi:

1) lobul pătrat *(lobus quadratus)*, situat anterior de hil (de șanțul transvers), care vine în raport cu pilorul și bulbul duodenal:

@RedAbaris 2013

2) posterior, cel de al doilea lob, lobul caudat *(lobus caudatus)* a l. Spiegel, situat în bursa omentală; el vine în raport, posterior, cu diafragma la dreapta cu vena cavă, la stînga, cu esofagul, iar inferior, cu trunchiul celiac, cu marginea superioară a pancreasului şi curbura mică a stomacului.

Sub învelişul peritoneal al ficatului se găseşte un înveliş fibros, dens care îi formează o veritabilă capsulă: capsula lui Glisson.

Capsula fibroasă a ficatului trimite fibre conjunctive în interior; scheletul conjunctiv e urmat de vase care formează reţele în interiorul cărora există celule epiteliale hepatice.

Lobulul hepatic. Ficatul este format din lobuli hepatici poligonali centraţi de cîte o venă, vena centrolobulară. Mai mulţi lobuli formează un lobul colector; venele controlobulare drenează în vene intermediare, în vene sublobulare, vena colectoare şi apoi în venele hepatice.

Lobulul hepatic, la una din extremităţile, este abordat de vase sangvine ramuri ale venei porte şi arterei hepatice, respectiv, artere interlobulare care alimentează reţeaua perilobulară, din care pătrund ramuri în interiorul lobulului care conduc sînge portal *(vasa publica)* şi arterial *(vasa privata)* în capilarele sinusoide.

Între lobuli există spaţii conjunctive triunghiulare (spaţiile lui Kiernan) unde se găseşte un ram din artera hepatică, unul din vena portă şi un canalicul biliar. Celulele hepatice epiteliale (hepatocite) au o dispoziţie radiară, între ele fiind capilarele sinusoide, care reprezintă segmentul de schimb. Între peretele vascular al capilarelor sinusoide şi hepatocite există un spaţiu numit spaţiul lui Disse. Peretele vascular e format dintr-un endoteliu discontinuu aproape lipsit de bazală. Hepatocitele prezintă microvili care sînt în contact direct cu substanţele ce trec din sînge în spaţiile Disse prin lacunele endoteliului; la acest nivel au loc procese de pinocitoză şi crinocitoză. Între celulele endoteliale se situează celulele Kupffer, fagocite ce participă la degradarea hemoglobinei. Schimburile metabolice se fac de partea vasculară a celulei hepatice.

Capilarele biliare (canaliculi biliari) sînt spaţii tubulare închise, fără pereţi proprii, situate între părţile biliare ale celulelor epiteliale hepatice. Bila este drenată din centru la periferia lobulului, trece în canaliculul biliar interlobular cu perete epitelial şi apoi în celelalte căi biliare intra- şi extrahepatice. Menţionăm că pigmenţii biliari traversează celula hepatică (excreţie), iar acizii biliari sînt produşi de celule hepatice (secreţie) şi trec în capilarele biliare.

Activitatea în lobulul hepatic recunoaşte un ritm de 24 ore (circadian). Producţia de bilă debutează dimineaţa la periferia lobulului şi progresează spre centru, maximum de activitate fiind seara. Stocajul de glicogen debutează în centru şi maximum de activitate are loc dimineaţa. Stocajul de grăsimi începe după masă în zona periferică şi ajunge rapid în centru.

Menţionăm că cercetările mai moderne implică în structura hepatică la om existenţa lobulului hepatic portal şi a acinului hepatic.

Irigaţia ficatului este funcţională, dată de sistemul port şi nutritivă, dată de artera hepatică, formînd „reţeaua admirabilă" care se deschide în vena hepatică, iar aceasta în vena cavă inferioară (sistemul circulator).

Ţesut hepatic pentru scopuri diagnostice se poate obţine prin *biopsie hepatică*. Punctia biopsie se efectuează de obicei prin al 7-lea, al 8-lea sau al 9-lea spaţiu intercostal pe linia medioaxilară, bolnavul ţinîndu-şi respiraţia, în plină expiraţie, în scopul reducerii spaţiului costodiafragmatic şi pentru a diminua posibilitatea de lezare a plămînului şi de contaminare a cavităţii pleurale.

@RedAbaris 2013

Ficatul este sediul obișnuit al unui *carcinom* care metastazează de la tractul gastrointestinal sau de la orice regiune drenată de vena portă. Celulele canceroase pot, de asemenea, migra în ficat de la torace prin comunicările dintre ganglionii limfatici toracici și vasele limfatice care drenează zona neacoperită de peritoneu a ficatului *(pars affixa hepatis)*.

În mod normal ficatul este o masă moale, de consistența unui gel, care este aproape în totalitate protejată de cușca costală. La unele persoane normale, marginea inferioară a ficatului este palpabilă la 1–2 cm sub rebordul costal drept, deci o margine palpabilă a ficatului nu arată neapărat mărirea de volum a ficatului (hepatomegalie). Un ficat mare este consecința unui carcinom (primar sau metastatic), a unei insuficiențe cardiace congestive, a infiltrației grase și a bolii Hodgkin.

În *ciroza hepatică* are loc o destrucție progresivă a hepatocitelor și înlocuirea lor cu țesut fibros. Acest țesut înconjoară vasele sangvine intrahepatice și micile ramuri biliare, împiedicînd circulația sîngelui prin ficat. Consistența ficatului este foarte dură datorită cantităților mari de țesut fibros. Suprafața ficatului are un aspect nodular, de unde termenul de „ficat cu ținte" folosit pentru ficatul cirotic. Deseori ficatul are o colorație roșietică galbenă sau roșcat-maron (culoarea pielii tăbăcite), de unde denumirea de ciroză.

Inflamația peritoneului (peritonita) poate duce la formarea de abcese (colecții de puroi) localizate în diferite părți ale cavității peritoneale. Un sediu periculos îl constituie spațiul subfrenic, situat între suprafața diafragmatică a ficatului și diafragm. Abcesele subfrenice apar mult mai frecvent de partea dreaptă, datorită apendicitei acute perforate ganglionare, ulcerelor duodenale și colecistitelor acute perforate etc. Deoarece spațiile subfrenice drept și stîng se continuă cu spațiile hepatorenale, puroiul dintr-un abces subfrenic poate drena în unul din aceste spații cînd bolnavul este în decubit dorsal, deoarece în această poziție spațiile hepatorenale sînt părțile cele mai joase ale cavității peritoneale. Puroiul dintr-un spațiu hepatorenal poate fi drenat printr-o incizie posterioară deasupra coastei a XII-a.

Căile biliare

Reprezintă sistemul de canale prin care bila ajunge în duoden, participînd la digestie. Ele se împart în căi biliare intra- și extrahepatice.

Căile intrahepatice sînt reprezentate de capilarele biliare, canaliculele interlobulare ce se unesc treptat și converg formînd canalele hepatice drept și stîng.

Căile biliare extrahepatice alcătuiesc o structură de sine stătătoare din punct de vedere topografic, ce cuprinde și elementele vasculonervoase ale pedicului hepatic (artera hepatică, vena portă, vase limfatice și plexul vegetativ). Sînt situate în regiunea hepato-reno-duodeno-colică, mărginesc anterior hiatusul lui Winslow *(foramen bursae omentalis)*, au superior fața viscerală a ficatului, inferior, rinichiul drept și regiunea duodenală, lateral și în stînga, zona hepatogastrică a micului epiploon *(pars flaccida)*. Sînt constituite dintr-o cale biliară principală și a cale biliară accesorie.

1. *Calea biliară principală* este formată de canalul hepatocoledoc.

– **Canalul hepatic** *(ductus hepaticus communis)* se formează prin unirea celor două canale hepatice, drept și stîng *(ductus hepaticus proprius, dexter et sinister)*. El coboară în marginea liberă a micului epiploon și fuzionează, la un nivel variabil, în general la nivelul marginii superioare sau înapoia primei porțiuni a duodenului, cu canalul cistic *(ductus cysticus)*, venit de la vezica biliară *(vesica fellea)*. Formează canalul coledoc *(ductus choledochus)*, care descrie o curbură cu concavitatea spre dreapta și anterior și se termină la nivelul treimii mijlocii a celei de-a doua porțiuni a duodenului. Măsoară, în medie, 5 cm, iar calibrul este de 5 mm.

– **Coledocul** prezintă 4 segmente: supraduodenal, foarte scurt, adesea absent; retroduodenal; retropancreatic; intraparietal (în peretele duodenului). Se termină printr-un orificiu comun cu canalul pancreatic *(ductus*

@RedAbaris 2013

pancreaticus major), unindu-se cu acesta în ampula hepatopancreatică a lui Vater *(ampulla hepatopancreatica)*.

– În ce privește raporturile căii biliare principale (canalul hepatocoledoc), menționăm următoarele mai importante:

– în porțiunea retroduodenală trece posterior de primul segment al duodenului și este încrucișat de artera pancreaticoduodenală dreaptă superioară;

– în porțiunea retropancreatică coboară pe fața posterioară a capului pancreasului, în care își sapă un șanț sau chiar un canal; posterior se află fascia lui Treitz, vena cavă inferioară, vena renală dreaptă, vena spermatică dreaptă și vena suprarenală dreaptă;

– în porțiunea intraparietală se unește cu canalul lui Wirsung și amîndouă pătrund în ampula lui Vater; alteori, mai rar, se deschid separat.

Ambele canale (despărțite) cît și ampula lui Vater sînt înconjurate de fibre musculare oblice și circulare care constituie „sfincterul lui Oddi". Menționăm că penetrarea bilei în canalul pancreatic este patologică și antrenează acțiunea fermenților pancreatici (necroză pancreatică).

– *Vascularizația și inervația.* Arterele căii biliare principale sînt reprezentate de ramul recurent al arterei cistice, ramuri ale arterei hepatice, ramuri din arterele pancreaticoduodenale, îndeosebi din cea superioară. Venele sînt tributare venei porte și sînt, mai ales, satelite arterei hepatice, deschizîndu-se în limfonodulii pedicului hepatic. Nervii sînt reprezentați de plexurile hepatic anterior, satelit arterei hepatice și cel hepatic posterior, satelit venei porte.

2. *Calea biliară accesorie* este formată de vezicula biliară *(vesica fellea)* și de canalul cistic *(ductus cysticus)*.

– **Vezica biliară** *(vesica fellea)* are formă de pară și este situată în foseta cistică a feței inferioare a ficatului.

Ea prezintă următoarele porțiuni: un fund *(fundus)*, care depășește de obicei marginea anterioară a ficatului; un corp *(corpus)*, care se află sub ficat, în fosa ei, în raport cu unghiul drept al colonului și cu bulbul duodenal (între fața superioară a corpului vezicii biliare și fața inferioară a ficatului există un țesut fibros în care se găsesc vene porte accesorii); gîtul vezicii *(collum)*, care se continuă cu canalul cistic *(ductus cysticus)*.

Ca structură i se descriu trei tunici: seroasa peritoneală, care acoperă fața ei inferioară, dar care poate uneori să o îmbrace în întregime și să formeze un mezou, ce o leagă de fața inferioară a ficatului; musculara foarte subțire; mucoasa, care formează pliuri permanente, ce limitează depresiuni poligonale și alte pliuri, care dispar cînd se destinde, cînd este plină avînd o capacitate de circa 50–60 cmc. Lumenul colului și a joncțiunii cu canalul cistic este incomplet subdivizat prin diafragme spiralate formînd în ansamblu o valvulă (valvula spirală Heister). De asemenea, mucoasa prezintă în constituție un epiteliu cu celule de rezorbție cu microvili, celule cu granulații de secreție și celule de tip mucos.

– **Canalul cistic** *(ductus cysticus)* este cudat pe colul vezical; se îndreaptă în jos, la stînga și înapoi și se termină în unghi ascuțit în flancul drept al canalului hepatic, în care se deschide sau confluează formînd canalul coledoc. Confluența se proiectează, în general, la marginea inferioară a vertebrei L_1. Lung în medie, de 3 cm, calibrul său diminuă dinspre coledoc spre veziculă. Neregulat, el apare boselat la exterior, ceea ce corespunde la interior cu o duzină de pliuri transversale și oblice, care constituie continuarea valvulei spirale a lui Heister.

@RedAbaris 2013

Canalul cistic, la nivelul marginii libere a micului epiploon, are raporturi mai importante cu: vena portă, situată posterior; canalul hepatic care, împreună cu canalul cistic şi cu ficatul, formează triunghiul lui Budd, străbătut de ramura dreaptă a arterei hepatice; artera hepatică, la stînga canalului hepatic.

La nivelul bazei pediculului hepatic, unde canalul cistic se găseşte de obicei alipit de canalul hepatic, prezintă raporturi, anterior, cu prima porţiune a duodenului, de care e despărţit prin micul epiploon (foiţa posterioară), iar la stînga, cu vena portă şi bifurcaţia arterei hepatice comune. Prin intermediul micului epiploon, la acest nivel, este în raport anterior cu ficatul şi prima porţiune a duodenului, iar posterior, cu hiatul lui Winslow şi vena cavă inferioară.

– *Vascularizaţia şi inervaţia.* Arterele căii biliare accesorii sînt: artere cistică, ramură fie a arterei hepatice proprii, fie a ramurii drepte a arterei hepatice, însă în toate cazurile ea pătrunde în veziculă la nivelul gîtului şi se împarte în două ramuri: dreaptă şi stîngă.

Cînd se secţionează artera cistică în cursul unei colecistectomii (îndepărtarea veziculei biliare), hemoragia din această arteră poate fi oprită prin comprimarea arterei hepatice între degetul arătător situat în foramenul epiploic şi policele aplicat pe peretele său anterior.

Venele cistice, superficiale, în număr de două, sînt satelite arterei şi se varsă în ramura dreaptă a venei porte. Venele profunde, care merg direct în ficat, sînt venele porte accesorii. Limfaticele drenează în limfonodulii gîtului şi în limfonodulii marginii anterioare a histusului lui Winslow; de acolo ajung la nodulii retroduodenopancreatici. Nervii provin din plexul hepatic anterior.

Deoarece extremitatea îngustată distală a ampulei hepatopancreatice este partea cea mai îngustă a căii biliare, ea reprezintă un sediu obişnuit de încastrare a unui *calcul biliar.* Calculii din ampulă pot fi de obicei îndepărtaţi printr-o incizie în partea supraduodenală a canalului biliar. Uneori este necesar să se mobilizeze duodenul şi capul pancreasului, pentru a expune canalul în poziţia sa retropancreatică.

Blocarea canalului biliar poate provoca o durere intensă *(colică biliară)* în hipocondrul drept, însă la 10–15% din bolnavi durerea nu reprezintă o caracteristică importantă. Trebuie să se înţeleagă că nu calculul provoacă durerea ci distensia canalului biliar între unda de contracţie şi punctul de obstrucţie. Se poate produce icter dacă blocajul persistă cîtva timp; deseori icterul este intermitent. Obstrucţia canalului biliar extrahepatic poate fi de asemenea provocată de cauze extramurale sau intramurale (de exemplu cancer al capului pancreasului).

Canale hepatice accesorii se întîlnesc frecvent şi este important din punct de vedere chirurgical să se ţină seama de prezenţa lor posibilă. În unele cazuri canalul cistic se deschide în unul din aceste canale accesorii, nu în canalul hepatic comun.

Pancreasul

Pancreasul este o glandă digestivă de prim ordin. Secreţia sa este declanşată iniţial de sistemul nervos, apoi de umplerea stomacului şi, în fine, de un mecanism hormonal cu punct de plecare duodenal. În ultima fază fragmentele proteice declanşează eliberarea hormonilor de către mucoasa duodenală, ce apoi influenţează pancreasul prin intermediul circulaţiei sangvine.

Este o glandă mixtă, exo- şi endocrină, situată posterior de peritoneul parietal dorsal, fiind un organ secundar retroperitoneal ca şi duo-

@RedAbaris 2013

denul. Ca şi acesta este împărţit de rădăcina mezocolonului într-o zonă supramezocolică şi una inframezocolică. Este un organ profund, solidar cu duodenul.

Configuraţia externă. Alungit transversal, are forma aproximativ de ciocan, cu mînerul la stînga (Meckel) şi prezintă patru porţiuni.

– Capul *(caput pancreatis)*, de formă oarecum circulară, înscris în potcoava duodenală, prezintă o prelungire îndreptată medial şi inferior, situată posterior de vasele mezenterice superioare, numită proces uncinat *(processus uncinatus)* se pot descrie două feţe şi patru margini.

– Colul, segment mai îngustat, este cuprins între prima porţiune a duodenului şi vasele mezenterice superioare.

– Corpul *(corpus pancreatis)*, alungit, de formă prismatic-triunghiulară pe secţiune, are 3 feţe (anterioară, posterioară şi inferioară) şi 3 margini (superioară, anterioară şi inferioară). Faţa anterioară prezintă, aproape de cap, o proeminenţă, numită tuberculul omental *(tuber omentale)*, iar faţa posterioară conţine două şanţuri pentru vena şi artera lienală.

– Coada *(cauda pancreatis)* se găseşte în epiploonul pancreatico-splenic şi poate avea forme diferite, fiind lungă sau scurtă, se descriu trei feţe şi o extremitate liberă.

Este prins de peretele abdominal posterior, la nivelul capului, prin fascia lui Treitz, răspunzînd coalescenţei mezoduodenului, la nivelul corpului, prin coalescenţa mezogastrului posterior.

La nivelul capului, rădăcina mezocolonului transvers determină poziţia pancreasului în cele două etaje ale cavităţi peritoneale. Există două porţiuni ale seroasei peritoneale, care acoperă pancreasul pe faţa sa anterioară: supra- şi submezocolică.

La nivelul corpului, pancreasul corespunde bursei omentale şi este deci supramezocolic.

Raporturile pancreasului sînt variate, în funcţie de regiunile sale constitutive.

Capul pancreasului, anterior, este încrucişat transversal de rădăcina mezocolonului transvers, care îl împarte într-o porţiune supramezocolică, în raport cu porţiunea pilorică a stomacului şi aflată în vestibulul bursei omentale şi o porţiune inframezocolică, în raport cu colonul transvers şi cu ansele intestinului subţire.

– Pe faţa anterioară a capului se află vasele gastroepiploice drepte şi, uneori, cele pancreaticoduodenale.

– Faţa posterioară este în raport cu canalul coledoc, care se îndepărtează de vena portă şi dă naştere unui şanţ sau unui tunel în ţesutul pancreatic, fiind aplicat pe pancreas prin fascia lui Treitz, apoi cu arcadele vasculare duodenopancreatice, iar prin intermediul fasciei lui Treitz corespunde venei cave inferioare, marginii interne a rinichiului, ureterului drept şi pedicului renal drept.

– Marginea superioară este în raport cu prima porţiune a duodenului.

– Marginea dreaptă este îmbrăţişată de a doua porţiune a duodenului care o înconjoară şi este în raport cu confluentul biliopancreatic.

– Marginea inferioară corespunde porţiunii a treia a duodenului, cu care este în contact strîns.

– Marginea stîngă este în raport cu vasele mezenterice superioare.

Colul pancreasului, porţiunea strangulată a pancreasului evidenţiază raporturile de mai jos.

@RedAbaris 2013

– Faţa sa anterioară este în raport cu peritoneul peretelui posterior al bursei omentale la nivelul arterei gastroduodenale, cu rădăcina mezocolonului transvers care se prinde pe el, cu pilorul şi colonul transvers.

– Faţa posterioară, prin intermediul fasciei lui Treitz, este în raport cu vena cavă inferioară şi cu locul de origine al venei porte.

– Marginea superioară e în raport cu duodenul.

– Marginea inferioară corespunde vaselor mezenterice superioare, care trec peste ea.

Corpul pancreasului prezintă trei feţe şi trei margini, avînd o formă neregulată, de prismă triunghiulară.

– Faţa anterioară *(facies anterior)* este acoperită de foiţa parietală a bursei omentale, fiind în contact prin intermediul ei cu stomacul.

– Faţa posterioară *(facies posterior)* vine în raport cu fascia lui Treitz, iar prin intermediul acesteia stabileşte raporturi, de la dreapta la stînga, cu următoarele elemente: aorta şi originea arterei mezenterice superioare; plexul celiac; vena renală stîngă; pedicului renal stîng şi rinichiul stîng; artera şi vena lienală (care primeşte la acest nivel vena mezenterică inferioară); limfonodulii pancreaticolienali.

– Faţa inferioară, mai redusă ca întindere, prezintă trei amprente, de la dreapta la stînga: duodenojejunală, determinată de flexura duodenojejunală; jejunală, lăsată de ansele jejunale superioare; colică, lăsată de colonul transvers.

– Marginea superioară corespunde, în partea dreaptă, trunchiului celiac şi plexului solar, iar în stînga, pedicului splenic.

– Marginea anterioară este locul de inserţie a mezocolonului transvers.

– Marginea posterioară corespunde unghiului duodenojejunal şi rinichiului stîng.

Coada pancreasului este conţinută în epiploonul pancreaticosplenic.

– Faţa sa anterioară face parte din peretele posterior al bursei omentale şi este în raport cu vasele splenice.

– Faţa posterioară răspunde rinichiului stîng.

– Faţa inferioară dă inserţie mezocolonului transvers.

– Extremitatea liberă răspunde hilului splinei.

O *leziune pancreatică* se poate produce ori de cîte ori abdomenul superior este supus unei comprimări puternice bruşte, aşa cum se întîmplă într-un accident de automobil, cînd o persoană este proiectată anterior în volan. Pancreasul însă este lezat numai în 2–3% din totalul traumatismelor abdominale. Deoarece este situat transversal pe peretele abdominal posterior, coloana vertebrală acţionează ca o nicovală şi forţa traumatică îl poate rupe. Ruptura pancreasului deseori duce la ruperea sistemului de canale pancreatice, permiţînd sucului pancreatic să pătrundă în substanţa glandei şi în ţesuturile învecinate (retroperitoneal şi intraperitoneal). Digestia ţesuturilor de către sucul pancreatic este foarte gravă şi dureroasă şi poate fi fatală.

Datorită relaţiilor posterioare ale capului pancreasului, *chisturile sau tumorile* acestuia pot provoca simptome prin comprimarea venei porte, canalului biliar sau venei cave inferioare. Presiunea exercitată asupra venei porte poate provoca ascită, o acumulare de lichid seros în cavitatea peritoneală. Cancerul capului de pancreas duce deseori la obstrucţia canalului biliar sau a ampulei hepatopancreatice, avînd ca urmare reţenţia de pigmenţi biliari şi colorarea majorităţii ţesuturilor corpului.

S-a dat denumirea de icter coloraţiei galbene sau bronzate a pielii, mucoaselor şi conjunctivei. Cancerul corpului pancreasului deseori nu este diagnosticat decît cînd tumoarea este mare şi a infiltrat nervii somatici ai peretelui abdominal posterior, provocînd durere la nivelul mijlocului spatelui. O invadare intensă a corpului pancreasului poate produce obstrucţia venei cave inferioare.

Colul pancreasului se află dedesubtul şi înapoia pilorului, ca atare, mărirea de volum tumorală a acestei regiuni poate provoca obstrucţia pilorului.

@RedAbaris 2013

În cazuri rare, cele două părți ale pancreasului pot înconjura complet partea descendentă (sau partea a doua) a duodenului, formînd un pancreas inelar. Aceasta poate determina o obstrucție duodenală dacă pe acest pancreas inelar se grefează o inflamație sau o afecțiune malignă.

Scintigrafia pancreasului constă în captarea, de către celulele glandulare acinoase din structura pancreasului, a metioninei marcată cu Se-75.

Cu circa 1–2 ore înainte de explorare, se administrează bolnavului un prînz de stimulare a secreției pancreatice (200 g brînză de vaci și 50 g zahăr), după care se injectează intravenos substanța radioactivă gamma emițătoare. Scintigrafia se efectuează la 5–10 minute de la administrare, vizualizîndu-se atît aria pancreatică cît și cea hepatică.

Insulinoamele sînt de obicei mici și greu detectabile ca și cancerul pancreatic în faza sa incipientă.

Persistența hipofixării radioactive indică prezența pancreatitelor cronice.

Metoda trebuie indicată cu prudență la tineri, ținînd seama de iradierea crescută pe care o induce.

Structura pancreasului. Este o glandă mixtă, exoendocrină, la periferie fiind învelită de o capsulă conjunctivă.

Pancreasul exocrin este alcătuit din acini de formă sferică, asemănători cu cei ai glandei parotide. Celulele epiteliale glandulare conțin granulații de presecreție (zimogen) în regiunea apicală a aparatului lui Golgi, baza lor conținînd o bogată ergastoplasmă bazofilă. Sistemul canalicular excretor pornește de la nivelul acinilor, prin ductele intercalare, care se unesc dînd ducte colectoare și, în ultimă instanță, formează canalul excretor principal al lui Wirsung, ductul pancreatic *(ductus pancreaticus)* și canalul excretor accesor al lui Santorini *(ductus pancreaticus acessorius)*, ce se deschid în duoden, între cele două papile, inferioară și superioară (sau mică).

Pancreasul endocrin este reprezentat de insulele lui Langerhans, răspîndite difuz în țesutul glandei exocrine. Ele conțin celule beta, care secretă insulina, și celula alfa, care secretă glucagonul și factorul lipocaic.

Țesutul pancreatic endocrin se prezintă sub formă de agregate discrete de celule secretorii dispersate în glanda exocrină. Aceste agregate, descrise de P a u l L a n g e r h a n s în 1869 se prezintă sub diferite tipuri celulare, dintre care cele mai ușor decelabile sînt celulele ce conțin insulină sau celule β și celule ce conțin glucagon sau celule α.

Descoperirea de antiseruri antiinsulină, glucagon, polipeptide pancreatice și somatostatină și folosirea lor în colaborarea secțiunilor pancreatice prin imunofluorescență, a dus la identificarea unui profil numeric și topografic specific de celule endocrine. Colorarea cu serul antiinsulină arată că celulele insulinoimunofluorescente (adică celulele ce conțin insulină sau celulele β), constituie cea mai mare parte a insulei și se situează în centrul acesteia. Din contră, celulele ce conțin glucagon sînt mai puțin numeroase și sînt dispuse în coroană, în jurul celulelor β. Celulele ce conțin polipeptidă pancreatică și somatostatină sînt de asemenea mai puțin numeroase și localizate la periferie.

Celulele insulare individuale sînt capabile să comunice între ele prin joncțiuni specifice ce posedă proprietăți funcționale. Această organizare structurală permite să se întrevadă funcția normală și anormală a acestor insule.

Deoarece, de obicei, canalul pancreatic principal se unește cu canalul coledoc, cînd perforează peretele duodenal pentru a forma ampulă hepatopancreatică, un calcul biliar care trece de-a lungul căilor biliare extrahepatice poate fi încastrat în capătul distal strangulat al acestei ampule, acolo unde ea se deschide pe papila duodenală mare. În acest caz, atît sistemul ductal biliar, cît și cel pancreatic sînt blocate. Nici bila, nici sucul pancreatic nu pot pătrunde în duoden, dar bila poate să reflueze și să intre în canalul pancreatic.

Un reflux de bilă similar se poate produce în urma unui spasm al sfincterului hepatopancreatic. În mod normal, sfincterul canalului pancreatic împiedică refluxul biliar în canalul pancreatic; dacă însă canalul lor comun (ampula hepatopancreatică) este

@RedAbaris 2013

închis, sfincterul slab al canalului pancreatic poate fi incapabil de a rezista presiunii excesive.

Refluxul biliar în canalul pancreatic este considerat ca fiind o cauză a pancreatitei (inflamația pancreasului). Inflamația capului pancreatic obstruează canalul pancreatic principal și duce în scurt timp la pancreatită, care afectează și corpul și coada pancreasului.

Dacă canalul pancreatic accesoriu se unește cu canalul pancreatic principal și se deschide în duoden, aceasta poate constitui o compensare pentru obstrucția canalului pancreatic sau pentru spasmul sfincterului hepatopancreatic.

Vascularizație și inervație. Irigația arterială e dată de arterele pancreaticoduodenale (din artera gastroduodenală, ramuri din arterele hepatică și mezenterică superioară), precum și de arterele pancreatice, ramuri ale arterei lienale.

Uneori, artera hepatică comună trimite direct pentru pancreas o arteră hepatică medie. Venele, satelite arterelor, drenează sîngele în vena portă. Vasele limfatice merg în limfonodulii peripancreatici și, în special, retropancreatici.

Inervația vegetativă simpatică și parasimpatică e dată de plexul celiac și plexul mezenterice superior și lienal.

Peritoneul

Pereții și viscerele cavității abdominopelvine sînt căptușite sau îmbrăcate de seroasa peritoneală. Suprafața sa este de circa 1 5000 cm² (fig. 166–168).

Ca și celelalte seroase, peritoneul este format de o foiță parietală și una viscerală.

Peritoneul parietal *(peritoneum parietale)* tapetează intern pereții cavității abdominopelvine, de care este fixat printr-un țesut conjunctiv, *tela*

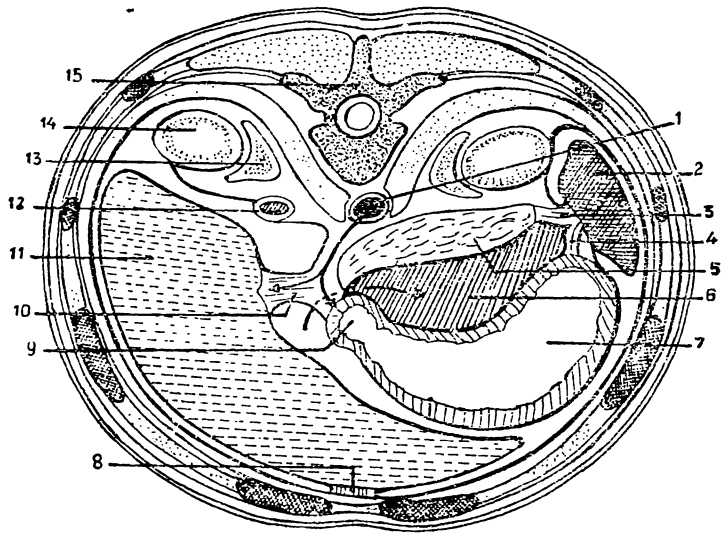

Fig. 166. Secțiune orizontală prin bursa omentală (la nivelul foramenului epiploic)

1 — aorta abdominală; 2 — splina; 3 — lig. renolineal; 4 — lig. gastrosplenic; 5 — pancreasul; 6 — bursa omentală; 7 — corpul stomacului; 8 — lig. falciform; 9 — pilorul; 10 — lig. hepatoduodenal; 11 — lobul drept al ficatului; 12 — v. cavă inferioară; 13 — glanda suprarenală; 14 — rinichiul; 15 — corpul și arcul vertebral

@RedAbaris 2013

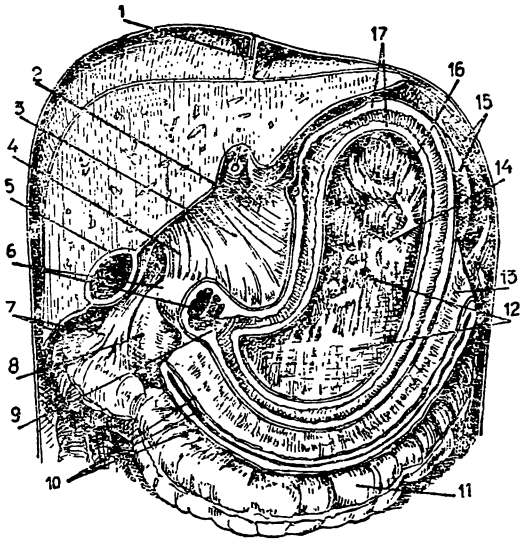

Fig. 167. Raporturile posterioare ale stomacului

1 — ligamentul falciform; 2 — pars condensa a micului epiploon (esofagogastroduodenohepatic); 3 — pars flaccida a micului epiploon; 4 — ligamentul hepatoduodenal (porțiunea liberă a micului epiploon); 5 — foseta cistică și colecistul; 6 — prima porțiune a duodenului deschisă; 7 — unghiul colic și ligamentul colorenal; 8 — a doua porțiune a duodenului; 9 — pilorul; 10 — marele epiploon (părțile anterioară și posterioară secționate și se vede bursa omentală); 11 — colonul transvers; 12 — bursa omentală (se observă posterior pancreasul); 13 — artera gastroepiploică stîngă; 14 — artera splenică; 15 — loja splenică; 16 — ligamentul pancreaticosplenic; 17 — pereții anterior și posterior ai stomacului îndepărtați lăsîndu-se doar un cadru de care se inseră ligamentele, mezourile și epiploanele

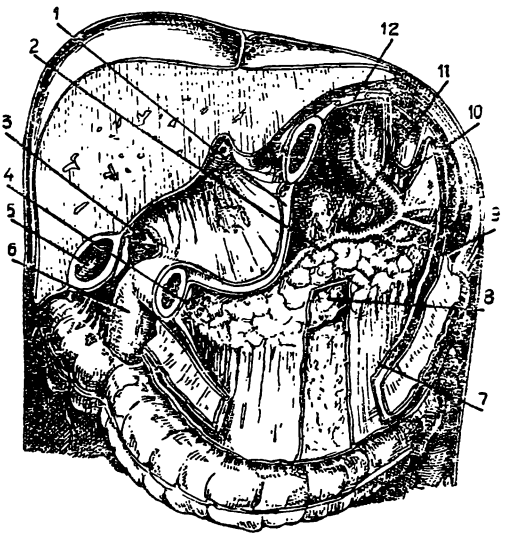

Fig. 168. Bursa omentală

1 — micul epiploon; 2 — artera splenică; 3 — hiatul lui Winslow; 4 — artera gastroduodenală; 5 — colecistul; 6 — duodenul; 7 — lama anterioară a marelui epiploon (tăiată la nivelul marii curburi a stomacului, a cărei două foi înconjoară stomacul; 8 — corpul pancreasului (descoperit prin rezecția foii anterioare a lamei posterioare a epiploonului); 9 — artera gastroepiploică stîngă; 10 — hilul splinei; 11 — ligamentul pancreaticosplenic; 12 — ligamentul gastrosplenic secționat

subserosa (fascia endoabdominalis), care reprezintă o continuare a fasciei endotoracice, ce dublează pleura.

Foița viscerală *(peritoneum viscerale)* învelește organele abdominopelvine. Foița parietală este mai groasă și mai rezistentă, dar mai puțin aderentă decît foița viscerală, care reprezintă tunica seroasă a majorității organelor intra abdominale.

Cele două foițe se continuă una cu cealaltă și închid între ele cavitatea peritoneală *(cavum peritonei)*, o cavitate capilară care devine reală doar în cazuri patologice. În această cavitate cu pereți netezi și lucioși se găsește o lamă subțire de lichid albuminos care înlesnește alunecarea organelor. La bărbat, cavitatea peritoneală este complet închisă, iar la femeie comunică cu exteriorul prin orificiile tubare, trompe, uter și vagină.

@RedAbaris 2013

Unele organe sînt învelite aproape în totalitate de peritoneu şi se numesc organe intraperitoneale, altele sînt acoperite doar parţial şi poartă denumirea de organe extraperitoneale.

Foiţa viscerală a peritoneului este, în continuare, la nivelul unor complicate linii de reflexie care generează pliuri peritoneale, împărţite în mezouri, ligamente şi omenturi (epiploonuri). Ele constituie atît mijloace de fixare a viscerelor, cît şi locul prin care pediculii vasculonervoşi pătrund sau ies din organe.

Mezoul este un pliu dublu al peritoneului ce leagă un organ cavitar al tubului digestiv de peretele abdominal (mezentarul, mezocolonul). Mezourile conţin pediculi vasculonervoşi care merg de la peretele abdominal la organele învelite în peritoneu. Fiecare mezou este format din două foiţe separate printr-o lamă subţire de ţesut conjunctivoadipos, prin care trec vase şi nervi. Cele două foiţe pornesc de la peritoneul parietal, pe care îl continuă înspre organele din cavitatea abdominală şi se continuă cu peritoneul visceral al acestora, la nivelul locului unde vasele şi nervii pătrund în organele cărora le sînt destinaţi respectivii pediculi vasculonervoşi.

Epiploanele sînt formaţiuni peritoneale cu individualitate proprie, care unesc între ele organele etajului supramezocolic al cavităţii abdominale.

Cîteva elemente de organogeneză sînt necesare pentru înţelegerea dispoziţiei foiţelor peritoneale.

Primitiv, două cavităţi se dezvoltă în dreapta şi stînga tubului digestiv. Ele au o evoluţie importantă, marginile intestinului nefiind legate de pereţii abdominali anterior şi posterior decît prin două lame fine ce conţin vase sangvine.

– Pornind de la bază, lama anterioară se rezoarbe; nu persistă decît o singură cavitate celomică. Intestinul este legat de peretele posterior printr-un mezou: mezenterul primitiv. Seroasa peritoneală căptuşeşte aproape în totalitate viscerele, faţa profundă a peretelui abdominal, iar pe urmă se reflectă pentru a forma cele două feţe ale mezoului.

– În partea superioară, la nivelul stomacului, cele două mezouri persistă: posterior, mezogastrul posterior prin care sosesc vasele la stomac; anterior, mezogastrul anterior, unde se va dezvolta mugurele hepatic.

– Mai tîrziu fenomenul principal constă în dezvoltarea tubului intestinal (lungimea trunchiului nu depăşeşte 70–75 cm, în timp ce a intestinului ajunge pînă la 10 m) ale cărui consecinţe sînt următoarele:

– schimbări de orientare ale diferitelor segmente ale anselor intestinale (rotări, torsiuni), stomacul din plan sagital trece în plan frontal pentru a bascula apoi astfel încît pilorul se va orienta în sus şi la dreapta. Colonul se încolăceşte în jurul masei de anse intestinale;

– mezourile urmează aceste mişcări, alungindu-se, repliindu-se; unele foiţe peritoneale se suprapun; astfel se realizează ligamentele, mezourile, epiploanele; în unele zone au loc fenomene de aderare ale mezourilor la peretele posterior al abdomenului formîndu-se fasciile de coalescenţă (retroduodenală Treitz, retrocolică Told I şi II etc.), care realizează un plan de clivaj, ce poate fi decolat chirurgical cu păstrarea vascularizaţiei.

Malformaţiile congenitale care rezultă dintr-o rotaţie anormală a intestinului mijlociu în perioada prenatală nu sînt rare. Uneori ansele intestinale nu se întorc în cavitatea abdominală din cordonul ombilical în a 10-a săptămînă fetală. Această hernie, numită omfalocel poate consta dintr-o singură ansă intestinală sau poate conţine cea mai mare parte din tractul gastrointestinal. Peretele sacului herniei este constituit de amniosul care acoperă cordonul ombilical.

@RedAbaris 2013

De cele mai multe ori intestinele se întorc în cavitatea abdominală în perioada fetală, dar se produce o închidere incompletă a peretelui abdominal anterior în regiunea ombilicală. Ca urmare, o ansă intestinală herniază din nou în cordonul ombilical, formînd o hernie ombilicală congenitală, deseori nu mai mare decît o cireașă.

O rotație anormală și absența fixării ansei intestinului mijlociu se produc uneori cînd intestinul se întoarce în cavitatea abdominală. O rotație incompletă are de obicei ca urmare nefixarea mezenterului și întreaga ansă a intestinului mijlociu poate atîrna de un pedicul îngust. Aceasta duce la torsiunea intestinului și vaselor mezenterice superioare. Prin această torsiune, numită volvulus (din latină: volvo=a răsuci, a încolăci), intestinul subțire poate deveni ischemic (deficient în sînge) și chiar necrotic (țesut care moare). Se poate produce ruptura peretelui intestinal dacă această stare nu se corectează rapid după debutul simptomelor de obstrucție intestinală. Neregularitățile care rezultă din malrotație și din fixarea neadecvată sînt numeroase (de exemplu, apendice situat în stînga), dar chirurgul cu o bună cunoaștere a stadiilor normale ale rotației intestinale nu întîmpină dificultăți în a înțelege baza embriologică a anomaliei congenitale.

Diverticulul Meckel este una din cele mai obișnuite malformații ale tractului digestiv. El reprezintă o rămășiță a părții proximale a canalului vitelin embrionar. Un diverticul Meckel este important din punct de vedere clinic, deoarece uneori se inflamează și provoacă simptome care simulează o apendicită. Peretele diverticulului conține toate straturile ileonului și poate conține porțiuni de epiteliu de tip gastric și de țesut pancreatic. Mucoasa gastrică deseori secretă acid, provocînd ulcerația și sîngerarea diverticulului. În mod tipic, un diverticul Meckel este un fund de sac în formă de deget, lung de 3–6 cm, care proemină de pe marginea antemezenterică a ileonului, în limitele a 50–60 cm de la joncțiunea ileocecală. Un diverticul Meckel poate fi conectat cu ombilicul printr-un cordon fibros sau o fistulă (canal vitelin persistent).

Ocluzia unei serii de *vasa recta* (vase drepte) (artere sau vene) duce la o nutriție deficitară sau un drenaj defectuos al părții de intestin afectate. O tromboză a unei vene sau un embol într-o arteră poate provoca o necroză a segmentului intestinal interesat și un ileus de tip paralitic. Dacă starea poate fi diagnosticată suficient de precoce (de exemplu, folosind o arteriogramă mezenterică superioară), porțiunea obstruată a vasului poate fi excizată chirurgical. Datorită numeroaselor anastomoze de vase sangvine, blocarea unui singur vas sau grup de vase de obicei nu este urmată de gangrena mezenterului sau intestinului.

Astfel arată dispoziția macroscopică a peritoneului în forma definitivă:

1. Rădăcina mezogastrului dorsal, în loc de a fi unică indivizibilă și verticală, anterior de aortă, se descompune în mai multe părți:

– rădăcina mezenterului *(radix mezenterii)*, oblica în jos și la dreapta, pornind din unghiul duodenojejunal ajunge în regiunea ileocecală;

– rădăcina mezocolonului transvers, orizontală, trece anterior de duoden și pancreas;

– rădăcina mezocolonului sigmoid are formă de V răsturnat în fața terminației aortei;

– în unele zone au loc procese de aderare la peretele posterior, formîndu-se fascii de coalescență.

2. Septurile peritoneale din mezogastrul central rămîn libere în cavitate, fiind formate din două sau mai multe foițe, realizînd epiploane sau ligamente ce leagă viscerele între ele:

– micul epiploon *(omentum minus)*, întins între mica curbură a stomacului și hilul ficatului, conține pediculul hepatic;

– marele epiploon *(omentum majus)*, vast fund de sac coboară de la marea curbură a stomacului în formă de șorț, anterior de ansele intestinale;

– epiploanele gastrosplenic și pancreaticosplenic, formează recesuri și diverticuli ce se deschid în marea cavitate peritoneală.

3. Bursa omentală *(bursa omentalis)*, posterior de micul epiplon și stomac, se deschide în marea cavitate peritoneală prin hiatul lui Winslow *(foramen epiploicum)*, situat posterior de pedicul hepatic.

@RedAbaris 2013

O ansă a intestinului subțire trece uneori prin orificiul epiploic în bursa omentală și este strangulată de marginile orificiului (foramen). Deoarece nici una din marginile acestui foramen nu poate fi incizată din cauza prezenței vaselor sangvine, intestinul, mărit de volum, dacă nu este necrozat ci numai emațiat este, de obicei, decomprimat prin înțepare cu un ac, pentru a-l reduce la dimensiuni care să permită să fie trecut înapoi prin foramen.

4. Fosetele sigmoide sînt situate sub mezocolonul sigmoidian.

Inferior, peritoneul este dispus deasupra viscerelor pelvine: vezică urinară, uter, rect. Punctul cel mai de jos situat al cavității peritoneale este fundul de sac Douglas (*excavatio rectovezicalis*, la bărbat și *rectouterina*, la femeie). La acest nivel se fac, în unele stări patologice, acumulări de colecții peritoneale – sînge, puroi; acest fund de sac poate fi palpat prin tușeu rectal.

Uneori se acumulează lichid în recesul peritoneal și, în caz de acumulare excesivă, lichidul trebuie aspirat (de exemplu, aspirație transvaginală de lichid din recesul dintre uter și rect, numit fundul de sac rectouterin).

Vascularizația și inervația tubului digestiv

Arterele. Sînt ramuri viscerale anterioare ale aortei ce se dirijează anterior pătrunzînd în mezouri.

1) *Trunchiul celiac (truncus coeliacus)*, irigă stomacul, ficatul și splina în întregime, iar duodenul și pancreasul parțial. El se detașează din aortă la nivelul T_{12} și este înconjurat de plexul vegetativ celiac. Se împarte în artera hepatică comună, artera gastrică stîngă și artera splenică (trepiedul lui Haller).

Artera hepatică comună se bifurcă în arterele hepatică proprie și gastroduodenală. Ultima trece posterior de bulbul duodenal, emite artera gastroepiploică dreaptă care, la nivelul marii curburi a stomacului, se anastomozează cu artera gastroepiploică stîngă, ram din splenică; continuă traiectul și emite arterele supraduodenale superioare, ce se distribuie duodenului și pancreasului.

Din artera hepatică proprie, care merge în ligamentul hepatoduodenal (ajungînd la hilul ficatului, unde dă 2 ramuri, iar din ramul drept provine artera cistică), se detașează artera gastrică dreaptă, ce irigă mica curbură a stomacului împreună cu artera gastrică stîngă (coronara stomahică), ce abordează stomacul la nivelul cardiei.

Artera splenică retroperitoneală merge deasupra marginii superioare a corpului și cozii pancreasului, spre splină; dă ramuri pancreasului, ramuri scurte la fundul stomacului și artera gastroepiploică stîngă.

2) *Artera mezenterică superioară (a. mesenterica superior)* pornește din aortă, sub trunchiul celiac (L_1), pătrunde în mezenter între marginea inferioară a pancreasului și marginea superioară a celei de a 3-a porțiuni a duodenului, deasupra unghiului duodenojejunal (torsionarea acestui pedicul vascular poate da ocluzie duodenală). La stînga, 10–16 artere jejunale și ileale se detașează din arteră; ele se divid progresiv formînd, prin anastomoze, arcade de diferite grade, care sînt mai numeroase în partea inferioară a intestinului; arterele, detașate din ultimele arcade sînt de tip terminal, obliterarea lor ducînd la leziuni intestinale.

La dreapta, posterior de capul pancreasului, se detașează artera pancreaticoduodenală stîngă și cea inferioară care se anastomozează cu arte-

@RedAbaris 2013

rele pancreaticoduodenale drepte, ramuri din artera hepatică. Artera mezenterică superioară mai dă cele 3 artere colice: artera ileocolică – ramterminal pentru cec şi apendice (prin artera apendiculară); artera colică dreaptă *(a. colica dextra)*, ce irigă colonul pînă la unghiul drept; artera colică medie *(a. colica media)*, ce irigă 2/3 din colonul transvers, anastomozîndu-se cu colica stîngă din artera mezenterică inferioară.

3) *Artera mezenterică inferioară (a. mesenterica inferior)*, ram din aortă ieşit la nivelul L_3L_4, trece la stînga pe muşchiul psoas, pătrunzînd în micul bazin, situîndu-se posterior de partea inferioară a duodenului. Ramurile sale sînt: artera colică stîngă *(a. colica sinistra)*, ce iese dintr-un trunchi comun, de obicei, cu artera sigmoidiană *(a. sigmoidea)*; prin ramurile sale ea se anastomozează cu artera colică mijlocie şi cu artera sigmoidiană. Vascularizează 1/3 din colonul transvers, colonul descendent şi sigmoid. Ramura terminală a arterei mezenterice inferioare este artera rectală superioară. La vascularizaţia rectului mai participă artera rectală medie *(a. rectalis media)*, din artera iliacă internă şi artera rectală inferioară *(a. rectalis inferior)*, din artera ruşinoasă internă.

Venele. Sîngele venos al organelor abdominale superioare drenează în vena portă (sistemul port este prezentat la sistemul circulator); cel din teritoriul arterelor mezenterice superioare şi inferioare tot în vena portă. Sîngele venos din părţile mijlocie şi inferioară ale rectului drenează în sistemul cav, inferior, prin intermediul venelor iliace interne, iar cel din partea inferioară a esofagului, regiunea cardială, în sistemul cav superior, astfel încît, la aceste nivele, se realizează anastomoze porto-cave; în mod normal aceste anastomoze sînt foarte mici, dar în caz de obstacol circulator (de ex. ciroză hepatică) ele iau o mare dezvoltare, dînd hemoroizii şi varicele esofagiene.

Limfaticele. Vasele şi ganglionii limfatici se află pe traiectul arterelor. Astfel, pe mica curbură a stomacului sînt ganglionii gastrici drepţi şi stîngi, ce drenează în ganglionii celiaci; limfa fundului marii curburi gastrice de la nivelul ganglionilor gastroepiploici stîngi drenează tot în ganglionii celiaci; limfa din zona pilorului drenează în ganglionii pilorici, gastroepiploici drepţi, apoi în cei celiaci sau în cei hepatici, de unde pot apoi drena în ganglionii mediastinali anteriori. Limfa pancreasului şi splinei, prin ganglionii pancreaticosplenici, drenează tot în ganglionii celiaci. Limfa din teritoriul arterelor mezenterice superioare merge, printr-un colector intestinal şi apoi lombar, în cisterna lui Pecquet, avînd în lungul lor limfonoduli mezenterici superiori, ileocolici, colici drepţi şi mijlocii. Acelaşi traiect au limfaticele din teritoriul arterei mezenterice inferioare ce, prin intermediul ganglionilor mezenterice inferiori şi colici stîngi, ajung tot în cisterna lui Pecquet. Limfa regiunii anale inferioare drenează în ganglionii limfatici inghinali superficiali, iar a regiunii anale superioare, în ganglionii ischiorectali şi apoi în ganglionii iliaci interni. Limfa segmentului pelvin al rectului drenează în ganglionii sacraţi, iliaci comuni, dar şi mezenterici inferiori din mezosigmoid.

Inervaţia. Inervaţia motorie şi secretorie (parasimpatică şi simpatică) este dată de plexul celiac *(plexus coeliacus)* situat în regiunea celiacă la nivelul T_{12}. El are în constituţie filete simpatice (nervii splanhnici) şi parasimpatice (nervul vag).

De la acest nivel pornesc filete anastomotice ce urmează arterele, luînd numele acestora (plex hepatic, splenic, mezenteric superior, mezenteric inferior etc.) (pentru aprofundare a se vedea vol. III, *Atlas de Anatomie umană*, M. Ifrim – Gh. Niculescu).

@RedAbaris 2013

APARATUL DE EXPORT AL MATERIEI

Aparatul de export al materiei cuprinde, în concepţia savantului F r. I. K a i n e r, aparatul renal şi pielea (v. analizatori), organe cu rol principal în eliminarea produşilor toxici rezultaţi, în organism, în urma complexelor procese metabolice eliberatoare de energie.

VIII. Aparatul renal

Aparatul renal este alcătuit din rinichi şi căile urinare.

Rinichii *(ren dexter et ren sinister)*

Rinichii produc urina, care reprezintă o soluţie apoasă cu substanţele de degradare provenite din alte organe. Astfel este reglată compoziţia mediului intern al organismului, respectiv echilibrul hidroelectrolitic şi al altor substanţe ce compun acest mediu. Formarea urinei se face în două faze. La început se realizează un ultrafiltru din plasma sangvină, *urina primară*, care conţine substanţele pătrunse din sînge la o concentraţie egală cu cea din sînge, cu excepţia proteinelor. Cantitatea urinei primare este de aprox. 150 litri/24 ore. Apoi, unele substanţe (în principal glucoza şi apa) sînt reabsorbite în sînge, realizîndu-se astfel *urina secundară*. Urina este evacuată prin căile excretorii, respectiv bazinet, ureter, vezică şi uretră. Rinichiul exercită, de asemenea, funcţii endocrine asupra presiunii arteriale şi hematopoiezei.

Rinichii sînt organe retroperitoneale, cel stîng fiind situat mai sus decît cel drept.

Au formă de bob de fasole şi prezintă: două feţe, anterioară *(facies anterior)* şi posterioară *(facies posterior)*; două margini, una laterală convexă *(margo lateralis)* şi cealaltă medială *(margo medialis)*, în care se întîlneşte sinusul renal; în adîncul lui se găseşte hilul renal *(hilus renalis)*; doi poli, unul superior *(extremitas superior)* şi unul inferior *(extremitas inferior)*, axul lor vertical fiind oblic în jos şi în afară, iar cel transversal oblic înapoi şi în afară. Măsoară circa 12×6×3 cm, cîntăresc între 120–200 g şi sînt de culoare roşie-brună şi de consistenţă fermă.

Sinusul renal *(sinus renalis)*. Profund, de circa 4 cm, este o cavitate care adăposteşte pedicului renal format din căile excretoare (calice şi bazinet renal), vase (artera şi vena renală), nervi şi o masă de grăsime.

@RedAbaris 2013

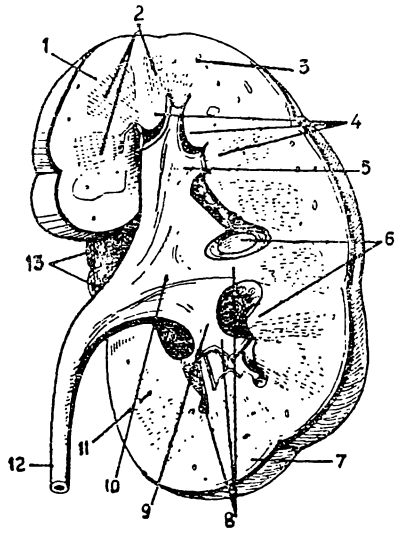

Fig. 169. Structura rinichiului

1 — baza piramidei; 2 — piramide renale, medulara renală; 3 — corticala renală; 4 — papile renale; 5 — calice renale mari; 6 — columne renale; 7 — corticala renală; 8 — calice renale mici; 9 — calice renale mari; 10 — pelvisul renal; 11 — medulara rinichiului; 12 — ureter; 13 — sinus renal

Odată îndepărtat conținutul, sinusul renal, de formă paralelipipedică, dacă este secționat frontal, prezintă în fundul suprafeței lui hilul cu nervii și papilele renale, în jurul cărora se prind caliciile mici, iar între ele apar proeminențele interpapilare, formate din substanța corticală (fig. 169).

Loja renală. Rinichii sînt situați retroperitoneal, în regiunea lombo-diafragmatică, în *loja renală*, care are drept limite: superior, un plan transversal ce trece prin vertebra T_{11}; inferior, tot un asemenea plan, ce trece la nivelul vertebrei L_3; lateral, un plan parasagital, prin vîrful coastei a XII-a; medial, linia paravertebrală. Polul renal superior se găsește în spațiul subfrenic, iar cel inferior, în spațiul sublombar.

Rinichiul este învelit de un segment al tunicii urogenitale interne care la acest nivel, ia numele de fascie renală și prezintă o lamă anterioară (prerenală), ce trece anterior peste rinichi, pedicului renal, aorta abdominală și vena cavă inferioară, continuîndu-se cu lama anterioară de partea opusă, și o lamă posterioară (fascia retrorenală Zückerkandl), care acoperă mușchiul patrat lombar și mușchiul iliopsoas, inserîndu-se apoi pe coloana lombară. Superior, cele două lame îmbracă glandele suprarenale și se continuă pînă la mușchiul diafragma, unde se prind pe acesta, iar inferior se continuă cu segmentele pelvine ale tunicii fibroase urogenitale interne.

Lojile renale comunică între ele prin partea lor anterioară și sînt deschise inferior, de-a lungul celor două uretere.

Între rinichi și tunica urogenitală internă se găsește grăsimea perirenală. De asemenea, între fața posterioară a tunicii urogenitale interne (respectiv lama retrorenală) și mușchii patrat lombar și psoas se găsește grăsimea pararenală sau capsula grăsoasă (Gerota).

În afara lojii renale rinichiul are raporturi cu scheletul, peritoneul, viscerele învecinate, vasele și nervii vecini și cu pereții abdomenului, în special cel posterior.

Raporturile cu scheletul sînt următoarele: marginea medială a rinichilor se găsește, față de linia mediană a coloanei vertebrale, la o distanță care variază de la 3 cm, la nivelul polului superior, la 6 cm, la nivelu

@RedAbaris 2013

polului inferior; hilul rinichiului se află în dreptul apofizei transverse a vertebrei L_2, fiind situat în fundul sinusului renal, locul de pătrundere în rinichi şi de ieşire din el al elementelor pediculului; faţa dorsală a jumătăţii superioare a rinichilor intră în raport cu coastele a XI-a, şi a XII-a, diafragm şi hiatusul triunghiular al lui Bochdaleck; între coaste şi faţa posterioară a rinichiului se află sinusul pleural costodiafragmatic (care nu trebuie deschis în timpul lombotomiilor). Spre linia mediană, coboară cu aprox. 2 cm sub coasta a XII-a, iar la circa 12 cm de această linie încrucişează coastele a XII-a şi a XI-a. Cînd coasta a XII-a este lungă, fundul de sac pleural rămîne ascuns şi protejat sub ea. Cînd această coastă este scurtă sau absentă, pleura, care coboară mult sub coasta a XI-a, nu mai este în raport decît cu ligamentul lombocostal.

Raporturile cu peritoneul sînt diferite la cei 2 rinichi.

De pe faţa anterioară a rinichiului stîng, peritoneul se continuă superior cu foiţa superioară a mezocolonului transvers, care încrucişează rinichiul, la unirea treimii superioare cu cea mijlocie; inferior, faţa anterioară este în raport cu foiţa inferioară a mezocolonului transvers; la marginea laterală a rinichiului peritoneul se continuă cu cel ce acoperă colonul descendent, cu peritoneul parietal posterior, care acoperă partea medială a fasciei iliace şi, medial, cu peritoneul care acoperă faţa stîngă a ansei duodenojejunale şi care formează cele două fosete (duodenală superioară şi duodenală inferioară).

Peritoneul care acoperă faţa anterioară a rinichiului drept se continuă: superior, cu peritoneul feţei inferioare a ficatului, formînd ligamentul hepatorenal; medial, cu peritoneul hiatusului lui Winslow şi al feţei anterioare a primei porţiuni a duodenului, formînd ligamentul duodenorenal; lateral, cu peritoneul parietal şi inferior, cu foiţa superioară a mezocolonului transvers.

Raporturile cu viscerele, vasele şi nervii învecinaţi sînt deosebit de importante.

Faţa anterioară a rinichiului drept intră în raport: în treimea superioară şi în jumătatea laterală a porţiunii mijlocii, cu faţa inferioară a lobului drept al ficatului, prin mijlocirea peritoneului; în jumătatea medială a treimii mijlocii, cu porţiunea descendentă a duodenului, direct, fără interpunerea peritoneului; în zona inferioară, cu flexura colică dreaptă, cu fascia Toldt I şi cu ansele intestinale inferioare.

Faţa anterioară a rinichiului stîng, în treimea superioară, intră în raport direct cu pancreasul, deasupra căruia se găsesc vasele splenice şi, prin intermediul peritoneului, cu baza splinei, cu faţa posterioară a stomacului, cu mezocolonul transvers, care o încrucişează, cu flexura stîngă a colonului şi cu ansele intestinului subţire (fig. 170).

Mezocolonul împarte rinichiul într-o porţiune supra- şi una inframezocolică. Porţiunea supramezocolică a rinichiului drept e situată subhepatic, în marea cavitate peritoneală, în timp ce a rinichiului stîng corespunde bursei omentale.

Faţa posterioară a rinichilor în porţiunea toracică intră în raport, prin intermediul grăsimii pararenale a lui Gerota: medial, cu stîlpii diafragmei şi lateral cu fasciculele drepte ale diafragmei, ce se inseră pe arcadele muşchilor psoas şi patrat lombar. Aici există un spaţiu între fibrele musculare ale diafragmei, prin care faţa posterioară a rinichilor intră în raport cu sinusul pleural costodiafragmatic, ceea ce explică posibilitatea extinderii proceselor inflamatoare perirenale la pleură.

@RedAbaris 2013

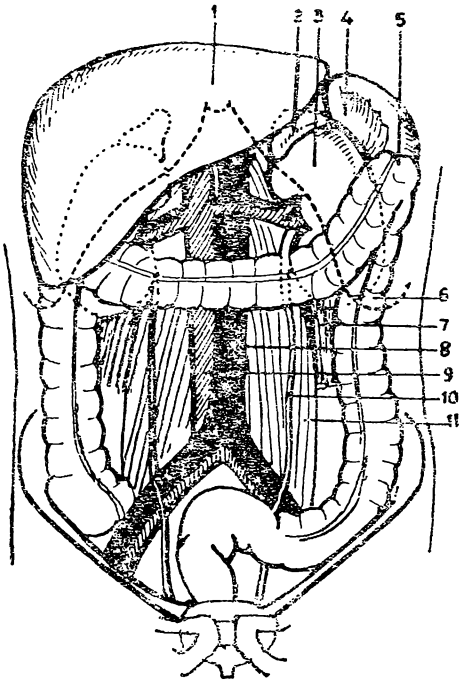

Fig. 170. Aparatul renal (raporturi)
1 — ficatul; 2 — glanda suprarenală; 3 — rinichiul; 4 — splina; 5 — unghiul colic stâng; 6 — colonul descendent; 7 — m. patrat lombar; 8 — a. aorta; 9 — cavă inferioară; 10 — ureterul; 11 — m. psoas

Faţa posterioară a rinichilor în porţiunea abdominală este în raport medial, cu muşchiul psoas şi lateral, cu muşchiul patrat lombar. De asemenea, vine în raport cu nervii ilioinghinal şi iliohipogastric care, la acest nivel, perforează muşchiul transvers, pentru a se situa între el şi muşchiul micul oblic al abdomenului, ceea ce explică iradierea durerii, în diferitele procese patologice renale, spre regiunea inghinală, genitală şi spre rădăcina coapsei.

Posterior de muşchiul transvers, rinichiul este în raport cu „patrulaterul lui Grynfeldt" şi „trunchiul lui Pétit", care reprezintă zone prin care pot drena, către exterior, supuraţiile pornite de la rinichi.

Marginea laterală are raporturi, în dreapta, cu faţa inferioară a ficatului şi colonul ascendent, iar la stînga, cu faţa renală a splinei şi cu colonul descendent.

Marginea medială, la dreapta, este acoperită de porţiunea descendentă a duodenului (a lui Cruveilhier), fiind în raport cu vena cavă inferioară iar la stînga are raporturi cu flexura duodenojejunală şi cu aorta abdominală.

La mijlocul marginii mediale a rinichiului se găsesc pediculii renali cu elementele lor, a căror dispoziţie, privită de sus în jos şi dinainte-înapoi, este: venă, arteră, pelvis. Jumătatea inferioară a marginii mediale a rinichilor este în raport cu porţiunea superioară a ureterului.

Extremitatea superioară a rinichilor este în raport cu glandele suprarenale, de care însă este separată printr-un ţesut lax, ceea ce face ca acestea să rămînă pe loc în timpul ptozei rinichilor.

Extremitatea inferioară se găseşte pe muşchiul patrat lombar.

Raporturile cu pereţii abdominali. Rinichiul este fixat în loja lui prin înşişi pereţii lojii, care formează, sub polul său inferior, un hamac, prin

@RedAbaris 2013

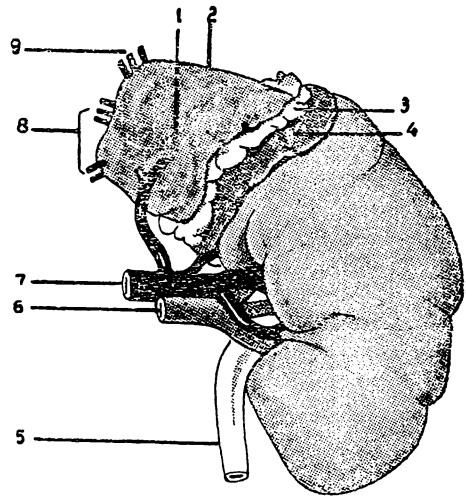

Fig. 171. Rinichiul stîng — vedere anterioară (pediculul renal)

1 — glandă suprarenală; 2 — marginea superioară; 3 — capsulă adipoasă renală; 4 — capsulă fibroasă renală; 5 — ureter; 6 — v. renală; 7 — a. renală, 8 — aa. suprarenale medii; 9 — aa. suprarenale superioare

grăsimea perirenală, care îl leagă de pereții lojii și prin vasele renale, care constituie un factor important de suspensie. Cel mai important mijloc de fixare a rinichiului îl constituie însă presiunea abdominală, care îl aplică pe peretele lombar.

Rinichiul stîng este mai bine fixat decît cel drept, deoarece, la acest nivel se constată: prezența unei fascii retrocolice mai întinse; corpul pancreasului, situat pe fața lui anterioară; dispoziția venei suprarenale, ce se varsă în vena renală stîngă, fixează mai bine pedicului vascular al rinichiului stîng (fig. 171).

Parenchimul renal este înconjurat de capsula proprie renală densă *(capsula fibrosa)*, care poate fi decorticată, și are în constituție două zone: medulara *(medulla renis)* și corticala *(cortex renis)*.

Medulara, situată profund, este alcătuită din piramidele renale ale lui Malphigi *(pyramides renales)*, în număr de 7—14, care prezintă o bază *(basis pyramidis)*, paralelă cu marginea laterală a rinichiului și un vîrf, papila renală *(papilla renalis)*, ce proemină în sinusul renal. În jurul fiecărei papile se prinde un calice mic *(calyx minor)* și există 15—20 orificii papilare *(foraminae papillares)*, situate pe suprafața intercaliceală a piramidei, suprafață numită arie ciuruită *(area cribrosa)*.

Piramida poate fi considerată ca fiind alcătuită din o zonă papilară și o zonă limitantă sau externă, striată, ale cărei striații sînt formate din tubii colectori și vasele sanguine.

Corticala (cortex renis), situată extern periferic, înspre capsulă, este reprezentată de existența glomerulilor renali și se întinde, ca o bandă, între baza piramidelor și capsula renală. La rîndul ei, corticala pătrunde printre piramide formînd coloanele lui *Bertin (columnae renales)*, care, la nivelul sinusului, determină proeminențele interpapilare. De asemenea, medulara de la nivelul bazelor piramidelor lui Malphighi, care formează lobii renali, pătrunde în corticală sub forma unor striații palide, care alcătuiesc radiațiile medulare, „piramidele Ferrein", fiecare striație fiind formată din 50—100 tubi uriniferi. Între piramidele Ferrein, care sînt lobulii renali după PNA [cu toate că au fost desemnate ca lobuli și porțiunea convolută, centrată de o arteră (inter) lobulară și porțiunea învecinată a radiațiilor medulare (piramidele lui Ferrein)] se găsește porțiunea convolută *(pars con-*

@RedAbaris 2013

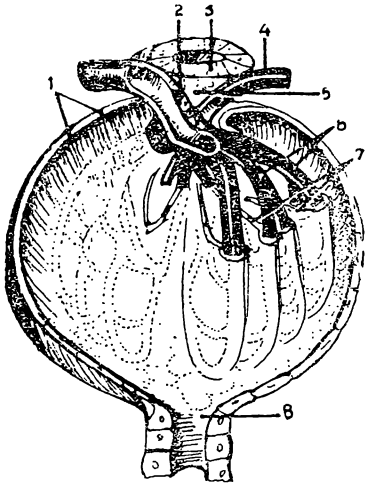

Fig. 172. Corpusculul renal

1 — capsula glomerulară (Bowman); 2 — arterele aferente; 3 — macula densa; 4 — artereolă eferentă; 5 — mesangium; 6 — podocite; 7 — capilare glomerulare; 8 — sistemul tubular

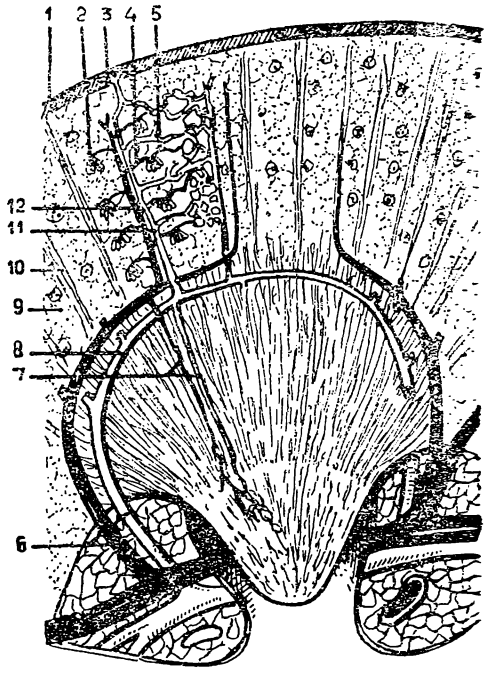

Fig. 173. Structura rinichiului

1 — capsula renală; 2 — glomerulul renal; 3 — venele stelate; 4 — arteriolă aferentă; 5 — arteriolă eferentă; 6 — a. şi v. interlobare; 7 — a. şi v. rectae; 8 — a. şi v. arcuate; 9 — cortex renal; 10 — raze medulare ce pătrund în corticală; 11 — v. interlobulară; 12 — a. interlobulare

voluta), de culoare mai închisă, alcătuită din corpusculii renali, cu vasele lor aferente şi canaliculele nefronilor cu care sînt în legătură. Corpusculii renali apar ca nişte puncte roşii, substanţa corticală, galben-roşiatică, iar substanţa medulară, de culoare albastră-roşiatică palidă.

Rinichii sînt, deci, alcătuiţi din lobi *(lobus renalis)*, în a căror structură intră o piramidă renală Malpighi împreună cu toate piramidele Ferrein aferente şi toată substanţa corticală ce le înconjoară. Lobii sînt formaţi din lobuli corticali *(lobuli corticales)*, reprezentaţi dintr-o radiaţie medulară şi porţiunea corticală convolută înconjurătoare. În mijlocul radiaţiei se găseşte canaliculul colector, iar în porţiunea convolută, totalitatea nefronilor tributari colectorului respectiv (fig. 172, 173). Unitatea morfologică şi funcţională a rinichiului este nefronul.

Menţionăm că, la copii, rinichii sînt situaţi mai jos decît la adult, polul inferior putînd ajunge pînă la creasta iliacă; de asemenea, rinichii copilului sînt mai mari decît ai adultului.

Irigaţia rinichilor. Funcţia renală necesită un flux sangvin important, reprezentat de circa 20% din sîngele trimis, de către cord, în circulaţie. Arborele vascular al rinichiului are o dispoziţie particulară.

Arterele renale, ramuri din aortă şi venele renale, ce drenează în vena cavă inferioară, se află în sinusul renal la nivelul ţesutului conjunctiv lax, bogat în grăsime, care se găseşte în această regiune.

@RedAbaris 2013

Irigația zonei corticale. Artera renală se împarte în arterele interlobare ce se situează între piramidele renale; se divid și iau un traiect arciform între medulară și corticală, formînd arterele arcuate ce vascularizează cele două zone. Din arterele arcuate iau naștere arterele interlobulare *(aa. interlobulares)*, ce prezintă un traiect radiar în corticală; din acestea rezultă arteriolele aferente care se capilarizează formînd glomerulul renal; sîngele părăsește glomerulul prin arteriola eferentă* ce se deschide în rețeaua capilară a cortexului renal, care se îndreaptă spre venele interlobulare, apoi în venele arcuate, și, în final, în venele interlobare, formînd în ultimă instanță vena renală. Unele artere interlobulare trimit ramuri capsulare, iar în unele vene interlobulare se deschid o serie de vene ce formează o rețea stelată la nivelul capsulei renale (Verheyn).

Irigația zonei medulare. Menționăm, de asemenea, că arterele arcuate și arterele interlobulare dau ramuri numite arteriolele drepte *(arteriolae rectae verae)*. Aceste arteriole drepte își mai au originea în arteriolele eferente glomerulare *(arteriolae rectae spuriae)*. Arteriolele drepte se dispun radiar în medulară de unde, printr-o rețea capilară, sîngele merge în venele drepte *(venulae rectae)*, apoi în venele arcuate de unde urmează același traseu spre formarea venelor renale. În esență *corticala* conține glomeruli vasculari renali ce servesc procesul de filtrare, iar *medulara* conține vase alungite (arteriale și venele drepte) care participă la fenomenele de rezorbție tubulară.

Nefronii și tubii colectori

Rinichiul posedă, în afară de vase, un sistem tubular sau canalicular complicat: nefronii și tubii colectori. Nefronul este unitatea structurală a rinichiului, alcătuit dintr-un corpuscul renal cu tubul și anexele sale. El poate fi împărțit în structuri ce produc urina primară și structuri ce produc urina secundară.

Structurile producătoare de urină primară sînt corpusculul renal și aparatul juxtaglomerular.

1) Corpusculul renal *(corpuscului renis* – Malpighi) are un diametru de 200–300 μm, vizibil macroscopic ca un punct roșu; conține glomerulul, cu circa 25–50 bucle capilare, înconjurate de capsula lui Bowman cuprinsă între două foițe. Prezintă un pol vascular, unde celulele conjunctive formează un mesangium. Spațiul dintre cei doi pereți ai capsulei primește urina primară și o conduce la polul urinar în sistemul tubular.

Filtrul renal se compune la acest nivel din trei structuri:

– un endoteliu ce prezintă pori de 70–90 μ, repartizați regulat și care nu permit trecerea celulelor sangvine;

– membrana bazală, cu o grosime de 0,1–0,15 μm, compusă din filamente aflate într-o masă glicoproteică care împiedică trecerea moleculelor voluminoase (GM – 400 000), precum feritina, ce rămîne în vasul sangvin;

– podocitele, ce proemină prin corpul lor celular în lumenul capsulei Bowman. Au prelungiri spre bazală, prelungiri secundare ce alternează cu cele ale podocitelor vecine realizînd fante de 40–45 μ, care sînt închise

* Între cele două arteriole, aferentă și eferentă, se formează așa-numita „rețea capilară admirabilă" (arterială, nu venoasă ca în ficat), care alcătuiește glomerulul renal; în constituția acestuia se găsesc 25–50 de capilare unice, adică neramificate, acoperite de epiteliul capsulei lui Bowman).

@RedAbaris 2013

de diafragme perforate de pori. Aceste diafragme sînt structurile filtrante cele mai fine ce reţin substanţele cu GM peste 70 000.

2) *Aparatul juxtaglomerular* (descoperit de Goormaghtigh), este constituit, din *macula densa* (descoperită de Zimmermann), periniţe polară (celule epiteloide ale arteriolei aferente) şi un grup de celule mesangiale extraglomerulare, situate între macula densă şi unghiul format de arteriolele eferente şi aferente. El intervine în controlul presiunii arteriale. Granulaţiile periniţei polare conţin renină, enzimă proteolitică care, acţionînd asupra angiotensinogenului, polipeptid din plasmă, îl transformă în angiotensină I şi II cu efect vasoconstrictor, provocînd deci creşterea presiunii sangvine. Macula densa este un chemoreceptor sensibil la concentraţiile de Na din urina tubulară şi determină eliberarea de renină prin celulele periniţei polare. Celulele aparatului juxtaglomerular au o inervaţie adrenergică.

Structurile ce produc urina secundară sînt reprezentate de tubii renali alcătuiţi din mai multe segmente.

– Tubul contort I *(tubulus contortus)* începe în apropierea glomerulului, în continuarea capsulei Bowman, devenind apoi rectiliniu (partea dreaptă) şi se îndreaptă spre medulară; prezintă celule epiteliale înalte care, la microscopul electronic, prezintă invaginaţii membranoase, mitocondrii şi microvili.

– Urmează un tub drept *(tubulus rectus)* (segment de tranziţie), cu un ram descendent şi unul ascendent, penetrante în medulară şi care formează o ansă (ansa Henle); are un epiteliu plat cu un lumen larg; paralel cu el se află arteriolele şi venulele drepte.

– Tubul contort II *(tubulus contortus II)* se reîntoarce în corticală; în apropierea glomerulului prezintă macula densa. E format din celule epiteliale înalte şi clare – bine separate.

– Urmează o *piesă de unire* scurtă ce se deschide în canalele colectoare care confluează în conductele papilare mai mari, şi se termină în vîrful papilei renale; 20–80 de conducte papilare formează, la acest nivel, *area cribrosa*.

Dispoziţia paralelă, de anse, de tubi renali, de tubi colectori, de arteriole, de venule cu capilarele lor face să se creeze, în interiorul medularei, fascicule de structuri centrate de un grup de vase, tubii şi ansele fiind mai numeroase la periferie. Tubii colectori şi venulele drepte sînt adesea înconjurate de mai multe anse. Această dispoziţie particulară realizează baza fenomenelor de rezorbţie lichidiană din urina primară în sînge, după principiul multiplicării de concentraţie prin contracurent.

Căile excretoare ale rinichiului

Urina formată este eliminată în exterior prin căile excretorii, alcătuite din caliciile mici *(calyces renales minores)*, caliciile mari *(calyces renales majores)*, pelvisul renal *(pelvis renalis)*, ureterul *(ureter)*, vezica urinară *(vesica urinaria)* şi uretra.

Calicele, pelvisul renal şi ureterul alcătuiesc şi o regiune topografică numită pieloureterală, delimitată, superior, de un plan transversal care trece sub vertebra a XII-a toracală, inferior, de un plan transversal convenţional dus prin spinele iliace anterosuperioare, medial, de un plan paramedian care trece la 2–2,5 cm de linia mediană a corpului, iar lateral, tot

@RedAbaris 2013

de un plan paramedian, dus prin procesele transverse ale vertebrelor lombare.

Caliciile mici *(calyces renales minores)* sînt formaţiuni musculomembranoase, aflate în sinusul renal, care se prind cu extremitatea lor proximală în jurul papilelor renale, iar prin extremitatea distală se unesc între ele formînd caliciile mari (nu însă întotdeauna). Sînt în număr de 6–12, număr egal cu cel al papilelor renale, dar mai mic decît cel al piramidelor, care se pot deschide şi două la nivelul aceluiaşi calice mic, prin unirea papilelor lor (piramide compuse). Calicele au suprafaţa interioară, care vine în contact cu urina, netedă, iar suprafaţa exterioară în raport cu grăsimea şi vasele din sinusul renal.

Caliciile mari *(calyces renales majores)* sînt în număr de două sau trei şi rezultă din unirea celor 6–12 calicii mici. Astfel ia naştere un pelvis sau bazinet dendritic. Cînd calicele mici se deschid direct în pelvis, care este în acest caz mai voluminos, ia naştere un pelvis ampular.

Pelvisul renal *(pelvis renalis – pyelos)* are formă de pîlnie turtită anteroposterior, cu o constituţie musculomembranoasă, la nivelul bazei sale deschizîndu-se caliciile mari, iar prin vîrf continuîndu-se cu ureterul. Aspectul său morfologic este însă foarte variabil, în general, există două tipuri de pelvis renal: ampular, la care calicele mici sînt scurte, pelvisul fiind larg şi voluminos şi ramificat sau dendritic, mai frecvent, la care calicele mici se unesc dînd naştere calicelor mari care sînt lungi, iar pelvisul este mai mic.

Pelvisul renal prezintă două feţe, anterioară şi posterioară, trei margini, inferioară, superioară şi superolaterală sau baza, care primeşte calicele mari şi un vîrf, care se continuă cu ureterul.

Raporturi. Pelvisul renal are două porţiuni: una intrarenală (intrasinusală) şi o porţiune extrarenală (extrasinusală).

Porţiunea intrarenală, de obicei, este restrînsă, iar pelvisul renal, care ocupă planul posterior al pediculului renal, intră în raport cu: vasele prepielice, arterele anterior şi venele situate anterior de artere. Faţa posterioară a pelvisului renal vine în raport doar cu artera retropielică, fapt pentru care calea de acces în pielotomie este cea posterioară.

Partea extrarenală (extrasinusală) a pelvisului renal vine în raport, în pedicul renal, anterior, cu ramurile arteriale segmentare prepielice şi cu ramurile venoase prepielice.

In afara raporturilor contractate, cu elementele vasculare, în pedicul, menţionăm următoarele raporturi de ansamblu: superior, cu glandele suprarenale; inferior, cu ureterul cu care se continuă; lateral, cu hilul renal; posterior, cu diferitele planuri ale peretelui posterior, respectiv cu muşchiul psoas şi grăsimea perirenală; anterior, raporturile diferă în dreapta faţă de stînga: în dreapta, prin intermediul fasciei lui Treitz, vine în raport cu porţiunea a doua a duodenului şi cu vena cavă, iar în stînga, bazinetul (pelvisul) este încrucişat de rădăcina mezocolonului transvers şi are raporturi cu corpul pancreasului.

Pelvisul este căptuşit de un epiteliu de tranziţie care se continuă, la nivelul papilelor, cu un epiteliu prismatic cu celule înalte. În perete se dispune un strat muscular care, la nivelul fornixului fiecărui calice, în apropierea vîrfului papilei şi a legăturii calice – pelvis, formează structuri sfincteriene: sfincterul fornixului şi sfincterul calicelui. La nivelul legăturii între pelvis şi ureter există sfincterul pelvisului renal.

Dacă sfincterul calicelui e contractat, urina se colectează în calice. Apoi, dacă fibrele musculare ale peretelui calicelui (sfincterul fornixului) se

@RedAbaris 2013

contractă în timp ce sfincterul se relaxează, urina este expulzată în pelvis.

Caliciile patologice sînt rigide, fapt ce poate fi evidenţiat radiologic.

Gazele (O_2 sau CO_2) injectate în ţesutul extraperitoneal al pelvisului se vor ridica subdiafragmatic şi, în decurs de 1–2 ore, vor difuza în grăsimea pararenală extraperitoneală. Radiologii folosesc această tehnică (retropneumoperitoneu) pentru a evidenţia cu ajutorul gazelor, conturul rinichiului şi glandei suprarenale, în scopul vizualizării diverselor afecţiuni. Pentru insuflaţia gazelor în jurul zonelor renale şi suprarenale se inserează un ac prin hiatul sacrat sau suprapubian (deasupra arcului pubian), după care se introduce cantitatea de gaz, sub uşoară presiune. Întrucît în cursul aplicării acestei tehnici se poate produce o embolie gazoasă, această procedură a fost înlocuită cu scintigrame tomografice computerizate.

La bolnavii emaciaţi, vizualizarea radiologică a rinichilor este dificilă, deoarece grăsimea perirenală este insuficientă cantitativ pentru a realiza conturul rinichiului. În plus, dacă grăsimea perirenală este absentă, rinichiul poate coborî pînă la un nivel anormal de jos.

Deplasare în jos a rinichiului se numeşte *nefroptoză* (ptoză renală). În caz de hipermobilitate a rinichiului („rinichi flotant"), acesta se mişcă în sus şi în jos (în interiorul fasciei) în plan vertical, mai mult decît este normal (el nu poate fi depicsat dintr-o lojă renală spre cealaltă). În poziţii excesiv de joase, ureterul poate fi cudat, ceea ce poate duce la o oarecare obstrucţie a fluxului urinar spre vezica urinară şi la hidronefroză.

Sîngele rezultat în urma unei leziuni renale *(hematom perirenal)* sau puroiul dintr-un abces perirenal destinde fascia renală şi îşi poate croi drum în jos, între straturile anterior şi posterior ale fasciei pelvine. Fixarea fasciei renale pe linia mediană împiedică extravazarea sau răspîndirea sîngelui sau a puroiului spre partea opusă.

Bazinetul şi caliciile renale pot conţine aprox. 8 ml de lichid. Dacă în cursul urografiei retrograde se injectează în ei o cantitate de substanţă de contrast radioopacă care depăşeşte această cantitate, presiunea excesivă poate provoca ruptura joncţiunii epiteliale a colicilor mici cu papilele, permiţînd substanţei să pătrundă în venele renale invecinate. Acesta este un incident nedorit, dar nu grav.

Embrionar, rinichii se dezvoltă în pelvis şi treptat, se situează în regiunea lombară, extraperitoneală. În cursul acestei ascensiuni ei sînt aprovizionaţi cu sînge de la surse succesive. De obicei, vasele inferioare degenerează pe măsură ce se dezvoltă vasele superioare. Absenţa degenerescenţei unora din aceste vase determină apariţia arterelor renale multiple. Variaţii ale numărului arterelor renale şi ale poziţiei lor faţă de venele renale sînt frecvente. Arterele supranumerare, de obicei două sau trei, sînt aprox. de 2 ori mai frecvente decît venele supranumerare.

În faza embrionară, cei doi rinichi sînt apropiaţi unul de celălalt. La aprox. 1 din 600 persoane rinichii fuzionează pe linia mediană; de obicei fuzionează polii inferiori, formînd un rinichi în potcoavă. Rinichiul mare în formă de U este de obicei situat la nivelul vertebrelor lombare inferioare, deoarece ascensiunea normală a fost împiedicată de rădăcina arterei mezenterice inferioare. De obicei rinichiul în potcoavă nu provoacă simptome, dar poate fi asociat cu anomalii ale bazinetului renal sau ale rinichiului care pot favoriza producerea unei obstrucţii sau a unei infecţii.

Uneori rinichiul embrionar, de o parte sau de ambele părţi, nu urcă în regiunea lombară şi este situat în depresiunea sacrată. Cazul rinichiului pelvian ectopic nu trebuie confundat cu o tumoare pelviană. În afară de aceasta, el poate fi lezat sau poate comprima organele din jur. Rinichii pelvieni nu primesc aportul de sînge de la sursa obişnuită, ci de la artere care apar din extremitatea inferioară a aortei, din artera iliacă sau din artera sacrată mediană.

Dublarea părţii abdominale a ureterului şi a bazinetului renal este frecventă, deşi un rinichi supranumerar este rar. Aceste anomalii sînt urmarea scindării mugurelui ureteral, din care se dezvoltă ureterul şi bazinetul renal. Dublarea ureterală depinde de gradul scindării mugurelui ureteral. O scindare incompletă a mugurelui duce la ureter bifid sau bazinet renal bifid.

Ureterul *(ureter)*

Este un conduct musculomembranos care uneşte pelvisul renal cu vezica urinară şi străbate, în lung, cavităţile abdominală şi pelvină. Este retroperitoneal şi are o lungime de cca 30–35 cm

@RedAbaris 2013

la naştere din pelvisul renal la nivelul celei de-a doua vertebre lombare, de unde coboară oblic în jos şi medial, nefiind rectiliniu. Are o porţiune abdominală *(pars abdominalis)*, aproape verticală, ce se întinde pînă în dreptul strîmtorii superioare a bazinului (linia terminală a pelvisului osos) şi o porţiune pelvină *(pars pelvina)*, ce coboară în pelvis pînă la nivelul vezicii urinare. Ureterul prezintă 3 curburi: una la nivelul rinichiului (flexura renală), a doua la nivelul liniei terminale (flexura marginală) şi a treia în pelvis (curbura pelvină).

Prezintă, de asemenea, o succesiune de zone intermitente de dilatare şi strîmtare imediat după pelvisul renal; o zonă dilatată numită infundibul, apoi o zonă îngustată, numită col ureteral, o nouă dilatare, fusul lomboiliac, urmată, la nivelul liniei marginale, de strîmtoarea marginală, după care se redilată formînd fusul pelvin şi, în final, se îngusteaza la nivelul orificiului de pătrundere în vezică.

Fixitatea ureterului este relativă; uneori există un ligament ureterolombar, însă cel mai ades el aderă de peritoneu, cu care poate fi mobilizat, fapt de care trebuie să se ţină seama în intervenţiile chirurgicale. Este înconjurat de un plex vascular-nervos care trebuie menajat în cursul intervenţiilor chirurgicale (extragerea de calculi, ureterotomii, ureterostomii).

Raporturile ureterului diferă în funcţie de porţiunile sale.

– Porţiunea abdominală *(pars abdominalis)* se împarte într-un segment lombar, de la pelvisul renal la osul sacrum şi un segment iliac, de la sacrum pînă la linia terminală.

Segmentul lombar al ureterului drept are raporturi: anterior, cu peritoneul parietal posterior de care aderă, avînd în partea superioară, prin intermediul peritoneului, raporturi cu porţiunea a doua a duodenului şi cu rădăcina mezenterului, care trece peste el, fiind încrucişat de vasele genitale (spermatice la bărbat şi ovariene la femeie) şi vasele caliciului; peste segmentul lombar al ureterului stîng trece mezosigmoidul, în recesul căruia poate fi palpat; posterior, cu muşchiul psoas şi, prin mijlocirea fasciei iliace, cu nervii genitofemural şi cutanat femural lateral; medial, cu artera aortă, la stînga şi cu vena cavă inferioară, la dreapta; cu ganglionii limfatici lomboaortic şi trunchiurile simpatice; lateral, cu colonul ascendent, la dreapta şi descendent, la stînga.

Segmentul iliac, cu o lungime de 2–3 cm, coboară înaintea vaselor iliace şi încrucişează, la dreapta, artera iliacă externă, la 1,5 cm sub bifurcaţia arterei iliace comune, iar la stînga, artera iliacă comună, la 1,5 cm deasupra bifurcaţiei; posterior este în raport cu muşchiul psoas; anterior, ureterul drept e încrucişat de mezenter şi are raporturi cu ileonul terminal, vasele ileocolice şi apendice (cînd are poziţie descendentă); ureterul stîng e traversat, anterior, şi în acest segment, de mezocolonul sigmoidian, care formează, la acest nivel, recesul intersigmoidian, loc de reper al ureterului; lateral, ureterele sînt în raport cu vasele genitale (spermatice la bărbat şi ovariene la femeie).

– Porţiunea pelvină *(pars pelvina)* începe la linia terminală şi are un segment parietal fix şi unul visceral; ele prezintă raporturi diferite la bărbat faţă de femeie.

La bărbat, segmentul parietal descinde vertical de peretele lateral al pelvisului, în raport intim cu artera şi vena iliacă internă, iar segmentul visceral, orientat transversal, se află în spaţiul pelvisubperitoneal, trece între vezica urinară şi rect, încrucişează ductul deferent, peste care trece, se situează înaintea bazei veziculei seminale şi pătrunde în vezica urinară printr-un orificiu foarte strîmt.

@RedAbaris 2013

La femeie este de menționat că, în segmentul parietal, fața laterală a ureterului e încrucișată de artera uterină, ram din artera iliacă internă, iar fața medială, care este acoperită de peritoneu, delimitează fosa ovariană și are astfel raporturi cu ovarul. Segmentul visceral, orientat tot transversal, are o primă parte chiar în baza ligamentului larg al uterului unde, de asemenea, contractează un important raport cu artera uterină, care îl încrucișează anterior, iar apoi trece înaintea vaginei și se deschide în vezică. Acest raport este foarte important și de el trebuie să se țină seama la efectuarea histerectomiei (ablația uterului), întrucît există un real pericol de lezare intraoperatorie a ureterului.

Porțiunea intravezicală e scurtă, orientată oblic, iar orificiul de deschidere e prevăzut cu o plică a mucoasei vezicale ce nu permite refluarea urinei din vezică în ureter. Orificiile ureterale împreună cu orificiul uretral delimitează, în cavitatea vezicii urinare „trigonul lui Lieutaud".

Structural *prezintă următoarele tunici:* adventicea *(tunica adventitia)*, alcătuită din țesut conjunctiv fibros și elastic; tunica musculară *(tunica muscularis)*, care, în treimea superioară, este constituită din trei straturi (longitudinal-extern, circular-mijlociu și longitudinal-intern), la fel și în treimea inferioară, pe cînd în treimea mijlocie sînt doar două straturi (longitudinal-extern și circular intern); tunica mucoasă *(tunica mucosa)*, formată dintr-un epiteliu stratificat, numit de tranziție, deoarece, cînd ducturile sînt destinse, epiteliul își dispune celulele doar în două straturi.

Vascularizația și inervația. Arterele calicelor și ale pelvisului renal provin din artera renală. Ureterul este irigat de ramuri ce provin din multiple surse care, dacă le urmărim, dinspre superior înspre inferior, sînt: ramuri din artera renală și arterele lombare (pentru porțiunea sa superioară), din artera testiculară sau ovariană și artera iliacă comună (pentru treimea mijlocie), din artera hipogastrică (iliaca interna), artera vezicală inferioară, sau diferențială (la bărbat), pentru treimea inferioară.

Venele sînt satelite arterelor.

Limfaticele ureterului abdominal drenează în limfonodulii lombari, iar ale ureterului pelvin în lomfonodulii iliaci interni.

Inervația este vegetativă, provine din plexurile nervoase renal, aortic și hipogastric, ramurile nervoase urmînd traiectul arterelor.

Urina este transportată în ureter prin unde peristaltice. Calculii ureterali determină un peristaltism foarte accentuat. În prezența unui obstacol musculatura ureterală în amonte se hipertrofiază rapid. Pot exista variații de conformație a ureterului dintre care cea mai frecventă este duplicația ureterului (2%). Duplicațiile parțiale sînt mai frecvente decît cele totale.

Distensia excesivă, rapidă, a ureterului provoacă o durere ritmică intensă *(colică ureterală)*. Deseori colica se datorează unui calcul ureteral, alcătuit de obicei din oxalat de calciu, fosfat de calciu și/sau acid uric. Calculii urinari pot fi localizați în calice, în bazinetul renal, în ureter sau în vezica urinară. Cei care conțin calciu sînt radioopaci, în timp de calculii compuși din acid uric sînt radiotransparenți.

Calculii ureterali pot provoca o obstrucție completă sau intermitentă a fluxului urinar. Obstrucția se poate produce la nivelul joncțiunii ureteropelviene sau oriunde de-a lungul ureterului, însă cel mai frecvent: 1) în locul unde ureterul intersectează vasele iliace și strîmtoarea superioară a bazinului și 2) acolo unde ureterul străbate oblic peretele vezicii urinare.

Colica ureterală poate provoca o durere acută, lancinantă, de-a lungul ureterului adică de la regiunea lombară (între coaste și pelvis) la regiunea inghinală, pe măsură ce calculul este progresiv împins în jos prin peristaltism sau hiperperistaltism. La bărbați durerea iradiază frecvent în scrot, iar la femei, în labiile mari. Ureterul este inervat de ramuri aferente pentru durere (senzitive) care sînt incluse în nervul splanchnic inferior. Impulsurile pătrund prin segmentele T_{12} și L_1, ceea ce explică de ce durerea spas-

@RedAbaris 2013

tică și chinuitoare iradiază în regiunile lombară și inghinală, zone cutanate inervate de T_{12} și L_1.

Pentru explorarea rinichilor, ureterelor și vezicii urinare se injectează intravenos o substanță de contrast radioopacă *(urografie intravenoasă)* și se efectuează la intervale radiografii în serie *(urografii)*, bolnavul fiind de obicei în diferite poziții. Radiologic pot fi depistate diferite anomalii ale rinichiului și ureterului, de exemplu: căi urinare superioare duble (bifide), mai ales în partea superioară a ureterului și bazinetului; proeminențe pe suprafața renală reprezentînd tumori sau chisturi; depresiuni pe suprafața renală reprezentînd cicatrice, precum și deplasări. Ultimele sînt evidențiate mai ales prin pneumoretroperitoneu. După injectarea substanței de contrast, obstrucția acută a unui ureter produce, pe partea lezată, o umbră renală anormal de densă și persistentă, ce apare încă din primele cîteva minute (fază de nefrogramă). Opacificarea calicelor renale și bazinetului se produce cu întîrziere și în măsură redusă comparativ cu partea normală. Obstrucția segmentului urinar inferior, de exemplu, ca urmare a hipertrofiei sau cancerului de prostată se evidențiază, urografic prin dilatarea și opacificarea slabă a căilor urinare superioare.

Urografia retrogradă *(pielografie)* se efectuează o dată cu cistoscopia. Substanța de contrast se injectează cînd vîrful cateterului pătrunde în bazinetul renal. Explorarea retrogradă, deși nu se folosește ca metodă de rutină, este utilă în cazurile în care vizualizarea tractului urinar superior, în cursul urografiei intravenoase este nesatisfăcătoare. Inserarea unui cateter în ureter este de asemenea utilă pentru: determinarea poziției unui calcul în ureter în cursul unei intervenții chirurgicale; dezobstruarea ureterului; colectarea urinii direct din rinichiul respectiv.

Vezica urinară *(vesica urinaria)*

Dispoziția fasciilor și a peritoneului pelvin determină formarea unei loji viscerale cu deosebită importanță clinică și chirurgicală – loja vezicii urinare (fig. 174).

Vezica urinară este un rezervor musculomembranos în care se deschid ureterele, ce aduc urina excretată de rinichi și care este eliminată prin uretră în afara organismului, urina fiind reținută în vezică între micțiuni.

Configurația externă variază în funcție de gradul său de umplere, astfel încît atunci cînd este goală are formă de tetraedru cu o bază triunghiulară, orientată posteroinferior și un vîrf anterosuperior, de la care pleacă, înspre cicatricea profundă a ombilicului, uraca, conținută în plica ombilicală mediană *(ligamentum umbilicale medianum)*. Cînd este plină are formă de ovoid cu axul îndreptat oblic posterosuperior.

Vezica prezintă un vîrf *(apex vesicae)*, un fund *(fundus vesicae)*, opus vîrfului ca orientare, loc de unde pornește uretra. Porțiunea dintre vîrf și fund formează corpul vezicii *(corpus vesicae)*, de la nivelul căreia pleacă lateral ligamentele ombilicale mediale *(ligamentum umbilicale laterale)*, rezultate din obturarea arterelor ombilicale. Capacitatea medie vezicală este

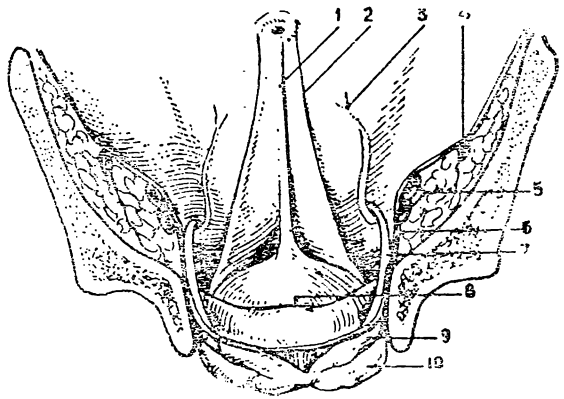

Fig. 174. Vezica urinară și peretele abdominal anterior
1 – uraca (lig. umbilical median); 2 – a. ombilicale (ligamente ombilicale mediale); 3 – a. epigastrica; 4 – n. femoral; 5 – a. și v. iliacă externă; 6 – linia de secțiune a peritoneului; 7 – canalul deferent; 8 – peritoneul; 9 – implantarea ureterului; 10 – vezicula seminală

@RedAbaris 2013

de 250–350 ml, existînd variaţii marcate în funcţie de vîrstă, sex, stări patologice etc.

Loja vezicală. Vezica urinară se găseşte în pelvis în interiorul unei loji ai cărei pereţi sînt formaţi: anterior, de fascia ombilicoprevezicală şi prin intermediul acesteia, de cele două oase pubiene, articulate prin simfiza pubiană; posterior, de fascia prostatoperitoneală, septul rectovezical la bărbat şi septul vezicovaginal la femeie; lateral, de muşchii obturatori interni şi ridicători anali; inferior, de prostată la bărbat şi, respectiv, de vagină şi diafragma urogenitală la femeie (menţionăm că la femeie vezica este mai jos situată, venind în contact chiar cu diafragma urogenitală); superior, de peritoneu. În jurul vezicii se află ţesutul conjunctiv pelvisubperitoneal şi spaţiile delimitate (prevezical, retrovezical) descrise mai înainte.

Vezica este fixată în loja sa: inferior, prin perineu; superior este menţinută de peritoneu ce o leagă de organele învecinate şi de ligamentele ombilicale median şi laterale; anterior, de ligamentele pubovezicale *(ligamentum pubovesicale)*, care conţin fibre musculare netede şi ligamentele puboprostatice *(ligamentum puboprostaticum)*; posterior, de un contingent de fibre musculare ce merg spre rect *(m. rectovesicalis)* sau, la femeie, spre uter *(m. uterovesicalis)*.

Raporturi. Prin intermediul pereţilor lojei, în care se găseşte, vezica are raporturi diferite la bărbat şi la femeie, variabile în oarecare măsură după cum organul este gol sau plin.

În ceea ce priveşte vezica goală, căreia i se pot descrie 3 feţe (anterioară, posterioară şi inferioară), două margini laterale şi un vîrf, prezintă următoarele raporturi:

– faţa anterioară este în raport cu fascia ombilicoprevezicală, cu spaţiul lui Retzius, cu ligamentele pubovezicale, cu plexul venos al lui Santorini, cu vase limfatice, cu mănunchiul vasculonervos obturator şi cu simfiza pubiană;

– faţa posterioară este acoperită de peritoneu şi vine în raport cu rectul la bărbat şi uterul la femeie, cu anse intestinale subţiri, colonul sigmoid şi, uneori, cu apendicele vermiform, dacă acesta are poziţie joasă situată, fiind mai lung;

– faţa inferioară (fundul vezicii), ce se întinde de la colul vezicii la fundurile de sac vezicorectal, la bărbat şi vezicouterin, la femeie, are raporturi: la bărbat, cu prostata, veziculele seminale şi ampulele canalelor deferente, iar prin intermediul acestora, cu rectul; la femeie, cu colul uterin şi peretele anterior al vaginei;

– marginile laterale sînt în raport cu muşchii ridicători anali şi obturatori interni; peritoneul, care acoperă porţiunea lor superioară, formează fundurile de sac laterovezicale, în care se găsesc anse ale intestinului subţire; sub reflectarea peritoneului vezica e în raport cu ţesutul conjunctiv pelvisubperitoneal, iar la bărbat, în această regiune se încrucişează ureterul cu ductul deferent;

– în vîrful vezicii se află uraca, iar la nivelul celor două unghiuri posteroinferioare se implantează ureterele.

Vezica plină îşi schimbă într-o oarecare măsură raporturile. În partea superioară a feţei anterioare se formează fundul de sac peritoneal prevezical, care trebuie împins în sus în momentul cistotomiei, pentru a evita deschiderea cavităţii peritoneale.

Structura vezicii este asemănătoare cu a restului căilor urinare, prezentînd însă unele particularităţi.

@RedAbaris 2013

În interior, *vezica prezintă următoarele elemente structurale:* la nivelul fundului vezicii există o zonă netedă, lipsită de plice, de formă triunghiulară, în ale cărei unghiuri posterioare sînt orificiile ureterale, iar în unghiul anterior, orificiul uretrei; este numit trigonul vezical *(trigonum vesicae)* al lui Lieutaud.

Orificiile ureterale sînt mărginite de cîte o plică mucoasă *(plica ureterica)*, iar între cele două orificii se întinde o proeminență transversală numită plica interureterică *(plica interureterica)*, posterior de care există o depresiune numită *fosa interureterică*.

Orificiul intern al uretrei *(ostium urethrae internum)*, rotund la copil și la femeie, este o deschidere transversală la bărbat datorită prostatei; reprezintă punctul cel mai decliv al vezicii, în jurul căreia există un plex venos submucus, cu rol în mecanismul de închidere a orificiului. Corpul vezicii este neted la copil, dar odată cu creșterea în vîrstă se plicaturează și formează coloane și recesuri mai mult sau mai puțin pronunțate.

Musculatura peretelui se dispune în formă de rețea. Prezintă: un strat extern cu originea pe fața anterioară a colului vezicii și pe mușchii pubovezicali, dirijîndu-se pe fața posterosuperioară spre apex (mușchiul pubovezical trimite expansiuni ligamentului ombilical median, prostatei sau feței anterioare a vaginei și rectului); un strat mijlociu circular, continuare a stratului extern; un strat intern longitudinal, în legătură cu cel mijlociu, care determină relieful feței interne a vezicii.

Cînd vezica este plină, musculatura este destinsă, iar în momentul micțiunii tonusul muscular crește și vezica ia o formă sferică.

O mențiune specială merită musculatura orificiului intern al uretrei. Fibre musculare din musculatura longitudinală înconjoară circumferința anterioară a ostiumului; ele trag peretele anterior al uretrei înapoi; împreună cu tracturile musculare circulare formează sfincterul involuntar al vezicii. Fascicule musculare din mușchiul pubovezical înconjoară circumferința posterioară a ostiumului uretral contribuind la închiderea lui.

Venele mucoase și musculatura uvulei (unghiul inferior al trigonului lui Lieutaud proemină și formează un mic con care pătrunde în partea posterioară a orificiului uretral formînd uvula vezicală – *uvula vesicae)* au de asemenea rol ocluziv.

Sfincterul vezical se compune din fibre ce provin din mușchiul transvers profund al perineului și care înconjoară uretra prin bucle spiralate ascendente. *M. levator ani* (ridicător anal) poate participa egal la închiderea uretrei.

Ureterul este însoțit, în treimea inferioară, de un strat muscular extern care înconjoară implantarea ureterului în vezică ca o spirală, astfel încît, cînd aceste fibre se scurtează datorită dilatației ureterului produsă de urină, ostiumul ureterului se ridică și se deschide; între cele două ostii ureterale există două fascicule musculare ce trag ostiumurile în jos și le închid (bucla de ocluzie).

Mucoasa este formată dintr-un epiteliu de tranziție care, în timpul modificărilor de volum ale vezicii, poate trece rapid de la o formă înaltă la una aplatizată, prin glisarea celulelor și plicaturarea membranelor celulare; stratul epitelial superficial produce o substanță mucoasă ce apără peretele vezical de acțiunea corosivă a urinei. La nivelul orificiului intern al uretrei există glande mucoase.

Vascularizația și inervația. Vezica posedă patru pediculi arteriali formați din: arterele vezicale superioare, ramuri ale arterei ombilicovezicale;

@RedAbaris 2013

arterele vezicale inferioare, ramuri din arterele iliace interne; un pedicul anterior format dintr-un ram al arterei ruşinoase interne şi din artera epigastrică inferioară; şi un pedicul posterior, format din ramuri ale arterei rectale mijlocii, la bărbat, şi ale arterelor uterine şi vaginale, la femeie.

Arterele vezicii se anastomozează larg între ele şi se distribuie formînd trei reţele: subseroasă, submucoasă, subepitelială.

Venele vezicii sînt numeroase şi foarte voluminoase; iau naştere din trei plexuri vezicale: submucos, muscular şi subseros; însoţesc arterele şi se îndreaptă către venele iliace interne şi către venele ruşinoase interne. Plexul submucos formează, în jurul orificiilor de la nivelul trigonului vezical, un fel de pernă venoasă care drenează sîngele în plexul vezicopudental.

Vezica posedă o reţea dezvoltată de vase limfatice, în stratul muscular. De aici pleacă ramuri perforante, care se varsă în reţeaua limfatică perivezicală, de asemenea foarte dezvoltată. Vasele eferente merg pe trei căi: anterioară, către limfonodulii lanţului iliac extern; posterioară, către limfonodulii lanţului iliac comun şi limfonodulii iliaci interni; inferioară, către limfonodulii bifurcării aortei.

Nervii vezicii provin din simpatic şi din parasimpaticul pelvin (sacrat). Nervii de origine simpatică provin din plexul hipogastric care, la rîndul lui, este în legătură cu plexul lomboaortic prin intermediul nervului presacrat. Ramurile parasimpatice provin din parasimpaticul sacrat prin nervii pelvici. Nervii formează în peretele organului două plexuri: unul în stratul muscular, altul în submucoasă. Din aceste plexuri pleacă firişoare, care se termină în stratul epitelial.

Nervii parasimpatici se distribuie mai cu seamă în corpul vezicii *(m. detrusor)*; cei de origine simpatică sînt destinaţi în special colului vezicii. Sfincterul striat primeşte firişoare din nervul ruşinos.

Uretra

Se prezintă diferit la bărbat şi la femeie.

Uretra masculină. Este un segment comun al aparatului urinar şi genital.

Uretra începe la nivelul orificiului uretral al vezicii urinare *(orificium urethrae internum)* şi se termină la nivelul meatului urinar *(orificium urethrae externum)*, situat la capătul liber al glandului penisului. Uretra se împarte în patru porţiuni: intramurală, de la baza vezicii urinare, foarte scurtă; prostatică, lungă de 3 cm, care trece prin prostată *(pars prostatica)*; membranoasă *(pars membranacea)*, ce străbate diafragma urogenitală; spongioasă *(pars spongiosa)*, înglobată în corpul spongios al penisului (în corpul cavernos al uretrei).

Porţiunea prostatică are raporturi variabile cu prostata, formînd un tunel în glandă, care este foarte apropiat de faţa anterioară a prostatei, putînd fi chiar neacoperit anterior de ţesut glandular.

Porţiunea membranoasă, numită astfel pentru că tunicile ei constitutive sînt înconjurate de sfincterul striat extern şi de fascia perineală, are raport anterior cu ligamentul transvers al perineului şi cu plexurile venoase vezicoprostatice, iar posterior, cu glandele bulbouretrale şi cu centrul tendinos al perineului.

@RedAbaris 2013

Porțiunea spongioasă se află în corpul spongios al penisului, în care pătrunde pe fața lui superioară, cu 0,5–1 cm anterior de capătul său posterior.

– *Forma uretrei* este variabilă, în concordanță cu starea sa funcțională și cu aspectul obținut prin explorare instrumentală sau radiologică. Uretra goală, în faza de repaus intermicțională, este un canal virtual, ai cărui pereți sînt în contact, iar la explorare prezintă zona de îngustare. În stare normală are aspectul de „S", prezentînd o curbură posterioară, concavă înainte, prin ocolirea dindărăt înspre înainte și de sus în jos a simfizei pubiene și o curbură anterioară, cu convexitatea înainte, a porțiunii aflată în penisul pendulant, care atîrnă sub simfiza pubiană. Dar și calibrul său determină anumite caractere morfologice. Astfel, uretra goală are pereții în contact, iar uretra plină are patru zone de îngustare: la nivelul orificiului extern, în corpul spongios pînă la unghiul prepubian, în zona membranoasă datorită sfincterului striat, la nivelul orificiului intern. Între aceste strîmtori există porțiuni dilatate, printre care și zona intraprostatică.

– *Aspectul interior* este și el variabil.

Astfel, la nivelul uretrei prostatice, peretele posterior, prezintă creasta uretrală *(crista urethralis)*, care, în porțiunea sa mijlocie, are o proeminență numită *veru montanum (colliculus seminalis)*, în vîrful căreia se deschide utricului prostatic *(utriculus prostaticus)*, canal închis în fund de sac ce pătrunde în prostată, fiind un rest al canalelor Müller. De o parte și alta se deschid cele două orificii ale ductelor ejaculatoare, nivel de la care uretra masculină devine cale comună uroseminală. Menționăm că *veru montanum (colliculus seminalis)* delimitează lateral niște depresiuni verticale, numite sinusuri prostatice *(sinus prostaticus)*, în care se deschid orificiile celor două canale ejaculatoare și vreo 10 orificii mai strîmte, ale celor 20–30 glande prostatice din uretră.

În porțiunea membranoasă se află orificiile glandelor uretrale.

La nivelul uretrei spongioase se deschid orificiile glandelor bulbouretrale (Cowper) și lacunele Morgagni *(lacunae urethrales)*, care se găsesc îndărătul bulbului corpului spongios. Ele sînt sinusuri mai mari *(foramina)* și mai mici *(foraminula)* ale mucoasei, limitate de plici în fundul cărora se deschid glandele uretrale (Littre). La 1–2 cm înaintea meatului urinar extern se află o plică transversală mucoasă *(valvula fossae navicularis)* (Guerin), de formă semilunară, care coboară de pe peretele posterior al fosei naviculare. Cateterizarea uretrei trebuie să țină seama de aceste amănunte morfologice ale pereților uretrei, deci să fie făcută cu multă grijă.

– În *structura uretrei* intră o tunică mucoasă și o tunică musculară. În porțiunea prostatică, peretele uretrei este solidarizat cu țesutul glandular, iar în cea spongioasă, cu corpul spongios al penisului.

Mucoasa este formată dintr-un epiteliu de tip urinar pînă la colicul seminal, apoi cilindric stratificat, pînă la fosa naviculară, pavimentos necheratinizat, la nivelul meatului și dintr-un corion fibroelastic bogat vascularizat, ce conține un plex venos alcătuit din lacune sangvine. În mucoasă există numeroase glande uretrale *(glandulae urethrales)*, intraepiteliale, intramucoase și tubuloacinoase, care secretă în mod discontinuu mucus ce protejează mucoasa uretrală de acțiunea corozivă a urinii, de multe ori acidă, în legătură cu natura alimentelor.

Musculatura conține fibre netede și striate. Fibrele netede sînt longitudinale, în continuitate cu cele ale stratului plexiform al vezicii urinare și

@RedAbaris 2013

circulare externe, care, la nivelul zonei inițiale a uretrei, formează sfincterul vezicii urinare *(sphincter vesicae superior)* (lissosfincter) aflat, parțial, în interiorul prostatei. Fibrele striate alcătuiesc sfincterul striat al uretrei (rabdosfincter), situat în afara prostatei, la nivelul uretrei membranoase, numit și *musculus sphincter vesicae inferior*, care este inervat de nervul rușinos.

– *Vascularizația și inervația uretrei.* Irigația arterială pentru uretra prostatică este asigurată de artera rectală medie și artera vezicală inferioară, pentru uretra membranoasă, de artera bulbului penisului, iar pentru uretra spongioasă, de artera uretrală și artera dorsală a penisului.

Venele drenează în plexul prostatic, pentru uretra prostatică, în vena rușinoasă internă, pentru porțiunea membranoasă și în vena dorsală profundă a penisului, pentru cea sopngioasă, în ultimă instanță ajungînd în vena iliacă internă.

Limfa merge în limfonodulii iliaci externi și interni pentru porțiunile prostatică și membranoasă și în limfonodulii inghinali și iliaci externi, pentru uretra spongioasă.

Uretra feminină. Este în pelvis și se întinde de la baza vezicii urinare la vulvă. Direcția sa este oblică în jos și înainte și paralelă cu cea a vaginei, situată posterior de ea; uretra descrie o ușoară curbă cu concavitatea anterioară, nefiind chiar rectilinie. Lungimea medie este de aproximativ 3–5 cm, iar diametrul este în jur de 7 mm. Zona cea mai strînsă și mai puțin dilatabilă este orificiul inferior (meatul urinar), restul uretrei fiind foarte extensibil.

– *Configurația* interioară e asemănătoare cu cea de la bărbat. Prezintă două pliuri longitudinale dintre care, cel median și posterior este mai evident, fiind numit creasta uretrală *(crista urethralis)*. Suprafața interioară a uretrei are numeroase orificii în care se deschid diverticuli analogi lacunelor lui Morgagni, pe care le întîlnim la uretra masculină.

Deosebim uretrei feminine două porțiuni: una superioară, intrapelvină, situată deasupra aponevrozei perineale mijlocii și alta inferioară, intraperineală.

Porțiunea pelvină a uretrei e înconjurată de sfincterul striat. Are raporturi: anterior, cu vena dorsală a clitorisului, cu plexul venos a lui Santorini, cu ligamentele pubovezicale și simfiza pubiană; lateral, cu lamele conjunctive sacro-recto-genito-pubiene și mușchii ridicători anali; posterior este în raporturi strînse cu vagina prin intermediul unui țesut conjunctiv dens, paracolpium.

Uretra perineală se situează anterior de vagină și este separată de aceasta prin țesut alcătuit din fibre conjunctive și musculare netede care formează septul uretrovaginal. Anterior și lateral este în raport cu fascia perineală mijlocie și mușchii transvers și sfincter ai uretrei. Sub aponevroza perineală mijlocie uretra este încrucișată de corpii cavernoși ai clitorisului și partea anterioară a bulbului.

Orificiul inferior al uretrei *(orificium seu ostium urethrae externum)* este situat la 20–25 mm posterior de clitoris și imediat anterior de tuberculul vaginal; marginea orificiului prezintă cute de aspect dantelat și adesea ele proemină formînd o eminență de formă și dimensiuni variabile numită papilă uretrală.

– *În ce privește structura* remarcăm următoarele. Porțiunea inițială este căptușită de uroteliu, cea mijlocie de un epiteliu cilindric stratificat sau pseudostratificat, epiteliul segmentului terminal fiind de tip cilindric stratificat. În corion se găsesc numeroase fibre elastice, ca și un bogat plex

@RedAbaris 2013

venos. Dispoziția fibrelor musculare care formează tunica mijlocie este similară cu cea de la bărbat – un strat intern de fibre longitudinale și unul extern de fibre circulare care, în porțiunea inițială a uretrei, formează un sfincter neted – (distal de orificiul extern se găsește sfincterul extern, format din fibre striate, care întăresc pe cele netede circulare). Uretra mai conține, în grosimea peretelui muscular, glandele parauretrale (Skene), în număr de două, plasate de fiecare parte a canalului uretral, canalele lor excretoare deschizîndu-se la nivelul mucoasei, de o parte și de alta a meatului. Datorită faptului că este scurtă, uretra feminină este de multe ori poartă de intrare a unor germeni care produc inflamația vezicii urinare (cistite).

– *Vascularizația și inervația.* Irigația arterială este asigurată, pentru porțiunea pelvină, de arterele vezicale inferioare și arterele vaginale, ramuri din artera rușinoasă internă, iar pentru porțiunea perineală, de arterele bulbare și bulbouretrale, ramuri ale arterei rușinoase interne. Venele uretrei drenează sîngele, superior, în plexul lui Santorini și în plexul vaginal și, inferior, în venele bulbare. Limfaticele duc limfa în nodulii iliaci externi și iliaci interni. Nervii provin din plexul pelvin inferior (hipogastric) și din nervul rușinos intern.

@RedAbaris 2013

APARATUL DE REPRODUCERE

Producerea gameţilor (ovule şi spermatozoizi), unirea lor, dezvoltarea zigotului (celula-ou rezultată din unirea spermatozoidului cu ovula) necesită o diferenţiere specifică a organelor genitale. Aceste organe au în alcătuirea lor: gonadele, ce produc gameţii şi hormonii sexuali; căile genitale, ce servesc transportului gameţilor, iar la sexul feminin, dezvoltării oului (intrauterin); glandele de pe traiectul aparatului genital, ale căror secreţii favorizează unirea gameţilor; organele genitale externe destinate copulaţiei.

IX. Aparatul genital masculin

Aparatul genital masculin poate fi sistematizat topografic în două segmente importante: organe genitale interne şi organe genitale externe (fig. 175).

Organele genitale masculine interne

Testiculele

Testiculele, în număr de două, sînt organe producătoare de spermatozoizi şi, în acelaşi timp, glande cu secreţie internă care elaborează hormonii androgeni.

Se dezvoltă în regiunea lombară, de unde descind *(descensus testis)* de-a lungul peretelui dorsal al cavităţii abdominale, trec prin canalul inghinal şi ajung în scrot, unde le găsim în mod normal la naştere, despărţite prin septul scrotal *(septum scroti)*. Există şi posibilitatea opririi acestui proces de coborîre a testiculelor, la diferite niveluri, respectiv, în cavitatea abdominală, în canalul inghinal sau în dreptul orificiului extern al aceluiaşi canal, ceea ce constituie ectopia testiculară, uni- sau bilaterală. Ea necesită intervenţie chirurgicală sau tratament medical, deoarece, în caz contrar, se instalează atrofia testiculară.

Configuraţia externă. Forma testiculelor este ovoidală, turtită transversal, cu axul oblic de sus în jos şi dinainte-înapoi. Au dimensiuni medii de 4–5 cm, în lungime şi 2,5 cm grosime, culoare alb-albăstruie şi consistenţă fermă, elastică, asemănătoare cu a globului ocular, fiind în între-

@RedAbaris 2013

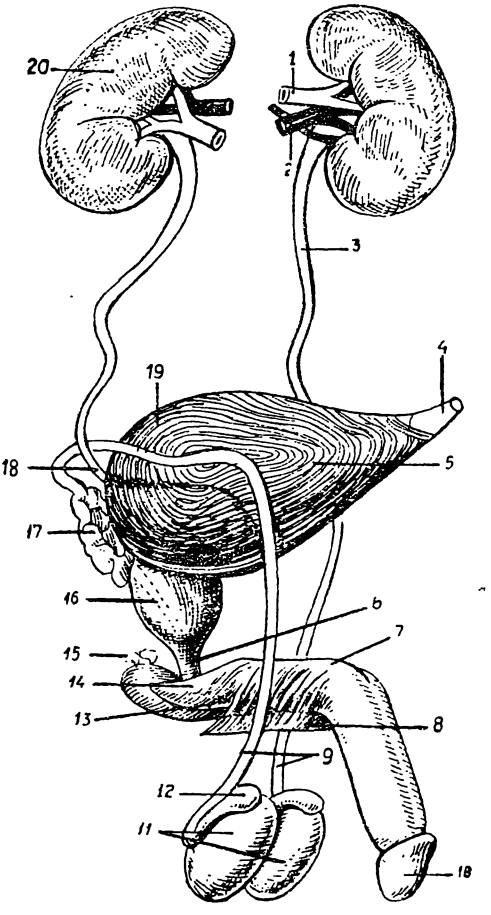

Fig. 175. Aparatul urogenital la bărbat (vedere de ansamblu)

1 — v. renală stîngă; 2 — a. renală stîngă; 3 — ureterul sting; 4 — ligamentul ombilical median (uraca); 5 — corpul vezicii; 6 — porțiunea membranoasă a uretrei; 7 — corpul cavernos al penisului; 8 — corpul spongios al penisului; 9 — canalul deferent; 10 — glandul penisului; 11 — testiculele; 12 — epididimul; 13 — m. ischiocavernos; 14 — rădăcina penisului; 15 — glanda bulbouretrală; 16 — prostata; 17 — vezicula seminală; 18 — ureterul drept; 19 — fundul vezicii; 20 — rinichiul drept

gime acoperite de seroasa vaginală. Prezintă două fețe, medială și laterală, două margini, superoanterioară, liberă și inferoposterioară, și două extremități, superioară *(extremitas superior seu capitalis)* și inferioară *(extremitas inferior)*.

Fața medială este ușor convexă, acoperită de seroasa vaginală, fața laterală este acoperită, ca și cea medială, de seroasa derivată din peritoneu (denumită *epiorchium*). Este mai tare boltită decît cea medială. În apropierea marginii posterioare, seroasa se insinuează între corpul epididimului și fața laterală a testiculului și formează fundul de sac vaginal interepididimotesticular (bursa testiculară sau ***sinus epididymis***); marginea superioară este în raport cu epididimul și cu vasele funiculului spermatic. Extremitatea superioară este acoperită de capul epididimului. Între capul epididimului și testicul există un mic corp ovoid, numit hidatida sesilă a lui Morgagni *(appendix testi)*, plină cu o substanță gelatinoasă (este un vestigiu al extremității superioare a canalului lui Müller); extremitatea inferioară se află în afara vaginalei și dă inserție ligamentului epididimar inferior. Puțin mai jos de el se găsește un fascicul de fibre conjunctive elastice și musculare netede, care se întinde de la extremitatea inferioară a testiculului și a epididimului, la fața profundă a scrotului, fixînd testiculul de scrot (*gubernaculum testis* a lui Hunter).

Sub seroasa vaginală, adică sub epiorchium, testiculul este învelit într-o membrană fibroasă, densă, numită albugineea. Grosimea albugineii, care este în medie 1 mm, crește la nivelul marginii posterioare a testiculului, îndeosebi în jumătatea superioară, unde este mult mai mare și alcătuiește *mediastinum testis* sau corpul lui Highmor, de forma unei piramide triunghiulare. Prin vîrful acesteia pătrund, în testicul, vasele sangvine și ies din el 10—15 canalicule *(ductuli efferentes)*, ce aparțin căilor spermatice, care străbat tunica albuginee și pătrund în capul epididimului. De la nivelul vîrfului și fețelor laterale ale corpului lui Highmor por-

@RedAbaris 2013

nesc numeroase septuri conjunctive, care împart testicului în lobuli. Aceştia, de formă piramidală sau conică, a căror bază este situată pe albuginee, opusă ca dispoziţie mediastinului, sînt în număr de 200–300 şi conţin canaliculele seminifere *(tubulii seminiferi contorti)*. Lungimea acestor canalicule foarte flexuoase este între 0,70–0,80 m, numărul lor variază de la 1–4, şi în fiecare lobul există anastomoze între ele.

Ele formează parenchimul testicului *(parenchyma testis)* şi reprezintă porţiunea glandulară a acestuia, constituită dintr-o membrană bazală, pe care se găsesc două feluri de celule: celulele germinative de diferite vîrste (cele mai vîrstnice, spermatogoniile, dau naştere, înspre lumenul tubilor, la celule din ce în ce mai tinere, iar în lumenul tubilor contorţi sînt spermatozoizii sau spermiile), care sînt implantate în celelalte celule ale tubilor, în celulele de sprijin ale lui Sertoli.

Între tuburile contorte, în ţesutul conjunctiv se găsesc celulele interstiţiale ale lui Leydig, cu funcţie secretoare internă.

Tuburile contorte se îndreaptă spre mediastinul testicular, unde dau naştere reţelei testiculare a lui Haller, din care iau naştere ducturile eferente, ce se deschid în capul epididimului.

Epididimul

Este un organ tubular, alungit, situat pe marginea posterioară a testicului, fiind concav anteroinferior, deci adaptat orientării convexe a marginii posterioare a testicului.

Prezintă trei părţi: un cap *(caput)*, un corp *(corpus)* şi o coadă *(cauda epididymis)*. Are o lungime de circa 5 cm şi o lăţime de 12 mm la nivelul capului, grosimea sa diminuînd de la cap spre coadă, ceea ce îi dă forma unei virgule mari.

Capul este voluminos şi unit cu testicului prin ducturile eferente, ţesut conjunctiv fibros şi seroasă vaginală.

Pe capul epididimului există implantată o veziculă, inconstantă, care este un rest al extremităţii superioare a canalului lui Wolff. Corpul este prismatic-triunghiular, deasupra lui putînd exista nişte mici vezicule care alcătuiesc organul lui Giraldes, rest al canalelor lui Wolff, corespunzînd *paraepididimului*, iar coada este turtită de sus în jos. Seroasa vaginală acoperă epididimul şi se reflectă pe testicul formînd fundul de sac interepididimotesticular (bursa testiculară sau sinusul epididimar). Epididimul este în raport, medial, cu elementele cordonului spermatic, iar faţa sa inferioară e aderentă de testicul prin intermediul unui ţesut conjunctiv. Extremitatea inferioară se continuă cu canalul deferent şi formează cu acesta un unghi ascuţit, în ac de păr deschis în sus. Ca şi testicului, epididimul este unit cu scrotul prin ligamentul scrotal *(gubernaculum testis)* şi două ligamente epididimare: unul superior şi celălalt inferior, între ele fiind format sinusul epididimar prin insinuarea seroasei între testicul şi epididim.

Epididimul este, de fapt, un conduct foarte sinuos, avînd derulaţi în jur de 6 m lungime, care sînt înghemuiţi în cei 5 cm cît măsoară el *in situ*. Aceste sinuozităţi sînt unite prin ţesut conjunctiv, care formează epididimului o aşa-zisă albuginee epididimară, dar departe de a fi atît de densă ca aceea a testicului, astfel că poate să se tumefieze în cazul unei inflamaţii.

@RedAbaris 2013

Canalul deferent

Începe la coada epididimului și se termină la punctul de unire a veziculelor seminale și canalului ejaculator. Este un conduct cilindric, cu excepția porțiunii din vecinătatea terminării sale, unde calibrul i se mărește, suprafața sa devine neregulată, cu boseluri, cărora, în interior, le corespund diverticulii ce formează ampula canalului deferent *(ampulla ductus deferentis)*. Are o consistență fermă, o lungime de circa 60 cm și diametrul de 3–4 mm.

Canalul deferent prezintă următoarele porțiuni: epididimotesticulară, funiculară, iliopelvină (fig. 176).

Porțiunea epididimotesticulară se întinde de la coada epididimului, de unde se îndreaptă în sus, pe marginea posterioară a testiculului, în lungimea feței mediale a epididimului, fiind despărțit de epididim prin venele spermatice ale plexului posterior.

Porțiunea funiculară începe de la partea superioară a corpului epididimului, de unde canalul deferent ia o direcție verticală pînă la orificiul extern al canalului inghinal. În acest traiect canalul deferent face parte din cordonul spermatic (funiculul spermatic).

Funiculul spermatic *(funiculus spermaticus)* este pedicului care suspendă testiculul și epididimul în scrot. El conține canalul deferent, arterele spermatică internă (testiculară), deferențială și cremasterică, firișoare ner-

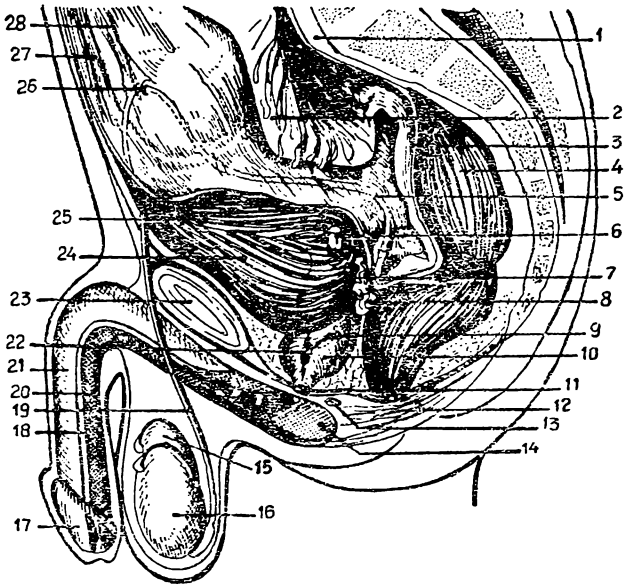

Fig. 176. Organele genitale masculine

1 — promontorul; 2 — colonul sigmoid; 3 — peritoneul; 4 — ampula rectală; 5 — ductul deferent; 6 — ureterul; 7 — sacul recto-vezical; 8 — vezicula seminală; 9 — ductul ejaculator; 10 — prostata; 11 — diafragmul urogenital și uretra membranoasă; 12 — anusul și sfincterul anal extern; 13 — glandele bulbouretrale (Cowper); 14 — bulbul penian; 15 — epididimul; 16 — testiculul; 17 — glandul penian; 18 — uretra spongioasă; 19 — ductul deferent; 20 — corpul spongios; 21 — corpii cavernoși; 12 — uretra prostatică; 23 — simfiza pubiană; 24 — vezica urinară; 25 — apexul vezicii urinare; 26 — orificiul inghinal profund și ductul deferent; 27 — cuta ombilicală medială; 28 — cuta ombilicală laterală.

@RedAbaris 2013

voase care însoţesc aceste artere, plexurile venoase spermatice anterior şi posterior, bogat anastomozate, care formează vena spermatică, vase limfatice şi ligamentul lui Cloquet, rezultat din obliterarea canalului peritoneovaginal. Toate aceste elemente sînt unite prin ţesut conjunctiv fibros.

Porţiunea inghinală, situată în canalul inghinal, se întinde de la orificiul superficial al canalului inghinal pînă la orificiul profund al canalului, la nivelul căruia pătrunde în cavitatea abdominopelvină. Are raporturi la fel cu elementele cordonului spermatic, la care se adaugă cele cu ramurile nervilor abdominogenital şi genitofemural şi cu artera funiculară. La nivelul orificiului profund al canalului inghinal elementele funiculului spermatic se separă. Venele plexului spermatic anterior formează vena spermatică, ce urcă pe peretele abdominal posterior vărsîndu-se diferit în dreapta faţă de stînga; venele plexului spermatic posterior se deschid în vena epigastrică; canalul deferent, însoţit de artera deferenţială, pătrund în cavitatea pelvină, încrucişează vasele epigastrice, trece deasupra lor, descriind o curbă a cărei concavitate inferioară este opusă celei cu concavitate superioară descrisă de artera epigastrică, încrucişează în continuare vasele iliace externe şi descinde în cavitatea pelvină.

Aici ajunge pe partea laterală a vezicii urinare, trecînd peste ureter şi artera ombilicală, ocoleşte baza veziculei seminale, devine retrovezical şi prezintă, la acest nivel, o dilatare ampulară *(ampulla ductus deferentis)*, care este în raport anterior cu fundul vezicii urinare, posterior, cu ampula rectală, medial delimitează, cu ductul de partea opusă, triunghiul interdiferenţial, iar lateral este în raport cu vezicula seminală *(glandula vesiculosa)* de aceeaşi parte.

In structura sa deosebim o tunică externă, adventicea, formată din ţesut conjunctiv, o tunică mijlocie, musculara, care prezintă fibre cu traiect spiralat şi o tunică internă, mucoasa, de tip epitelial.

Vascularizaţia şi inervaţia testiculului, epididimului şi canalului deferent

Irigaţia arterială a testiculului este dată de artera spermatică, ram din artera aortă. Epididimul este irigat tot de artera spermatică şi de artera deferenţială, ram din artera vesiculodeferenţială, ram din artera iliacă internă (hipogastrică). Canalul deferent, în porţiunile epididimotesticulară şi funiculară, este irigat de artera deferenţială şi de ramuri din artera funiculară, ram din artera epigastrică inferioară, care se anastomozează cu arterele spermatică şi deferenţială.

Venele testiculului şi părţii anterioare a epididimului constituie grupul venos anterior sau plexul spermatic anterior, iar venele părţii posterioare a epididimului formează plexul spermatic posterior. Venele canalului deferent drenează, pe de o parte, în cele două plexuri venoase menţionate, iar pe de altă parte, în bazin, în plexurile vezicoprostatic şi seminal.

Limfaticele testiculului şi *epididimului urcă* de-a lungul vaselor spermatice şi drenează în limfonodulii abdominoaortici. Uneori, o parte din limfaticele testiculului drenează într-un nodul iliac extern situat la bifurcarea arterei iliace comune. Limfaticele canalului deferent drenează în limfonodulii iliaci externi şi interni.

Inervaţia testiculului şi *epididimului provine* din plexul solar prin plexul spermatic şi din plexul hipogastric prin plexul veziculodeferenţial.

@RedAbaris 2013

Ductul ejaculator *(ductus ejaculatorius)*

Ductul ejaculator, aflat în continuarea ductului deferent, se formează deasupra bazei prostatei, prin unirea canalului deferent cu ductul excretor al veziculei seminale, apoi pătrunde în parenchimul prostatic şi se deschide în uretra prostatică, printr-un orificiu situat pe colicului seminal.

Structura sa este asemănătoare cu cea a ductului deferent, cu deosebirea că lumenul său, comparativ cu cel al ductului deferent, este mai îngustat, ceea ce permite expulzarea spermei, cu putere şi viteză crescute, în uretră, cînd musculatura ductului deferent se contractă.

Se descriu trei tunici: adventicea, situată extern, ce lipseşte în porţiunea intraprostatică, musculatura, formată dintr-un strat longitudinal şi unul circular şi mucoasa, formată dintr-un corion şi un epiteliu cilindric unistratificat.

Prostata

Este situată într-o lojă bine delimitată, care permite efectuarea în bune condiţii a intervenţiilor chirurgicale (fig. 177).

Prostata este un organ glandular de mărimea unei castane, anexat aparatului genital masculin, situat în spaţiul pelvisubperitoneal, deasupra diafragmei urogenitale şi sub vezica urinară, de care este legată strîns. Ea se dezvoltă în jurul porţiunii iniţiale a uretrei, care o străbate şi are cu ea raporturi foarte intime anatomotopografice şi clinicooperatorii.

La bărbatul adult, prostata are 20–30 mm lungime, 40 mm lărgime şi 25–30 mm grosime. Greutatea ei normală este 20–25 g.

Configuraţia externă. Are forma unui con turtit dinainte-înapoi, cu baza superioară spre fundul vezicii şi vîrful inferior. Este străbătută de porţiunea prostatică a uretrei *(pars prostatica urethrae)*, baza este în raport cu vezica, iar vîrful cu diafragma urogenitală. Faţa sa anterioară este în raport cu simfiza pubiană, iar faţa posterioară cu rectul *(facies rectalis)*. Prin tact rectal poate fi palpată şi masată. Feţele laterale sînt în raport cu muşchii radicători anali.

Este constituită din doi lobi laterali, care sînt legaţi prin istmul prostatic, posterior şi porţiunea preuretrală, anterior. La unii bătrîni istmul se hipertrofiază şi dă naştere unui lob mijlociu, generînd adenomul de prostată dezvoltat în uretră şi vezică (în uvula acesteia), care trebuie să fie îndepărtat chirurgical.

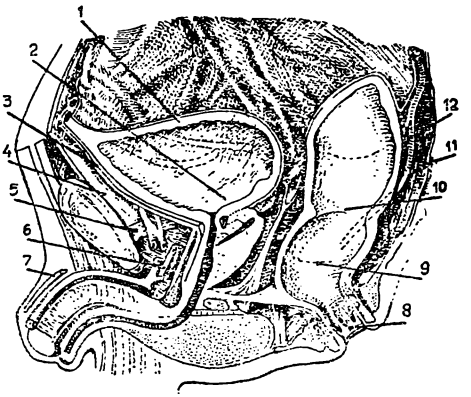

Fig. 177. Secţiune transversală prin bazin la bărbat

1 – vezica urinară; 2 – trigonul lui Lieutaud (între cele două orificii ureterale şi orificiul uretral); 3 – aponevroza ombilicoprevezicală; 4 – prostată; 5 – ligamentul pubovezical; 6 – plexul venos al lui Santorini; 7 – vena dorsală superficială a penisului; 8 – canalul anal; 9 – valvula rectală inferioară; 10 – valvula rectală mijlocie; 11 – aponevroza presacrală; 12 – spaţiu vascular retrorectal

@RedAbaris 2013

Uretra prostatică o străbate pe o lungime de 3 cm. Ea prezintă, pe peretele ei dorsal, așa-numitul colicul seminal, prelungit în sus și în jos prin *crista uretralis*. Pe colicului seminal se găsește utricula prostatică, un tub în deget de mănușă adînc de 9–10 mm. Este un rest al canalului lui Müller, care reprezintă vagina masculină.

De o parte și de alta se deschid canalele ejaculatoare și orificiile celor 30–50 de glande tubuloalveolare proprii, care sînt înfășurate în țesut conjunctiv și fascicule de musculatură netedă (ce alcătuiesc așa-numitul mușchi prostatic).

Secreția prostatei este viscoasă, cu un miros caracteristic și are funcția de a contribui la mobilitatea spermatozoizilor, care se mișcă cu o viteză de 25 μ pe secundă.

Loja. Prostata este situată într-o lojă limitată de șase pereți.

Peretele posterior este format de aponevroza prostatoperitoneală a lui Denonvilliers (sept rectovezical).

Peretele anterior este alcătuit de pubis.

Pereții laterali, drept și stîng, sînt formați din țesutul conjunctiv, care intră în alcătuirea lamelor sacro-recto-genito-pubiene și din mușchii ridicători anali; în grosimea lor se găsesc plexurile venoase laterale ale prostatei.

Peretele superior este format din ligamentele puboprostatice și de fundul vezicii urinare, și înapoi de ducturile deferente și veziculele seminale (glandele veziculare).

Peretele inferior este format din diafragma urogenitală.

Loja comunică, prin spațiile dintre ligamentele puboprostatice, cu spațiul prevezical, iar posterior cu spațiul retrovezical. Între lojă și glandă se formează spațiul periprostatic, în care se găsește țesut conjunctiv lax. În jurul glandei, acest țesut condensat formează fascia periprostatică (*fascia prostatae*). Lateral de acest țesut se găsesc plexurile venoase vezicoprostatice. Fascia periprostatică nu trebuie confundată cu capsula proprie a glandei. Prostata este fixată prin perineu, prin ligamentele puboprostatice și prin aderențele cu uretra și cu vezica urinară.

Raporturile prostatei pot fi sistematizate în două categorii: raporturi intrinseci, cu organele care o străbat și raporturi extrinseci, realizate prin intermediul pereților lojei prostatice.

Raporturile intrinseci sînt cu uretra prostatică și ductele ejaculatoare.

Datorită raporturilor strînse ale prostatei cu porțiunea prostatică a uretrei, ca urmare a măririi de volum a prostatei (*hipertrofia prostatei*) se poate obstrua uretra cu imposibilitatea de a elimina urina din vezică. Se formează globul vezical care impune evacuarea de urgență fie prin sondaj vezical (sondă de cauciuc), fie prin puncție imediat deasupra simfizei pubiene.

Atitudinea modernă și cea mai logică în caz de adenom de prostată constă în efectuarea intervenției chirurgicale, care constă în îndepărtarea lobului hipertrofiat al prostatei. Aceasta se poate realiza și cu ajutorul unui instrument numit rezectoscop care se introduce în uretră (rezecție transuretrală a prostatei), se face ligatura temporară a canalelor deferente pentru prevenirea infecției.

Uretra membranoasă este partea cea mai îngustă a uretrei după ce s-a intrat în orificiul uretral extern. Îngustimea sa se datorează contracției sfincterului uretral. Acestui înveliș muscular circular i se datorează, de asemenea, faptul că uretra membranoasă este partea cea mai puțin extensibilă a canalului.

Raporturile extrinseci ale prostatei sînt următoarele: anterior, cu simfiza pubiană, de care este despărțită printr-un spațiu în care se găsește țesut conjunctiv și plexul venos prostatic, delimitat superior de ligamentele

@RedAbaris 2013

puboprostatice; posterior, cu ampula rectală, de care e separată prin aponevroza prostatoperitoneală a lui Denonvilliers; inferolateral, cu mușchii ridicători anali, cu lamele sacro-recto-genito-pubiene și cu prelungirile anterioare ale foselor ischiorectale; superior, baza prostatei *(basis prostatae)* este în raport cu baza vezicii urinare, veziculele seminale și ductele deferente; inferior, vîrful prostatei *(apex prostatae)* este în raport direct cu diafragma genitală pe care se sprijină.

Structural, prostata este alcătuită din substanță glandulară *(substantia glandularis)* și o stromă musculoconjunctivă, în care preponderente sînt fibrele musculare netede, specifice acestei glande, avînd rolul de a evacua secreția prostatică în timpul ejaculării.

Substanța glandulară formează patru lobi: doi lobi laterali *(lobus dexter, lobus sinister)*, istmul prostatei *(isthmus prostatae)*, ce unește cei doi lobi laterali și se află înaintea uretrei, putînd lipsi uneori, lobul mijlociu *(lobus medius)*, situat în partea posterosuperioară a glandei și lobul posterior *(lobus posterius)* situat în porțiunea posteroinferioară din apropierea rectului.

Glandele sînt de două categorii: periuretrale, de tip mucos, situate în jurul uretrei, care se deschid prin mici orificii în uretră și glandele prostatice propriu-zise, de tip tubuloalveolar, în număr de 30–50, ale căror canale excretoare se unesc formînd ductele prostatice *(ductuli prostatici)*, ce se deschid în sinusurile prostatice; ele sînt în raport sfincterul uretral sînt extrasfincteriane, spre deosebire de cele periuretrale, ce sînt intrasfincteriene.

Stroma interglandulară este formată din fibre musculare netede, colagene și elastice.

Prostata este învelită într-o capsulă proprie, formată din țesut conjunctiv dens, fibre elastice și musculare netede, de la nivelul căreia pornesc septuri conjunctivomusculoelastice ce despart parenchimul glandular în lobuli și converg într-o zonă centrală, străbătută de ductele ejaculatoare și utriculul prostatic, uretra situîndu-se anterior.

Vascularizația și inervația prostatei. Irigația arterială este dată de arterele vezicale inferioare *(a. vesicalis inferior)* și arterele rectale mijlocii *(a. rectalis media)*.

Venele se deschid în plexul venos prostatic, ce înconjoară glanda și apoi drenează în vena rușinoasă internă *(v. pudenda interna)*.

Legătura între plexul venos prostatic și plexul venos vertebral este importantă din punct de vedere clinic. Venele avalvulare din plexul venos prostatic drenează în venele vertebrale avalvulare. Deoarece sîngele poate curge în ambele direcții, el poate fi împins, în cursul tusei, strănutului sau unui efort, din plexul venos prostatic în venele vertebrale. O dată ajuns în plexul venos vertebral, sîngele poate trece și în venele intervertebrale segmentare și de acolo în sistemul venos azigos. Deci, sîngele din uretră și vezica urinară poate ajunge la inimă prin vena cavă superioară în loc să treacă prin vena cavă inferioară. Plexul venos vertebral intern este suficient de mare pentru a transporta sîngele pelvian, dacă vena cavă inferioară este obstruată. Celulele canceroase dintr-o tumoare de prostată pot metastaza pe această cale în coloana vertebrală, invadînd vertebrele și generînd tumori canceroase secundare (metastaze). În acest fel se explică frecvența mare a metastazelor vertebrale după cancere de prostată.

Limfa merge în limfonoduli iliaci interni, externi și sacrați.

Inervația este dată de plexul prostatic, ramificație a plexului hipogastric inferior ce conține fibre simpatice și parasimpatice.

@RedAbaris 2013

Prostata prezintă un mare interes medical, deoarece hiperplazia nodulară benignă a prostatei este o afecțiune obișnuită la bărbații vîrstnici. Această afecțiune începe spre vîrsta de 50 de ani și duce la grade variabile de obstrucție a colului vezical. Dimensiunile și activitatea prostatei sînt reglate de hormonii sexuali. Prostata este mică la naștere, dar crește rapid în volum la pubertate (între 13 și 16 ani). La majoritatea bărbaților prostata se mărește progresiv *(hipertrofie)*, însă la unii devine mai fibroasă și se micșorează (adică suferă un proces de *atrofie*). Etiologia sau cauza acestor modificări nu se cunoaște, dar ele sînt probabil legate de modificările endocrine, în special ale hormonilor sexuali, care se produc în această perioadă din viață.

Hipertrofia benignă a prostatei afectează o mare proporție de bărbați vîrstnici și, reprezintă o cauză obișnuită de obstrucție vezicală, care duce la nictiurie (necesitatea de a urina frecvent în timpul nopții), disurie (dificultate sau durere în timpul urinării) și nevoia urgentă de a urina. Prostata mărită de volum proemină în vezica urinară, împiedicînd fluxul urinar prin ridicarea orificiului uretral intern deasupra planșeului vezicii și prin alungirea și distorsiunea uretrei prostatice. Uneori, creșterea excesivă a prostatei interesează în special lobul median și constituie un mecanism asemănător unei valvule dispusă în dreptul orificiului uretral intern. Ca urmare, cînd bolnavul face eforturi pentru a urina, obstrucția orificiului vezical se accentuează. Pentru efectuarea micțiunii mușchii vezicali se hipertrofiază. Ulterior, apare dilatația vezicii urinare și, retrograd, a căilor urinare (ureter și bazinet). O parte din urină continuă să stagneze în vezică și după micțiunea fiziologică, fapt ce produce infecția urinară sau/și calculii vezicali.

Dacă nu se intervine chirurgical, infecția poate să determine pielocistite sau nefrite ascendente, cu prognostic grav. De aceea se impune îndepărtarea hipertrofiei de prostată pe cale chirurgicală *(prostatectomie)*.

Cancerul *(adenocarcinomul)* de prostată este una din tumorile cele mai obișnuite la bărbați care, microscopic, se găsește la autopsie la aprox. 60% din bărbați în vîrstă de peste 80 de ani (Strukov). Cancerul de prostată metastazează atît prin vasele sangvine (diseminare hematogenă), cît și prin cele limfatice (diseminare limfogenă). O bază anatomică pentru formarea de metastaze în coloana vertebrală și pelvis o constituie comunicările venoase avalvulare între plexul venos prostatic și plexul venos vertebral, în special plexul vertebral intern (extradural). Principalele conexiuni sînt prin venele pelviene și vena iliacă comună spre vena lombară ascendentă. S-a arătat că efortul pentru a urina deoarece cancerul prostatei împiedică fluxul urinar, face ca sîngele care drenează plexul venos prostatic să-și inverseze fluxul și să treacă prin venele lombare în plexurile venoase vertebrale.

Este posibil ca celulele canceroase să disemineze prin limfaticele pelviene (metastaze limfogene) în ganglionii limfatici din jurul arterelor iliacă internă, iliacă comună și aortei. Celulele tumorale din prostată pot trece, de asemenea, prin venele pelviene la vena cavă inferioară, inima dreaptă, plămînii, inima stîngă și apoi în tot corpul. Celulele canceroase prostatice tind în mai mare măsură să producă metastaze osoase decît metastaze organice și provoacă cu mai mare probabilitate o creștere a densității osoase decît destrucție osoasă.

Fața posterioară a prostatei este palpabilă prin rect. Numai peretele anterior al rectului și septul rectovezical despart degetul inmănușat al examinatorului de prostată. Palparea rectală a prostatei oferă informații asupra volumului și consistenței acesteia: de exemplu, o prostată afectată de o tumoare malignă este la palpare dură și nodulară în timp ce în cazul unei prostatite (inflamația prostatei) se palpează o prostată mărită de volum, sensibilă, fluctuentă. În unele cazuri se efectuează masajul prostatei, spre a obține lichid prostatic pentru examenul microscopic și bacteriologic.

Poziția prostatei față de structurile anatomice din jur depinde de starea vezicii: dacă este plină sau nu. O vezică plină deplasează prostata în jos, astfel încît ea este mai ușor palpabilă; ca urmare, un examinator neavertizat sau necunoscător poate presupune că prostata este hipertrofiată pentru că se palpează atît de ușor deși în realitate ea este normală.

Pe secțiuni histologice ale prostatei se văd, în mod obișnuit, mase rotunde sau lamelate elipsoide, numite concrețiuni prostatice *(corpora amylacea)*, în tubi sau alveole. Numărul lor crește cu vîrsta. Concrețiunile prostatice mici ies afară din glandă odată cu secrețiile și se adaugă la sperma. Concrețiunile mari nu pot trece prin canalicule prostatice extrem de mici și rămîn în prostată. Dacă concrețiunile prostatice se calcifică, poartă denumirea de calculi (pietre) prostatici. Unii din aceștia se măresc foarte mult și pot fi palpați în timpul masajului prostatei, dacă sînt superficiali, sub capsula prostatică. Deoarece sînt ferm încorporați în stroma fibroasă a prostatei, ei simulează duritatea neregulată a unui carcinom. În unele cazuri, calculii sînt relativ liberi și dau degetului palpator impresia unei păstăi de fasole.

@RedAbaris 2013

Veziculele seminale

Sînt în număr de două, avînd rol, pe de o parte, în realizarea unei secreții ce se adaugă lichidului seminal, iar pe de altă parte, ca rezervor în care se acumulează secreția conductelor spermatice. De formă conică, orientate oblic, au suprafața neregulată, datorită torsionării lor; situate deasupra prostatei, între rect și vezica urinară.

Au **raporturi,** anterior, cu fundul vezicii urinare, posterior, cu rectul, medial, cu porțiunea ampulară a ductelor deferente, iar lateral, cu plexul venos prostatic. Baza lor este în raport cu fundul de sac rectovezical (Douglas) și este încrucișată de ureter (înainte de a pătrunde în vezica urinară), iar vîrful se continuă cu ductul excretor *(ductus excretorius),* care se unește cu ductul deferent, și formează ductele ejaculatoare. Aspectul interior este areolar, dat de existența a numeroase plice și diverticuli.

În constituția lor deosebim o adventice situată extern, o tunică musculară, formată din fibre superficiale longitudinale și circulare profunde și o mucoasă *(tunica mucosa),* în interior, formată din celule secretorii.

Vascularizația și inervația. Irigația arterială este asigurată de ramuri din artera vezicală inferioară și artera rectală medie, venele merg la plexul vezical și prostatic, limfa drenează în limfonodulii iliaci interni, iar nervii provin din plexurile hipogastric inferior, vezical și prostatic.

Organele genitale masculine externe

Scrotul

Scrotul este un sac proeminent, nepereche și median, care atîrnă în perineul anterior între coapse, fiind suspendat de regiunea pubiană. Volumul și forma lui variază după vîrstă. Prezintă pe fața anteroinferioară o sutură mediană (rafeul scrotului) *(raphe scroti),* care îi dă un aspect bilobat. Este împărțit printr-un perete *(septum scroti)* în două cavități, cîte una pentru fiecare testicul. *Septum scroti* este alcătuit din toate tunicile scrotului, cu excepția pielii (fig. 178).

Structura. Scrotul, fiind o formațiune derivată din peretele abdominal ventral este alcătuit din următoarele tunici suprapuse:

– pielea, pigmentată și prevăzută cu pori;

– tunica dartos *(tunica dartos),* formată dintr-un mușchi pielos cu multe fibre netede;

– fascia cremasterică *(fascia cremasterica Cooperi)* continuă fascia mușchiului oblic extern (mușchiul cremaster provine din mușchii oblic intern și transvers ai abdomenului);

– tunica vaginală comună *(tunica vaginalis communis)* derivă din *fascia transversalis* și învelește nemijlocit funiculul spermatic, iar prin intermediul tunicii vaginale, testiculul;

– tunica vaginală proprie *(tunica vaginalis propria),* membrană seroasă, dependință a peritoneului, se invaginează înaintea coborîrii testiculului și a epididimului în scrot; este formată din două foițe, parietală *(lamina parietalis seu periorchium)* și viscerală *(lamina visceralis seu epiorchium),* care delimitează între ele cavitatea vaginală sau scrotală *(cavum scroti).*

Colecția de lichid în cavitatea vaginală se numește *hidrocel.* În viața embrionară, între cavitatea peritoneală și tunica vaginală este prezent un canal de legătură *(pro-*

@RedAbaris 2013

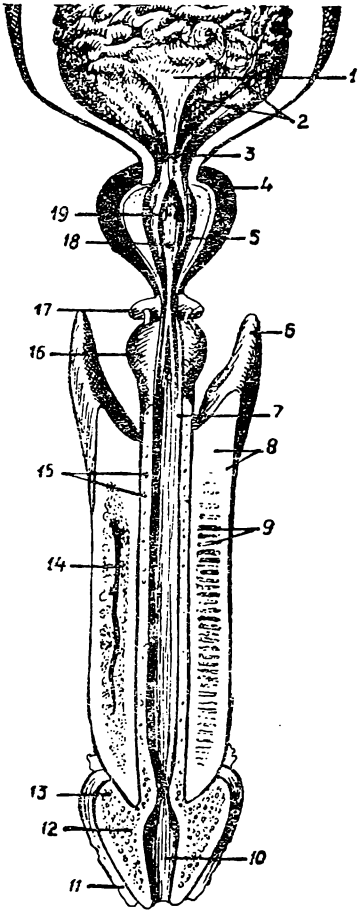

Fig. 178. Vezica urinară şi uretra masculină

1 — trigonul vezical; 2 — orificiul ureteral; 3 — orificiul uretral; 4 — prostata; 5 — canalele prostatice; 6 — rădăcina penisului; 7 — canalele excretoare glandulare (bulbouretrale); 8 — tunica albuginee a corpului cavernos; 9 — trabeculele corpului cavernos; 10 — fosa naviculară a uretrei; 11 — prepuţul; 12 — glandul penian; 13 — coroana glandului; 14 — artera profundă a penisului; 15 — corpul spongios al penisului; 16 — bulbul penisului; 17 — glanda bulbouretrală; 18 — caliculele seminale; 19 — canalele ejaculatorii

cessus vaginalis peritonealis), care este obliterat în mod normal la naştere; în caz de persistenţă, constituie o cale pentru coborîrea anselor intestinale în scrot, dînd naştere unei hernii congenitale indirecte. Cînd procesul vaginal este închis la nivelul orificiului profund al canalului inguinal şi, în urma unui efort sau din altă cauză, se creează o hernie dobîndită indirectă, atunci această hernie are un sac herniar propriu, peritoneal, creat de ansele intestinale care împing peritoneul.

Cavitatea scrotală poate fi inflamată, cînd în ea apare un exudat care constituie hidrocelul.

Vascularizaţia şi inervaţia. Arterele scrotului se împart în superficiale şi profunde. Arterele superficiale sînt ramuri din arterele ruşinoase interne şi arterele ruşinoase externe, din artera femurală (arterele scrotale anterioare), iar cele profunde, din artera funiculară, ramură a arterei epigastricei (arterele cremasterice, spermatica externă).

Venele prezintă un grup lateral, care se deschide în vena safena, marea vena femurală şi în vena epigastrică inferioară şi un grup dorsal, care se varsă în venele ruşinoase interne.

Limfaticele scrotului sînt tributare limfonodulilor inghinali superficiali (grupurile superomediali şi inferomedial).

Nervii sînt senzitivi, motori şi vegetativi. Provin din nervul ruşinos intern prin nervii scrotali şi din nervii genitofemurali şi abdominogenitali.

Penisul *(penis sive membrum virile)*

Penisul este organul copulator masculin; conţine şi porţiunea spongioasă a uretrei, deci, în consecinţă, este şi organ al micţiunii.

Are două porţiuni, una posterioară perineală *(radix penis)*, situată în baza peniană a perineului, cealaltă anterioară sau liberă *(corpus penis)*. Ultima constituie penisul propriu-zis *(pars pendula)*. În stare de flaciditate, porţiunea ventrală coboară vertical, formînd cu porţiunea perineală unghiul penian, care se şterge în momentul erecţiei.

Are o lungime de 10—11 cm şi o circumferinţă de 8—9 cm. În stare de erecţie aceste dimensiuni cresc, putînd ajunge de o lungime de 14—18 cm.

@RedAbaris 2013

Configurația externă. Rădăcina penisului *(radix penis)* este formată din cele două rădăcini ale corpurilor cavernoase *(corpora cavernosa penis)*, care se continuă, sub simfiza pubiană, cu corpul cavernos al uretrei și cu bulbul penisului așezat median *(corpus spongiosum penis et bulbum penis seu corpus cavernosum urethrae)*.

Corpul *(corpus penis)*, de forma unui cilindru ușor turtit dinainte-înapoi, are o față superioară *(dorsum penis)* și o față inferioară *(facies urethralis)*, pe care proemină corpul cavernos al uretrei, mai ales în erecție și pe care se găsește rafeul penisului *(raphe penis)*, în continuare cu cel al scrotului și cel al perineului.

Extremitatea anterioară a penisului, glandul *(glans penis)*, este o proeminență conoidă și face parte din corpul spongios al uretrei, care crește mult ca volum la acest nivel. Are un vîrf, o bază și o față posterioară scobită, în care pătrund vîrfurile unite ale corpurilor cavernoase ale penisului.

Prepuțul *(praeputium)* este o porțiune tegumentară care învelește glandul ca un manșon. Are: o suprafață exterioară, în continuitate, fără o delimitare precisă, cu pielea penisului, o suprafață interioară, cu înfățișare de mucoasă, care se mulează pe gland, la a cărei față inferioară aderă prin frîu *(frenulum preputii)*, în care există numeroase glande sebacee rudimentare (glandele lui Tysson), ce formează smegma împreună cu celulele epiteliale descuamate; o circumferință dorsală la șanțul balanoprepuțial; o circumferință inferioară, liberă (orificiul prepuțial), la nivelul căreia se unesc pielea și mucoasa.

Prepuțul este de obicei suficient de elastic pentru a putea fi răsfrînt peste glandul penisului; în unele cazuri însă, cînd nu este suficient de elastic, este strîns fixat pe gland și nu poate fi răsfrînt, determină o maladie numită *fimoză* (phimos=botniță). Întrucît pe suprafața internă a prepuțului există glande sebacee modificate, secrețiile se acumulează, de obicei, la persoanele cu fimoză și pot provoca o iritație. La unele persoane există un orificiu prepuțial îngust și răsfrîngerea prepuțului peste glandul penisului provoacă constricția colului penisului în așa măsură încît este împiedicat drenajul, din gland, al sîngelui și lichidului tisular. La bolnavii cu *parafimoză* (constricția glandului penisului de către prepuț), glandul se mărește atît de mult de volum încît prepuțul nu poate fi răsfrînt peste el. În astfel de cazuri se practică de obicei circumcizia. *Balanita* (din greacă: balanos=ghindă+itis=inflamație), termen care desemnează inflamația glandului penisului, poate fi de asemenea provocată prin iritație (de exemplu, urină contaminată cu bacterii).

Circumcizia (din latină: circumcido=a tăia împrejur) este operația de îndepărtare a întregului prepuț. Făcută după naștere are avantaj atît sub raport igienic, glandele sebacee prepuțiale fiind îndepărtate majoritatea, cît și privind realizarea actului sexual care, datorită cheratinizării glandului și a receptorilor nervoși de la acest nivel, prezintă o erecție prelungită și o ejaculare mai tardivă.

În vîrful glandului se află meatul urinar, despicătură sagitală de 5–6 mm.

Baza glandului este oblică de sus în jos și dinapoi-înainte. Depășește în circumferință corpul penisului, formînd coroana glandului *(corona glandis)*, mult mai pronunțată pe fața dorsală. Glandul este delimitat înapoi de șanțul balanoprepuțial, în interiorul cavității prepuțiale, între coroana glandului și corpul penisului. Porțiunea din penis care corespunde acestui șanț se numește gît *(collum glandis)*.

Penisul prezintă o serie de mijloace de fixare. Rădăcina este fixată în perineu prin formațiunile anatomice perineale. Ligamentul fundiform *(lig. fundiforme penis)*, cu o structură conjunctivoelastică, pleacă de la linia albă abdominală, coboară și înconjoară suspendînd penisul la limita dintre rădăcină și corp. Posterior de acest ligament se găsește liga-

@RedAbaris 2013

mentul suspensor *(lig. suspensorium penis)*, care își are originea pe simfiza pubiană și are aceeași dispoziție ca și ligamentul fundiform, fixîndu-se pe fascia peniană.

Structura penisului. Penisul este alcătuit din organele erectile și învelișurile lor.

Organele erectile sînt corpi cavernoși *(corpus cavernosum penis)* și corpul spongios *(corpus spongiosum penis)*.

Corpurile cavernoase (drept și stîng) se găsesc pe fața dorsală a penisului. Au o lungime de 15–16 cm în stare de flaciditate și de 20–21 cm în stare de erecție. Sînt de formă cilindrică, unite pe linia mediană, în corpul penisului, dar despărțite posterior, fiecare prinzîndu-se strîns pe periostul ramurilor inferioare ale celor două pubisuri, de unde se îndreaptă spre înainte, unindu-se înaintea simfizei pubiene. Cele două porțiuni posterioare se numesc ramuri ale corpilor cavernoși *(crura penis)*. Septul penisului *(septum penis) (septum pectiniforme)* se găsește între cele două corpuri cavernoase, în corpul penisului, fiind perforat din loc în loc de lacune, care comunică între ele. Pe fața lor dorsală se găsește șanțul dorsal *(sulcus dorsalis)*, median și longitudinal, în care își au traiectul vena dorsală profundă, venă foarte importantă *(vena dorsalis penis profunda)*, arterele dorsale și nervul cu același nume. Pe fața inferioară se găsește, de asemenea, un șanț median, mai adînc și longitudinal, șanțul subcavernos *(sulcus urethralis)*, ocupat de corpul cavernos al uretrei.

Corpurile cavernoase sînt alcătuite dintr-un înveliș fibros rezistent, propriu, foarte gros, de 1 mm, albugineea *(tunica albuginea corporum cavernosum)* și un sistem de trabecule, compus din fibre conjunctive, elastice și musculare netede, care pornesc de pe fața profundă a albugineii și de pe septul penisului *(trabeculae corporum cavernosum)*. Trabeculele delimitează un sistem de areole *(cavernae corporum cavernosum)* de mărime variabilă, căptușite cu un endoteliu, care comunică între ele și sînt pline cu sînge. Ele au semnificația unor anastomoze arteriovenoase cu rol în erecție.

Corpul spongios al penisului *(corpus spongiosum penis)* este situat pe fața inferioară a penisului. Are o lungime de 12–16 cm. Prezintă trei porțiuni: o extremitate anterioară, voluminoasă, glandul *(glans penis)*, care prezintă posterior o adîncitură în care pătrund extremitățile anterioare ascuțite ale corpurilor cavernoase ale penisului; o porțiune mijlocie, corpul spongios propriu-zis; o extremitate posterioară umflată, bulbul penian *(bulbus penis)*, acoperit de mușchiul bulbospongios; în el pătrunde uretra și este străbătut de canalele glandelor bulbouretrale. Pe fața inferioară a glandului se găsește, la nivelul coroanei glandului, frîul prepuțului *(frenulum praeputii)*. Corpul spongios are aceeași structură cu cea a corpurilor cavernoase, cu deosebirea că albuginea este mai subțire, trabeculele sînt mai fine și cavernele mai mici, iar septul se găsește doar între cele două emisfere ale bulbului, amintind de geneza în perechi a acestuia.

Învelișul penisului este format din: piele, continuare a pielii regiunii pubiene și celei a scrotului; tunica musculară *(dartos)*, continuare a dartosului scrotului; tunica conjunctivă, formată din țesut conjunctiv foarte lax, bogat în fibre elactice *(fascia penis superficialis)*, care permite mobilitatea pielii penisului și albugineea *(tunica albuginea penis)*, așezată direct pe organele erectile, bogată în fibre conjunctive, care-i conferă

@RedAbaris 2013

grosimea de 1 mm, mai puțin elastică, cu rol în erecție; ea nu participă însă la formarea prepuțului.

Vascularizația și inervația. Arterele penisului se împart în două grupe: ale învelișurilor și ale organelor erectile.

Arterele învelișurilor provin din arterele rușinoase, din artera femurală și arterele dorsale ale penisului.

Arterele corpurilor spongioase sînt: pentru bulb, artera bulbară; pentru corpul spongios propriu-zis, artera bulbară și artera uretrală; pentru gland, ramurile terminale ale arterei dorsale a penisului. Arterele corpurilor cavernoase sînt reprezentate prin cele două artere cavernoase profunde și cele două artere dorsale ale penisului. Toate aceste artere destinate formațiunilor erectile sînt ramuri din artera rușinoasă internă, ramură a arterei hipogastrice (iliace interne). În starea neerectilă a penisului ele au, în corpurile cavernoase, un traiect helicoidal, fiind denumite de aceea artere helicine *(aa. helicoidae)*.

Venele se împart în două sisteme: sistemul superficial, care își are originea în învelișurile penisului și formează vena dorsală subfascială, care se termină în venele rușinoase externe și apoi în vena safenă mare dreaptă sau stîngă, și sistemul profund, care se varsă în venele rușinoase interne.

Limfaticele formează o rețea superficială și una profundă. Trunchiurile lor colectoare merg la limfonodulii inghinali profunzi și superficiali, grupul medial, care se pot inflama și da naștere la adenite inghinale și la ganglionii iliaci externi.

Inervația este de două categorii: învelișurile peniene sînt inervate de nervi spinali, și anume, ramuri din nervul rușinos, din plexul lombosacral – prin nervii scrotali perineali și dorsali ai penisului, care recepționează excitațiile ce dau naștere senzației de voluptate; inervația corpurilor erectile este asigurată de ramuri ale plexului hipogastric inferior și plexului prostatic, ramuri din nervii sacrați I–III, din aceste plexuri plecînd nervii cavernoși, care determină vasodilatația, prin fibrele lor parasimpatice și, respectiv, vasoconstricția, prin fibrele lor simpatice, mecanism care asigură erecția penisului.

Centrul care reglează activitatea sexuală se află în măduva inferioară a spinării (centrul genitospinal). El este subordonat unor centri cerebrali, care, prin excitații de origine vizuală sau olfactivă ș.a., pot determina erecția, căreia îi urmează ejacularea determinată de centrul genitospinal.

@RedAbaris 2013

X. Aparatul genital feminin

La fel ca și aparatul genital masculin poate fi împărțit în două grupuri de formațiuni pe criteriul topografic și funcțional, respectiv, organe genitale interne și externe (fig. 179).

Organele genitale feminine interne

Ovarul

Ovarul – glandă sexuală feminină – este organ pereche – unul drept, altul stîng – cu o dublă funcție secretoare: externă și internă. Astfel, este organul producător al ovulelor și, în același timp, glandă endocrină, care, prin hormonii produși determină caracterele sexuale secundare și joacă un rol deosebit în realizarea timpului constituțional feminin.

Forma ovarului este ovoidală, cu axul mare vertical, avînd două fețe (medială și laterală), două margini (liberă și mezoovariană), două extremități (tubară și uterină). În mod obișnuit are 3 cm lungime, 2 lățime și 1 cm grosime și cîntărește 6–8 g; în climacterium mărimea sa diminuă.

Aspectul și consistența sînt variabile, de obicei consistența fiind elastică și ușor fluctuentă, după menstruație devenind dur, fibros, iar culoarea albă-cenușie.

Suprafața exterioară este netedă la copil și devine cu atît mai neregulată cu cît aparține unei femei mai în vîrstă și care a avut mai multe nașteri.

După dezvoltarea sa în regiunea lombară, ovarul migrează spre regiunea inferioară a abdomenului, așa încît la naștere se găsește în micul bazin, în cavitatea retrouterină, îndărătul ligamentului larg, dedesubtul trompei și înaintea rectului. Ovarul este singurul organ din cavitatea abdominală neacoperit de peritoneu, acesta oprindu-se la nivelul hilului ovarian (*margo mesoovaricum*), în dreptul liniei peritoneoovariene a lui Waldeyer-Farré.

Ovarul este deci lipsit de seroasă viscerală proprie și acoperit doar de epiteliul germinativ. Pentru acest motiv se folosește, pentru a descrie ovarul, atît termenul de organ intraabdominal (situat în cavitatea peritoneală), cît și cel de extraperitoneal (este lipsit de învelișul seros visceral).

@RedAbaris 2013

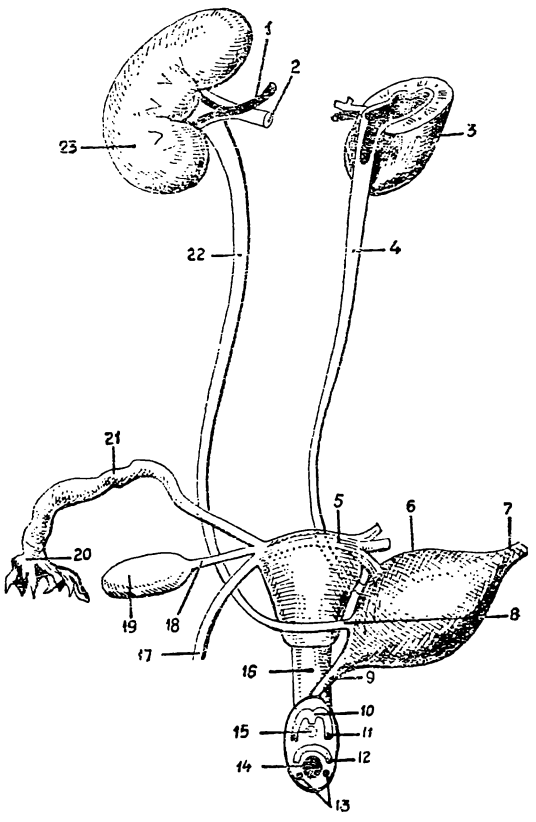

Fig. 179. Aparatul urogenital la femeie
1 — a. renală; 2 — v. renală; 3 — rinichiul sting; 4 — ureterul sting; 5 — uterul; 6 — vezica urinară; 7 — uraca; 8 — ureter; 9 — uretra; 10 — glande clitoridiene; 11 — rădăcina clitorisului; 12 — bulbul vestibular; 13 — glandele vestibulare majore; 14 — orificiul vaginal; 15 — orificiul uretral extern; 16 — vagina; 17 — ligamentul rotund al uterului; 18 — ligamentul propriu al ovarului; 19 — ovarul; 20 — infundibulul tubei uterine; 21 — tuba uterină; 22 — ureterul drept; 23 — rinichiul drept

Raporturi. Fața laterală a ovarului (parietală) corespunde, la nulipare, gropiței sau fosei lui Krause delimitată, posterior, de vasele iliace interne și de ureter, anterior, de inserția pelvină a ligamentului larg, superior, de vasele iliace externe, iar inferior, de originea comună a arterei ombilicale și a celei uterine. În fundul fosei se află mănunchiul vasculonervos obturator. Acest raport ne explică durerile pe fața medială a coapsei, pe care le resimt uneori bolnavele care suferă de inflamații ale ovarului (ovarite). La multipare, ovarul corespunde gropiței lui Claudius, cuprinsă între marginea osului sacru, posterior, ureter și artera uterină, anterior, iar aria sa e străbătută de mănunchiul vasculonervos gluteal inferior.

Fața medială este acoperită de tuba uterină și mezosalpinx și vine în raport cu ansele ileonului, colonul sigmoidian, în stînga, cecul și apendicele vermiform, în dreapta și chiar cu ampula rectală, cînd e plină.

În spațiul subperitoneal al acestei arii trec vasele și nervii gluteali, care pot fi iritați în procesul inflamator ovarian, provocînd dureri cu iradiații fesiere.

Dintre raporturile suscitate, din punct de vedere chirurgical sînt importante în special cele ale ovarului cu ureterul, care poate fi lezat intempestiv în operațiile pe ovar.

Raportul salpingoovarian explică de ce o salpingită este însoțită aproape întotdeauna de un grad de ovarită (salpingoovarită).

Raportul apendiculoovarian arată, de asemeni, frecvența apendiculoanexitelor drepte, iar raportul cu rectul lămurește de ce, deseori, poate fi palpat ovarul prin tact rectal, mai ales în cazurile în care ovarul este prolabat în recesul rectocolpouterin.

Marginea mezoovariană *(margo mesoovaricus)*, anterioară, legată prin mezoovar de ligamentul larg, este locul unde se găsește hilul ovarului *(hilus ovarii)*, prin care pătrund sau ies elementele vasculonervoase, anterior fiind porțiunea ascendentă a tubei.

Marginea liberă *(margo liber)*, posterioară, este în raport cu ansele intestinului subțire.

Extremitatea tubară *(extremitas tubaria)*, superioară, dă inserție ligamentelor suspensor al ovarului și celui tuboovarian.

Extremitatea uterină *(extremitas uterina)*, inferioară, este porțiunea pe care se inseră ligamentul propriu al ovarului. Ea este polul ce se

@RedAbaris 2013

palpează cel mai uşor la multipare, prin tact vaginal sau rectal, fiind foarte apropiată (uneori chiar în contact) de planşeul pelvin.

Ovarul e menţinut de ligamentul larg, fixat prin pedicului vasculonervos şi prin ligamentul suspensor, propriu al ovarului, tuboovarian şi mezoovariul.

Ligamentul suspensor *(ligamentum suspensorium ovarii)* este o formaţiune fibromusculară paralelă cu pedicului vasculonervos superior al ovarului. Pornind de pe mezoapendice, în dreapta, pe sub mezocolonul sigmoidian, în stînga, coboară la nivelul vaselor iliace externe, intră în unghiul superolateral al ligamentului larg şi ajunge pe extremitatea tubară a ovarului, pe mezoovarium.

Ligamentul propriu al ovarului *(ligamentum ovarii proprium seu chorda uteroovarica)* se găseşte în aripioara posterioară a ligamentului larg, între extremitatea uterină a ovarului şi unghiul uterului.

Ligamentul tuboovarian uneşte extremitatea tubară a ovarului cu infundibulul tubei.

Mezoovarul *(mesoovarium)* este o dependenţă a foiţei posterioare a ligamentului larg, care leagă ovarul de acesta şi prin care vasele şi nervii ajung la ovar.

Poziţia ovarelor variază considerabil la femeile care au născut. În timpul sarcinii, ligamentele largi şi ovarele sînt deplasate în sus pe măsură ce uterul se măreşte. După naştere, ovarele coboară pe măsură ce uterul se contractă, dar este posibil ca ele să nu revină în sediile lor iniţiale. Ovarele sînt de asemenea foarte mobile şi pot fi deplasate de intestine. De partea dreaptă, apendicele vermiform poate fi situat foarte aproape de ovar. După menopauză (încetarea ciclurilor menstruale), formarea foliculilor ovarieni, a corpului galben şi a corpilor albicans (corpora albicantia) încetează, iar ovarele se atrofiază progresiv. Ovarele se micşorează şi se ratatinează, iar cele ale femeilor în vîrstă nu conţin foliculi ovarieni.

Structura histologică a ovarelor. Ovarul este acoperit cu un epiteliu simplu, cubic sau pavimentos, epiteliu germinativ, corespunzător epiteliului peritoneal, sub care se află o tunică albuginee formată din două zone: una centrală, medulara, puternic vascularizată, alte periferică, corticala, bogată în celule, densă şi presărată cu foliculi ovarieni.

Corticala ovariană. Corticala ovarului se caracterizează printr-o densitate celulară deosebită, prin prezenţa de foliculi ovarieni în diferite stadii evolutive sau involutive, ca şi de corpi galbeni simultan cu existenţa de *corpi albicans* (focare cicatriceale), toate aceste elemente fiind incluse în stroma ovariană, care este conjunctivofibroasă.

Foliculii ovarieni, rezultaţi din fragmentarea cordoanelor corticale (scurte dar groase, provenite din cea de a doua proliferare a epiteliului germinativ), se prezintă, iniţial, sub formă de corpusculi celulari plini (foliculii primordiali şi primari), iar mai tîrziu sub formă de structuri cavitare (foliculi secundari) şi foliculi (terţiari) maturi. Din numărul enorm de foliculi ovarieni prezenţi la naştere (200 000–400 000, în cele două ovare), în decursul vieţii sexuale active a femeii (de la pubertate, care se instalează la vîrsta de 12–14 ani, pînă la menopauză, la vîrsta de 45–52 ani) numai 300–400 foliculi ajung în stadiul de maturare, restul involuează şi se cicatrizează.

Foliculii primari se prezintă sub formă de corpusculi sferoizi cu un diametru între 30–50 μ.

Folicului primordial se caracterizează printr-un ovocit primar (rar ovogenic), înconjurat în mod inconstant şi incomplet de un epiteliu turtit. Aceşti foliculi primari au o poziţie particulară în cadrul populaţiei folicu-

@RedAbaris 2013

lare a ovarului, ei putînd fi atît „inactivi" cît şi „activaţi", reprezentînd, în acest ultim caz, stadiul iniţial al proceselor evolutive. Structurile propriu-zis evolutive sînt reprezentate prin foliculi cavitari secundari şi prin cei maturi, terţiari, a lui de Graaf *(folliculi ovarici vesiculosi).*

Foliculul ovarian cavitar, structură bine individualizată histologic şi citologic, reprezintă stadiul de constituire a tuturor structurilor caracteristice foliculului matur, şi corespunde unui ovocit cu un diametru de aproximativ 100 μ. Foliculul creşte în volum (pînă la diametrul de 10 mm), devine ovoid şi se deplasează în zonele superficiale ale corticalei, pe care o ridică.

Soarta foliculilor cavitari este diferită: majoritatea lor involuează şi numai unul sau cel mult doi ajung în stadiul final de folicul matur.

Foliculul matur sau a lui de Graaf (foliculul gametogen sau terţiar) reprezintă stadiul de dezvoltare completă a foliculului cavitar (secundar). fiind expulzat de la suprafaţa ovarului sub forma unei vezicule mari şi rotunde.

Este format dintr-o cavitate, antru, care conţine lichidul folicular şi ovocitul, situat excentric, fixat printr-un pedicul de membrana granuloasă.

Ovocitul din foliculul matur, iniţial de ordinul I, deci diploid, suferă, înainte de ovulaţie, prima diviziune de maturare şi devine ovocit secundar, celulă haploidă, sub care formă este expulzat de la suprafaţa ovarului în timpul ovulaţiei.

Tot în corticală se mai găsesc corpii galbeni *(corpora lutea)* sau corpul progesteronic, care este o glandă endocrină temporară, ce se dezvoltă într-un folicul ovarian matur după ce ovulaţia a avut loc. Evoluţia acestui corp galben este diferită după cum ovula a fost sau nu fecundată. În cazul în care ovula a fost fecundată, corpul galben ia o mare dezvoltare, constituind corpul galben de sarcină sau gestativ, în caz contrar evoluţia sa întrerupîndu-se.

Medulara sau zona vasculară (zona vasculosa) este formată din ţesut conjunctiv lax, în care, pe lîngă fibre reticulinice, se găsesc numeroase structuri elastice, iar înspre hil, şi fibre musculare netede. Medulara conţine un număr mare de vase sangvine şi limfatice, fibre nervoase şi chiar celule simpatice localizate la nivelul hilului. În mod caracteristic, medulara are o structură puternic vascularizată, vasele şi în special venele sînt foarte largi, adesea dilatate şi pline cu sînge, astfel încît ele pot fi relativ uşor confundate cu nişte focare hemoragice. Din aceste vase se desprind arterele care asigură nutriţia corticalei.

În ovar pătrund artere spiralate provenite din arterele ovariană şi uterină cu pondere variabilă – (M. Ifrim) care, la limita dintre medulară şi corticală, se ramifică formînd plexuri. Din aceste plexuri se desprind ramuri radiare care pătrund în corticală, formînd reţeaua capilară din tecile foliculilor cavitari şi maturi. Venele provenite din capilarele corticalei formează un abundent plex în medulară şi apoi părăsesc ovarul pe la nivelul hilului.

Capilarele iau naştere de la nivelul tecii externe a foliculilor ovarieni şi, după ce pătrund în medulară sub forma unor vase limfatice mai mari, părăsesc organul tot la nivelul hilului; limfaticele ovarului se varsă în limfonoduli lombari.

Fibrele nervoase, în majoritate nemielinizate, pătrund în ovar împreună cu vasele. Multe dintre aceste fibre se termină în peretele vaselor, iar cele care pătrund în corticală formează plexuri fine în tecile foliculare, fără a pătrunde însă în membrana granuloasă.

@RedAbaris 2013

Tubele uterine *(tubae uterinae)*

Tubele sau oviductele sînt două canale musculomembranoase, lungi de 10–12 cm, situate în partea superioară a ligamentului larg. Ele încep la nivelul coarnelor uterine şi se îndreaptă spre lateral, pînă la partea mijlocie a ovarului, unde se curbează şi descriu o ansă cu concavitatea îndreptată medial, care îmbrăţişează ovarul.

Configuraţia externă. Fiecărei tube i se descriu mai multe porţiuni.

Infundibulul tubei *(infundibulum tubae uterinae)*, de forma unei pîlnii cu baza lărgită este alcătuită dintr-un buchet de 10–15 ciucuri sau fimbrii *(fimbriae tubae)*. Un ciucure este mai larg, numit fimbria ovariană *(fimbria ovarica)*, cu un traiect paralel cu ligamentul tuboovarian, de care aderă. În centrul infundibulului există orificiul abdominal al tubei *(ostium abdominale)*, prin care cavitatea peritoneală este în comunicare cu exteriorul.

Porţiunea ampulară *(ampulla tubae uterinae)*, ce reprezintă două treimi din lungimea tubei şi se îngusteată în apropiere de istm *(isthmus)*, are un traiect încolăcit în jurul ovarului.

Istmul *(isthmus tubae uterinae)*, mai îngust, pătrunde în corpul uterului, între ligamentul rotund şi ligamentul propriu al ovarului.

Porţiunea uterină *(pars uterina seu interstitialis)* străbate peretele uterului şi se deschide în el prin ostiul uterin *(ostium uterinum)*, în unghiul superior al cavităţii uterine.

Tuba e mai fixă în porţiunea medială decît în porţiunea laterală. La fixarea ei contribuie ligamentul suspensor al ovarului şi ligamentul tuboovarian.

În continuarea tubei există un canal îngust de 1–2 mm care se lărgeşte la nivelul ampulei şi care prezintă plice longitudinale *(plicae tubariae)*, de la ostiul uterin la ostiul abdominal, facilitînd progresiunea spermatozoizilor.

Plicele longitudinale sînt numeroase, ramificate la nivelul ampulei (labirintul tubei).

În raport cu traiectul urmat, tubei i se descrie o porţiune transversală, de la uter la extremitatea inferioară a ovarului, formată de istm şi situată în marginea superioară a ligamentului larg şi o porţiune formată de ampula tubară, ce înconjoară ovarul şi, împreună cu porţiunea infundibulară, formează bursa ovariană, ca o pungă în care se află ovarul.

În grosimea mezosalpinxului, care este peritoneul ce leagă tuba de uter şi de fundul pelvisului, se găsesc uneori resturi embrionare ale mezonefrosului *(epoophoron)*.

Această structură vestigeală embrionară constă dintr-o serie de mici tubuli rudimentari, care sînt rămăşiţe ale tubulilor mezonefrotici superiori din embrion. Ei corespund canaliculelor deferente ale testiculului şi se pot transforma în chisturi paraovariene.

Uneori se observă un apendice vezicular lîngă infundibulul tubei uterine. El reprezintă o rămăşiţă a extremităţii superioare a canalului mezonefrotic ce formează canalul epididimar la subiecţii de sex masculin, şi care la sexul feminin în mod normal degenerează.

Tuba uterină, aflată în marginea liberă a ligamentelor late, are o poziţie şi raporturi relativ variabile, în funcţie de mobilitatea parametrului şi a uterului. Porţiunea istmică este de obicei transversală. În vecinătatea

@RedAbaris 2013

ovarului, unde începe ampula, tuba urcă paralel cu axa ovarului pînă la extremitatea acestuia, unde se curbează, orientîndu-se medial și inferior, pe fața medială a ovarului, pe care-l acoperă cu porțiunea sa infundibulară; fimbriile și mezosalpinxul formează o învelitoare ce desparte ovarul, parțial, de cavitatea peritoneală *(ansa tubae)*.

Acesta este, de fapt, un dispozitiv de recepție al ovulei, care ajuns la suprafața ovarului, este preluată de complexul anatomic fimbrioinfundibular, îndreptată în tubă și apoi trimisă spre *cavum uteri*.

Structura tubei. Tuba e formată dintr-o foiță seroasă externă *(tunica serosa)* ce aparține mezosalpinxului, dependent de peritoneu, sub care este un strat conjunctiv lax prin care își au traiectul vasele și nervii *(tela subserosa)*, o tunică musculară *(tunica muscularis)* și, în sfîrșit mucoasa tubară *(tunica mucosa)*.

Stratul muscular este format din fibre musculare netede, dispuse în trei pături, una profundă, mai groasă, longitudinală, una mijlocie, circulară și ultima superficială, cu fibre longitudinale.

Cele trei pături se împletesc formînd un sistem unitar în care se întrepătrund cu fibrele netede ce vin din ligamentul larg. Musculatura e mai slab reprezentată la nivelul ampulei comparativ cu istmul.

Mucoasa tubei e constituită dintr-un epiteliu unistratificat cilindric cu cili vibratili și celule secretorii mucoase dispuse pe un corion.

Mișcările cililor vibratili, mai numeroși în jumătatea laterală a trompei, ajută la migrația oului fecundat spre cavitatea uterului. Secreția celulelor mucoase servește de asemenea ca înveliș mucos al oului și ar avea un rol nutritiv pentru spermatozoizi și zigot.

De obicei ovocitul este fertilizat în ampula tubei uterine și zigotul care se divide trece în uter, unde se implantează în endometru. Fertilizarea unui ovocit nu este posibilă cînd ambele tube sînt blocate, deoarece sperma nu poate ajunge la ovocit în ampulă. Una din cauzele principale de infertilitate la femei este blocarea tubelor uterine provocată de o infecție. Starea de permeabilitate a unei tube uterine poate fi determinată prin tehnica Rubin, procedură care constă în introducerea de CO_2 în uter, pentru a vedea dacă gazul pătrunde în cavitatea peritoneală. Permeabilitatea tubară poate fi determinată și prin injectarea unei substanțe radioopace în uter (salpingografie).

În urma obstruării sau ligaturării tubelor uterine, ovocitele, expulzate din foliculii ovarieni în cavitatea peritoneală sau în infundibulul trompei, dispar în scurt timp.

Deoarece tractul genital feminin comunică direct cu cavitatea peritoneală prin orificiile abdominale ale tubelor uterine, infecțiile vaginului, uterului sau tubelor se pot extinde la peritoneul abdominal și pelvian, ducînd la *peritonită* (inflamația peritoneului). Invers, inflamația tubei *(salpingita)* poate rezulta din infecții care se extind de la cavitatea peritoneală. În unele cazuri se pot forma în tubă colecții de puroi *(piosalpinx)* și tuba poate fi în parte obstruată de aderențe. În aceste cazuri zigotul poate să nu treacă în uter și blastocistul se poate implanta în peretele tubei uterine, producînd o *sarcină tubară ectopică*. Deși implantarea poate avea loc în orice parte a tubei, sediul obișnuit este într-un loc oarecare de-a lungul ampulei. Sarcina tubară este tipul cel mai obișnuit de gestație ectopică și reprezintă aprox. 1 din 250 sarcini.

Hemoragiile din cavitatea abdominopelviană, în primele 8 săptămini de gestație, rezultă – de obicei – din ruptura sarcinilor ectopice tubare. Este o mare urgență chirurgicală și care impune intervenție chirurgicală de extremă urgență, sub un tratament intens de reanimare pre-, intra- și postoperator. În caz contrar, apare decesul prin șoc hemoragic.

@RedAbaris 2013

Vasele arteriale principale sînt artera ovariană *(a. ovarica)* și artera uterină *(a. uterina)*.

Artera ovariană este ram din aorta abdominală, de unde descinde în spațiul retroperitoneal, încrucișează anterior ureterul, trece lateral, ajunge în pelvis, în care pătrunde prin ligamentul suspensor al ovarului, în grosimea căruia încrucișează, anterior, pentru a doua oară, ureterul și se îndreaptă spre extremitatea tubară a ovarului. În ligamentul suspensor se divide într-un ram ovarian și unul tubar.

Artera uterină este ram al arterei iliace interne și, la nivelul cornului uterin, se împarte în două ramuri terminale, similare cu precedentele: tubară și ovariană.

Ramurile omonime ale celor două artere se anastomozează și formează două arcade: paraovariană, în mezoovar și subtubară, în mezosalpinge. Din cele două arcade se desprind ramuri cu caracter terminal pentru ovar, care pătrund prin hilul ovarului, și pentru tubă.

Venele sînt satelite arterelor. Ele formează o rețea în medulara ovarului, ajung în hilul ovarului, se anastomozează cu vene provenite de la uter, primesc rețeaua venoasă subtubară, formează un plex pampiniform iar în fosa iliacă formează un trunchi unic — vena ovariană *(v. ovarica)* care se deschide, în stînga, în vena renală, iar în dreapta, direct în vena cavă inferioară. Menționăm că venele tubei alcătuiesc o rețea subtubară ce, medial, se anastomozează cu venele uterului, iar lateral, cu cele ale ovarului.

Limfaticele ovarului însoțesc ascendent vasele ovariene spre limfonodulii lombali vărsîndu-se, în dreapta și stînga, în noduli lateroaortici din jurul pediculului renal. În plus, M a r c i l l e a descris colectoare care se varsă în limfonodulii iliaci externi.

Limfaticele tubare se anastomozează cu cele ovariene și urmează traiectul acestora. O parte din limfă e colectată de limfonodulii iliaci externi și un limfonodul hipogastric (P e i l é).

Inervația ovarului e dată de fibre ce ies din plexul ovarian, care este format din fibre derivate din plexurile renal, mezenteric superior, aortic abdominal (K u n t z). Plexul ovarian dă fibre nervoase ovarului și tubei avînd conexiuni cu plexul uterovaginal. Unele fibre simpatice preganglionare ale plexurilor descrise mai sus, și fibrele aferente care străbat plexul ovarian, sînt componente ale nervilor splanhnici.

Tuba, în afară de sursa ovariană de inervație, mai primește ramuri și din plexul uterin și din nervii mezenterici.

Uterul *(uterus, hysteron)*

Forma uterului, la femeia adultă, este a unei pere situată cu partea voluminoasă în sus și vîrful în jos, înglobată în porțiunea superioară a vaginei (fig. 180, 181).

Configurația externă. Uterul prezintă următoarele porțiuni, dinspre superior înspre inferior: corpul uterului *(corpus uteri)*, care este puțin turtit anteroposterior, de aspect conoid, cu o față anterioară plană *(facies vesicalis)* și o față posterioară, ușor bombată *(facies intestinalis)*. Marginile dreaptă și stîngă *(margo uteri dexter et sinister)* sînt concave la nulipare și convexe la multipare. Partea superioară a corpului alcătuiește fundul

@RedAbaris 2013

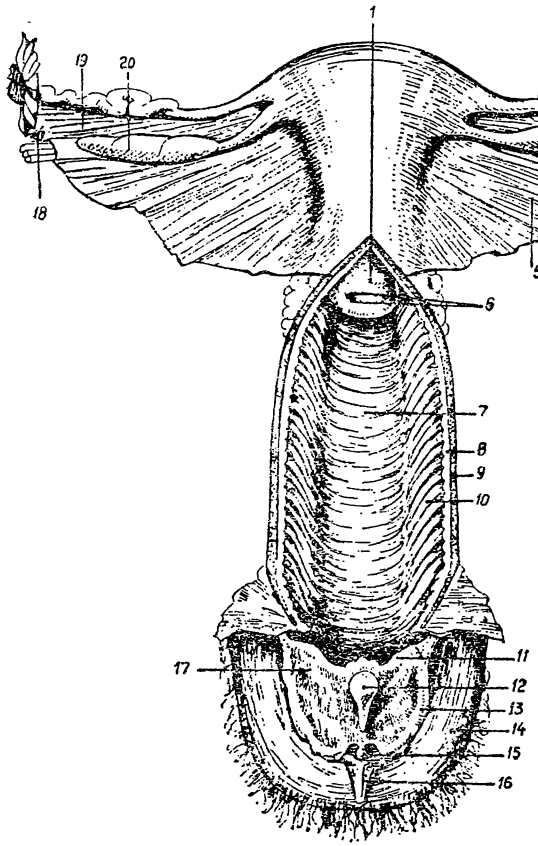

Fig. 180. Uterul şi vagina (structură interioară vedere dinspre posterior

1 — partea vaginală a uterului, buza posterioară; 2 — orificiul abdominal al tubei uterine; 3 — vasele ovarului; 4 — ovarul; 5 — ligamentul lat al uterului; 6 — orificiul uterin; 7 — coloana vaginală anterioară; 8 — tunica mucoasă a vaginei; 9 — tunica musculară a vaginei; 10 — coloana vaginală posterioară; 11 — caruncule himenale; 12 — orificiul uretral extern; 13 — labiile mici; 14 — labiile mari; 15 — glandul clitoridian; 16 — prepuţul clitoridian; 17 — canalul excretor al glandelor vestibulare mari; 18 — fimbria ovariană; 19 — mezosalpinx; 20 — ovarul

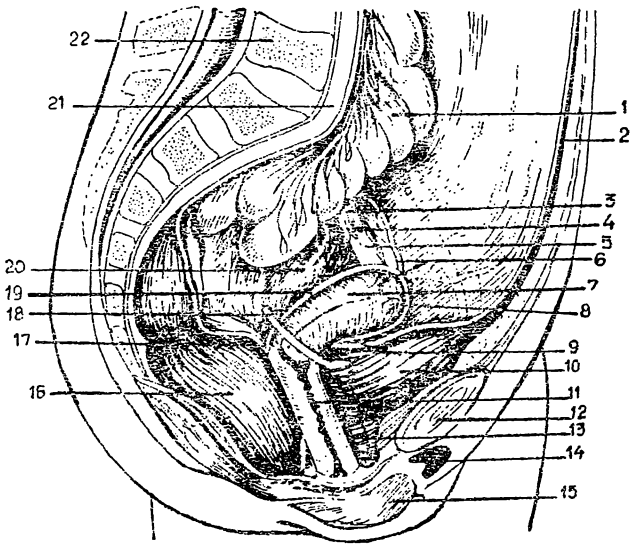

Fig. 181. Raporturile organelor genitale interne la femeie

1 — colonul sigmoid; 2 — urasa (plica ombilicală mediană); 3 — ampula tubei uterine; 4 — fimbriile tubei uterine; 5 — ovarul; 6 — tuba uterină; 7 — uterul; 8 — lig. rotund al uterului; 9 — fundul de sac peritoneal vezicouterin; 10 — vezica urinară; 11 — vagina; 12 — simfiza pubiană; 13 — uretra; 14 — clitorisul; 15 — labia mică; 16 — rectul; 17 — fundul de sac peritoneal rectouterin; 18 — ureterul drept; 19 — peritoneul; 20 — ureterul sting; 21 — promontoriul; 22 — corpul vertebrei V lombare

@RedAbaris 2013

uterin *(fundus uteri)*, care lateral prezintă coarnele uterine, ce se continuă cu tubele uterine.

Colul uterin *(cervix uteri)* este reprezentat de extremitatea inferioară a uterului; are o formă cilindrică, ce continuă corpul uterin și este invaginat la nivelul extremității superioare a vaginei. Avînd o lungime de cca 3 cm, el se subîmparte într-o porțiune supravaginală *(portio supravaginalis cervicis)* și o porțiune inferioară, invaginată în vagină *(portio vaginalis cervicis)*. Linia de inserție a vaginei pe col este circulară, deci situată mai mult posterior decît anterior, astfel că fundul de sac vaginal posterior *(fornix vaginale posterior)* este mai adînc decît cel anterior. În timpul sarcinii, respectiv în cea de a doua jumătate a ei, apare istmul uterului *(isthmus utheri)*, șanț semicircular vizibil pe fața anterioară, situat între corp și cervix.

Ostiul uterin *(ostium uteri)*, care este orificiul extern al colului, variază ca formă la virgine, nulipare sau multipare. În general are forma unei depresiuni transversale ce prezintă două buze, una anterioară *(labium anterius)* și alta posterioară *(labium posterius)*, unite prin două comisuri laterale. La multipare ostiul este întredeschis.

Dimensiunile uterului la nulipară sînt: lungimea 6–7 cm, lățimea 4–5 cm, iar grosimea 2–2,5 cm, pentru ca la multipare aceste dimensiuni să crească aprox. cu 1–2 cm, iar în timpul sarcinii să atingă valori foarte mari, uterul devenind și organ abdominal (după dimensiunile uterului se poate stabili vîrsta sarcinii).

Poziția uterului prezintă, de asemenea, o importanță deosebită. Astfel, axele longitudinale ale corpului și colului formează un unghi numit unghi de flexie, deschis spre simfiza pubiană, avînd valori situate între 140–170°, uterul fiind astfel în anteflexie.

Axele longitudinale ale colului uterin și vaginei formează un unghi deschis tot anterior, numit unghi de versiune, cu o valoarea de 90–100°, uterul fiind astfel și în anteversie.

Uterul și vagina prezintă un ax care corespunde axului excavației pelvine, fiind axul pe unde descinde fătul în timpul nașterii.

Uterul, fiind un organ mobil, corpul se deplasează față de gît, la nivelul istmului, fie înspre îndărăt, ca urmare a umplerii vezicii urinare, fie spre înainte, cînd rectul este plin, fie în ambele sensuri, prin prezența anselor intestinale, revenind apoi la normal. În condiții patologice, revenirea nu se mai produce și în locul poziției de anteversie și anteflexie apare retroversiunea, asociată cu retroflexiunea sau lateroversiunea.

Menținerea uterului în poziția sa normală se face prin mijloace de suspensie, care îl fixează de pereții excavației pelvine și mijloace de susținere.

Mijloacele de suspensie sînt reprezentate de: peritoneu; ligamentele largi *(lig. latum uteri)*; ligamentele rotunde *(ligg. teres uteri)*; ligamentele uterosacrate.

– Peritoneul, trecînd de pe fața posterioară a vezicii spre uter, acoperă acest organ începînd cu istmul, apoi fața anterioară (excavația vezicouterină), fundul și fața posterioară, pînă la nivelul porțiunii supravaginale a gîtului, de unde trece pe fața anterioară a rectului (excavația rectouterină) formînd fundul de sac Douglas.

– Ligamentele largi *(lig. latum uteri)* reprezintă ligamentele principale de suspensie uterină. Ele sînt două lame peritoneale patrulatere, care după ce au acoperit fețele anterioară și posterioară ale organului, ajung

@RedAbaris 2013

la nivelul marginilor, se apropie una de alta, și formează uterului un fel de aripioare, care se îndreaptă spre pereții excavației pelvine.

Ligamentelor largi li se descriu două fețe și patru margini.

Fața anterioară trece peste ligamentul rotund și peste fața laterală a vezicii urinare; fața posterioară este în raport cu ovarul, căruia îi formează un mezou (mezoovariu), prins de ovar la nivelul liniei lui Farré-Waldeyer, ovarul fiind singurul organ intraabdominal care nu are înveliș peritoneal (el este suspendat de peretele bazinului prin ligamentul suspensor al ovarului); marginea superioară, liberă, în care se găsește tuba uterină, pe care seroasa peritoneală o îmbracă pe fețele sale anterioară, superioară și posterioară; marginea inferioară, lățită, constituie baza ligamentului larg; în această porțiune se găsește o cantitate mai mare de țesut conjunctiv lax și grăsos, care se continuă cu țesutul pelvisubperitoneal *(parametrium)*; de asemenea, tot la acest nivel, se află plexul venos hipogastric și încrucișarea dintre artera uterină și ureter; marginea medială este situată de-a lungul marginii uterine, care sprijină inserțiile ligamentului larg pe uter. La acest nivel, ligamentul conține porțiunea ascendentă a arterei uterine și plexuri venoase, limfatice și nervi. Marginea laterală este subțire, mobilă și are două porțiuni:

a) o porțiune superioară, ce corespunde marginii libere a mezosalpingelui (în porțiunea superioară foițele anterioară și posterioară ale ligamentului larg învelesc tuba uterină, apoi se unesc dedesubtul acesteia și constituie mezosalpingele – aripioara superioară a ligamentului larg –, în care se găsesc vasele tubare; fața posterioară a mezosalpinxului se continuă cu mezoovarul – aripioara posterioară a ligamentului larg –, în care sînt vasele ovariene);

b) o porțiune inferioară, care se inseră pe peretele lateral al pelvisului, la nivelul mușchiului obturator intern. Cele două foițe ale ligamentului larg se răsfrîng pe peretele pelvin anterior și posterior, continuîndu-se cu peritoneul parietal.

Sub foițele ligamentului larg se observă trei reliefuri, care constituie așa-numitele aripioare ale ligamentului larg, și anume: aripioara superioară, identică cu marginea superioară, în care se găsește trompa (tuba uterină) (mezosalpinx); aripioara anterioară, de-a lungul ligamentului rotund; aripioara posterioară, care corespunde mezoovarului.

Între cele două foițe ale ligamentului larg se găsește o cantitate de țesut conjunctiv și gras, care se continuă cu cel al regiunilor din vecinătate. În interiorul acestui țesut se găsesc uterul și ureterul, porțiunea orizontală a arterei uterine, artera ovariană, plexurile ovariene, limfaticele și nervii tubari și uteroovarieni. Unii autori au descris existența unor fibre musculare netede și fibre conjunctive situate la baza parametrelor, care constituie ligamentul transvers Mackenroth sau ligamentul cardinal Kochs.

Partea de canal mezonefrotic care formează canalul deferent și canalul ejaculator poate persista la persoanele de sex feminin sub forma canalului Gartner, care poate fi situat între straturile ligamentului larg, de-a lungul peretelui uterin lateral sau în peretele vaginal. Elementele vestigiale pot, de asemenea, da naștere unor chisturi ale canalului Gartner.

– Ligamentele rotunde *(ligg. teres uteri)* sînt niște cordoane conjunctivomusculare, care își au originea în unghiul tubar al uterului, dedesubtul tubei. Se îndreaptă apoi oblic înainte și lateral (aripioara anterioară), încrucișează fața laterală a vezicii, apoi vasele iliace externe, descriu o curbă cu concavitatea inferomedial și pătrund prin orificiul inghinal intern în canalul inghinal, pe care-l străbat pe toată lungimea, ies din el

@RedAbaris 2013

prin orificiul subcutanat, şi se termină pe spina pubisului şi în ţesutul conjunctivoadipos al muntelui Venerei.

Are, în constituţie, un schelet conjunctivoelastic, fibre musculare, o arteriolă, ram din artera epigastrică inferioară, vena ce drenează în vena epigastrică inferioară şi în vena femurală, vase limfatice, filete nervoase din plexul uterin, nervii genitofemoral, iliohipogastric şi ilioinghinal.

– Ligamentele uterosacrate şi uterolombare sînt constituite din fibre musculare netede şi fibre conjunctive. Ligamentele uterosacrate pleacă de la nivelul istmului uterin şi se îndreaptă în parte spre rect (fibre musculare), în parte spre faţa anterioară a sacrului (fibrele conjunctive). Ele determină formarea unor repliuri falciforme, care proemină sub peritoneu. Marginea lor inferolaterală se continuă cu aponevroza sacrorectovaginală.

Prolapsul uterin este rar. Uterul coboară pînă la un nivel anormal de jos în pelvis, iar în cazurile avansate se produce protruzia colului prin vagin şi labii. Prolapsul uterin rezultă de obicei din întinderea sau ruperea planşeului pelvin în cursul naşterii.

Mijloacele de susţinere sînt: ligamentele sacrorectogenitopubiene (descrise anterior), conexiunile cu organele adiacente şi perineul.

Menţionăm, în ceea ce priveşte legăturile cu organele adiacente, că porţiunea supravaginală a colului (gîtului) uterului aderă, pe de o parte, la vezica urinară prin ţesutul conjunctiv pelvisubperitoneal, situat, în excavaţia vezicouterină, iar pe de altă parte, la rect, prin intermediul lamelor sacrorectogenitopubiene.

Perineul, deşi nu direct, este cel mai important mijloc de susţinere prin intermediul conexiunilor perivaginale.

Deci, în concluzie, menţinerea poziţiei uterului se realizează prin intervenţia tuturor acestor formaţiuni anatomice dintre care: vagina şi perineul sînt pe prim plan în fixarea uterului, iar ligamentele rotunde se opun basculării posterioare; ligamentele uterosacrate limitează înclinarea înainte, iar ligamentele largi împreună cu lamele sacrorectogenitopubiene împiedică devierea laterală. În cazul unor leziuni patologice ale acestor complexe structurale apar anomalii de poziţie ale uterului şi prolapsul uterin care necesită tratament chirurgical.

În cursul sarcinii, ligamentele vertebropelviene se relaxează progresiv şi mişcările între coloana vertebrală şi pelvis devin mai libere. În afară de aceasta, simfiza pubiană se relaxează datorită unui hormon numit relaxină, iar distanţa între oasele pubiene creşte considerabil. Aceste modificări facilitează trecerea fătului în cursul travaliului.

Raporturile uterului sînt complexe.

Corpul uterin, avînd forma unei pere turtite în sens anteroposterior, prezintă: două feţe acoperite de peritoneu, dintre care una, anterioară, în raport cu vezica urinară şi despărţită de aceasta prin fundul de sac vezicouterin, şi alta posterioară, în raport cu rectul, de care o desparte fundul de sac rectouterin Douglas, în care descind ansele intestinului subţire şi, uneori, colonul sigmoidian; două margini laterale, neacoperite de peritoneu, care corespund fiecare ligamentului larg de aceeaşi parte şi sînt în raport cu vasele uterine; superior, fundul uterin, acoperit de peritoneu, în contact cu ansele intestinale şi cu colonul sigmoid; două unghiuri sau coarne uterine, situate de o parte şi de alta a fundului.

Colul (gîtul) uterin are forma unui cilindru şi prezintă două porţiuni: supravaginală şi intravaginală.

– Porţiunea supravaginală are înălţimea de 15–20 mm şi este în raport, anterior, cu vezica, posterior, cu fundul de sac al lui Douglas şi cu rectul, lateral, cu ligamentul larg – în care se află, la acest nivel, artera uterină, plexuri venoase şi porţiunea terminală a ureterului. Artera uterină se îndreaptă în sus şi medial, descrie o curbă ondulată, iar ureterul trece oblic, cu direcţia spre inferior, medial şi anterior, pe sub artera uterină şi ajunge la vezica urinară, în care se deschide.

@RedAbaris 2013

Raportul dintre ureter şi artera uterină este deosebit de important, deoarece, dacă nu este suficient de atent, chirurgul poate leza, în histerectomii, ureterul. De aceea artera uterină se evidenţiază cu grijă.

– Porţiunea intravaginală, cu o lungime care variază între 8 şi 12 mm, cu un diametru de 20–25 mm, are forma unui trunchi de con, la nivelul vîrfului căruia se găseşte orificiul extern al colului.

Conformaţia interioară a uterului prezintă cîteva particularităţi.

Cavitatea uterină *(cavum uteri)* are, pe o secţiune mediofrontală, forma unui triunghi isoscel cu o bază curbă.

Feţele anterioară şi posterioară, plane şi netede, sînt aplicate una pe cealaltă. La nivelul unghiurilor acestui triunghi se găsesc trei orificii: două superioare – drept şi stîng –, prin care cavitatea uterină comunică cu tubele uterine şi unul inferior, prin care comunică cu gîtul uterin.

Canalul cervical uterin *(canalis cervis uteri)* este fuziform la nulipare şi comunică, în partea superioară, cu cavitatea uterină, prin orificiul intern, iar în partea inferioară, cu vagina, prin orificiul extern. Pe fiecare din cele două feţe ale sale – anterioară şi posterioară – se observă o creastă longitudinală de la care pleacă, spre dreapta şi spre stînga, o serie de pliuri longitudinale care, în totalitate, constituie ceea ce se numeşte arborele vieţii *(plicae palmatae)*. La multipare, cavitatea colului are forma unui trunchi de con.

Gradul de dilatare a colului uterin în cursul travaliului poate fi determinat prin examen vaginal. Pe măsură ce canalul cervical se dilată, se poate insera în interiorul său un vîrf de deget. Pe cale rectală poate fi evaluat exact gradul de dilatare al orificiului uterin extern fără să se intre în vagină.

Structura uterului. Constă din 3 tunici care alcătuiesc pereţii săi:

– tunica seroasă *(tunica serosa)* este alcătuită din peritoneul care îmbracă uterul, dublat profund de un strat de ţesut conjunctiv ce formează stratul subseros *(tela subserosa)*;

– tunica musculară *(tunica muscularis)* este caracterizată de orientarea funcţională a fibrelor musculare netede, care se dispun arciform în jurul istmului, fundului şi a coarnelor uterine şi se continuă cu fibrele musculare ale ligamentelor largi. Această tunică musculară sau miometrul *(myometrium)* este alcătuită din fibre musculare netede, dispuse în trei straturi: un strat extern subseros, cu fibre longitudinale şi transversale; un strat mijlociu cu fibre bogat anastomozate, care conţine numeroase vase sangvine, îndeosebi vene *(stratum vasculorum)*; un strat intern, cu fibre longitudinale şi circulare. Fibrele circulare alcătuiesc sfincterul istmului. Ele sînt dispuse în fascicule spiralate; între ele există un bogat ţesut conjunctiv care, îmbibat cu lichid în sarcină, permite alunecarea fibrelor musculare pe măsura creşterii uterului în stare de graviditate. Fibrele circulare reprezintă 30% din structura corpului uterin, iar istmul şi colul au aprox. 10–15% elemente musculare de acest tip.

– tunica mucoasă *(tunica mucosa)*, sau endometrul *(endometrium)*, este formată dintr-un epiteliu cilindric ciliat cu cili îndreptaţi înspre vagină; căptuşeşte toată suprafaţa internă a uterului, inclusiv a canalului cervical, cu excepţia suprafeţei exterioare a porţiunii intravaginale a gîtului, care este acoperită de epiteliu pavimentos stratificat necheratinizat. Mucoasa endocervicală, de tip cilindric glandular, e separată de mucoasa pavimentoasă a exocolului printr-o zonă de demarcaţie numită joncţiunea cervicovaginală.

@RedAbaris 2013

Mucoasa cavității uterine, formată dintr-un epiteliu simplu cuboprismatic cu celule ciliate, are numeroase glande uterine *(glandulae uterinae)* de tip tubular simplu sau ramificat, al căror fund ajunge adînc pînă în miometru; este puternic hormonodependentă.

Mucoasa canalului cervical, spre deosebire de cea a cavității uterine, e de tip glandular, cu numeroase celule mucipare și mai puțin hormonodependentă. Glandele cervicale sînt foarte ramificate, de tip acinos, cu celule mucipare. Obliterarea canalelor glandelor cervicale duce la formarea unor chisturi numite ovulele lui Naboth.

Vascularizația și inervația uterului. *Irigația arterială* este asigurată de artera uterină *(a. uterina)*, ramură a arterei iliace interne și, în mod accesor, de artera ovariană *(a. ovarica)* și artera ligamentului rotund.

– Artera uterină ia naștere din trunchiul anterior al arterei iliace interne, fie izolat, fie printr-un trunchi comun cu artera ombilicală, la nivelul fosei ovariene. Traiectul său prezintă trei segmente: retroligamentar, subligamentar și intraligamentar. Descrie o curbă cu concavitatea superioară, lungă de 15 cm și se termină sub ovar, prin anastomozare cu artera ovariană.

În segmentul său parietal, retroligamentar, merge oblic în jos și înainte, pe peretele pelvin, avînd raporturi: anterior, cu arterele ombilicale și arterele obturatoare; lateral, cu peretele pelvin, de care se desprinde la nivelul spinei sciatice; iar medial, cu ureterul satelit, însă aderent peritoneului.

În segmentul său subligamentar transversal artera se îndreaptă medial, antrenînd o condensare conjunctivă, emanație a tecii arterei iliace interne, de unde pătrunde în ligamentul larg. Străbate transversal baza ligamentului larg în porțiunea intraligamentară, se îndreaptă spre colul uterin, iar apoi urcă pe marginea laterală a corpului uterin și se împarte în două ramuri terminale, anastomozîndu-se cu artera ovariană.

Artera uterină și ureterul au raporturi importante; ele se încrucișează în „X" alungit, la nivelul porțiunii supravaginale a colului (gîtului) uterin. După ce a încrucișat ureterul, artera uterină descrie crosa sa cu concavitatea superolaterală și intră în ligamentul larg.

Dă numeroase ramuri colaterale, dintre care citãm: ramuri peritoneale ureterale, vezicale, artera vaginală *(a. vaginalis)*, care se distribuie colului și porțiunii superioare a vaginei.

De asemenea, dă ramuri cu traiect flexuos pentru colul și corpul uterului. Menționăm că ramurile uterine se împart în ramuri anterioare și posterioare, ce merg pe fețele respective ale uterului și cu cît se apropie de linia mediană au un calibru mai redus, astfel că, această zonă mediană a corpului uterin este paucivasculară, ceea ce permite, în condiții mai favorabile, inciziile operatorii (ablație de fibroame, operație cezariană etc.).

Ramurile terminale sînt ramura ovariană, care se anastomozează cu ramul corespunzător al arterei ovariene, formînd arcada paraovariană și ramura tubară, ce merge în mezosalpinx și se anastomozează cu ramul tubar al arterei ovariene, constituind arcada subtubară.

– La irigația arterială a uterului mai participă și un ram din artera ovariană (provenită din a. aortă) și artera ligamentului rotund.

Faptul că artera uterină intersectează anterior și în partea superioară ureterul lîngă fundul de sac (fornix) lateral al vaginei este clinic important. Ureterul este expus ra-

@RedAbaris 2013

cului de a fi pensat sau secționat din greșeală în cursul unei *histerectomii* (din greacă hystera=uter+ektome=excizie), cînd artera uterină se ligaturează. Ureterul stîng este periclitat în mod deosebit, deoarece este situat foarte aproape de partea laterală a colului. Ureterul este, de asemenea, expus lezării cînd, în cursul unei intervenții chirurgicale, se ligaturează vasele ovariene (de exemplu, în cursul unei ovarectomii), deoarece aceste structuri sînt foarte apropiate între ele acolo unde intersectează strîmtoarea superioară a bazinului. Înainte de pensarea arterei uterine este important să se identifice relația sa cu ureterul.

Venele se adună întîi în sinusurile uterine, cavități săpate în tunica musculară, cu peretele redus la un endoteliu, de unde drenează în plexurile venoase uterine *(plexus venosus uterinus)*, situate între foițele ligamentului larg, care însoțesc arterele uterine; de aici, sîngele venos merge fie spre venele uterine *(vv. uterinae)*, ce se varsă în vena iliacă internă, fie spre venele tubei și ovarului cu vena ovariană care se va vărsa, în dreapta, în vena cavă inferioară, iar în stînga, în vena renală.

Venele ligamentului rotund, de mică importanță, se vor deschide în vena epigastrică inferioară.

Limfa uterului drenează în diferite grupe limfonodulare.

Astfel, căile limfei fundului uterin se unesc cu cele ale ovarului, merg prin ligamentul suspensor al ovarului (lomboovarian), pe traseul vaselor ovariene, la limfonodulii lombari.

Din unghiul tubar, vasele limfatice merg pe calea ligamentului rotund prin canalul inghinal, în limfonodulii inghinali superficiali.

Limfaticele corpului uterin și ale porțiunii superioare a gîtului merg prin vase care însoțesc artera uterină, în nodulii parauterini și apoi în cei iliaci interni, dispuși în jurul vaselor iliace interne.

Vasele limfatice din segmentul inferior al gîtului și partea superioară a vaginei drenează în limfonodulii iliaci interni, externi, comuni și sacrați.

Inervația organovegetativă, simpatică și parasimpatică, provine din plexul aortic caudal și din nervii sacrali III și IV. Plexul aortic caudal formează plexul uterovaginal, la care mai ajung și fibre parasimpatice din nervul pelvic. Pe laturile gîtului uterin sînt intercalate numeroase celule ganglionare printre care ganglionul cervical al lui Frankenhäuser. Din acest ganglion merg fibre mielinice și amielinice la vagină, uter și vezica urinară. Anexele primesc fibrele simpatice din plexul ovarian. Fibrele nervului pelvic își au traiectul în plica rectouterină.

Colul și corpul uterin se pot examina prin palpare bimanuală. Două degete ale mîinii drepte se introduc sus în vagin, în timp ce cealaltă mînă comprimă în jos și posterior peretele abdominal anterior, chiar deasupra simfizei pubiene. Volumul și alte caracteristici ale uterului pot fi determinate în acest mod (de exemplu, dacă uterul este în poziția sa normală, de anteversiune sau de retroversiune). Datorită ramolirii istmului uterin (semnul Hegar) la începutul sarcinii, colul se palpează la examenul bimanual ca și cum ar fi separat de corpul uterin. Această ramolire a istmului uterin reprezintă un semn precoce de probabilitate de sarcină.

Vagina

Vagina este un canal cilindric musculomembranos, extensibil și elastic, avînd rol de copulare, în depunerea spermatozoizilor în apropierea colului uterin și în trecerea fătului și anexelor sale, în timpul nașterii.

Este cilindrică în treimea superioară, turtită anteroposterior în treimea mijlocie și turtită transversal în treimea inferioară. Pereții cavității vaginei sînt în contact, cel anterior cu cel posterior.

@RedAbaris 2013

Dimensiunile sale variază, în medie avînd 8–9 cm lungime. Peretele posterior este mai lung decît cel anterior, deoarece se inseră mai sus de colul uterin.

Vagina, ca şi uretra, are o direcţie oblică superoinferioară şi posteroanterioară formînd, cu uterul, unghiul uterovaginal, deschis spre simfiza pubiană. Cu orizontala, vagina formează un unghi de circa 60°.

În traiectul său străbate hiatul urogenital al diafragmei pelvine, ce o împarte într-o porţiune pelvină, situată deasupra diafragmei, în loja vaginală şi una perineală, aderentă la muşchiul transvers profund al perineului şi la fascia perineală mijlocie.

Loja. Este aşezată în porţiunea pelvină într-un spaţiu descris sub numele de loja vaginală şi delimitat, anterior, de vezică şi uretră, posterior, de rect, superior, de uter şi inferior închisă prin aderenţa vaginei la perineu. Între vagină şi pereţii lojei există ţesut conjunctiv care formează paracolpium. Are o mobilitate destul de pronunţată, datorită laxităţii ţesuturilor înconjurătoare şi urmează colul uterin în deplasările acestuia, cu excepţia extremităţii inferioare, care este fixată în perineu. Suspensia ei este asigurată de colul uterin, ţesutul celular pelvisubperitoneal condensat în jurul vaselor (lamelele sacrorectogenitopubiene), conexiunile cu uretra, rectul şi vezica. Susţinerea este realizată de centrul tendinos al perineului (muşchii ridicători anali, deşi nu se inseră pe vagină, prind ca într-o chingă peretele posterior al acesteia).

Configuraţia externă. Avînd forma unui cilindru, vaginei i se descriu: o extremitate superioară, una inferioară, o suprafaţă exterioară şi una inferioară.

Extremitatea superioară se inserează pe colul uterin cam la locul de unire a treimii mijlocii cu treimea inferioară. Se realizează astfel un fel de şanţ circular, care înconjoară colul de jur împrejur, numit boltă sau fund de sac vaginal (fornix vaginal). Acesta se subîmparte în patru fundul de sac, corespunzătoare pereţilor vaginei: fundul de sac anterior *(fornix anterior)*, fundul de sac posterior *(fornix posterior)* şi două funduri de sac laterale *(fornix lateralis dexter et sinister)*. Avînd în vedere că vagina se inserează mult mai sus pe faţa posterioară a colului decît pe cea anterioară, fundul de sac posterior este mai adînc (20–25 mm) decît cel anterior, care este redus de multe ori la un mic şanţ. Fundul de sac posterior e acoperit de peritoneul (fundul de sac Douglas) rectouterin, ce se prelungeşte şi pe peretele posterior al vaginei, permiţînd explorarea digitală sau prin puncţie a unor colecţii din excavaţia rectouterină. Fundurile de sac laterale corespund parametrelor şi au raport cu vasele uterine, cu vasele vaginale şi plexul hipogastric anterior. De asemenea, fundurile de sac laterale şi cel anterior au raport cu ureterul ce trece în zona dintre vagină şi vezică, pentru a se deschide în vezică.

Extremitatea inferioară (porţiunea perineală) a vaginei se află în grosimea planurilor fibromusculare, puţin extensibile, ale perineului, fiind cea mai puţin dilatabilă parte a conductului vaginal. Anterior vine în raport şi cu uretra, posterior, cu canalul anal – de care e separată prin septul rectovaginal, la vîrful triunghiului vagina fiind unită cu rectul prin muşchiul rectovaginal.

Raporturile vaginei sînt: faţa anterioară *(facies anterior)* are raporturi diferite; porţiunea superioară este în raport cu vezica şi cu trigonul vezical, iar cea inferioară cu uretra; trigonul vezical (Lieutaud) este în raport cu trigonul vaginal al lui Pawlick (delimitat de bifurcaţia coloanei anterioare şi o plică transversală situată superior, în vagină) şi sînt unite

@RedAbaris 2013

prin țesut conjunctiv, care coboară ureterul în raport cu vagina și vezica; fața posterioară corespunde, superior, fundului de sac Douglas (spațiul dintre fornixul vaginal posterior și rect); în partea mijlocie vine în raport cu fața anterioară a rectului, iar în treimea inferioară delimitează cu rectul o regiune anatomică de formă triunghiulară, cu baza în jos și vîrful în sus, cunoscută sub numele de triunghiul recto-vaginal *(trigonum rectovaginale)*; pereții laterali sînt în raport, în treimea superioară, cu baza ligamentelor largi și cu vasele și nervii care se găsesc în acest spațiu (plexurile venoase vezicale și uterovaginale, arterele cervicovaginale și cîrja arterei uterine, ramuri ale plexului hipogastric), în porțiunea mijlocie vin în raport cu aponevroza perineală și cu mușchii ridicători anali, elemente importante de susținere a organului, iar în porțiunea inferioară, cu diafragma urogenitală.

Epiteliul vaginal, pe toată întinderea sa, prezintă o serie de pliuri transversale, iar pe linia mediană, anterior și posterior, există cîte o creastă longitudinală netedă, rotundă, descrisă sub numele de coloanele anterioară și posterioară ale vaginei *(columna rugorum anterior et posterior)*. Coloana anterioară se termină la marginea anterioară a orificiului vulvar al vaginei, cu o mică îngroșare – tuberculul uretral al vaginei *(carina urethralis vaginae)*, situată imediat sub meatul urinar. În porțiunea superioară coloana anterioară se bifurcă delimitînd, împreună cu un pliu transversal situat în dreptul orificiului extern al colului uterin, o regiune triunghiulară, cunoscută sub numele de triunghiul Pawlick. Acesta corespunde cu triunghiul Lieutaud vezical. Plicele sînt mai evidente la fetițe și la virgine.

În structura vaginei intră trei tunici: tunica externă (adventicea), conjunctivă elastică, tunica mijlocie musculară *(tunica muscularis)*, constituită din fibre musculare și țesut conjunctiv elastic, care în zona extremității interioare a vaginei formează un sfincter neted și tunica mucoasă *(tunica mucosa)*, alcătuită dintr-un epiteliu pavimentos stratificat lipsit de glande și un chorion.

Vascularizația și inervația. Arterele provin în cea mai mare parte, din artera vaginală care, la rîndul ei, este ram al arterei uterine. De asemenea, primește ramuri din arterele vezicale inferioară, rectală mijlocie și din rușinoasa internă.

Venele se formează la nivelul mucoasei și musculoasei, constituind plexuri (plexus venosus vaginalis), dezvoltate în special pe părțile laterale.

Ele formează cu plexul uterin, care se îndreaptă spre vena uterină, plexul vezicei, care se continuă cu venele vezicale-vaginale și plexul rectal, care ajunge la venele rectale. Toate aceste plexuri se varsă în vena iliacă internă.

Limfaticele din partea superioară merg în limfonodulii iliaci interni, iar cele din zona inferioară la nodulii sacrali și inghinali superficiali.

Limfaticele vaginei se anastomozează cu limfaticele gîtului uterin și ale vulvei, iar cele de pe fața posterioară au conexiuni cu limfaticele rectale.

Inervația vegetativă provine din plexul hipogastric inferior, plexul uterovaginal, iar inervația somatică din plexul sacrat, prin nervul rușinos intern.

De obicei vagina este colabată și pereții săi anterior și posterior sînt în contact; vagina servește însă ca extremitate inferioară a canalului nașterii și poate fi considerabil destinsă de capul fetal, în special în direcție anteroposterioară. Distensia laterală a vaginei este limitată de prezența spinelor ischiadice (sciatice) *(spina ischiadica)* și a ligamentelor sacrospinoase.

@RedAbaris 2013

Interiorul vaginei şi partea vaginală a colului uterin pot fi examinate cu ajutorul specul vaginal sau prin palpare cu degetele (tuşeu vaginal). Pulsaţiile arterelor uterine se pot simţi prin fundurile de sac vaginale laterale.

Datorită raporturilor anatomice ale vaginei, un instrument nesterilizat dirijat posterior în vagină (de exemplu, de către o persoană fără experienţă, care încearcă să pătrundă în uter) poate fi împins prin peretele vaginal posterior în cavitatea peritoneală, putînd provoca o peritonită.

Abcesele peritoneale din fundul de sac Douglas (rectouterin) pot fi drenate prin incizarea peretelui vaginal posterior la nivelul fornixului posterior (fundului de sac posterior). Pe aceeaşi cale poate fi inserat un peritoneoscop sau culdoscop pentru examinarea ovarelor (de exemplu, pentru chisturi sau tumori) sau a tubelor uterine (de exemplu, pentru o sarcină tubară). Acest procedeu se foloseşte pentru diagnosticarea unei serii de afecţiuni pelvine.

Intervenţiile chirurgicale pe vagină sînt relativ frecvente şi ele se efectuează de obicei prin abordare perineală. Operaţiile se practică, de regulă, pentru corectarea unei relaxări anormale a peretelui vaginal anterior şi a celui posterior, cînd naşterea a provocat slăbirea diafragmului pelvian. Aceasta poate duce la o proeminare a vezicii urinare în peretele vaginal anterior, denumită cistocel, sau la o proeminare a peretelui rectal anterior în peretele vaginal posterior, denumită rectocel.

La unele virgine, orificiul vaginal poate avea un diametru de numai cîţiva milimetri datorită faptului că nu a avut loc ruptura himenului. Mai frecvent, deschizătura în himen va permite trecerea unui vîrf de deget. În aceste cazuri, coitul iniţial poate duce la ruperea şi o uşoară sîngerare a himenului.

Organele genitale feminine externe

Totalitatea organelor genitale externe al femeii este cunoscută sub numele de *vulvă*, în constituţia căreia intră labiile mari şi cele mici, spaţiul interlabial, aparatul erectil şi glandele anexe.

Formaţiunile labiale

Sînt alcătuite din labiile mari *(labium majus pudendi)*, labiile mici *(labium minus pudendi)* şi spaţiul interlabial *(rima pudendi)*.

Labiile mari sînt pliuri cutanate, de formă ovoidală alungită, care conţin grăsime, ţesut conjunctiv, muşchi netezi, vase şi nervi şi terminaţiile ramificate ale ligamentelor rotunde. Prezintă: o faţă externă, cutanată, acoperită cu peri şi pigmentată şi o faţă internă, cutanată, subţire, cu aspect de mucoasă; faţa internă prezintă numeroase glande sebacee, care secretă smegma vulvară. Faţa externă a buzelor mari vine în raport cu coapsa respectivă, iar faţa internă, cu buza mică corespunzătoare şi cu buza mare de partea opusă, cu care delimitează şanţul interlabial. Buzele mari se reunesc la cele două extremităţi, formînd o comisură anterioară *(comisura labiorum anterior)* şi o comisură posterioară *(comisura labiorum posterior)*. Comisura anterioară, puţin evidentă, se găseşte sub muntele Venerei *(mons pubis Veneri)*, regiune anatomică situată înaintea pubisului şi pe care unii o descriu în cadrul formaţiunilor genitale externe. Comisura posterioară, cunoscută şi sub numele furculiţă, este mai aparentă decît cea anterioară; distanţa care o separă de anus este de circa 25 mm.

Labiile mari primesc ramuri din arterele ruşinoasă internă şi ruşinoasă externă. Venele ajung la trunchiurile care corespund celor două artere. Limfaticele sînt tributare limfonodulilor inghinali externi.

Inervaţia este asigurată de ramuri care provin din marele şi micul nerv abdominogenital, precum şi din nervul ruşinos intern.

@RedAbaris 2013

Labiile mici sînt repliuri cutanate cu aspect de mucoasă. Dimensiunile lor sînt cam de 3–4 cm lungime şi 1 cm lăţime. Li se descriu: o faţă externă, care vine în raport cu labia mare respectivă şi o faţă internă, în raport cu labia mică de partea opusă (prin *rima pudendi*, fiind acoperite în mod normal de labiile mari); o margine anterioară sau margine liberă şi o margine posterioară sau margine aderentă, în contact cu bulbii vaginei; o extremitate anterioară unde se află clitorisul, organul erector feminin. Această extremitate anterioară se împarte în două porţiuni; una care se îndreaptă spre faţa posterioară a clitorisului şi formează cu cea din partea opusă frîul clitoridian *(frenulum clitoridis)*; cealaltă, unindu-se cu cea din partea opusă înaintea clitorisului, îi constituie acestuia capişonul sau prepuţul (preputium clitoridis). Îndărătul clitorisului se găseşte orificiul uretral extern *(orificium urethrae externus)*. Extremitatea posterioară se uneşte cu cea de partea opusă şi formează gropiţa naviculară *(fossa naviculares)*, evidentă la nulipare *(fossa vestibuli vaginae)*. Înăuntrul vestibulei se găseşte intrarea în vagină *(ostium vaginae)*. La virgine se află aici o formaţiune semilunară cutaneomucoasă, himenul *(hymen)*, care strîmteazâ orificiul vaginal. El poate avea şi alte forme: ciuruit, inelar sau chiar neperforat.

Labiile mici sînt constituite dintr-o dublă foiţă tegumentară cu aspect de mucoasă, cuprinzînd în interior ţesut conjunctiv bogat în fibre elastice, lipsit însă de grăsime. De asemenea, labiile mici conţin numeroase glande sebacee, care secretă smegma vulvară.

Vascularizaţia este aceeaşi cu a labiilor mari, iar inervaţia provine din ramul perineal al nervului ruşinos intern.

Rolul labiilor mici, ca şi al labiilor mari, este de protecţie a vaginei.

Spaţiul interlabial *(rima pudendi)*. Este despicătura mai mult sau mai puţin deschisă, după cum se consideră la nulipare sau la multipare, care capătă aspectul unei pîlnii, atunci cînd depărtăm labiile mari. La baza acestui spaţiu interlabial se află: 1) vestibulul *(vestibulum vaginae)*; meatul urinar *(orificium urethrae externum)* şi orificiul inferior al vaginei *(ostium vaginae)*.

1. Vestibulul *(vestibulum vaginae)* este o mică regiune anatomică de formă triunghiulară, delimitată: lateral, de labiile mici, anterior de clitoris, iar posterior, de orizontala trecută prin marginea posterioară a orificiului vaginei.

2. Meatul urinar *(orificium urethrae externum)*, orificiu circular cu un diametru de 3–4 mm, reprezintă locul de deschidere, la exterior, a uretrei. Acest orificiu se află situat la mijlocul bazei triunghiului vestibular.

3. Orificiul inferior al vaginei *(ostium vaginae)*. Acest orificiu se deschide în canalul vulvar şi diferă, în ceea ce priveşte aspectul său, după cum este vorba de virgină, nulipară sau multipară.

La virgină, orificiul inferior al vaginei este închis în parte de o diafragmă membranoasă, himenul *(hymen)*, perforată de una sau mai multe găuri. Forma, grosimea şi rezistenţa himenului sînt diferite.

În ceea ce priveşte forma, se descriu: tipul semilunar, cu franjuri, bilabiat, biperforat şi tipul ciuruit (cribriform). Ca grosime şi rezistenţă se descriu: himen cărnos, rezistent, subţire, suplu şi elastic.

La femeia nulipară, himenul se prezintă sub forma a patru sau opt franjuri (caruncular), rezultate în urma ruperii sale. Ruptura respectă de obicei marginea aderentă a membranei, în aşa fel, încît orificiul vaginal este mărginit de un repliu uşor de găsit, numit inelul himenial.

@RedAbaris 2013

La femeia care a născut, rupturile depăşesc marginea aderentă a himenului, ajungînd pînă la elementele vulvei.

Vascularizaţia şi inervaţia himenului sînt asigurate de vasele şi nervii porţiunii inferioare a vaginei, iar sub raport structural el este o diafragmă mucoasă, între foiţele căreia există ţesut conjunctiv cu numeroase fibre elastice.

Aparatul erectil

Este alcătuit dintr-un organ median, clitorisul *(clitoris)* şi din două organe laterale, bulbii vestibulari *(bulbus vestibuli)*.

Clitorisul este, la femeie, omologul, dar de proporţii mai reduse, a penisului cu corpurile cavernoase ale bărbatului. De formă cilindrică, el are două rădăcini subţiate (corpurile cavernoase) *(corpus cavernosum dexter et sinister)*, care, plecate de la partea mijlocie a feţei interne a ramurilor ischiopubiene, se îndreaptă oblic în sus şi înăuntru, înaintea simfizei pubiene, constituind corpul clitoridian *(corpus clitoridis)*. Acesta se îndreaptă ascendent şi se termină printr-o extremitate proeminentă, care poartă denumirea de gland *(glans clitoridis)* şi are o lungime de circa 5–6 mm. Clitorisului i se pot descrie o porţiune ascunsă, situată profund, şi o porţiune liberă, acoperită de prepuţ *(preputium clitoridis)*; între prepuţ şi gland există o cavitate prepuţială. De pe faţa posterioară a glandului pleacă frîul clitorisului *(frenulum clitoridis)*.

Corpul clitorisului este alcătuit din cei doi corpi cavernoşi, separaţi printr-un sept incomplet. În ceea ce priveşte glandul, acesta este format dintr-un nucleu conjunctiv central, acoperit de o mucoasă dermopapilară; el cuprinde, de asemenea, numeroase terminaţii nervoase şi mai ales nişte corpusculi senzitivi genitali.

Vascularizaţia şi inervaţia. Arterele provin, în majoritate, din artera ruşinoasă internă (artera profundă şi cea dorsală ale clitorisului).

Venele se îndreaptă spre femurală şi spre vena ruşinoasă internă.

Limfaticele ajung la limfonodulii inghinali superficiali profunzi şi iliaci externi.

Inervaţia este asigurată de ramuri provenite din nervul ruşinos intern. Există şi o componentă vegetativă simpatică, din plexul hipogastric şi parasimpatică, de la nivel sacrat.

Bulbii vaginei sînt două formaţiuni erectile şi reprezintă omologul bulbului uretral al bărbatului, care la femeie a fost separat într-o jumătate dreaptă şi una stîngă, prin interpunerea orificiului vulvar. Ei sînt situaţi pe părţile laterale ale orificiului vaginal, în regiunea vulvară şi nu în vagină, astfel încît corect ar trebui numiţi bulbi vulvari şi nu bulbi vaginali. Au forma unui ovoid, cu o faţă externă, convexă, ce vine în raport cu corpii cavernoşi, de care este separată printr-un mic spaţiu, în care se găsesc o cantitate de ţesut conjunctiv şi vasele perineale superficiale. Mai în afară, faţa externă este în raport cu ramura ischiopubiană. Această faţă este acoperită de muşchiul bulbocavernos, care, reunit îndărăt cu cel de partea opusă, formează un inel muscular, care înconjură extremitatea inferioară a canalului vulvovaginal, pentru care motiv unii autori l-au numit „constrictorul vaginei". Faţa internă a bulbului este concavă, fiind în raport cu segmentul terminal al uretrei, cu faţa internă a labiilor mici şi îndărăt cu glandele Bartholin. Extremitatea posterioară sau baza bulbilor are o formă rotundă şi ajunge pînă în apropierea gropiţei navi-

@RedAbaris 2013

culare. Extremitatea anterioară este foarte subțire și se unește, în regiunea vestibulară, între meat și clitoris, cu cea de partea opusă și cu clitorisul.

Bulbii cavernoși sînt mai mult spongioși decît erectili, fiind constituiți dintr-o albuginee, care conține țesut erectil cu mari spații areolare.

Vascularizația și inervația. Arterele bulbilor provin din artera rușinoasă internă.

Venele merg spre vena rușinoasă internă.

Nervii provin din plexul hipogastric.

Glandele anexe ale vulvei

Glandele Bartholin *(glandulae vestibulares majores)* sînt în număr de două, situate în dreapta și în stînga extremității inferioare a vaginei. Au forma unui ovoid de consistență elastică.

Fața externă a glandei, de formă convexă, acoperită de extremitatea posterioară a bulbului și de mușchiul bulbocavernos, se află situată la baza labiei mari. Fața internă, concavă, este în raport cu vagina (aceasta este fața pe care se incizează glanda în caz de colecții purulente). Canalul excretor al glandei, lung de 15–20 mm, are o direcție oblică înainte, în jos și înăuntru, parcurge baza labiilor mici și se deschide în șanțul care desparte labiile mici de himen sau de resturile acestuia.

Glandele Bartholin sînt glande tubulare ramificate.

În mod normal glandele vestibulare mari nu sînt palpabile dar cînd sînt infectate devin ușor palpabile. Infecția glandelor vestibulare mari (bartolinita) poate fi provocată de o serie de microorganisme patogene. Glandele infectate se pot mări de volum, atingînd un diametru de 4–5 cm și pot infiltra peretele rectului.

Rolul glandelor Bartholin, omoloagele glandelor Cowper ale bărbatului, este de a umecta vagina în timpul copulației.

În porțiunea anterioară a vestibulului, pe fețele mediale ale labiilor mici se găsesc glandele vestibulare mici *(glandulae vestibulares minores)*, a căror secreție intra în constituția smegmei.

Vascularizația și inervația. Arterele provin din artera rușinoasă internă.

Venele se îndreaptă spre vena cu același nume.

Limfaticele se duc, unele la limfonodulii iliaci, altele la cei inghinali.

Nervii vin din ramura perineovulvară a nervului rușinos intern

Glanda mamară

Există două glande mamare. Uneori se constată prezența de glande supranumerare (polimastie) sau absența lor (amastie), uni- sau bilaterală.

Forma glandei mamare este variabilă, de obicei emisferică, alteori piriformă, discoidală sau cilindrică.

Topografic, ea se întinde superoinferior pe linia medioclaviculară, de la coasta a IV-a pînă la coasta a VII-a, iar mediolateral, de la linia parasternală la linia axilară anterioară. Lateral, glanda mai prezintă o prelungire axilară constantă. În adîncime, ține pînă la fascia mușchiului pectoral mare, fiind deci separată de coaste și spațiile intercostale prin formațiunile anatomice care formează peretele anterior al axilei.

@RedAbaris 2013

Dimensiunile și volumul variază cu vîrsta, cu starea fiziologică (sarcină, lehuzie) și cu subiectul considerat. Pînă la pubertate, glanda mamară este puțin dezvoltată. O dată cu apariția pubertății, glanda începe să se dezvolte, pentru ca, după monopauză, să involueze.

Pielea care acoperă glanda mamară prezintă în centru areola și mamelonul *(papilla mamae)*. Areola este o zonă circulară cu un diametru de 15–25 mm, care înconjură baza mamelonului. Tegumentele acestei zone sînt subțiri și iau o culoare roză. Se observă pe areolă cîteva mici proeminențe, care reprezintă deschiderea la piele a unor glande sebacee, ușor hipertrofiate, cunoscute sub numele de tuberculi.

În timpul gestației la nivelul areolei apar mici tuberculi considerați de unii autori drept glande mamare accesorii, numite tuberculii Montgomery.

În centrul areolei se găsește mamelonul, o proeminență de formă cilindrică, avînd 10–12 mm lungime și 9–10 mm lărgime. Uneori, mamelonul, în loc de a constitui o proeminență, este înfundat (mamelonul ombilicat). Suprafața mamelonului este neregulată, rugoasă, iar culoarea este mai închisă decît aceea a areolei, virînd spre brun. La nivelul vîrfului se deschid 10–20 orificii, care reprezintă deschiderea canalelor galactofore *(ductus lactiferi)*. La acest nivel pielea este subțire, aderentă, avînd pe fața profundă o serie de fibre musculare netede, care constituie mușchii subareolari, prin contracția cărora mamelonul este pus în erecție.

Țesutul conjunctiv grăsos din regiunea mamară se împarte în două straturi: unul situat înaintea glandei – țesutul gras, premamar, mai dezvoltat și care dă forma glandei –, altul situat posterior glandei – țesutul gras retromamar –, mai puțin dezvoltat. Aceste două straturi comunică între ele printre parenchimul glandei.

Țesutul glandular este de tip tubuloacinos. Un grup de acini constituie un lobul, iar un grup de lobuli un lob glandular. Acinii cuprind o membrană bazală subțire, greu de distins, un strat de celule stelate, numite mioepiteliale, deoarece sînt contractile și au rol activ în expulzia laptelui. Canaliculii glandulari cuprind un strat de celule mioepiteliale și unul sau mai multe straturi de celule cubice sau cilindrice. Lobulii au o dispoziție radiară, fiecare deschizîndu-se printr-un canal lactifer la nivelul mamelonului, prezentînd înaintea deschiderii cîte o dilatare numită sinus lactifer. Acinii glandulari se află într-o masă de grăsime dispusă pre- și retromamar.

Glanda mamară prezintă cîteva prelungiri, unele inconstante – subclaviculară, sternală și inferioară – și alta constantă, prelungirea axilară, care se îndreaptă spre axilă, ocolind marginea inferioară a mușchiului pectoral mare.

Ea este îmbrăcată într-o fascie rezultată din diferențierea hipodermului, care, topografic, este împărțită într-o fascie premamară și o fascie retromamară.

Fascia retromamară este separată de fascia mușchiului pectoral mare printr-un țesut conjunctiv lax, care conferă mobilitatea glandei (pe planul muscular, țesut descris sub numele de bursa retromamară) (Chassaignac).

Fascia retromamară, superior se fixează pe fascia mușchiului pectoral și chiar pe periostul claviculei, unindu-se cu fascia premamară, formînd un adevărat ligament suspensor al glandei mamare.

Relaxarea acestui ligament duce la ptoza mamară, stare în care mamelele sînt scoborîte, ptoză însoțită de hipertrofie dureroasă (mastodinie).

@RedAbaris 2013

Vascularizația și inervația. Arterele provin din artera mamară internă, ram din artera subclaviculară (îndeosebi segmentele medial și superior ale glandei), din artera mamară externă (artera toracală laterală), ram din artera axilară (îndeosebi segmentul lateral al glandei) și din arterele intercostale, prin ramurile perforante (pentru segmentul profund al glandei).

Venele urmează în sens invers același traiect cu arterele.

Limfaticele. Vasele limfatice se împart în 3 grupuri: extern, intern și inferior. Grupul extern se îndreaptă spre grupul toracic al limfonodulilor axilari; grupul intern ajunge la noduli limfatici situați pe traiectul vaselor mamare; grupul inferior se îndreaptă spre limfonodulii axilari și subclaviculari.

Limfaticele formează o rețea superficială și una profundă. Rețeaua superficială realizează un plex dermic și altul subdermic, mai dense în regiunea areolară, iar cea profundă se dispune inter- și perilobular. Vasele aferente de la acest nivel pot fi sistematizate în căi principale și secundare.

Căile principale sînt: axilară și toracică internă. Vasele eferente ale căii axilare de la marginea laterală a glandei înconjoară marginea inferioară a mușchiului marele pectoral (uneori chiar îl străbate) și ajung la limfonodulii axilari, îndeosebi la grupul limfonodulilor mamari externi, dar și la grupul central, scapular și subclavicular. Ele colectează limfa în special din cadranul extern. Limfonodulii axilari drenează limfa la limfonodulii supraclaviculari.

Limfonodulii mamari interni sau parasternali sînt așezați de-a lungul vaselor mamare interne. Ei colectează limfa din profunzimea glandei mai ales din cadranul medial și drenează fie în ganglionii cei mai interni ai regiunii supraclaviculare, fie direct în ductul toracic (la stînga) sau în marea venă limfatică (în dreapta).

Căile accesorii. Calea supraclaviculară directă (Mornard) este reprezentată prin vase eferente care pornesc din segmentul superior al regiunii mamare privind mamela împărțită, prin două linii perpendiculare duse prin mamelon, în patru cadrane) și drenează limfa la limfonodulii supraclaviculari, fie pe deasupra, fie pe dedesubtul regiunei claviculare.

– Calea axilară centrolaterală (Gerota) trece de la o regiune mamară la cea de partea opusă, ajungînd la limfonodulii axilari de partea opusă.

– Calea accesorie inferioară, mai rară, pornește de la segmentul inferior al regiunii mamare și se îndreaptă spre partea superioară a mușchiului marele drept abdominal.

Din această distribuire a teritoriilor limfatice ale regiunii mamare, se vede clar greutatea mare pe care o întîmpină chirurgul, ca să nu spunem imposibilitatea în care acesta se găsește cînd este vorba de a ridica în bloc, odată cu glanda mamară invadată de procesul neoplazic și totalitatea teritoriilor limfatice tributare. De aci imperativul de a stabili diagnosticul de neoplasm mamar cît mai precoce, adică înainte de a fi invadate grupele ganglionare limfatice, mai ales cele mamare interne.

Inervația glandei mamare provine din nervii intercostali, perechile a II-a pînă la a VI-a, din ramura supraclaviculară a plexului cervical și din ramurile toracice ale plexului brahial. Inervația vegetativă este constituită din fibre, care merg de-a lungul vaselor.

@RedAbaris 2013

XI. Perineul

Perineul prezintă în structura sa o serie de formaţiuni anatomice care delimitează, inferior, cavitatea pelviană. Este mărginit, superficial, de cele două plice genitofemurale (lateral), ligamentul arcuat al simfizei pubiene *(ligamentum arcuatum pubis)* (anterior) şi vîrful coccigelui (posterior); aceste elemente formează unghiurile unui spaţiu rombic. În profunzime are următoarele limite; superior, diafragma pelviană, alcătuită din muşchii ridicători anali şi din muşchiul coccigian cu fasciile care-i îmbracă; anterior, arcul pubian şi ligamentul subpubian *(ligamentum arcuatum pubis)*; posterior, vîrful coccisului; lateral, ramurile inferioare ale pubisului *(ramus inferior ossis pubis)*, ramurile ischionului *(ramus inferior ossis ischii)*, tuberozitatea ischionului şi ligamentului sacrotuberos; inferior, tegumentul regiunii.

O linie transversală, care uneşte tuberozităţile ischiadice, împarte regiunea perineală, superficial, în două porţiuni triunghiulare. Porţiunea posterioară cuprinde orificiul anal şi este numită „regiunea anală"; cea anterioară organele urogenitale externe şi este numită „regiunea urogenitală".

Perineul este alcătuit dintr-o serie de muşchi, cu fasciile, inervaţia şi vascularizaţia lor şi din formaţiuni care aparţin aparatelor urogenital şi digestiv descrise la capitolele respective.

— *Muşchiul ridicător anal (m. levator ani)* îşi are originea: înainte şi lateral, pe faţa pelvină a corpului pubisului; îndărăt, pe faţa internă a spinei ischiadice şi între aceste două puncte, pe fascia muşchiului obturator. Fibrele trec spre planul medial, cu grade variate de oblicitate. (a) Fibrele cele mai anterioare sînt îndreptate îndărăt şi în jos pe faţa laterală a prostatei, inserîndu-se pe nodul perineal sau nucleul fibros central al perineului. Ele alcătuiesc, la bărbat, muşchiul ridicător al prostatei *(m. levator prostates)*, iar la femeie încrucişează laturile vaginei, ajung la inserţia lor şi alcătuiesc astfel un important sfincter suplimentar pentru acest organ (poate determina vaginismul superior). (b) Fibrele următoare merg îndărăt şi în jos peste feţele laterale ale prostatei şi peste extremitatea superioară a canalului anal şi se îndreaptă medial spre flexura anorectală, pentru a se întreţese cu fibrele corespunzătoare din partea opusă; unele din ele se pierd în peretele canalului anal; această parte a muşchiului se cheamă puborectală *(m. puborectalis)*. (c) Restul fibrelor se inseră pe latura ultimelor două segmente ale coccisului şi pe un rafeu fibros median, care se întinde de la coccis la peretele anusului *(flexura perinealis recti)*.

@RedAbaris 2013

Morfologic, mușchiul ridicător anal mai poate fi împărțit într-un mușchi iliococcigian *(m. iliococcygeus)* și într-un mușchi pubococcigian *(m. pubococcygeus)*.

Ridicătorii anali determină constricția capătului inferior al rectului, deci al orificiului anal și al vaginei, alcătuind diafragma pelvină și întăresc nodul perineal (nucleul central fibros al perineului), formînd o diafragmă care sprijină organele pelviene și se opune la presarea lor în jos, produsă de sporirea presiunii intraabdominale.

Centrul fibros al perineului este un nod fibromuscular care se află în planul median, cam la 1,25 cm înaintea anusului, și foarte aproape de bulbul uretral al penisului *(bulbus urethrae)*. Către acest nodul converg șase mușchi care se prind pe el și anume: sfincterul extern al anusului, mușchiul bulbospongios, cei doi mușchi transverși superficiali ai perineului și fibrele anterioare ale celor doi mușchi ridicători ai anusului.

– *Mușchiul coccigian (m. coccygeus)* se găsește îndărătul mușchiului ridicătorului anal, avînd originea pe spina ischiadică și pe micul ligament sacrosciatic *(lig. sacrospinos)* și se inseră pe marginea coccisului și marginea laterală a ultimei vertebre sacrale. El contribuie, împreună cu mușchiul ridicător anal și cu mușchiul piramidal, la închiderea părții posterioare a ieșirii din pelvis, întregind posterior diafragma pelvină.

Mușchiul coccigian este inervat de o ramură din al patrulea și al treilea nerv sacral.

În timpul parturiției se vor produce uneori rupturi ale mușchilor care alcătuiesc podișul pelvian. Dacă centrul tendinos *(centrum tendineum perinei)*, rezultat din întrecarea fasciilor și fibrelor musculare și tendinoase ale majorității mușchilor perineului, se rupe, contracția fibrelor anterioare ale ridicătorului anal sporește în loc să scadă despicătura anormală din podișul pelvin și, ca urmare, se poate produce un prolaps uterin, iar în cazuri grave, ovarele, vezica urinară și rectul pot să prolapseze de asemenea.

Cînd o ruptură de perineu incluzînd tendonul perineal central pare inevitabilă în timpul travaliului, se practică deseori o incizie în perineu, deoarece o incizie chirurgicală corectă este preferabilă unei rupturi „zdrențuite". Această incizie relaxantă sau de ușurare este denumită episiotomie. În cazul unei episiotomii mediane (episiotomie pe linia mediană), incizia trece posterior de frenul labiilor mici, prin mucoasa vaginală și centrul tendinos al perineului. Incizia nu trebuie să ajungă la sfincterul anal extern și rect. În cazurile în care există posibilitatea ca incizia să producă o ruptură posterior și să lezeze sfincterul anal, se efectuează deseori o episiotomie mediolaterală.

– *Mușchiul sfincter extern al anusului (m. sphincter ani externus)*, care este, normal, într-o stare de contracție tonică și, neavînd un mușchi antagonist, menține orificiul și canalul anal închise. Poate fi pus în stare de contracție mai puternică sub influența voinței, și astfel închide mai ferm orificiul anal.

Mușchii regiunii urogenitale la bărbat sînt următorii (fig. 182):

– *Mușchiul transvers superficial al perineului (m. transversus perinei superficialis)*. Își ia origine, prin fibre tendinoase, pe porțiunile medială și anterioară ale tuberozității ischionului și se inseră în centrul tendinos.

Contracția simultană a celor doi transverși superficiali ai perineului contribuie la fixarea centrului fibros al perineului.

– *Mușchiul bulbocavernos (m. bulbospongiosus sive bulbocavernosus)* este așezat în partea mediană a perineului, înaintea anusului și este format din două porțiuni simetrice, unite printr-un rafeu tendinos median; își are originea pe rafeul median și pe centrul fibros perineal. Fibrele lui diverg: cele mai dindărăt se pierd pe membrana perineală (sau fascia inferioară a diafragmului urogenital); fibrele de la mijloc încor-

@RedAbaris 2013

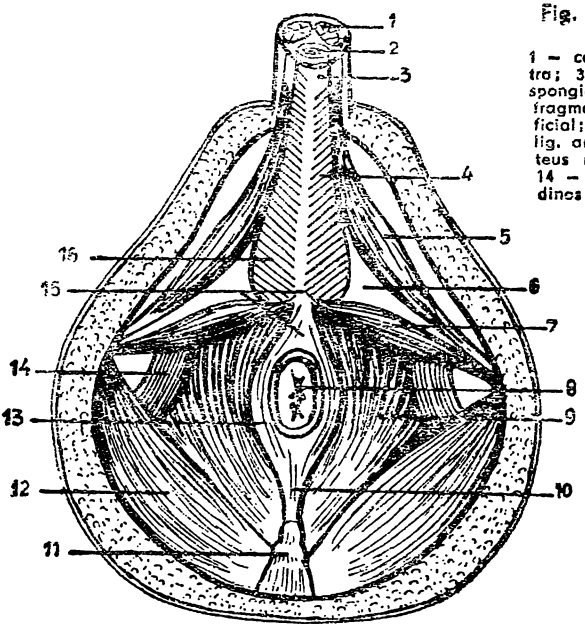

Fig. 132. Mușchii diafragmului urogenital și pelvin la bărbat
1 — corpul cavernos al penisului; 2 — uretra; 3 — corpul spongios; 4 — m. bulbospongios; 5 — m. ischiocavernos; 6 — diafragma urogenitală; 7 — m. transvers superficial; 8 — anusul; 9 — m. levator ani; 10 — lig. anococcigian; 11 — coccisul; 12 — m. glutaeus maximus; 13 — sfincterul anal extern; 14 — m. obturator intern; 15 — centrul tendinos al perineului; 16 — m. bulbospongios

cuiesc bulbul și corpul spongios al penisului *(corpus cavernosum urethrae)*, fibrele anterioare se răspîndesc pe latura corpului cavernos *(corpus cavernosum penis)* pentru a se însera, în parte, pe acest corp (înaintea mușchiului ischiocavernos).

Mușchiul bulbospongios împinge în afară conținutul canalului uretrei. Fibrele mijlocii contribuie la erecția corpului spongios al penisului *(corpus spongiosum penis)*. Fibrele anterioare contribuie, de asemenea, la erecția penisului, prin comprimarea venei dorsale a penisului.

— *Mușchiul ischiocavernos (m. ischiocavernosus)* ia naștere, prin fibre tendinoase și cărnoase, de pe fața internă a tuberozității ischionului, îndărătul stîlpului corpului cavernos al penisului *(crus corporis cavernosi penis)*. Fibrele musculare se sfîrșesc pe o aponevroză, care se inseră pe laturile penisului și pe fața inferioară a acestuia.

Mușchiul ischiocavernos comprimă stîlpul corpului cavernos al penisului și întîrzie întoarcerea sîngelui prin vene, ținînd astfel penisul în erecție.

Aceste formații sînt despărțite de pelvis printr-o a doua pătură a fasciei, mai puțin evidentă.

— *Mușchiul transvers profund al perineului (m. transversus perinei profundus)* are originea pe ramurile ischionului și merge spre planul median, unde se întrețese, într-un rafeu tendinos, cu mușchiul cu același nume, din partea opusă. Este un tensor al centrului perineal alcătuind diafragma urogenitală.

— *Fascia profundă a regiunii urogenitale* formează un înveliș pentru mușchiul transvers profund al perineului.

Sub fascie se găsesc: porțiunea membranoasă a uretrei, mușchiul transvers profund al perineului și sfincterul uretrei, glandele bulbouretrale cu canalele lor excretoare, vasele rușinoase interne și nervii dorsali ai penisului, arterele și nervii bulbului penian și un plex venos.

@RedAbaris 2013

Fig. 183. Mușchii diafragmului urogenital și pelvin la femeie (vedere superioară)

1 — clitoris; 2 — m. ischiocavernos; 3 — m. transvers superficial al perineului; 4 — m. obturator intern; 5 — m. gluteus maximus; 6 — coccisul; 7 — m. gluteus maximus; 8 — m. sfincter anal extern; 9 — m. levator ani; 10 — m. transvers superficial al perineului; 11 — diafragmul urogenital; 12 — m. ischiocavernos; 13 — m. bulbospongios; 14 — orificiul vaginal; 15 — orificiul extern al uretrei; 16 — simfiza pubiană

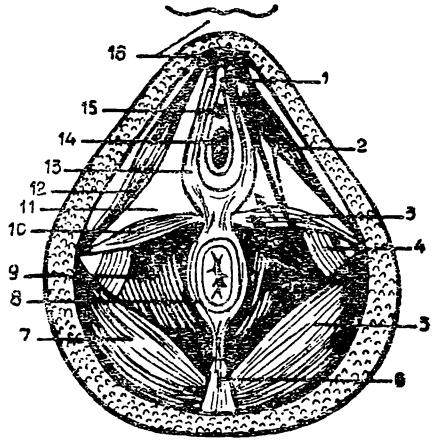

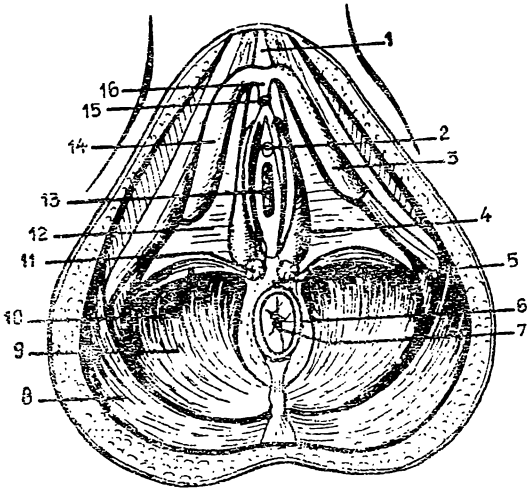

Fig. 184. Diafragma urogenitală și pelvină la femeie (vedere inferioară)

1 — lig. suspensor al clitorisului; 2 — orificiul extern uretral; 3 — stilpul clitoridian; 4 — bulbul vestibulului; 5 — m. transvers superficial al perineului; 6 — sfincterul anal extern; 7 — anusul; 8 — m. gluteus maximus; 9, 10 — m. levator ani; 11 — glandele vestibulare; 12 — m. transvers profund al perineului; 13 — orificiul vaginal; 14 — stilpul clitoridian; 15 — clitorisul; 16 — corpul clitorisului

Dacă uretra se rupe în spațiul perineal superficial, inserțiile fasciei perineale determină direcția fluxului de urină extravazată. Deci, el poate trece în țesutul areolar din scrot, în jurul penisului și în sus în peretele abdominal anterior. Urina nu poate trece în țesuturile coapselor, deoarece stratul profund al fasciei superficiale a peretelui abdominal anterior fuzionează cu fascia lata care acoperă mușchii coapsei imediat distal de ligamentul inghinal. De asemenea, urina nu poate trece posterior în triunghiul anal, deoarece cele două straturi ale fasciei se continuă unul cu celălalt în jurul mușchilor perineali superficiali.

— *Mușchiul sfincter al uretrei (m. spincter urethrae)* învelește porțiunea membranoasă a uretrei și se află între cele două pături ale fasciei profunde a regiunii urogenitale. Mușchii de ambele părți acționează împreună ca un sfincter, apăsînd porțiunea membranoasă a uretrei.

Toți mușchii regiunii urogenitale sînt inervați de ramura perineală a nervului rușinos *(rami perinealis nervi pudendalis)*.

Mușchii regiunii urogenitale la femeie sînt următorii (fig. 183, 184):

— *Mușchiul transvers superficial al perineului (m. transversus perinei superficialis)* diferă prea puțin de mușchiul corespunzător de la bărbat, doar că este mai dezvoltat.

@RedAbaris 2013

– *Mușchiul bulbospongios sau bulbocavernos (m. bulbospongiosus sive bulbocavernosus)* înconjură orificiul vaginei. El acoperă părțile laterale ale bulbilor vestibulari și este fixat îndărăt, pe centrul fibros al perineului, unde filetele sale se împletesc cu sfincterul extern al anusului. Fibrele sale trec înainte, de fiecare parte a vaginei, pentru a se insera pe corpii cavernoși ai clitorisului; un fascicul încrucișează corpul clitorisului, în așa fel încît comprimă vena dorsală *(pars dorsalis clitoridis)*.

– *Mușchiul ischiocavernos (m. ischiocavernosus)*, mai mic decît mușchiul corespunzător de la bărbat, acoperă porțiunea neinserată a stîlpului clitoridian *(crus clitoridis)*. Are originea, prin fibre tendinoase și musculare, pe fața internă a tuberozității ischionului, îndărătul stîlpului clitorisului și pe porțiunea învecinată a ramurii ischionului. Fibrele musculare se termină într-o aponevroză, care se inseră pe laturile și pe fața inferioară ale stîlpului clitoridian.

Mușchiul ischiocavernos comprimă stîlpul clitorisului și întîrzie întoarcerea sîngelui prin vene, contribuind astfel la menținerea clitorisului în erecție.

– *Mușchiul transvers profund al perineului (m. transversus perinei profundus)* are originea pe ramura ischionului și merge transversal, îndărătul vaginei, pentru a se întîlni cu mușchiul omonim din partea opusă; contribuie la fixarea centrului fibros al perineului alcătuind diafragma urogenitală.

– *Mușchiul sfincter al uretrei (m. sphincter urethrae)* este alcătuit din fibre externe și interne. Fibrele externe sînt îndreptate de-a curmezișul arcului pubian, înaintea uretrei. Fibrele interne încercuiesc capătul inferior al uretrei.

Amîndoi mușchii se contractă odată și acționează ca un constrictor al uretrei.

Fascia inferioară a diafragmei urogenitale *(fascia diaphragmatis pelvis inferior)*, la femeie, este mai slabă decît la bărbat, și este străbătută de deschizătura vaginei. Ea acoperă următoarele formații anatomice: porțiuni din uretră și vagină, mușchiul transvers profund al perineului și sfincterul uretrei, glandele vestibulare *(glandula vestibularis major* – Bartholini) și conductele lor de excreție, vasele rușinoase interne, nervii dorsali ai clitorisului, arterele și nervii bulbilor vestibulari și un plex venos.

Vascularizația și inervația. Irigația perineului este asigurată de artera rușinoasă internă *(a. pudendalis interna)*.

Inervația perineului este asigurată de plexul rușinos *(plexus pudendalis)*.

Acest plex este format din ramuri care provin din ramurile anterioare ale celui de al doilea pînă la al cincilea nerv sacrat. Plexul rușinos este strîns legat de plexul sacrat, a cărui dependință este considerat, fiind unit cu plexul sacrococcigian.

Formațiunile aparținînd aparatelor digestiv și urogenital au fost descrise la capitolele respective.

Menționăm doar că, din punct de vedere topografic, de o parte și de alta a canalului anal se găsesc cele două fose ischiorectale *(fosa ischiorectalis)*, de formă prismatic triunghiulară.

Fosa ischiorectală are baza îndreptată spre suprafața perineului constituită de tegument și cu marginea subțire la linia de întîlnire a mușchiului obturator cu fasciile anale (ale ridicătorului anal). Este limitată, medial,

@RedAbaris 2013

de mușchiul sfincter extern al anusului *(m. sphincter ani externus)* și de fasciile anale; lateral, de tuberozitatea ischionului și de fascia obturatorului; înainte, de membrana perineală sau fascia inferioară a diafragmei urogenitale *(fascia diaphragmatis urogenitalis inferior)*; îndărît, de mușchiul marele fesier *(m. glutaeus maximus)* și marele ligament sacrosciatic *(lig. sacrotuberosum)*. Vasele rectale inferioare sau hemoroidale *(vasa haemorrhoidalis inferiora seu analis)* și nervii hemoroidali inferiori *(nn. haemorrhoidales inferiores)* străbat transversal spațiul, de pe fața laterală la cea medială; ramurile perineale și perforante cutane ale plexului sacral se găsesc în partea posterioară a fosei; în partea anterioară apar vasele scrotale (labiale) și nervii cu același nume. Vasele și nervul rușinos intern *(vasa pudendae internae et n. pudendalis)* sînt pe peretele lateral al fosei, în canalul rușinos (canalul lui Alcok). Fosa este umplută cu țesut gras, prin care se întind numeroase benzi fibroase.

Fosa ischiorectală este uneori sediul unei infecții care poate duce la formarea unui abces ischiorectal (colecție de puroi în fosa ischiorectală). Aceste abcese sînt supărătoare și dureroase. Grăsimea din fosă, fiind situată lîngă rect, este expusă infecției care poate ajunge în fosa ischiorectală: 1) de la inflamația criptelor (denumite astăzi sinusuri anale); 2) prin extinderea unui abces pelvirectal; 3) după ruptura mucoasei anale sau 4) de la o plagă penetrantă din regiunea anală.

Diagnosticul abcesului se stabilește pe baza plenitudinii și sensibilității dureroase a spațiului dintre anus și tuberozitatea ischiadică. Abcesul ischiorectal se poate deschide spontan: 1) în canalul anal, 2) în rect, 3) la pielea perineului lîngă anus sau 4) în toate aceste regiuni. De obicei abcesele se tratează chirurgical, prin incizii largi, care să permită drenajul cît mai eficient. Cele două fose ischiorectale comunică între ele posterior de canalul anal și în jurul sfincterului anal extern, spațiu situat între partea superficială și cea profundă a sfincterului respectiv. Prin urmare, un abces produs într-o fosă ischiorectală se poate extinde spre cealaltă și poate afecta zona semicirculară din jurul părții posterioare a anusului.

@RedAbaris 2013

APARATUL DE SUSȚINERE ȘI MIȘCARE

XII. Sistemul osos

OASELE ȘI STRUCTURA LOR

Oasele, în ansamblu, constituie scheletul și, împreună cu articulațiile, reprezintă elementele pasive ale aparatului locomotor care sînt puse în mișcare de elementele active, respectiv de mușchi.

Oasele au forme și structuri variabile legat de funcția și situația lor în corp. În general într-un os se găsește o substanță compactă sau osul cortical *(substantia compacta corticalis)* iar în interiorul oaselor scurte, plate și cu epifiza oaselor lungi se găsește o rețea aparent spongioasă *(substantia spongioasa)*, în ochiurile căreia se află măduva osoasă.

După formă deosebim: oase lungi *(ossa longa)* oase plate *(ossa plana)*, scurte *(ossa brevia)* și pneumatice *(ossa pneumatica)*.

Oasele lungi ca, de exemplu, femurul, se compun din corp *(diaphysis)* și din două extremități *(epiphises)*. În interiorul diafizei se găsește canalul medular *(cavum medulare)*, în care se află măduva roșie sau galbenă. Oasele plate, precum oasele craniului, sînt formate din două lame de os compact între care se afla țesut spongios. Oasele scurte, precum carpienele, au un strat exterior de țesut cortical, iar în interior conțin țesut spongios. Oasele pneumatice (maxilarul superior, etmoidul etc.) au în interiorul la cavități tapetate cu mucoasă și în care se găsește aer.

Oasele sînt învelite la exterior de o membrană numită periost în care se găsesc multiple terminații nervoase. Canalul medular este căptușit de o membrană numită endoost. Vasele sangvine, împreună cu filete nervoase pătrund în os prin găuri nutritive *(foramina nutricia)*. Pot exista în oase canale nutritive prin care trec și vene emisare.

Structura microscopică. Țesutul osos este alcătuit din celule și substanță intercelulară. Această substanță intercelulară, la rîndul ei, este formată dintr-un sistem fibrilar și dintr-o substanță amorfă — substanța fundamentală.

Celulele osoase sînt de origine mezenchimatoasă. Ele sînt de trei tipuri, unele formatoare de os — osteoblastele —, celule tinere și osteocitele, celule mature și altele distrugătoare de os — numite osteoclaste.

Osteoblastele sînt celule tinere și foarte active metabolic; ele caracterizează țesutul și oasele tinere, în dezvoltare și reapar în procesele de reparație și regenerare. Aceste elemente provin fie direct din celula mezenchimatoasă, fie din fibroblast.

Substanța intercelulară este formată din substanța fundamentală mineralizată și din sistemul fibrilar.

@RedAbaris 2013

Substanța fundamentală este constituită dintr-o componentă organică, care este studiată pe țesuturi decalcifiate și dintr-una minerală (sau anorganică) studiată pe osul calcinat (prin ardere).

a) Componenta organică — numită oseină — este reprezentată, la microscopul optic, printr-o masă amorfă, însă în realitate, și faptul a fost demonstrat prin microscopia electronică, are o structură fin granulară sau filamentoasă, determinată de prezența condroitin-sulfaților. Ea constituie aproximativ 34% din masa totală a substanței fundamentale.

Componenta organică a substanței fundamentale este alcătuită din oseină și osteomucoid, legate atît între ele cît și cu sistemul fibrilar, prin puternice legături ionice. Oseina este o scleroproteină de tip particular, insolubilă la rece în apă, acizi și alcali, dar care prin fierbere prelungită în apă se transformă în gelatină. Pe de altă parte, osteomucoidul este un complex proteinopolizaharidic, similar prin constituție cu condromucoidul din care și derivă. Osteomucoidul conține chondroitin-sulfați, care deși se găsesc într-o cantitate relativ mică au un semnificativ rol funcțional.

b) Componenta minerală (anorganică) constituie aproximativ 66% din greutatea osului, ea fiind mai redusă la embrioni și la nou-născuți, ca și în unele condiții patologice (osteomalacie). Este formată din fosfat și carbonat de calciu, care au structura apatitei, ele fiind hidroxiapatite. Se mai găsesc în cantități mici și magneziu, flor, sulf etc.

Sistemul fibrilar este reprezentat în esență prin structuri colagene, cele elastice și reticulare fiind puțin numeroase. Structurile colagene sînt constituite din fibrile și fibre, uneori dispuse în mici fascicule și constituesc, în totalitate, osteocolagenul. Orientarea lor este condiționată de forțele mecanice (de presiune și tracțiune) care se exercită asupra osului: osteocolagenul constituie armătura care dă rezistența caracteristică țesuturilor osoase.

Lamelele osoase. Țesutul osos are o structură lamelară, fiind format din unități morfologice, numite lamele osoase, a căror grosime este între 5 și 10 microni (cu variații regionale între 4 și 12 microni). Lamelele osoase sînt elaborate de către osteoblaste, care sînt apoi înglobate în grosimea lor sub formă de osteocite situate în lacunele numite osteoplaste. Fiecare lamelă este alcătuită din substanță intercelulară mineralizată, cu aspect granular sau omogen și din osteocite situate în osteoplaste și legate între ele printr-un sistem canalicular. În preparatele native, substanța intercelulară apare „clară", în timp ce sistemul lacuno-osteoplasteo-canalicular, negru, datorită aerului pe care îl conține. Creșterea osului atît în grosime cît și în lungime se realizează numai prin formarea de noi lamele osoase; este deci o creștere apoziționlă.

În cadrul țesutului osos matur deosebim țesutul osos nehaversian sau fibros și cel haversian, care se prezintă sub formă de țesut osos spongios și compact.

1. *Țesutul osos nehaversian sau fibros. Țesutul osos fibros sau nehaversian* se dezvoltă prin mecanismul de osificare endoconjunctival și prototipul său este reprezentat prin osul periostal. Este un țesut dur, dens, sărac sau lipsit de spații conjunctivovasculare. Celulele osoase sînt relativ puțin numeroase. În esență este format din numeroase fascicule colagene, care reprezintă continuarea directă a celor din țesutul conjunctiv periosos: fibrele lui Sharpey (A. P o l i c a r d).

Acest os fibros nehaversian — numit și os periostal —, formează stratul superficial al diafizelor oaselor lungi, a oaselor late și scurte

@RedAbaris 2013

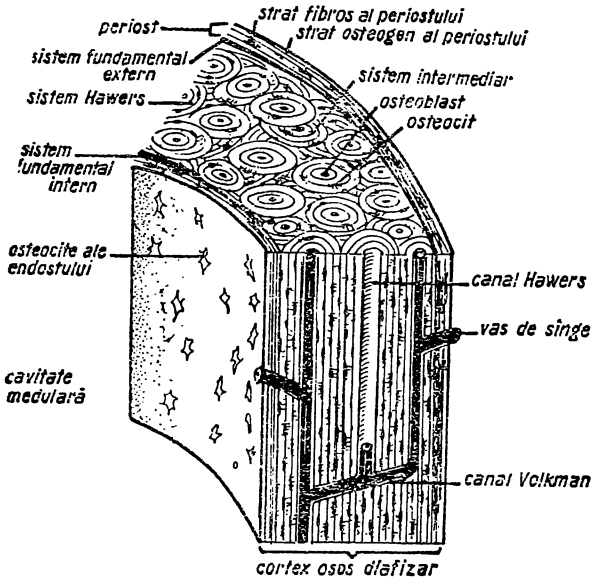

Fig. 185. Structura țesutului osos compact

2. *Țesutul osos haversian* se prezintă sub 2 variante, țesutul osos spongios (sau areolar) (a) și țesutul osos compact (dens) (b). Atît țesutul osos spongios cît și cel compact pot lua naștere fie prin osificarea endoconjunctivă, fie prin cea endocondrală. Diferențele structurale dintre aceste două tipuri de țesut osos sînt determinate de dispoziția arhitecturală a elementelor constitutive și de raportul dintre spațiile medulare și componenta osoasă.

a) *Țesutul osos spongios* se găsește la nivelul epifizelor oaselor lungi; în porțiunea centrală a oaselor late (diploea) și a celor scurte. El poate fi de tip imatur sau matur și are, în mod caracteristic, un aspect „spongios" („buretos") vizibil și macroscopic. Aspectul spongios este determinat de existența unor spații (cavități, areole) de mărimi și forme variate, de obicei intercomunicante, pline cu măduvă roșie hematoformatoare, spații areolare delimitate de trabecule osoase.

b) *Țesutul osos compact* reprezintă o structură perfecționată și caracterizată prin predominența componentei osoase dispusă sub formă de lamele în jurul spațiilor medulare conjunctivovasculare, care sînt reduse la dimensiunile unor canale. Deși poate fi și de origine endoconjunctivă, osul compact sau dur, în mod inițial provine mai frecvent în urma unei osificări endocondrale (fig. 185).

Osul compact are o structură cilindrică-lamelară, lamelele osoase fiind dispuse concentric în jurul unor spații conjunctivovasculare, spații care iau astfel aspectul unor canale, numite canalele lui Havers sau haversiene. Aceste canale conțin pe lîngă elemente vasculonervoase și o redusă cantitate de țesut conjunctiv, iar uneori chiar și cîteva elemente mieloide. Canalele haversiene reprezintă echivalentul spațiilor areolare din osul spongios, spații care, consecutiv depunerii de lamele osoase, sînt reduse la dimensiuni canaliculare. Ele sînt longitudinale, străbat osul în toată lungimea sa și sînt legate între ele prin anastomoze transversale și oblice.

Diametrul canalelor lui Havers este în medie de 20–100 microni (cu variații între 10 și 3550 microni, după V. Papilian). În jurul fiecărui canal se găsesc dispuse concentric un număr de 5–30 lamele osoase, media fiind între 8 și 15. Grosimea acestor lamele variază între 4 și 12 microni cu variații pînă la 30 microni.

Pe secțiuni transversale aceste canale au o formă rotundă sau ovalară, calibrul lor fiind inegal. În interiorul lor se găsesc următoarele elemente: o arteră mică sau un capilar, o venulă, un vas limfatic, fibre ner-

@RedAbaris 2013

oase, precum și celule conjunctivale, fibre de colagen, de reticulină, uneori chiar celule tinere din seria granulocitară și hematică.

Lamelele osoase au structura obișnuită, osteocitele fiind dispuse atît în grosimea lor cît și între ele. În cadrul acestui sistem lamelar, se realizează prin intermediul sistemului canalicular legături atît între osteoplastele din aceiași lamelă cît și cu cele din lamelele învecinate.

Canalul haversian, împreună cu întregul sistem lamelar care îl înconjoară, formează un sistem haversian sau un osteon (tub osos), sistemul haversian, respectiv osteonul, reprezentînd unitatea morfofuncțională a țesutului osos compact. Fiecare osteon este limitat periferic de o linie strălucitoare, linia de ciment formată din țesut osteoid, iar la interior este tapetat, de asemenea, de un strat de osteoid, care formează așa-numita limitantă internă, și care separă sistemul lamelar de țesutul conjunctivovascular din interiorul tubului Havers.

Între sistemele haversiene sau osteoane (care sînt în număr de 5 la 15 pe un milimetru pătrat) se găsesc spații neregulate ocupate de lamele osoase arcuite (sau arciforme), constituind sistemele interhaversiene sau intermediare; aceste sisteme interhaversiene reprezintă resturi ale unor canale haversiene remaniate.

Cele două funcții majore ale țesutului osos sînt funcția mecanică și cea metabolică, osul reprezentînd principalul rezervor de calciu și fosfor al organismului.

SCHELETUL

Scheletul este alcătuit, la adult, din 206 oase, iar dacă se ia în considerare și geneza oaselor rezultă 228 de oase (sternul format din 3 piese, osul cocsal la fel, sacrul din 5 piese etc.). În cazul în care se includ în noțiunea de os și unele puncte de osificare, cifra este mult mai mare.

Deosebim un *schelet axial*, format de coloana vertebrală, ce prezintă

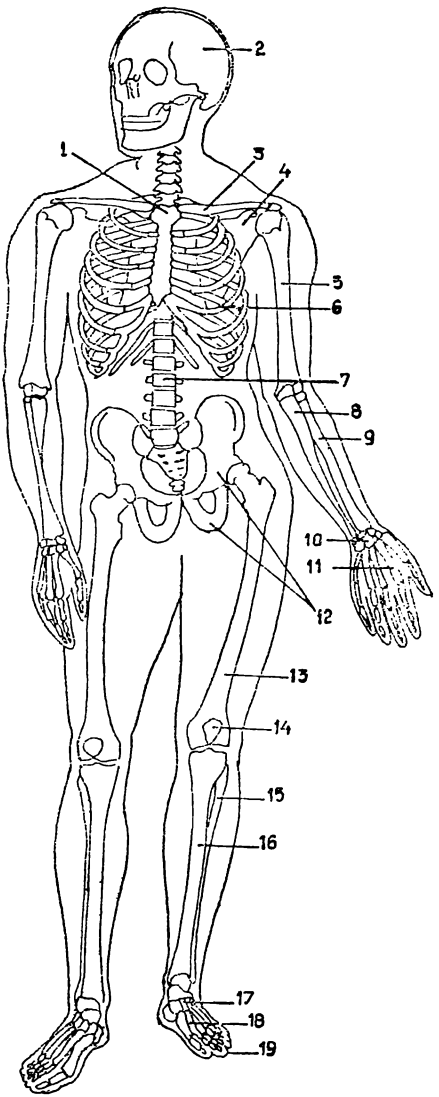

Fig. 186. Scheletul, vedere de ansamblu
1 — sternul; 2 — craniul; 3 — clavicula; 4 — scapula; 5 — humerus; 6 — coastele; 7 — coloana vertebrală; 8 — ulna; 9 — radius; 10 — carpul; 11 — metacarpul; 12 — bazinul; 13 — femurul; 14 — rotula; 15 — tibia; 16 — tibia; 17 — tarsul; 18 — metatarsul; 19 — falangele.

@RedAbaris 2013

un canal în care își găsește adăpost măduva spinării. Capătul ei cranial suportă greutatea capului, în care se află encefalul, și formează polul cranial sau superior al organismului uman. Totodată, pe laturile sale se articulează cu toracele, prin cele 12 perechi de coaste, care-l structurează împreună cu sternul, situat ventral, pe linia mediană. În torace sînt găzduite viscerele toracice (fig. 186).

De torace sînt legate membrele superioare (toracice) prin mijlocirea centurii scapulare, segmentul de rădăcină a acestora, iar caudal coloana vertebrală se articulează cu centura pelvină, segmentul de legătură al membrelor pelvine și de susținere al viscerelor abdominale.

Coloana vertebrală

Coloana vertebrală este alcătuită din piese osoase scurte, cu diametrele mai mult sau mai puțin egale, numite vertebre (*vertebra*=cea ce se răsucește). Această structură reprezintă dovada apartenenței omului la încrengătură „vertebratelor" și, în același timp, a structurii sale străvechi segmentare, metamerice. Coloana vertebrală este formată dintr-un număr de 33–34 de astfel de vertebre, legate între ele prin încheieturi sau articulații, datorită cărora, ea constituie un întreg rezistent, dar totuși flexibil, elastic și mobil, îngăduind trunchiului să efectueze mișcări destul de variate de înclinare (flexiune), îndărăt (extensie), laterală și de răsucire verticală (torsionare).

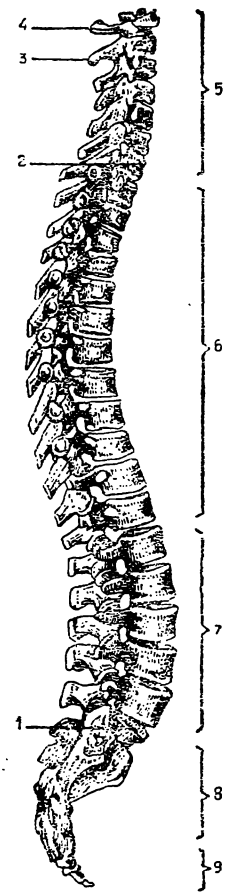

Fig. 187. Coloana vertebrală în ansamblu (vedere laterală)
1 – promontoriu; 2 – vertebra VII cervicală (proeminentă); 3 – axis; 4 – atlas; 5 – regiunea cervicală; 6 – regiunea toracică; 7 – regiunea lombară; 8 – regiunea sacrală; 9 – regiunea coccigiană

Vertebrele sînt dispuse în patru regiuni topografice și funcționale: cervicală, toracală, lombară și sacrococcigiană, constituite de vertebrele regionale cu anumite caracteristici morfologice, corespunzătoare fiecărei regiuni. Ele prezintă variații de formă specifice fiecărei regiuni datorite funcției pe care o îndeplinesc în cadrul acestora. Din cele 33 sau 34 de piese osoase, 24 sînt vertebre regionale izolate, adevărate, iar celelalte 9 alcătuiesc două oase: sacrul, structurat prin sudarea a cinci vertebre și coccisul, alcătuit din sinostozarea a celorlalte patru sau cinci vertebre (fig. 187).

Există, prin urmare, vertebre regionale: șapte cervicale, douăsprezece toracale, cinci lombare, cinci sacrate și patru sau cinci coccigiene. Atît cele sacrate, cît și cele coccigiene sînt sudate în cele două oase: sacru și coccis.

Vertebra tip* prezintă corpul vertebral (*corpus*) mai mult sau mai puțin cilindric, cu două fețe, una

* Vertebra tip nu există ca atare. Prin această noțiune se înțelege elementul morfologic care întrunește, în structura sa, elementele comune tuturor vertebrelor regionale

©RedAbaris 2013

cranială și cealaltă caudală, o circumferință și arcul vertebral *(arcus)*, alcătuit din două lame vertebrale, pediculii vertebrali sau rădăcinile vertebrale *(radix arcus vertebrae seu pediculus arcus vertebrae)*, care sînt punți de legătură ale arcului vertebral cu fața dorsală a corpului vertebral. Pediculii prezintă pe marginile lor, cranial și caudal, incizurile vertebrale, care prin suprapunere formează găurile intervertebrale sau de conjugare *(foramen intervertebrale)*, prin care trec nervii spinali.

De pe arcul vertebral se desprind apofize *(processus)* articulare *(articularis)*, cîte două craniale și caudale și apofize musculare *(processus muscularis)*, care sînt transverse *(processus transversus)* și pleacă de pe părțile centrolaterale ale arcului vertebral, la unirea acestuia cu pediculii, și apofiza spinoasă *(processus spinosus)*, care pornește dorsal, median, din locul de unire a celor două lame.

Corpul vertebral, arcul vertebral și rădăcinile delimitează orificiul vertebral sau gaura de conjugare *(foramen intervertebrale)*, care găzduiește nervul rahidian cu o prelungire a durei. Osificările anormale din această zonă antrenează o strangulare a orificiului și leziuni nervoase consecutive.

Menționăm că prima vertebră cervicală *(atlas)*, care susține craniul, este foarte diferită de celelalte neavînd corp vertebral ci doar două mase laterale *(massae laterales)*, reunite printr-un arc anterior și altul posterior. De asemenea, a doua vertebră cervicală *(axis seu epistoapheum)* prezintă, pe fața superioară a corpului vertebral, apofiza odontoidă *(dens axis)*, terminată cu *apex dentis*.

Uneori, ultima vertebră lombară poate să fie sudată la sacru, producîndu-se sacralizarea acestei vertebre. Fuziunea se poate produce de o singură parte, constituindu-se vertebra de tranziție lombosacrată, generatoare de scolioză.

Sînt cazuri cînd prima vertebră sacrată nu fuzionează cu celelalte sau se fuzionează cu ultima lombară, constituind lombarizarea primei vertebre sacrate.

Coloana vertebrală în ansamblul său prezintă curburi în plan sagital, concave posterior, numite lordoze în regiunea lombară și cervicală concave anterior, numite cifoze, în regiunea toracală și a osului sacrum și în plan frontal, scolioze.

În cazul scoliozei congenitale, curbura primară — indiferent de nivelul său — este de regulă orientată spre stînga, iar rotația vertebrală poate fi inversă decît în scoliozele idiopatice (fenomenul paradoxal Hoffa). De asemenea, în scolioza congenitală, curbura primară este uneori mai mică decît cea din scolioza idiopatică, putînd fi asociată cu o cifoză. Indiferent de manierele folosite, reductibilitatea acestei curburi este neînsemnată.

Curburile secundare apar tardiv, corpul vertebral fiind orientat spre convexitatea curburii.

În cazul scoliozei idiopatice coloana apare „armonioasă", adică un spate „șerpuit" cu gibozități orientate simetric, pe cînd în scolioza congenitală spatele apare neregulat, „accidentat", aspect cu atît mai evident cu cît numărul vertebrelor malformate este mai mare.

În cadrul malformațiilor vertebrale se descriu:

— prezența unui canal în loc de șanț al arterei vertebrale;

— fuziunea uni sau bilaterală a atlasului cu baza craniului (occipitalizarea atlasului);

— fisuri ale arcurilor neurale, care, după Tõndury, pot fi fisuri posterioare (la nivelul atlasului, vertebrelor toracale și lombare și mai frecvent la sacrum, constituind spina bifida), fisuri laterale care separă apofizele articulare inferioare, arcul neural și apofizele spinoase de restul vertebrei (spondiloliză), antrenînd veritabile alunecări ale vertebrelor (spondilolistezis) și fisuri mediane anterioare, asociate frecvent cu cele posterioare;

— hemivertebra conică sau multiplă, întîlnită la diferite nivele ale coloanei vertebrale și care determină curburi multiple;

— blocul vertebral, care poate fi parțial (se păstrează o parte din disc) sau total, sitimul cu prognostic grav, determinînd cifoscolioze ireductibile;

— sinostozele rahidiene parțiale realizate între apofizele spinoase sau articulare, interesînd uneori numai fața anterioară a corpilor vertebrali (bloc anterior);

— atrezia sau aplazia vertebală, rar întîlnită în practica curentă.

@RedAbaris 2013

Curburile transformă coloana într-un resort spiralat şi îi conferă o rezistenţă sporită la diferite încărcături comparativ cu o coloană dreaptă. Rezistenţa la presiune creşte în raport cu numărul curburilor la pătrat plus 1 : $R=n^2+1=4\times4+1=17$.

Mişcările de flexie înainte şi înapoi se realizează cu participarea vertebrelor cervicale şi lombare. Datorită mobilităţii lor, leziunile sînt localizate mai frecvent la aceste segmente.

Toracele

Scheletul toracelui este format de cele douăsprezece vertebre toracale, de cele douăsprezece perechi de coaste şi de stern situat ventral pe linia mediană. Aceste oase alcătuiesc o cuşcă elastică pusă în slujba actului respiraţiei, prezentînd o mobilitate specifică a coastelor, care pot fi ridicate şi coborîte de muşchii respiratori, realizînd mărirea sau micşorarea diametrelor cuştii şi deci in- şi expiraţia. De asemenea, toracele asigură protecţia viscerelor din partea superioară a trunchiului (plămîni, inimă, vase mari) (fig. 188).

Sternul este un os turtit ventrodorsal, nepereche, situat ventral şi median.

El prezintă două feţe: una ventrală şi cealaltă dorsală, două margini laterale, o bază sau manubriul *(manubrium)* îndreptată cranial, un corp *(corpus)* şi un vîrf — apendicele xifoid sau ensiform *(procesus xiphoideus)*.

Manubriul şi sternul formează între ele unghiul lui *Louis* deschis îndărăt.

La extremitatea superioară a manubriului se află, pe linia mediană o scobitură *(incisura jugularis)* şi pe părţile laterale scobiturile claviculare *(incisurae claviculares)*, pentru articulaţia cu claviculele; iar mai jos, tot pe părţile laterale, sînt scobiturile costale *(incisurae costales)*; la nivelul unghiului lui *Louis* se află scobitura pentru coasta a doua. Scobitura pentru coasta a şaptea se află la limita între corp şi apendicele xifoid.

Foarte rar, deasupra sternului se găsesc oase suprasternale *(ossa suprasternales)*, vestigii ale episternului, un orificiu la mijlocul corpului sternal sau o fisură sternală congenitală *(sternoschisis)*.

Coastele sînt arcuri osoase, care se desprind de coloana vertebrală şi se îndreaptă înainte spre stern. Sînt în număr de douăsprezece perechi.

După felul comportării lor faţă de stern, coastele se împart în coaste adevărate sau sternale *(costae verae)*, care se articulează cu sternul prin mijlocirea unor cartilagii articulare (sînt primele şapte perechi) — şi coaste false sau abdominale, care nu ajung pînă la stern *(coaste spuriae)*, ultimele cinci perechi. Acestea, la rîndul lor, sînt coaste false propriu-zise *(costae conjuncte)* — perechile 8–10 — care se unesc ca al şaptelea car-

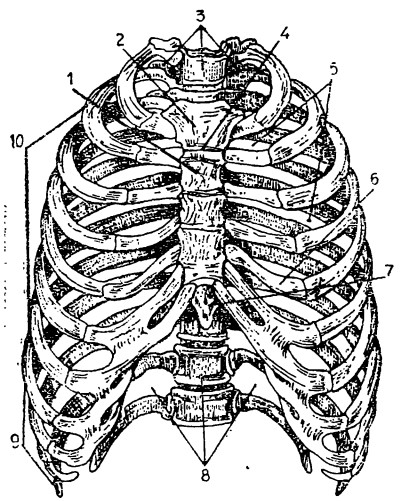

Fig. 188. Toracele osos (vedere anterioară):
1 — corpul sternului; 2 — manubriul sternal; 3 — apertura toracică superioară; 4 — unghiul sternal; 5 — spaţii intercostale; 7 — apendicele xifoid; 8 — apertura toracică inferioară; 9 — coaste false; 10 — coaste adevărate

@RedAbaris 2013

tilagiu costal cu ajutorul unei piese cartilaginoase comune şi coaste flotante *(costae flottantes)*, care au capetele lor ventrolaterale libere.

Fiecare coastă posedă un cap *(capitulum costae)*, cu feţete articulare *(facies articularis)* divizate de o creastă interarticulară *(crista capituli costale)*, un gît *(collum costae)* cu creasta sa superioară *(crista colli costal)* şi un corp *(corpus costae)*. La limita între col şi corp se află tuberozitatea costală *(tuberculum costae)*, lateral de care este unghiul costal posterior *(angulus costae)*. Cu excepţia coastelor I, XI şi XII, toate celelalte au pe faţa internă inferior şanţul costal *(sulcus costae)* pentru mănunchiul vasculonervos.

Coasta I-a are pe faţa sa superioară tuberculul lui Lisfranc *(tuberculum m. scaleni anterior)* pentru muşchiul respectiv. Înapoia lui se află şanţul arterei subclaviculare *(sulcus a. subclaviae)* şi în faţă şanţul venei subclaviculare *(sulcus v. subclaviae)*.

Coasta a II-a prezintă pe faţa superioară o tuberozitate *(tuberositas m. serati anterioris)*.

Craniul

Craniul se găseşte situat pe coloana cervicală cu care se articulează prin intermediul articulaţiei atlantooccipitale. El este alcătuit din neurocraniu şi viscerocraniu (fig. 189–191 B).

Din punct de vedere al osificării se distinge condrocraniu (osificarea se face printr-un proces de substituţie — osificare condrală) şi desmocraniu (osul se dezvoltă direct din ţesutul conjunctiv — osificare fibroasă).

Oasele plate ale craniului sînt constituite dintr-o lamă externă de ţesut compact sau tabla externă *(lamina externa)* şi alta internă *(lamina*

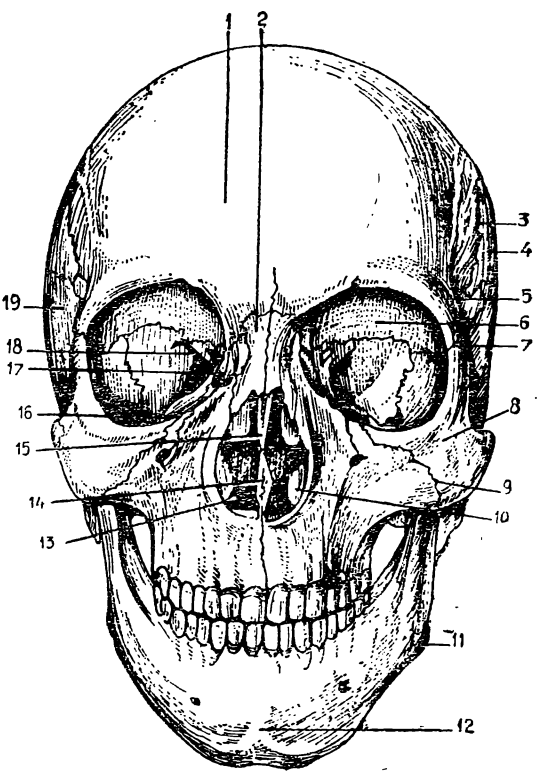

Fig. 189. Craniul (vedere frontală)
1 — tuberozitatea frontală; 2 — osul nazal; 3 — sutura coronară; 4 — osul parietal; 5 — sutura sfenofrentală; 6 — faţa orbitală a osului frontal; 7 — sutura frontozigomatică; 8 — osul zigomatic; 9 — sutura zigomaticomaxilară; 10 — cornetul nazal inferior; 11 — unghiul mandibulei; 12 — protuberanţa mentonieră; 13 — cavitatea nazală; 14 — vomerul; 15 — lama perpendiculară a osului etmoidal; 16 — fisura orbitală inferioară; 17 — osul lacrimal; 18 — fisura orbitală superioară; 19 — scuama temporalului

@RedAbaris 2013

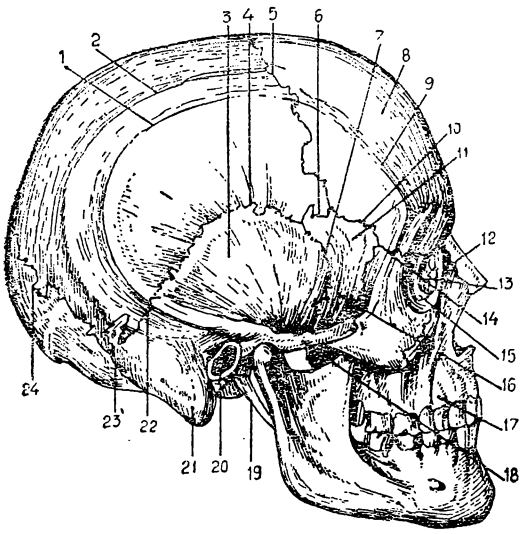

Fig. 190. Craniul (vedere laterală)

1 — linia temporală inferioară; 2 — linia temporală superioară; 3 — scuama temporalului; 4 — sutura scuamoasă; 5 — sutura coronară; 6 — sutura sfenoparietală; 7 — marginea parietală a osului temporal (partea scuamoasă); 8 — tuberozitatea frontală; 9 — vasul frontal; 10 — sutura sfenofrontală; 11 — fața aripii mari a osului sfenoid; 12 — sutura nazomaxilară; 13 — osul lacrimal; 14 — sutura frontozigomatică; 15 — lama orbitală a osului etmoid; 16 — fosa temporală; 17 — corpul maxilei; 18 — arcul zigomatic; 19 — apofiza stiloidă; 20 — orificiul auditiv extern; 21 — apofiza mastoidă; 22 — sutura parietomastoidiană; 23 — sutura occipitomastoidiană; 24 — sutura lambdoidă

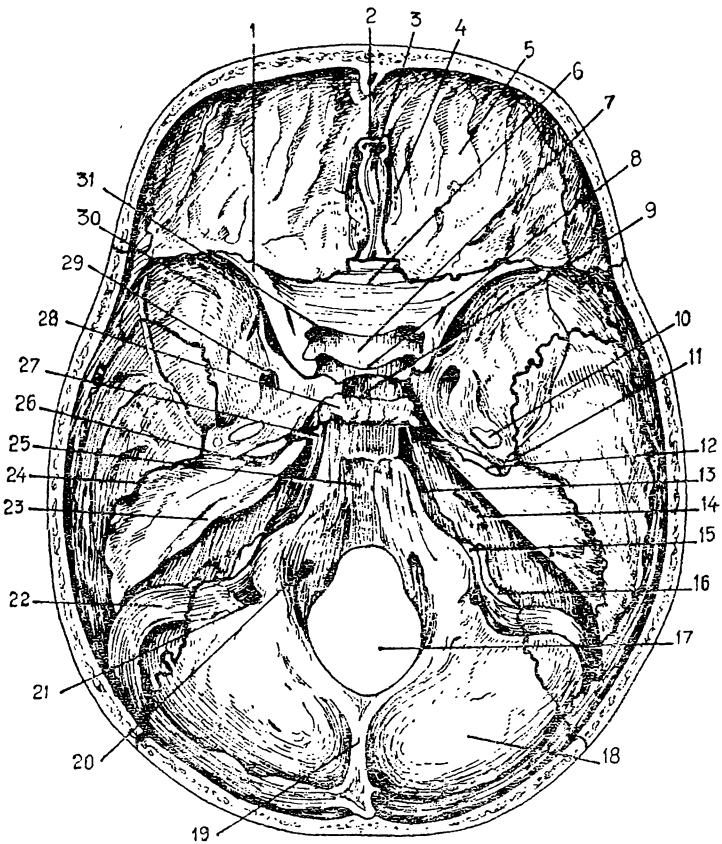

Fig. 191 A. Endobaza (baza internă a craniului)

1 — aripa mică a sfenoidului; 2 — gaura oarbă; 3 — apofiza crista galli; 4 — lama ciuruită a etmoidului; 5 — partea orbitală a osului frontal; 6 — jugum sfenoidal; 7 — șanțul chiasmatic; 8 — tuberculul selar; 9 — fosa hipofizei; 10 — gaura ovală; 11 — gaura spinoasă; 12 — gaura ruptă anterioară; 13 — fisura petrooccipitală; 14 — orificiul auditiv intern; 15 — șanțul sinusului petros inferior; 16 — gaura jugulară; 17 — gaura mare; 18 — scuama osului occipital; 19 — creasta occipitală internă; 20 — canalul hipoglosului; 21 — canalul condilian anterior; 22 — șanțul sinusului sigmoidal; 23 — șanțul sinusului petros superior; 24 — fisura petroscuamoasă; 25 — clivus; 26 — impresiunea trigeminală; 27 — șanțul carotic; 28 — lama patrulateră; 29 — gaura rotundă; 30 — aripa mare a sfenoidului; 31 — canalul optic

@RedAbaris 2013

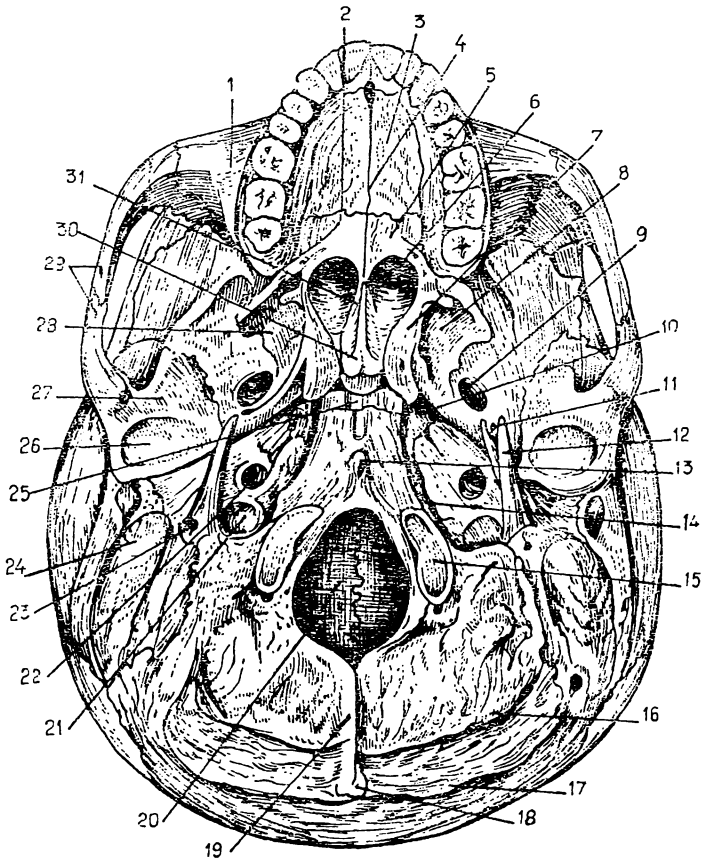

Fig. 191 B. Exobaza (baza externă a craniului)

1 — maxila; 2 — sutura palatină transversă; 3 — apofiza palatină a maxilei; 4 — sutura palatină mediană; 5 — lama orizontală a osului palatin; 6 — choana; 7 — lama medială a apofizei pterigoide; 8 — lama laterală a apofizei pterigoide; 9 — gaura ovală; 10 — gaura ruptă anterioară; 11 — gaura spinoasă; 12 — apofiza stiloidă; 13 — tuberculul faringian; 14 — fisura petro-occipitală; 15 — condilul occipital; 16 — linia nucală inferioară; 17 — linia nucală superioară; 18 — protuberanța occipitală externă; 19 — creasta occipitală externă; 20 — gaura mare; 21 — fosa jugulară; 22 — gaura carotică; 23 — gaura stilemastoidiană; 24 — apofiza mastoidă; 25 — sincondroza sfenooccipitală; 26 — fosa mandibulară; 27 — tuberculul articular; 28 — fosa infratemporală; 29 — arcul zigomatic; 30 — vomer; 31 — spina nazală posterioară

(interna), între care se găsește o substanță spongioasă sau diploia *(diploe)*, conținînd numeroase vene.

Craniul este acoperit la exterior de pericraniu *(pericranium)* și intern de endocraniu sau *dura mater* cerebrală.

Neurocraniul sau craniul cerebral constituie porțiunea superioară și posterioară a craniului, avînd forma unei sfere neregulate sau ovoidală, în cavitatea căreia este adăpostit creierul.

Neurocraniul prezintă două componente din punct de vedere topografic. Acestea sînt rezultatul trecerii unui plan convențional prin glabela, o formațiune situată în regiunea frontală a neurocraniului, deasupra marginilor superioare ale orbitelor și prin protuberanța occipitală externă sau inion, situată posterior. Deasupra acestui plan se găsește bolta craniului sau calvaria, iar dedesubt baza craniului. Baza craniului prezintă o față

@RedAbaris 2013

internă în raport cu fața bazală a creierului, numită endobază și o față externă inferioară, numită exobază.

Neurocraniul este alcătuit din opt oase, dintre care patru sînt neperechi: osul frontal, etmoid, sfenoid și occipital, iar celelalte patru rezultă din două perechi de oase: temporalele și parietalele.

Calota craniului sau bolta craniană *(calvaria)* este formată din scuama (solzul) osului frontal *(os frontale)*, situată anterior și de scuama osului occipital *(os occipitale)*, așezată posterior. Între ele, pe laturile calotei, se găsesc oasele parietale *(ossa parietalia)* și porțiunea superioară a scuamelor (solzurilor) oaselor temporale *(ossa temporalia)*.

Baza craniului prezintă în alcătuirea sa următoarele oase, începînd dinspre polul său anterior spre cel posterior: porțiunea orizontală a osului frontal, lama ciuruită a etmoidului, corpul osului sfenoid cu aripile sale mici și mari, porțiunea pietroasă a celor două oase temporale și posterior porțiunea bazilară și părțile laterale ale osului occipital.

În cursul vieții intrauterine și imediat după naștere, pînă la vîrsta de 1,5–2 ani, suturile sînt larg deschise, formînd așa-numitele fontanele *(fonticuli cranii)*, prin mijlocirea cărora marginile oaselor articulate se pot dezvolta și osifica în continuare și după naștere, în legătură și dependență cu dezvoltarea creierului.

Există două fontanele situate pe linia mediană: fontanela anterioară *(fonticulus anterior)*, de formă patrulateră, numită bregmatică sau coronară, cuprinsă între solzul osului frontal și cele două oase parietale și fontanela posterioară *(fonticulus posterior)*, de formă triunghiulară, numită și lambdoidă, situată între cele două oase parietale și solzul osului occipital. În afara acestor fontanele mediane, mai există și fontanele perechi, situate lateral: fontanela pterică *(fonticulus sphenoidalis)*, cuprinsă între aripa mare a sfenoidului, frontal, parietal și scuama osului temporal și fontanela asterică *(fonticulus mastoideus)*, aflată mai posterior, între procesul mastoidian, osul parietal și occipital. La copilul normal aceste fontanele se închid în jurul vîrstei de 1,5–2 ani. Persistența lor după această vîrstă, constituie semnul unei tulburări în dezvoltarea copilului, tulburări de cele mai multe ori de natură rahitică.

Viscerocraniul este alcătuit din 14 oase, dintre care șase sînt perechi și două neperechi, situate median. Oasele nepereche sînt vomerul și mandibula. Vomerul împreună cu lama perpendiculară a etmoidului împarte în două jumătăți cavitatea nazală. Mandibula, formează singură falca inferioară și este, în același timp, singurul os mobil al viscerocraniului (splanchnocraniului).

Oasele pereche sînt: maxilarul superior centrul osos al masivului facial, zigomaticul, nazalul, lacrimalul, palatinul și cornetul inferior. Aceste oase sînt astfel grupate și articulate între ele prin suturi, încît dau naștere cavităților orbitare, nazale și bucală, sediu al organelor de simț și al celor care alcătuiesc porțiunea inițială a aparatului de import a materiei. (Pentru detalii a se consulta *Atlas de anatomie umană*, vol. I, coordonator: conf. univ. Dr. M. Ifrim.)

Membrele

Scheletul membrelor superioare și inferioare se caracterizează prin faptul că este simetric și omolog; simetric, deoarece găsim aceleași oase cu aceeași morfologie de partea dreaptă și stîngă, însă nesuperpozabile:

@RedAbaris 2013

homolog, întrucît aceeaşi dispoziţie pe segmente a oaselor o întîlnim şi la membrul superior şi la cel inferior (o centură care le leagă de trunchi, un segment cu un os, apoi altul cu două oase, un masiv intermediar cu 7–8 oase şi apoi 5 segmente radiare fiecare cu cîte 3–4 oase).

Membrul superior *(membrum superius)* are un schelet format din centura scapulară şi membrul superior propriu-zis.

1. *Centura scapulară (cingulum membri superioris)* este alcătuită din claviculă şi omoplat.

– *Scapula* (omoplatul), os plat aplicat pe faţa posterioară a grilajului costal pe care se prind muşchi cu origine pe torace sau membrul superior; prezintă marginea internă sau spinală *(margo medialis)*, marginea superioară sau cervicală *(margo superior)* şi marginea externă sau axilară *(margo lateralis)*, unite prin unghiul superior *(angulus superior)*, unghiul inferior sau vîrful omoplatului *(angulus inferior)* şi unghiul extern *(angulus lateralis)*, unde se află cavitatea glenoidă *(cavitas glenoidalis)*, medial de care este gîtul omoplatului *(collum scapulae)* cu tuberculul supraglenoidian *(tuberculum supraglenoidale)* şi tuberculul subglenoidian *(tuberculum infraglenoidale)*; deasupra cavităţii glenoide se află apofiza caracoidă *(processus caracoideus)*, la baza căreia este incizura scapulară *(incisura scapulae)*; faţa sa anterioară *(facies costalis)* este uşor excavată *(fossa subscapularis)*, cu 2–3 creste oblice pentru inserţia muşchiului subscapular, iar cea posterioară *(facies dorsalis)* este împărţită de spina scapulei *(spina scapulae)*, ce se termină prin acromion *(acromion)*, în fosa supraspinoasă *(fossa supraspinata)* şi fosa subspinoasă *(fossa infraspinata)*.

– *Clavicula*, în formă de „S", prezintă o extremitate internă sau sternală şi alta externă sau acromială, cu feţele articulare respective *(facies articularis sternalis et facies articularis acromialis)*; pe faţa inferioară, în apropierea extremităţii interne este tuberozitatea costală *(impressio lig. costoclavicularis)*, iar spre extremitatea externă tuberculul conoid *(tuberculum conoideum)* şi linia trapezoidală *(linea trapezoidea)* (fig. 192, 193).



Fig. 192. Clavicula dreaptă văzută de jos
1 – m. sternocleidomastoidian; 2 – extremitatea sternală; 3 – m. marele pectoral; 4 – extremitatea acromială; 5 – m. trapez

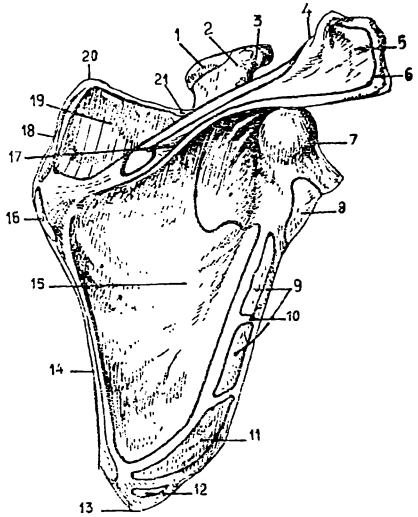

Fig. 193. Omoplatul drept, faţa dorsală
1 – lig. conoid; 2 – apof. coracoidă; 3 – scurta port. a bicepsului şi coracobrahialul; 4 – faţeta claviculară; 5 – acromion; 6 – m. deltoid; 7 – cavitatea glenoidă; 8 – lunga port. a tricepsului; 9 – m. rotund mic; 10 – şanţ pt. a. circumflexă scapulară; 11 – m. rotund mare; 12 – m. mare dorsal; 13 – unghiul inferior; 14 – m. romboid mare; 15 – m. subspinos; 16 – m. romboid mic; 17 – spina omoplatului; 18 – m. ridicător al omoplatului; 19 – m. supraspinos; 20 – unghiul superior; 21 – m. omohioidian

@RedAbaris 2013

2. *Oasele membrului propriu-zis* sînt humerus, radius, ulnă, carpul, metacarpul şi falangele.

– *Humerusul (humerus)* – osul braţului, este un os lung cu o diafiză triunghiulară *(corpus humeri)* pe care se prind muşchi braţului şi două extremităţi: superioară, constituită de capul humerusului *(caput humeri)*, delimitată de restul osului prin *collum anatomicum*. El se articulează cu scapula. La acest nivel se află trohiterul *(tuberculum majus)* şi trohinul *(tuberculum minus)*, continuate cu crestele respective *(crista tuberculi majoris et crista tuberculi minoris)*, între care este şanţul bicipital *(sulcus intertubercularis)*. Sub cap este *collum chirurgicum* şi mai jos tuberozitatea deltoidiană *(tuberositas deltoidea)*. La mijlocul diafizei, pe faţa sa posterioară este şanţul radial *(sulcus n. radialis)*. Extremitatea inferioară prezintă *trochlea humeri* cu *epicondylus medialis*, deasupra căreia este foseta coronoidă *(fossa coronoidea)*, şanţul pentru nervul ulnar *(sulcus n. ulnaris)*, foseta olecraniană *(fossa olecrani)* şi *capitulum humeri* cu *epicondylus lateralis* (ce prezintă *fossa radialis)*. Pe epifize se prind muşchii motori ai umărului şi cotului. Majoritatea fracturilor humerusului se produc la nivelul corpului, existînd riscul de lezare a nervului radial (fig. 194, 195).

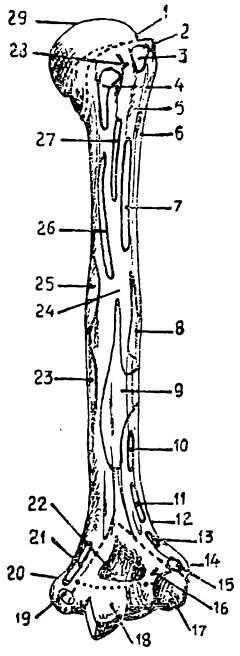

Fig. 194. Umerusul sting văzut anterior

1 – colul anatomic; 2 – tuberozitatea mare; 3 – supraspinosul; 4 – subscapularul; 5 – şanţul bicipital; 6 – colul chirurgical; 7 – pectoralul mare; 8 – deltoidul; 9 – brahialul; 10 – brahioradialul; 11 – primul radial extern; 12 – marginea supracondiliană laterală; 13 – al II-lea radial extern; 14 – epicondilul lateral; 15 – originea comună a extensorilor; 16 – gropiţa radială; 17 – capitulum; 18 – trohlea; 19 – originea comună a flexorilor; 20 – epicondilul medial; 21 – fosa coronoidă; 22 – rotundul pronator (fasciculul umeral); 23 – coracobrahialul; 24 – tuberozitatea deltoidiană; 25 – triceps (vastul medial); 26 – rotundul mare; 27 – dorsalul mare; 28 – tuberozitatea mică; 29 – capul humerusului

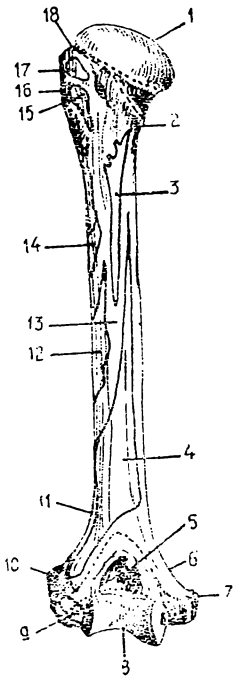

Fig. 195. Umerusul sting, vedere posterioară

1 – capul; 2 – colul chirurgical; 3 – triceps (vastul lateral); 4 – triceps (vastul medial); 5 – groapa olecraniană; 6 – marginea supracondiliană mediană; 7 – epicondilul medial; 8 – trohlea; 9 – anconeul; 10 – epicondilul lateral; 11 – marginea supracondiliană laterală; 12 – brahialul; 13 – şanţul de torsiune; 14 – deltoidul; 15 – micul rotund; 16 – tuberozitatea mare; 17 – subspinosul; 18 – colul anatomic

©RedAbaris 2013

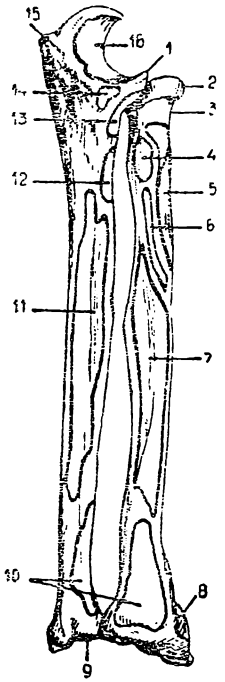

Fig. 196. Oasele antebraţului stîng văzut anterior (inserţii)

1 — apofiză coronoidă; 2 — capul radiusului; 3 — gîtul radiusului; 4 — biceps (tuberozitatea radială); 5 — m. supinator; 6 — flexorul comun superf. al degetelor (linia oblică); 7 — lungul flexor al degetului mare; 8 — m. brahioradial; 9 — epifiza inferioară a venei; 10 — m. patratul pronator; 11 — flexorul comun profund al deg.; 12 — m. brahial ant.; 13 — m. rotundul pronator; 14 — m. adductorul mare; 10 — cruralul; 11 — bicepsul crural (scurta poţiune); flexor comun superf. al degetelor; 15 — olecranul; 16 — incizura trohleară

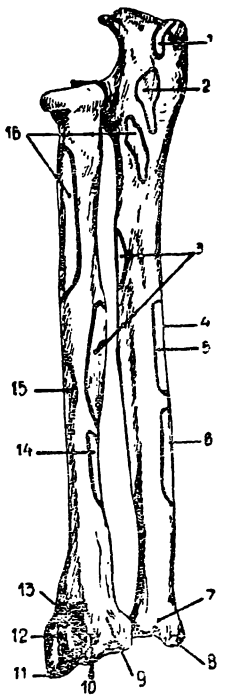

Fig. 197. Oasele antebraţului stîng văzute posterior (inserţii)

1 — m. triceps; 2 — aria subcutană acoperită de o bursă sinovială; 3 — lungul abductor al degetului mare; 4 — flexorul comun profund al degetelor; 5 — lungul extensor al degetului mare; 6 — extensorul indicelui; 7 — şanţul pentru cubitalul posterior; 8 — apofiza stiloidă a ulnei; 9 — şanţul pentru extensorul comun al degetelor şi extensorul indicelui; 10 — şanţul pentru lungul extensor al degetului mare; 11 — apofiza stiloidă; 12 — şanţ pentru primul radial extern; 13 — şanţ pentru radialul II extern; 14 — scurtul extensor al degetului mare; 15 — m. rotundul pronator; 16 — supinatorul

— Oasele antebraţului sînt radiusul, situat lateral şi cubitusul, medial. Extremitatea superioară a cubitusului este masivă, articulară pentru humerus, iar cea inferioară este redusă la o suprafaţă hemisferică, capul ulnei, articulară, terminată cu apofiza stiloidă. Radiusul are o situaţie inversă: epifiza superioară, cu rol mai redus în articulaţia cotului, iar cea inferioară, voluminoasă, esenţială în constituirea articulaţiei pumnului (fig. 196, 197).

— *Cubitusul (ulna)* posedă o extremitate superioară pentru articulaţia cu humerus *(olecranon)* cu *incisura trochlearis* ce se întinde pînă la *processus coronoideus* şi *incisura radialis* pentru articulaţia cu capul radiusului, urmează *corpus ulnae* de formă prismatic triunghiulară, pe care se află *tuberositas ulnae* pentru inserţia muşchiului brahial anterior şi *crista m. supinatoris.* La jumătatea feţei anterioare se află *foramen nutricium,* fapt ce explică întîrzierile de consolidare osoasă sau pseudartrozele consecutive fracturilor situate la acest nivel. Extremitatea inferioară *(caput ulnae)* prezintă *circumferentia articularis* şi *processus styloideus.*

— *Radiusul (radius),* la nivelul extremităţii superioare *(caput radii)* posedă *circumferentia articularis, collum radii,* în raport cu ramura motorie a nervului radial şi *tuberositas radii* pe care se prinde muşchiul biceps. Corpul *(corpus radii),* de aspect aproximativ prismatic triunghiular, se termină cu *processus styloideus* prevăzut cu *incisura ulnaris, facies articularis car-*

@RedAbaris 2013

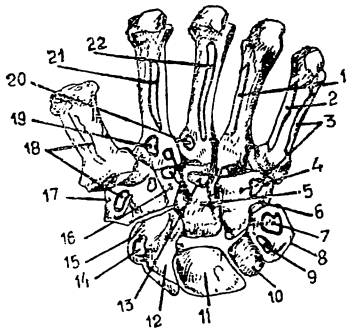

Fig. 198. Carpul şi metacarpul mîinii stîngi (vedere palmară)

1 — al III-lea interosos palmar; 2 — al IV-lea interosos palmar; 3 — opozantul degetului mic; 4 — osul mare; 5 — cîrligul osului cu cîrlig; 6 — osul cu cîrlig; 7 — abductorul degetului mic; 8 — pisiformul; 9 — cubitalul anterior; 10 — piramidalul; 11 — semilunarul; 12 — scafoidul; 13 — flexorul degetului mic; 14 — abductorul degetului mare; 15 — tuberculul scafoidului; 16 — trapezoidul; 17 — trapezul; 18 — opozantul degetului mare; 19 — primul radial extern; 20 — al II-lea radial extern; 21 — primul interosos palmar; 22 — al 2-lea interosos palmar

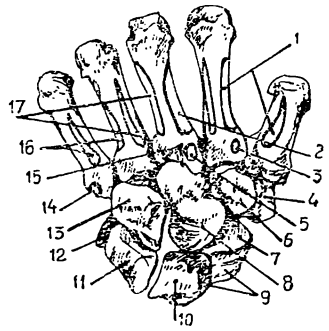

Fig. 199. Carpul şi metacarpul mîinii stîngi (vedere dorsală)

1 — primul m. interosos dorsal; 2 — al II-lea interosos dorsal; 3 — lungul radial extern; 4 — trapezul; 5 — scurtul radial extern; 6 — trapezoidul; 7 — scafoidul; 8 — osul mare; 9 — suprafaţa articulară cu radiusul; 10 — semilunarul; 11 — piramidalul; 12 — pisiformul; 13 — osul cu cîrlig; 14 — cubitalul posterior; 15 — apofiza stiloidă; 16 — al IV-lea interosos dorsal; 17 — al III-lea interosos dorsal

pea şi trei şanţuri pentru tendoanele muşchilor lung abductor şi scurt extensor al policelui; primul şi al doilea radiali externi; lung extensor al policelui, extensorul comun al degetelor şi extensorul propriu al indexului.

Apofiza stiloidă a radiusului depăşeşte cu circa 1 cm apofiza stiloidă a cubitusului, cu rol important în aprecierea bunei reduceri a fracturilor distale ale radiusului (fractura Pouteau–Colles).

— Urmează scheletul pumnului, alcătuit din masivul carpian format din 8 oase scurte *(ossa carpi)* dispuse pe două rînduri; rîndul superior sau antibrahial: *os scaphoideum* (scafoid), *os lunatum* (semilunar), *os triquetrum* (piramidal), *os pisiforme* (pisiform); rîndul inferior sau carpian, *os trapezium* (trapez — *multangulum majus*), *os trapezoideum* (trapezoid — *multangulum minus*), *os capitatum* (osul mare), *os hamatum* (osul cu cîrlig) (fig. 198, 199).

Din punct de vedere clinic, cel mai important este scafoidul care deseori este fracturat, fiind urmat de constituirea unui pseudartroze jenante; semilunarul este sediul procesului de osteonecroză.

— *Scheletul mîinii şi degetelor* este format din 5 raze osoase, fiecare constituit dintr-un metacarpian şi oasele degetelor *(ossa metacarpalia et ossa digitorum manus).* Fiecare deget posedă: falangă proximală *(phalanx proximalis)*, falangă medie *(phalanx media)* şi distală *(phalanx distalis).* Face excepţie policele — degetul mare — care are doar două falange.

Fiecare din aceste oase este constituit dintr-o diafiză şi două capete *(basis et caput)* articulare cu oasele proximale şi distale.

Membrul inferior *(membrum inferius sive pelvinus)* are un schelet format din centura pelvină şi membrul propriu-zis.

1. *Centura pelvină*, bazinul osos *(pelvis)*, spre deosebire de cea scapulară, formată din 2 oase mobile şi fine, este alcătuită dintr-un inel solid osos, format posterior din osul sacrum şi coccis, iar lateral din cele două

@RedAbaris 2013

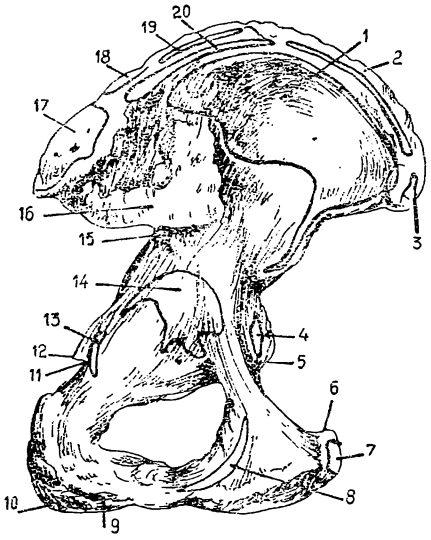

Fig. 200. Coxalul stîng (suprafața externă – inserții)

1 – iliacul; 2 – transversul abdomenului; 3 – croitorul; 4 – psoasul mic; 5 – creasta pectineală; 6 – spina pubiană; 7 – dreptul anterior; 8 – ridicătorul anal; 9 – creastă pentru ligamentul sacrotuberos; 10 – tuberozitatea ischionului; 11 – mica scobitură sciatică; 12 – spina sciatică; 13 – coccigianul; 14 – obturatorul intern; 15 – marea scobitură sciatică; 16 – suprafața auriculară; 17 – sacrospinalul; 18 – marele dorsal; 19 – oblic intern

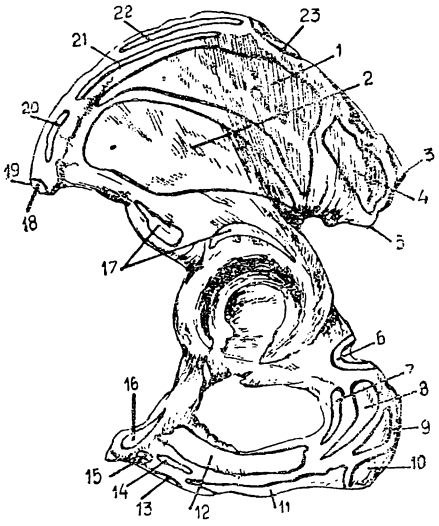

Fig. 201. Coxalul stîng (suprafața internă)

1 – fesierul mijlociu; 2 – micul fesier; 3 – spina iliacă posterosuperioară; 4 – fesierul mare; 5 – spina iliacă posteroinferioară; 6 – gemenul superior; 7 – pătratul crural; 8 – semimembranosul; 9 – bicepsul crural; 10 – semitendinosul; 11 – marele adductor; 12 – obturatorul extern; 13 – dreptul intern; 14 – micul adductor; 15 – adductorul mijlociu; 16 – pectineul; 17 – dreptul anterior al coapsei; 18 – croitorul; 19 – spina iliacă anterosuperioară; 20 – tensorul fasciei lata; 21 – marele oblic al abdomenului; 22 – micul oblic al abdomenului; 23 – m. marele dorsal

oase iliace sau coxale. Osul iliac *(os coxa)*, la rîndul său, este alcătuit din trei piese osoase puternic solidarizate: ilion *(os ilium)*, ischion *(os ischii)* și pubis *(os pubis)*, la unirea lor găsindu-se, înspre lateral, cavitatea cotiloidă sau acetabulară *(fossa acetabuli)* înconjurată de o suprafață semilunară *(facies lunata)* prin care se realizează, distal, articulația cu femurul. Cavitatea cotiloidă prezintă scobitura ischiopubiană *(incisura acetabuli)*, ce limitează gaura ischiopubiană *(foramen obturatum)*. În acest fel se constituie bazinul osos ce susține viscerele și de care se articulează membrele inferioare (fig. 200, 201).

– *Ilionul (os ilium)* formează aripa iliacă *(ala ossis ilii)*, limitată cranial prin creasta iliacă *(crista iliaca)* cu cele două buze *(labium externum et labium internum)* între care este linia intermediară *(linea intermedia)*, ce prezintă, anterior, *spina iliaca anterior superior* și *spina iliaca anterior inferior*, iar posterior, *spina iliaca posterior superior* și *spina iliaca posterior inferior*. Pe fața sa internă se află fosa iliacă internă *(fossa iliaca)*, cu *tuberositas iliaca* și *facies articularis*, iar pe cea externă, cele 3 linii semicirculare *(linea glutea inferior, linea glutea anterior et linea glutea posterior)*, cu numeroase canalicule vasculare. Lezarea acestora, în timpul deperiostării, determină hemoragii destul de mari. Aripa iliacă este separată de corpul ilionului *(corpus ossis ilii)* prin linia nenumită.

– *Ischionul (os ischii)* este format din corp sau ramura descendentă *(corpus ossis ischii)* și ramura ascendentă *(ramus ossis ischii)* cu *tuberositas ischiadicum*; prin unirea lor se completează gaura ischiopubiană. Poste-

@RedAbaris 2013

rior, prezintă *spina ischiadica* ce separă *incisura ischiadica major* de *incisura ischiadica minor*.

– *Pubisul (os pubis)* se compune din *corpus ossis pubis* și cele două ramuri (*ramus superior* – orizontal și *ramus inferior* – descendent) ce limitează anterior gaura ischiopubiană. La unirea ramurii orizontale cu ilionul este *eminentia iliopubica*. Sub spina pubelui este *sulcus obturatorius* delimitat de *tuberculum obturatorium anterius et posterius*. La nivelul feței simfizare (*facies symphysialis*), ce privește intern, se află *tuberculum pubicum, crista pubica* și *linea arcuata ossis illi*.

2. *Oasele membrului propriu-zis* sînt: femurul, tibia și fibula, tarsul și scheletul piciorului.

– *Femurul (femur)*, osul cel mai lung din corpul omenesc, are o diafiză triunghiulară, groasă, solidă (*corpus femoris*), o extremitate superioară (*caput femoris*) susținută de un gît (*collum femoris*) care, la unirea cu diafiza, prezintă 2 apofize (*trochanter major et minor*), o extremitate inferioară, constituită din 2 apofize voluminoase (*condylus medialis et lateralis*) separate prin fosa intercondiliană (*fossa intercondylaris*). Posterior, pe diafiză, este *linea aspera*, o îngroșare a corticalei osoase, cu un orificiu nutritiv și cele două buze (*labium mediale et laterale*) ce merg divergent spre cele două extremități. Cranial, buza externă se termină prin creasta marelui fesier (*tuberositas glutea*), luînd denumirea de *trochanter tertius*, atunci cînd este mai dezvoltat (fig. 202, 203).

Între corpul și gîtul femurului se formează unghiul cervicodiafizar, cu o valoare aproximativă de 150° la nou-născut, 145° la vîrsta de 3 ani, 126°–128° la adult și 120° la bătrîni, avînd o importanță mare în stabilitatea femurului și starea normală a articulației șoldului. Prin modificarea amplitudinii unghiului se schimbă poziția corectă a gambei și se influențează linia de încărcare a membrului inferior. Un unghi cervicodiafizar mai mic determină *coxa vara*, iar mai mare, *coxa valga*, ambele urmate de modificări artrozice ale șoldului (coxartroza) și ale genunchiului (gonartroză).

Se descrie, de asemenea, un unghi de declinație al colului, constituit dintr-o linie ce trece prin col și alta prin condili, a cărui valoare este de 4°–20°, fiind în relație cu înclinarea pelvină și care permite transformarea mișcărilor de flexie, din articulația șoldului în mișcări circulare ale capului femural, cu limitarea consecutivă a amplitudinii articulare. În caz de valori anormale, poziția gambei este vicioasă (rotație internă, cînd este mărit, rotație externă, cînd este diminuat).

Poziția normală este dată de linia Nélaton – Roser, cu coapsa flectată mult; marele trohanter nu depășește linia ce unește spina iliacă anterosuperioară cu tuberozitatea ischiadică. În fracturile colului femural, în luxația de șold, cele 3 puncte nu sînt situate pe aceeași linie.

Anterior, extremitatea inferioară a femurului se articulează cu rotula (*patella*), cel mai mare os sesamoid, avînd 2 fețe (*facies anterior, facies articularis*), un vîrf (*apex*) și o bază.

– *Scheletul gambei* este alcătuit din două oase: tibia (*tibia*), situată anterior și medial și peroneul (*fibula*), situat posterior și lateral.

Tibia are un corp (*corpus tibiae*) prismatic triunghiular, a cărui margine anterioară sau creasta tibiei (*margo anterior*) merge în sus pînă la tuberozitatea anterioară (*tuberositas tibiae*) și două extremități; pe fața externă se observă o creastă rugoasă (*linea m. solei*) și gaura nutritivă (*foramen nutricium*). Extremitatea superioară este voluminoasă prezentînd *condylus medialis* și *condylus lateralis* cu *facies articularis superior*, întreruptă de emi-

@RedAbaris 2013

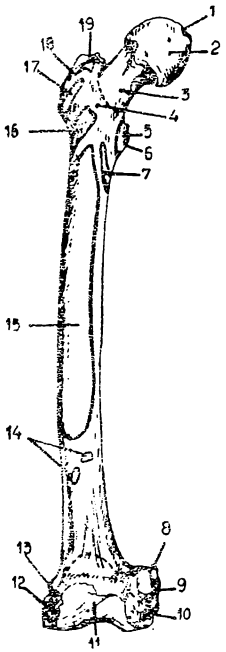

Fig. 202. Femurul drept (văzut anterior – inserții)

1 – gropița capului; 2 – cap; 3 – gît; 4 – linia intertrohanteriană; 5 – psoasul mare; 6 – micul trohanter; 7 – vastul intern; 8 – tuberculul marelui aductor; 9 – epicondilul medial; 10 – condilul medial; 11 – fața rotuliană; 12 – epicondilul lateral; 13 – condilul lateral; 14 – tensorul sinovialei genunchiului; 15 – vast intermediar; 16 – vastul extern; 17 – fesierul mic; 18 – trohanterul mare; 19 – piramidalul

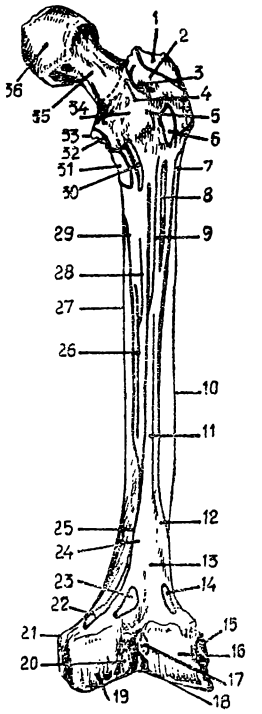

Fig. 203. Femurul drept (văzut posterior – inserții musculare)

1 – fesierul mijlociu; 2 – trohanterul mare; 3 – obturatorul extern; 4 – fosa trohanterică; 5 – tuberculul pătratului crural; 6 – pătratul crural; 7 – vastul extern; 8 – marele fesier; 9 – adductul mare; 10 – vast intermediar; 11 – bicepsul (scurta porțiune); 12 – linia supracondiliană laterală; 13 – spațiul popliteu; 14 – plantarul subțire; 15 – gemenul extern; 16 – condilul lateral; 17 – ligamentul încrucișat anterior; 18 – incizura intercondiliană; 19 – condilul medial; 20 – ligamentul încrucișat posterior; 21 – tuberculul adductorului mare; 22 – tendonul adductorului mare; 23 – gemenul intern; 24 – linia supracondiliană medială; 25 – adductorul mare; 26 – adductorul mijlociu; 27 – marginea medială; 28 – adductorul mic; 29 – vastul intern; 30 – pectineul; 31 – iliacul; 32 – psoasul mare; 33 – trohanterul mic; 34 – creasta intertrohanteriană; 35 – gîtul; 36 – capul

nentia intercondylaris, ce este divizată de *tuberculum intercondylare mediale et laterale în area intercondylaria anterior et posterior;* extremitatea superioară prezintă o retroversie și se articulează cu condilii femurali; extremitatea inferioară, concavă, constituie maleola internă (*maleolus medialis*) cu *facies articularis inferior* și *incisura fibularis.*

Peroneul (fibula) (*fibulae*), cu un corp (*corpus fibulae*) și două extremități, are forma unei baghete osoase, fină, cu mică valoare mecanică. Extremitatea superioară (*caput fibulae*), fixată de tibie, posedă *facies articularis capitis fibulae* și *apex capitis fibulae*, fără a participa la articulația genunchiului. Extremitatea inferioară este prevăzută cu o proeminență (*maleolus lateralis*) (fig. 204, 205).

– *Masivul tarsian* (*tarsus*) este alcătuit din 7 oase (*ossa tarsi*) dispuse posterior: calcaneul (calcaneus) și astragalul (talus), anterior: cuboidul (*os cuboideum*); lateral: navicularul (*os naviculare*) și medial cele trei cuneiforme (*ossa cuneiformia*).

– *Scheletul antepiciorului*, cu aceeași distribuție ca la mînă, are 5 raze osoase formate fiecare dintr-un metatarsian (*ossa metatarsalia* I–V) și trei falange (*ossa digitorum pedis sive phalanges*) cu excepția halucelui – degetului mare, ce are doar două (fig. 206).

@RedAbaris 2013

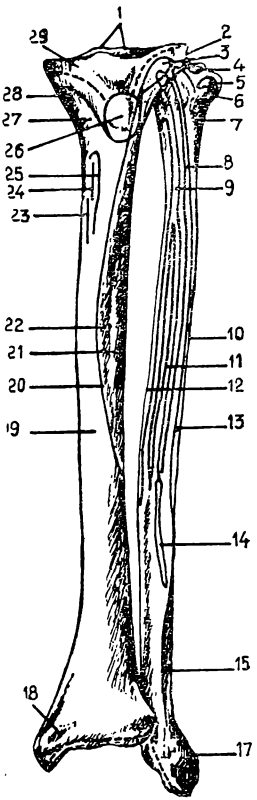

Fig. 204. Oasele gambei stîngi (văzute anterior)

1 — spina intercondiliană; 2 — condilul lateral al tibiei; 3 — tractul iliotibial; 4 — bicepsul femural; 5 — semimembranos; 6 — capul peroneului; 7 — lungul peronier lateral; 8 — lungul extensor al degetelor; 9 — tibialul anterior; 10 — marginea anterioară; 11 — extensorul degetului mare; 12 — creasta medială; 13 — scurtul peronier lateral; 14 — peronierul anterior; 15 — aria triunghiulară subcutanată; 17 — maleola externă (peronieră); 18 — maleola internă (tibială); 19 — marginea anterioară; 20 — marginea interosoasă; 21, 22 — tibialul anterior; 23 — dreptul intern; 24 — croitorul; 25 — ligamentul rotulian; 26 — tuberozitatea tibiei; 27 — aripa rotuliană internă; 28 — condilul medial al tibiei.

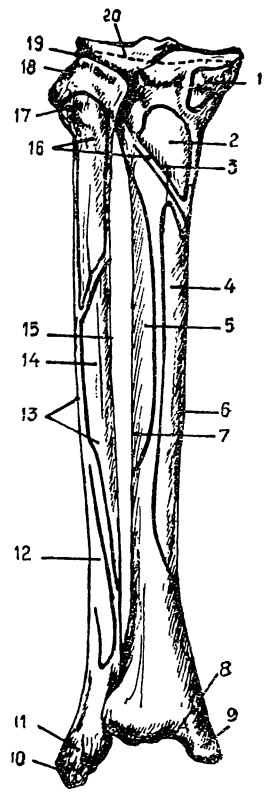

Fig. 205. Oasele gambei stîngi (văzute posterior)

1 — semimembranosul; 2 — popliteul; 3 — linia solearului; 4 — lungul flexor al degetelor; 5 — tibialul posterior; 6 — marginea medială; 7 — marginea interosoasă; 8 — şanţ pentru tendonul tibialului posterior; 9 — maleola internă; 10 — maleola externă; 11 — şanţ pentru tendoanele peronierilor; 12 — scurtul peronier; 13 — marginea posterioară; 14 — lungul flexor al degetului mare; 15 — creasta medială; 16 — solearul; 17 — capul peroneului; 18 — capul peroneului; 19 — condilul lateral al tibiei; 20 — platoul tibial

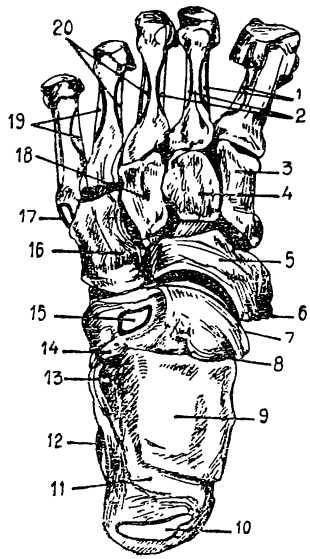

Fig. 206. Tarsul şi metatarsul piciorului stîng (vedere superioară)

1 — primul interosos dorsal; 2 — al II-lea interosos dorsal; 3 — primul cuneiform; 4 — al II-lea cuneiform; 5 — scafoid; 6 — tuberozitatea scafoidului; 7 — capul astragalului; 8 — gîtul astragalului; 9 — faţa trohleară; 10 — tendonul lui Achille; 11 — tuberculul post. a astragalului; 12 — calcaneul; 13 — faţetă pentru maleola externă; 14 — apofiza sustentaculum tali; 15 — pediosul; 16 — osul cuboid; 17 — scurtul peronier lateral; 18 — al treilea cuneiform; 19 — al IV-lea interosos dorsal; 20 — al III-lea interosos dorsal

@RedAbaris 2013

XIII. Sistemul articular

STRUCTURA ŞI TIPURILE DE ARTICULAŢII

Oasele sînt unite între ele prin articulaţii.

Articulaţiile pot realiza o continuitate, formînd categoria numită **sinartroze** sau o discontinuitate, realizînd diartrozele (fig. 207–209).

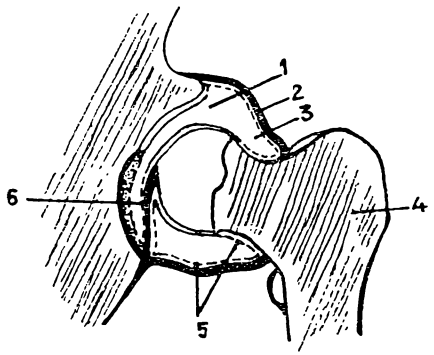

Fig. 207. Articulaţie sinovială (coxofemurală)

1 – cartilaj articular hialin; 2 – capsula fibroasă; 3 – cavitatea articulară; 4 – femurul; 5 – membrana sinovială; 6 – ligament rotund

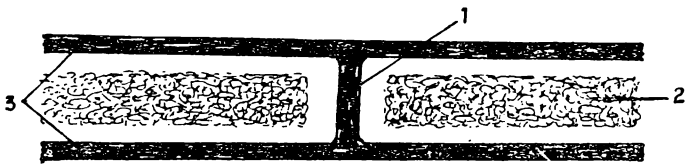

Fig. 208. Articulaţie fibroasă

1 – sutură; 2 – măduvă osoasă; 3 – periostul

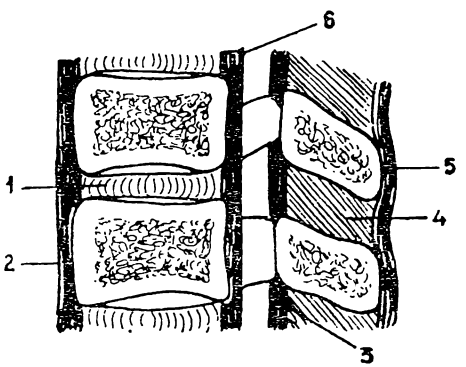

Fig. 209. Articulaţie cartilaginoasă

1 – discul intervertebral; 2 – lig. longitudinal anterior; 3 – ligamentul galben; 4 – ligamentul interspinos; 5 – lig. supraspinos; 6 – lig. longitudinal posterior

@RedAbaris 2013

I. **Sinartrozele** pot fi de următoarele feluri:

1) *sindesmoze (juncturae fibrosae)*, în care unirea celor două oase se face prin intermediul țesutului conjunctiv cu fibre colagene și elastice, precum în cazul membranei interosoase dintre radius și ulnă sau între arcurile vertebrale prin ligamentele galbene *(ligamenta flava)* etc. O categorie aparte a sindesmozelor sînt suturile care există între oasele craniului și care, sub raport structural, sînt formate din țesut conjunctiv generator de os și transformate, ca urmare a osteogenezei, în os, astfel încît practic ele dispar ca entitate constituțională. De asemenea, tot sindesmoze sînt implantările dinților în maxilar *(gomphosis)*, în care dintele e unit elastic cu osul prin țesut conjunctiv;

2) *sincondroze (juncturae cartilagineae)*, în care legătura între oase se face prin cartilaj hialin sau fibros. Exemplu de cartilaj hialin întîlnim între diafiză și epifiză (cartilaje de conjugare), în timpul procesului de creștere; fibrocartilagiu găsim în amfiartroze, precum la nivelul simfizei pubiene sau între corpurile vertebrale;

3) *sinostoze*, realizate prin țesut osos, precum între ilion, ischion și pubis ce formează coxalul sau între epifize și diafize, cînd procesul de creștere se termină.

II. **Diartrozele** *(juncturae synovialis)* sau articulațiile adevărate, care permit mișcări variate datorită discontinuității lor, au în constituție o capsulă articulară *(capsula articularis)*, o cavitate *(cavum articulare)*, ligamente, membrană sinovială, lichid sinovial, cartilaje articulare la nivelul suprafețelor osoase și alte elemente, specifice unora dintre diartroze, precum meniscuri, burse sinoviale, burelete cartilaginoase marginale etc.

– Suprafețele articulare *(facies articulares)* sînt în general acoperite de cartilaj hialin strîns legat de os, cu o suprafață externă netedă, avînd o grosime variabilă (0,2–0,2 mm) și un sistem de nutriție legat de lichidul sinovial și de procesul de difuziune din capilarele membranei sinoviale.

– Capsula articulară, rigidă sau laxă, este legată de suprafețele articulare în vecinătatea cartilajului. Este formată, pe de o parte, dintr-un strat intern, membrana sinovială, care conține fibre elastice, vase și nervi, cu atît mai multe cu cît articulația e mai funcțională putînd prezenta plăci adipoase sau vasculare interne *(plicae synovialis)* sau prelungiri mai mici *(villi synovialis)*, iar pe de altă parte, dintr-o membrană fibroasă externă, conținînd numeroase fibre colagene. Prezintă grosimi variabile astfel încît, în zonele mai subțiri, se pot produce evaginații ale sinovalei numite chisturi sinoviale.

– Cavitatea articulară, care este un spațiu capilar, conține lichidul sinovial, bogat în mucină, cu rol de lubrefiere și de nutriție a cartilajului articular. Viscozitatea sa, dată de acidul hialuronic, crește la temperaturi joase, ceea ce explică efectul nefavorabil al frigului asupra funcționalității articulare.

– Ligamentele sînt elemente conjunctive care întăresc articulația și sînt, după topografia lor, intracapsulare și extracapsulare.

– Discurile și meniscurile sînt constituite din țesut conjunctiv cu predominanță de fibre colagene și elemente fibrocartilaginoase. Discul divide cavitatea articulară în două zone distincte (de ex., articulația temporomandibulară), meniscul realizează incomplet această diviziune. Discurile și meniscurile au funcție de congruență.

– Bursele seroase și tecile sinoviale *(bursae et vaginae synoviales)* sînt spații mai mari sau mai mici cu pereții tapetați de sinovială, care pot avea

@RedAbaris 2013

comunicații cu cavitatea articulară contribuind la mărirea ei și constituie puncte de rezistență scăzută ale articulației.

Elementele care țin în contact suprafețele articulare sînt mușchii ce acoperă articulația, ligamentele articulare și presiunea atmosferică.

Diartrozele se clasifică după mai multe criterii:

– după numărul de axe de mișcare (cu una, două sau mai multe axe);

– după gradele de limitare ce indică mobilitatea celor două suprafețe articulare, una față de cealaltă;

– după numărul de suprafețe articulare:

a) articulații simple (*articulatio simplex*), cu două suprafețe articulare;

b) articulații complexe (*articulatia composita*), care au mai multe suprafețe în aceeași capsulă (de ex., articulația cotului):

– de asemenea există articulații combinate, puse în mișcare prin funcționarea mai multor mușchi care le deservesc simultan (de ex., articulațiile radioulnare superioară și inferioară);

– după forma suprafețelor articulare:

a) artrodii (*articulatio plana*), cu două suprafețe articulare aproape plane și care permit mișcări de alunecare;

b) articulații cu o suprafață convexă și una concavă, cu un singur grad de libertate, numite articulații trohleene (*ginglymus*), ca, spre exemplu, articulația humerocubitală;

c) articulații în care una din suprafețe este un segment de cilindru convex și alta o suprafață concavă corespunzătoare, axa fiind axa longitudinală a cilindrului care se mișcă în suprafața concavă (de ex., articulația radioulnară superioară) (au tot un singur grad de libertate); situația poate fi și inversă sub raportul mișcării suprafețelor (de ex., articulația radioulnară inferioară); acesta este tipul de articulație în pivot (*articulatio trochoidea*);

d) articulații cu două suprafețe – concavă și convexă – de formă elipsoidală ce permit două grade de libertate (*articulatio condylaris*), precum articulația radiocarpiană;

e) articulații cu două suprafețe în formă de șa ce permit tot două grade de mișcare (*articulatio sellaris*), precum articulația carpometacarpiană a policelui;

f) articulații cu suprafețele în formă de segmente de sferă convexă și concavă, ce au trei grade de libertate (*articulatio spheroidea seu enartrosis*), precum articulația coxofemurală.

Pentru a stabili amplitudinea mișcării unei articulații este necesar a măsura unghiul de deplasare existent între poziția de pornire a mișcării și poziția de deplasare extremă pentru fiecare ax de mișcare.

Menționăm că diartrozele se pot sinostoza ca urmare a unei anchiloze osoase, consecința unui proces patologic. Astfel, cartilajul articular poate să-și diminue vascularizația apărînd apoi anchiloza osoasă o dată cu existența unui proces patologic sau cu progresiunea în vîrstă; de asemenea pot să se producă excrescențe la marginile cartilajului articular, ce apoi se osifică și limitează mișcările. Totodată încărcările excesive în perioada de creștere au efecte similare negative îndeosebi asupra vascularizației cartilajului articular, conducînd la procese de sinostoză.

III. **Amfiartrozele** sînt o categorie de articulații situate între sinartroze și diartroze avînd caractere comune ambelor forme articulare.

Ele prezintă o schiță de cavitate între oasele articulate, cartilaje de legătură și ligamente foarte puternice, ce trec de pe un os pe celălalt sărind

@RedAbaris 2013

peste cartilaje. Au mobilitate redusă. În organism amfiartroze sînt simfiza pubiană şi articulaţiile sacroiliace.

Ele pot fi mobilizate în sarcină datorită relaxinei, care, în apropierea termenului de naştere, relaxează aparatul ligamentar al celor două articulaţii. În aceste condiţii se pot efectua – la acest nivel – mişcări de nutaţie şi contranutaţie în jurul unui ax transversal ce trece prin centrul suprafeţelor articulare (vîrful sacrului şi coccisul sînt basculate înspre posterior). Aceste mişcări sînt determinate de capul fătului în trecerea lui prin canalul pelvian. După naştere articulaţiile devin iar rigide şi elastice.

ARTICULAŢIILE DIN ORGANISM

Articulaţiile *(juncturae)*, sub raport topografic, pot fi clasificate în articulaţii ale trunchiului, capului şi membrelor.

Articulaţiile trunchiului comportă următoarele elemente:

1) *Articulaţiile între vertebre* (fig. 210):

– între corpurile vertebrale se realizează articulaţii prin intermediul discului intervertebral *(discus intervertebralis)* care are o zonă centrală, numită nucleu pulpos, cu rol de amortizare şi o zonă periferică (inel fibros) ce leagă puternic vertebrele între ele. Ruperea zonei periferice ligamentare şi ieşirea nucleului pulpos cu comprimarea consecutivă a rădăcinilor nervoase şi apariţia nevralgiilor constituie afecţiunea numită hernie de disc;

– între arcurile vertebrale, în partea posterioară, există, de fiecare parte, o coloană articulară realizată de procesele articulare care formează articulaţii între vertebrele vecine (articulaţii interapofizare);

– puternice ligamente (ligamentele: galbene, intertransversare, interspinoase, supraspinoase, cervical posterior ş.a., solidarizează între ele, procesele transverse, spinoase şi arcurile vertebrale.

Astfel, sub raport fiziologic, se constituie trei coloane articulare: cea a corpurilor vertebrale anterior, a apofizelor articulare şi a arcurilor vertebrale lateral şi posterior. Vertebrele, în parte, au grade limitate de mişcare dar în ansamblu permit mişcări de amplitudine mare: 180° de flexie – extensie, 120° înclinare laterală şi 150° rotaţie.

2) În partea superioară coloana cervicală se articulează cu craniul, prin intermediul unui complex articular alcătuit din articulaţiile atlanto-occipitală şi atlantoaxoidiană.

3) *Cutia toracică* posedă un grad de suplete; coastele se pot ridica coborî, îndepărta sau apropia de linia mediană datorită mişcărilor în următoarele articulaţii:

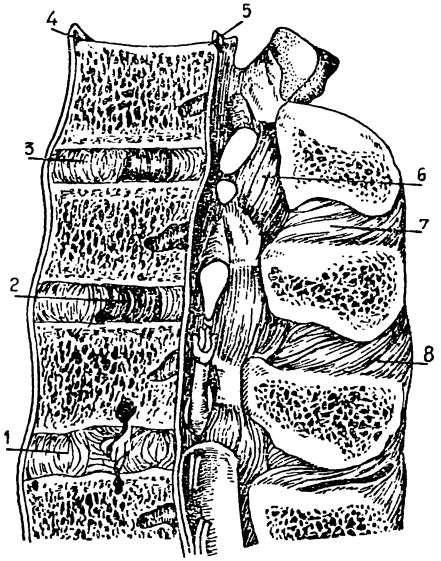

Fig. 210. Articulaţiile coloanei vertebrale (secţiune sagitală)

1 – inel fibros; 2 – nucleu pulpos; 3 – disc intervertebral; 4 – corp vertebral; 5 – lig. longitudinal anterior; 6 – lig. longitudinal posterior; 7 – lig. galbene (flava); 8 – lig. interspinos

@RedAbaris 2013

– articulațiile costovertebrale însumează 2 articulații: între capul coastei și corpurile a două vertebre vecine *(articulatio capitis costae)* și între procesele transverse ale vertebrelor și tuberculul costal *(articulatio costotransversaria)*;

– articulațiile condrosternale dintre extremitatea anterioară a coastelor și stern.

Articulațiile capului sînt reprezentate de suturi între oasele craniului și de articulația temporomandibulară ce permite închiderea și deschiderea cavității bucale prin mobilizarea maxilarului inferior, avînd importanța deosebită în masticație.

Articulațiile membrelor. *Membrul superior* prezintă următoarele articulații:

1) *Complexul articular al umărului* alcătuit din articulațiile sternoclaviculară, acromioclaviculară și scapulohumerală.

Planurile de alunecare facilitează mobilitatea întregului ansamblu în care articulațiile sterno- și acromioclaviculare amplifică mișcările brațului. Membrul superior, la acest nivel, prin mișcările executate, realizează un con al cărui vîrf este reprezentat de umăr.

a) *Articulația sternoclaviculară (articulatio sternoclavicularis).* Aceasta este o diartroză selară, care se realizează între capătul medial al claviculei și incizura claviculară a manubriului sternal, între care este fibrocartilajul interarticular, ce împarte cavitatea în două compartimente.

Capsula este de natură fibroasă conjunctivă, fiind întărită atît ventral cît și dorsal de cîte un ligament sternoclavicular anterior mai puternic și respectiv, posterior *(ligg. sternoclaviculare anterius et posterius).*

Între capetele mediale ale celor două clavicule se întinde ligamentul interclavicular, care trece peste incizura jugală a sternului și realizează sincronizarea mișcărilor celor două clavicule și deci a celor două centuri scapulare.

Mișcările în această articulație se efectuează în jurul a două axe: sagital, deci ventrodorsal și vertical, perpendicular pe primul.

b) *Articulația acromioclaviculară (articulatio acromioclavicularis).* Această articulație realizează legătura dintre capătul lateral al claviculei și acromion. Suprafața articulară claviculară este mai restrînsă ca întindere decît cea medială și de formă ovală. Atît ea cît și suprafața articulară acromială prezintă o încrustare cu cartilagiu fibros alcătuind o articulație plană. Între cele două suprafețe poate fi întîlnit un disc fibrocartilaginos intraarticular. Permite mișcări de alunecare.

Capsula articulară este întărită de ligamentul acromioclavicular *(lig. acromioclaviculare).*

Între apofiza coracoidă și claviculă se află ligamentul coracoclavicular *(lig. coracoclaviculare),* alcătuit dintr-o porțiune externă, ligamentul trapezoid *(lig. trapezoideum)* și alta internă, ligamentul conoid *(lig. conoideum).*

Atunci cînd aceste ligamente sînt rupte, extremitatea externă a claviculei este balantă cranial, producîndu-se disjuncția acromioclaviculară, caracterizată prin semnul „clapei de pian". Artera subclaviculară poate fi comprimată sau lezată prin împingerea claviculei dorsal sau ca urmare a unei fracturi.

c) *Articulația scapulohumerală (articulatio humeri).* Este cea mai mobilă diartroză din organismul uman, fiind o articulație sferoidală, care se

@RedAbaris 2013

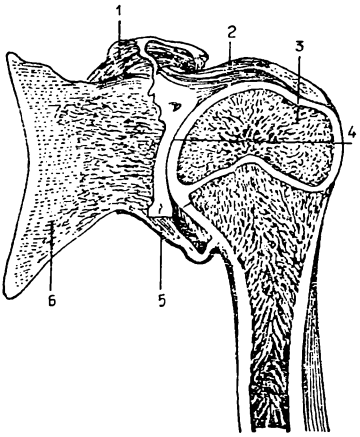

Fig. 211. Articulația scapulohumerală (secțiune)

1 — acromion; 2 — capsula articulară; 3 — capul humerusului; 4 — cavitatea articulară; 5 — capsula articulară; 6 — scapula

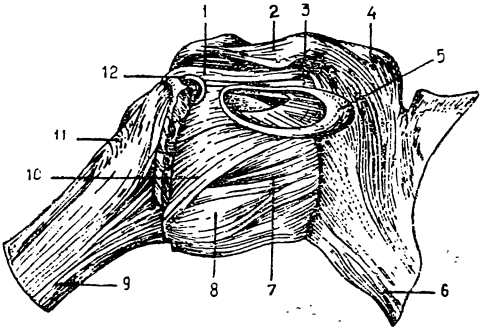

Fig. 212. Articulație scapulohumerală (ligamentele glenohumerale)

1 — lig. coracohumerale; 2 — lig. coracoacromiale; 3 — lig. glenohumerale superioare; 4 — apofiza coracoidă; 5 — bursa seroasă subcoracoidiană; 6 — scapula; 7 — capsula articulară; 8 — ligamentele glenohumerale inferioare; 9 — humerus; 10 — lig. glenohumerale mijlocii; 11 — bursa seroasă intertuberculară; 12 — bursa seroasă a mușchiului scapular

realizează între cavitatea glenoidă a scapulei și capul osului humerus (fig. 211, 212).

Cele două suprafețe articulare nu se potrivesc, avînd în vedere întinderea lor diferită, între ele existînd un cadru glenoidian fibrocartilaginos *(labrum glenoidale)*.

Capsula articulară este atît de largă, încît ar permite prezența unui al doilea cap humeral în cavitatea articulară.

În plus, cavitatea glenoidală are o suprafață de aproximativ 6 cm^2, presiunea atmosferică ce acționează pe articulație este de 6 kg, iar greutatea membrului superior de circa 4 Kg. Întrucît nu există ligamente puternice, se poate vorbi de o „articulație cu fixare musculară", fapt ce explică frecvența mare a luxațiilor la acest nivel.

Sinoviala se atașează pe bureletul glenoidian, trimițînd o expansiune în lungul tendonului bicipital *(vagina synovialis intertubercularis)*.

Capsula articulară este întărită prin prezența mai multor ligamente, care la copii sînt foarte puțin dezvoltate și laxe:

— ligamentul coracohumeral, întins între baza procesului coracoid și tuberculul mare al humerusului, puternic, menține suspendat capul humeral în cavitatea articulară;

— ligamentele glenohumerale ventrale și anume: superior, mijlociu și inferior (supraglenosuprahumeral, supraglenoprehumeral și, respectiv, preglenosubhumeral) care pleacă de la circumferința glenei scapulare, de la gîtul anatomic către cei doi tuberculi humerali.

Articulația scapulohumerală are rapoarte cu următoarele burse seroase: subcoracoidiană *(bursa subcoracoidea)*, subscapulară *(bursa subtendinea m. subscapularis)* și bursa coracobrahială *(bursa m. coracobrachialis)*, ce pot fi sediu proceselor reumatismale sau septice.

@RedAbaris 2013

Fața inferioară a capsulei este cea mai laxă și mai puțin rezistentă, reprezentînd locul pe unde se pot face luxații. Cînd capul humeral luxat ajunge sub apofiza coracoidă, se realizează luxația subcoracoidiană, iar dacă mișcarea, care a dus la luxare, a fost foarte puternică, bruscă, capul humerusului ajunge și mai medial, sub claviculă: luxație subclaviculară. În cazul acestor luxații, umărul ia înfățișarea „în epolet", deltoidul coborînd peste cap și tuberculul mare, aflați, datorită presiunii atmosferice, mult spre medial, iar între acromion și capul humeral ia naștere o înfundare caracteristică.

Fractura colului anatomic humeral este intracapsulară, avînd un prognostic destul de grav.

Articulația scapulohumerală fiind sferoidală, prezintă trei axe de mișcare care se întretaie în unghi drept în centrul capului humeral: transvers (orizontal) frontal, ventrodorsal (sagital) și vertical.

În jurul axului transversal se efectuează mișcări de ridicare înainte și înapoi (anteversie și retroversie) sau flexie și extensie. Anteversia este mai amplă și este realizată de fibrele anterioare ale mușchiului deltoid, mușchiul coracobrahial și capetele scurt și lung ale mușchiului biceps și de mușchiul pectoral mare, care are însă un rol mai redus.

Retroversia, mai puțin amplă (35–45°) este efectuată de fibrele posterioare ale mușchiului deltoid, mușchii rotund mic și mare și mușchiul dorsal mare.

În jurul axului ventrodorsal se fac mișcările de adducție și abducție.

Abducția este în primul rînd efectuată de mușchiul deltoid, ajutat de mușchiul supraspinos, care însă nu-l poate suplini nicidecum. În cazul unei paralizii a mușchiului deltoid, abducția este aproape cu neputință de efectuat. Cei doi mușchi au de altfel o inervație diferită: mușchiul deltoid este inervat de nervul axilar, iar mușchiul supraspinos de nervul suprascapular.

Adducția se realizează mai ales datorită acțiunii forței gravitaționale, după relaxarea abductorilor; există însă, la om, un grup de mușchi adductori foarte puternici: marele pectoral, fibrele anterioare și posterioare ale deltoidului, mușchiul infraspinos, mușchii rotund mare și mic, mușchiul subscapular și mușchiul dorsal mare.

În jurul axului vertical se fac mișcările de rotație medială și laterală. Rotația medială este mai puternică și efectuată de mușchi mai numeroși decît rotația laterală. Ei sînt: fibrele anterioare ale mușchiului deltoid, mușchii pectoral mare, subscapular, rotund mare și dorsal mare. Această mișcare este firească pentru om, membrul superior fiind mișcat spre cîmpul vizual; totodată duce și scapula către ventral și lateral. Rotația laterală, mai redusă, este efectuată de mușchii infraspinos, rotund mic și într-o oarecare măsură de fibrele posterioare ale deltoidului.

2) *Articulația cotului (articulatio cubiti)* reunește 3 oase în aceeași capsulă articulară. Se compune din 3 articulații: articulația humeroradială *(articulatio humeroradialis)* se face între epifiza distală a humerusului și epifiza proximală a radiusului; articulația humeroulnară *(articulatio humeroulnaris)* se face între humerus și ulnă (capul radial, deși vine în contact cu condilul humeral, are o foarte mică importanță fiziologică în flexia antebrațului pe brat); topografic, din articulația cotului mai face parte și articulația radioulnară proximală *(articulatio radioulnaris proximalis)* (fig. 213).

Prezintă o capsulă întărită de ligamente anterioare, posterioare (aceste ligamente anterior și posterior sînt laxe) și colaterale (ulnar și radial). Epicondilii medial și lateral nu sînt incluși în capsulă. Între sinovială și man-

@RedAbaris 2013

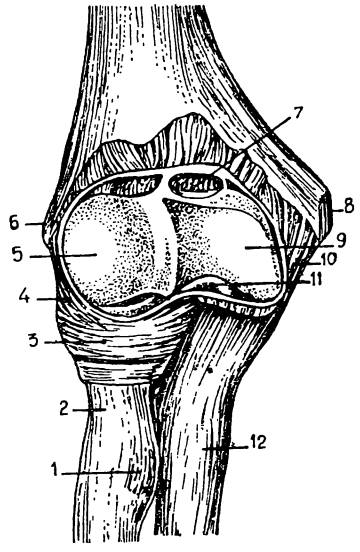

Fig. 213. Articulația cotului (vedere anterioară)

1 — tuberozitatea radiusului; 2 — gîtul radiusului; 3 — lig. rotund al radiusului; 4 — lig. colaterale radiale; 5 — capul humerusului; 6 — epicondilul lateral; 7 — fosa coronoidă; 8 — epicondilul medial; 9 — trohleea humerală; 10 — lig. colaterale ulnare; 11 — apofiza coronoidă; 12 — ulna

șonul fibros al capsulei există, la nivelul fosetelor, mase adipoase ce frînează amplitudinea maximă a mișcărilor.

Este o trohleartroză cu conducerea osoasă ce permite flexie (40°) și extensie (180°) în jurul unui ax transversal.

Articulația cotului fiind o articulație cu conducere osoasă pare a fi o articulație puternică, solidă. Totuși, luxațiile cotului nu sînt prea rare: 18% din numărul total al luxațiilor interesează cotul prin ieșirea olecranului din locul său, fiind săltat mult deasupra fosei olecraniene în urma contracției puternice a tricepsului. Normal, în extensie, cele trei proeminențe osoase ale cotului; epicondilul medial, lateral și vîrful olecranului sînt situate pe aceeași linie orizontală: linia lui Hütter-Tillaux. În timpul flexiei antebrațului pe braț ia naștere un triunghi isoscel, format de cei doi epicondili și vîrful olecranului (triunghiul lui Hütter-Tillaux).

Cînd survine o luxație sau chiar a fractură a olecranului, aceste raporte sînt profund alterate: cele trei proeminențe ale cotului nu mai sînt pe aceeași linie, ci olecranul este tras deasupra liniei de către mușchiul triceps, iar triunghiul suferă și el modificări. În același timp, mișcările sînt dureroase și, de cele mai dese ori, cu neputință de executat.

Flexia antebrațului pe braț este efectuată de mușchiul biceps, de mușchiul brahial, de mușchii epicondilieni laterali, mai ales de brachioradial, care are un moment puternic de flexie, ceilalți mai puțin, fiind mai apropiați de interlinia articulară, ca și mușchii epicondilieni mediali.

Extensia antebrațului pe braț este realizată de mușchiul triceps. În articulațiile radioulnare proximale, supinația este înfăptuită de mușchiul supinator, dar și bicepsul poate fi supinator, cum poate fi și pronator, în funcție de poziția antebrațului față de braț la fel ca și mușchiul brahioradial.

Pronatori sînt pronatorul rotund și cel pătrat. Și flexorul radial al carpului poate deveni pronator, cînd mîna este în poziție de supinație.

3) În ce privesc articulațiile *radioulnare* menționăm următoarele:

a) *Articulația radioulnară proximală* este alcătuită de circumferința radiusului și de incizura semilunară radială *(incisura radialis)* de pe fața

@RedAbaris 2013

laterală a procesului coronoid al ulnei, întregită de ligamentul inelar al capului radial *(lig. anulare radii)* ce înconjoară capul radiusului şi se inseră prin cele două extremităţi ale sale pe ulnă. Ligamentul colateral intern *(lig. collaterale ulnare)* se compune din două fascicule puternice: anterior şi posterior (sub care trece nervul ulnar), unite prin fibre transversale (ligamentul lui Cooper).

Între cele două oase se întinde ligamentul pătrat *(ligamentum quadratum)* al lui D e n u c e; el merge de la mica cavitate sigmoidă a cubitusului la colul radiusului.

Articulaţia radioulnară mijlocie este o sinfibroză, reprezentată de unirea marginii laterale a ulnei cu cea medială a radiusului, printr-o membrană conjunctivă colagenă *(membrana interossea antebrachii)*. Ligamentul lui W e i t b r e c h t *(chorda obliqua)* este o bandeletă fibroasă ale cărei fibre, orientate tot oblic, au o direcţie contrară faţă de cele ale ligamentului interosos. El întovărăşeşte cranial ligamentul interosos în apropierea inserţiei brahialului anterior, pe marginea externă a radiusului, sub tuberozitatea bicipitală. Prin sclerozarea acestui ligament apar tulburări vasculonervoase la nivelul mîinii şi antebraţului, ce dispar dacă ligamentul lui Weitbrecht este secţionat.

Articulaţia radioulnară distală (articulatio radioulnaris distalis) este o diartroză trohoidă ca şi cea proximală, realizată între suprafaţa scobită în sens sagital (segment de cilindru) de pe faţa medială a epifizei distale a radiusului şi suprafaţa articulară a capului ulnei. Prezintă un fibrocartilaj *(discus articularis)* şi o expansiune sinovială saciformă *(recessus sacciformis)*, ce poate ajunge pînă la diafiza ulnei.

În timpul mişcărilor de rotaţie ale radiusului (100–122°), ulna rămîne fixă, radiusul încrucişînd-o în mişcarea de pronaţie şi revenind la poziţia anatomică în mişcarea de supinaţie, fiind situat acum paralel cu ea. Radiusul are două grade de libertate, efectuînd flexia şi extensia în articulaţia humeroradială, în jurul unui ax transversal şi supinaţia[1] şi pronaţia[2] în jurul unui ax diagonal prin antebraţ, mişcări executate în jurul ulnei, care nu dispun decît de un singur grad de libertate, în timpul mişcărilor de flexie şi extensie în articulaţia cotului împreună cu osul radius.

4) *Articulaţia radiocarpiană* este o diartroză condiliană sau elipsoidiană, realizată între o suprafaţă articulară alcătuită de primul rînd de oase ale carpului şi suprafaţa articulară prezentă pe epifiza distală a radiusului, întregită de ligamentul triunghiular fibrocartilaginos radioulnar.

Primul rînd de oase ale carpului formează o suprafaţă convexă, ovoidală, un condil cu diametrul mare dispus transversal şi diametrul mic sagital.

Faţa inferioară a epifizei distale a radiusului este scobită, avînd înfăţişarea unei cavităţi glenoide şi împărţită printr-o creastă în două suprafeţe articularei cea laterală, triunghiulară pentru articulaţia cu osul scafoid *(scaphoideum)* şi cea medială, patrulateră, pentru articulaţia cu osul semilunar *(lunatum)*.

---

[1] Supinaţia (lat. supinare=a se ruga, a implora), mişcarea antebraţului cu palma îndreptată volar, înainte, caracteristică omului.

[2] Pronaţia (lat. pronare=a se înclina înainte), mişcare prin care dosul mîinii este rotit spre înainte în jurul axului diagonal al antebraţului. Poziţia normală anatomică a antebraţului este acea mijlocie prin care palma priveşte spre trunchi, de-a lungul corpului.

@RedAbaris 2013

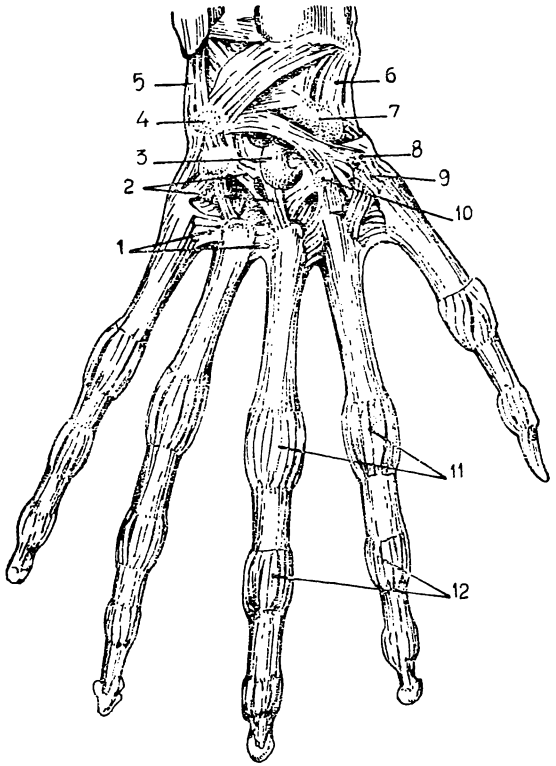

Fig. 214. Articulațiile intercarpiene, carpometacarpiene, metacarpofalangiene și interfalangiene

1 — lig. metacarpiene dorsale; 2 — lig. carpometacarpiene dorsale; 3 — osul mare; 4 — osul piramidal; 5 — lig. colaterale carpiene ulnare; 6 — lig. colaterale carpiene radiale; 7 — osul scafoid; 8 — osul trapez; 9 — articulația carpometacarpiană a policelui; 10 — osul trapezoid; 11, 12 — lig. interfalangiene

Capsula articulară se prinde pe circumferința epifizei distale a radiusului și pe părțile ventrale și dorsale neacoperite de cartilajul articular ale oaselor din primul șir al carpului.

Destul de densă, capsula prezintă și ligamente de întărire volare, dorsale și colaterale.

Mișcările în articulația radiocarpiană se fac în jurul unui ax anteroposterior ce trece prin capul osului mare *(capitatum)* — abducția radială (15°) și ulnară (40°), de asemenea în jurul a două axe transversale ce trec prin capul osului mare, pentru flexia dorsală (80°).

5) *Articulațiile mîinii (articulationes manus)* sînt reprezentate de următoarele articulații (fig. 214).

a) *Articulația intercarpiană (articulatio mediocarpea)* între șirul proximal și cel distal al oaselor carpului. Interlinia articulară are forma literei „S" culcat realizînd în același timp un condil și o cavitate din partea fiecărui șir de oase.

Condilul primului șir de oase este format de *scafoid* și într-o oarecare măsură de *lunatum*, iar cavitatea glenoidă de *lunatum* și *triquetrum*.

În rîndul distal condilul este alcătuit din capul osului mare *(os capitatum)* și de osul cu cîrlig *(os hamatum)*, iar cavitatea de trapez *(trapesium — multangulum maius)* și trapezoid *(trapesoideum — multangulum minus)*.

Capsula articulară este subțire și întărită de ligamente care converg toate către capul osului mare, întrețesute cu ligamentele interosoase ale șirului distal ale carpului, care formează ligamentul radiat al carpului.

@RedAbaris 2013

b) *Articulațiile carpometacarpiene* sînt amfiartroze, realizîndu-se între osul trapezoid *(os trapezoides)* și metacarpianul al doilea, osul mare *(os capitatum)* și metacarpianul al treilea, osul cu cîrlig *(os hamatum)* și metacarpienele al patrulea și al cincilea, prin ligamente dorsale, scurte și rezistente (de la metacarpianul al doilea la trapez, trapezoid și osul mare; de la metacarpianul al treilea la trapezoid și osul mare, de la metacarpianul al patrulea la osul mare și osul cu cîrlig, de la metacarpianul al cincilea la osul cu cîrlig care prezintă două fețișoare pentru aceste două ultime metacarpiene), ligamente volare, profunde (de la trapez la metacarpianul al doilea, de la trapez, osul mare și osul cu cîrlig la metacarpianul al treilea, de la pisiform și osul cu cîrlig la metacarpienele al patrulea și al cincilea).

În plus, bazele metacarpienelor sînt strîns legate între ele prin ligamente interosoase dorsale și volare. În aceste articulații mișcările sînt aproape de neperceput, avînd în vedere faptul că sînt amfiartroze.

Articulația carpometacarpiană a policelui se deosebește de celelalte prin marea sa mobilitate. Este o diartroză selară, suprafețele articulare ale trapezului și primului metacarpian avînd forma de șa.

Mișcările în această articulație sînt foarte variate și largi și pot fi comparate cu acelea ce se produc într-o articulație sferoidală. În jurul unui ax sagital (înclinat la 45° față de planul mîinii) se fac mișcări de opoziție și de repoziție.

Tot în plan sagital se află și axul mișcărilor de adducție și abducție.

c) *Articulațiile metacarpofalangiene* sînt diartroze sferoidale ca formă; capetele metacarpienelor au înfățișarea unor segmente de sferă, care pătrund în cavitățile glenoide ale bazelor primelor falange, adîncite prin prezența unor fibrocartilage; dar nu și funcțional, deoarece capsula articulară este subțire și întărită prin ligamente colaterale, triunghiulare, groase, întinse între fețele laterale ale capului metacarpienelor, unde se găsesc niște gropițe și tuberculii anteriori ai primei falange, prezentînd fibre în eșarfă, care întăresc capsula pe fața sa anterioară.

Mișcările ce se pot efectua sînt de flexie și extensie în jurul axului transversal, de îndepărtare și apropiere a degetelor (adducția și abducția) în jurul unor axe anteroposterioare, limitate de ligamentul transvers și de rotație mai mult pasive, fiind mult limitate de ligamentele colaterale.

d) *Articulațiile interfalangiene* sînt alcătuite de legăturile dintre falangele mijlocii și cele terminale sau unghiale. Sînt toate diartroze trohleare (ginglimuri pure), capetele falangelor avînd înfățișarea unor trohlee, iar bazele prezentînd cavități glenoidale cu o dungă anteroposterioară proeminentă.

Mișcările care se pot efectua sînt: flexia și extensia în jurul unor axe transversale (pînă la 100° între prima și a doua falangă și pînă la 90° între a doua și a treia).

Membrul inferior prezintă următoarele articulații (fig. 215, 216):

1) *Articulațiile bazinului (juncturae cinguli membri inferioris)* reprezentate de articulațiile sacroiliace dintre oasele coxale și sacrum, situate posterior și simfiza pubiană situată anterior.

a) *Articulațiile sacroiliace,* constituite între oasele coxale și sacrum, care prezintă fiecare fațete articulare corespunzătoare, de forma pavilionului urechii, acoperite cu un cartilaj hialin. Articulația este o amfiartroză avînd ligamente ventrale scurte și ligamente sacroiliace dorsale, foarte puternice, de trei tipuri: interosoase, lungi și scurte. Capsula articulară este întărită de ligamentul sacroiliac anterior *(ligg. sacroiliacae ventrales),*

@RedAbaris 2013

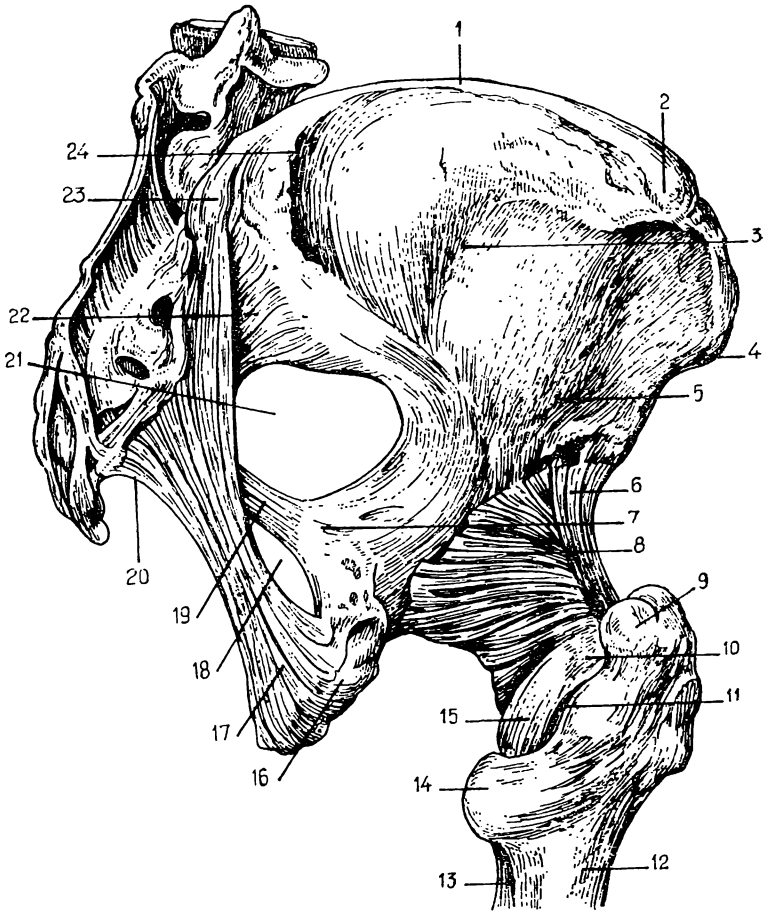

Fig. 215. Articulaţiile sacroiliacă şi coxofemurală (vedere posterioară)

1 – creasta iliacă; 2 – tuberculul iliac; 3 – linia glutee anterioară; 4 – spina iliacă anteroinferioară; 5 – linia glutee inferioară; 6 – lig. iliofemural; 7 – spina ischiatică; 8 – lig. ischiofemural; 9 – trohanterul mare; 10 – fosa trohanterică; 11 – creasta intertrohanterică; 12 – tuberozitatea glutee; 13 – diafiza femorală; 14 – trohanterul mic; 15 – colul femural; 16 – tuberozitatea ischiadică; 17, 20 – lig. sacrotuberal; 18 – gaura mică ischiadică; 19 – lig. sacrospinale; 21 – marea incizură ischiadică; 22 – lig. sacroiliace dorsale; 23 – spina iliacă posterosuperioară; 24 – linia glutee posterioară

ligamentul sacroiliac interosos *(ligg. sacroiliaca interossea)* şi ligamentul sacroiliac posterior *(ligg. sacroiliaca dorsalis)*. Ca mijloace de unire indirecte se descriu: ligamentul iliolombar *(lig. iliolumbale)*, ligamentul sacrotuberal *(lig. sacratuberale)* şi ligamentul sacrospinal *(lig. sacrospinale)*, prin care sacrul este ancorat la oasele coxale, contribuind de asemenea la formarea suprafeţei interne a micului bazin şi care delimitează inferior incizura ischiadică mare *(foramen ischiadicum majus)*, prin care trece muşchiul piriform şi gaura ischiadică mică *(foramen ischiadicum minus)*, străbătură de muşchiul obturator intern.

Membrana obturatorie *(membrana obturatoria)* închide gaura ischiopubiană, permiţînd trecerea vaselor şi nervului obturator prin *canalis obturatorius*.

@RedAbaris 2013

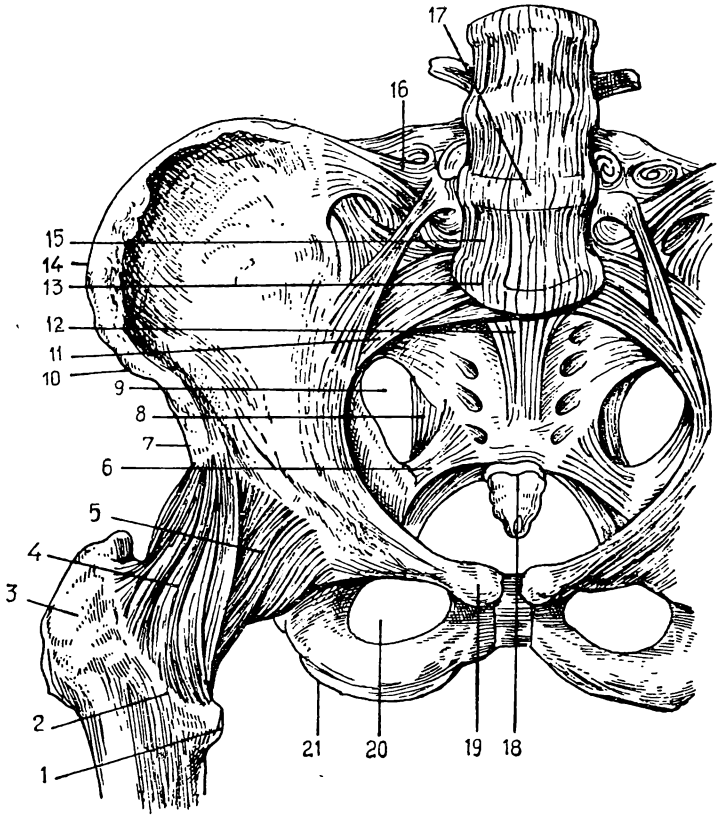

Fig. 216. Articulațiile sacroiliace și coxofemurală (vedere anterioară)

1 — trohanterul mic; 2 — linia intertrohanterică; 3 — trohanterul mare; 4 — lig. iliofemurale; 5 — lig. pubofemurale; 6 — lig. sacrospinal; 7 — spina iliacă anteroinferioară; 8 — lig. sacrotuberal; 9 — marea gaură ischiadică; 10 — spina iliacă anterosuperioară; 11 — lig. sacroiliace anterioare; 12 — promontorium; 13 — lig. longitudinale anterioare; 14 — creasta iliacă; 15 — vertebra V lombară; 16 — lig. iliolombare; 17 — discul intervertebral; 18 — artic. sacrococcigiană; 19 — tuberozitatea pubiană; 20 — gaura obturatorie; 21 — tuberozitatea ischiadică

Ligamentul transvers al acetabulului *(lig. transversum acetabuli)* trece peste incizura ischiopubiană, completînd astfel suprafața articulară pentru capul femurului.

b) *Simfiza pubiană* este o amfiartroză, realizîndu-se anterior între cele două oase coxale. Între cele două suprafețe articulare există un fibrocartilaj; ligamentele se dispun anterior, posterior (nu prea puternice), superior *(lig. pubicum superior)* și inferior *(lig. arcuatum pubis)*, ultimele două deosebit de puternice.

La explorarea clinică a pelvisului se pot palpa ventral marginea superioară a pubisului cu tuberculul pubic și marginea inferioară arcuită (înălțimea pubisului fiind de 4–5 cm). De la tuberculul pubic mergînd pe ligamentul inghinal se ajunge la spina iliacă ventrocranială, proeminență vizibilă cîteodată, de la care urmează cranial, lateral și dorsal creasta iliacă, ușor sinuoasă, explorabilă mult mai dificil în treimea sa posterioară datorită musculaturii mai puternice lombare. Dorsal și median se află rombul descris de M i c h a e l i s, delimitat de liniile care unesc patru puncte, marcate de mici depresiuni și care reprezintă repere osoase; cranial apofiza spinoasă a vertebrei L_5 — lateral spinele iliace dorsocraniale, situate în gropițele lombare caudale foarte bine vizibile; caudal extremitatea superioară a șanțului interfesier (vîrful cocci-

@RedAbaris 2013

sului). Dimensiunile normale ale diagonalelor rombului descris de Michaelis, sînt pentru cea verticală 11 cm şi pentru cea orizontală 10 cm; întretăierea celor două diagonale se face la 3 cm sub vîrful superior al rombului. Laturile superioare ale rombului măsoară circa 6,5 cm. Explorarea acestui romb lămureşte pe medicul obstetrician dacă dimensiunile bazinului sînt normale şi mai ales dacă bazinul este structurat simetric, cele două triunghiuri din care este format rombul fiind simetrice şi egale. În clinica obstetricală se folosesc măsurători ale bazinului, importante pentru aprecierea posibilităţilor unei naşteri normale şi ale bunei sale desfăşurări. La exterior sînt măsurate cu ajutorul pelvimetrului Baudelaque, trei diametre transversale şi unul ventrodorsal. Diametrul bispinos uneşte cele două spine ventrocraniale şi măsoară circa 24 cm; diametrul bicristal uneşte punctele cele mai îndepărtate ale celor două creste coxale, avînd lungimea de circa 28 cm; diametrul bitrohanterian leagă porţiunile cele mai proeminente ale trohanterelor mari, măsurînd 32 cm; iar diametrul ventrodorsal, descris de Baudeloque (sau conjugata externă), care leagă apofiza spinoasă a vertebrei L_5 cu marginea cranială a simfizei pubiene, măsoară cam 20 cm. Spre interior, bazinul prezintă două subdiviziuni: marele şi micul bazin, despărţite prin strîmtoarea superioară.

Marele bazin, porţiunea superioară, largă, răsfrîntă este alcătuită din fosele iliace interne şi faţa abdominală a aripioarelor osului sacru, prezentînd o parte deaptă şi alta stîngă datorită proeminenţei unghiului format de corpul vertebrei L_5 şi sacrum, unghi numit promontoriu. Liniile arcuate se unesc anterior pe marginea superioară a pubelui şi a simfizei pubiene. La exterior, strîmtorii superioare îi corespunde linia care urmează marginea ventrală a osului iliac, crestele iliace, marginea dorsală a aripioarelor sacrate. Strîmtoarea superioară este alcătuită din două arcuri simetrice, drept şi stîng, arcuri formate dinainte înapoi de marginea cranială a simfizei pubiene, crestele pectineale, liniile arcuate şi crestele puţin pronunţate care despart porţiunea abdominală de cea pelvină a aripioarelor sacrate. Se reunesc dorsal pe muchia ventrală a bazei osului sacru, la nivelul promontoriului.

Micul bazin este spaţiul cuprins între strîmtoarea superioară şi strîmtoarea inferioară (pelvisul sau excavaţia pelvină). Pereţii pelvisului sînt reprezentaţi ventral pe faţa dorsală a simfizei pubiene, mai lateral de ramurile şi corpul osului pubis, găurile ischiopubiene sau obturate, acoperite de membrana obturatoare şi ramurile ischionului. Lateral, pereţii micului bazin sînt formaţi de suprafeţele corespunzînd fundului cavităţilor acetabulare (patrulatere şi netede), faţa medială a ischionului, spinele sciatice, ligamentele sacrosciatice (cu orificiile mari sacroiliace şi găurile sciatice mici); dorsal faţa anterioară a osului sacru şi coccisului şi articulaţiile sacroiliace. Părţile moi care acoperă aceste suprafeţe osoase sînt constituite de: muşchi piriformi (piramidali), muşchii obturatori interni, pe a căror fascie internă se inseră prin mijlocirea arcului tendinos muşchii ridicători anali. Strîmtoarea inferioară este mărginită de arcada inferioară a oaselor pubiene şi ramurile ischiopubiene situate ventral într-un plan aproape orizontal şi de către coccis, marginea ligamentelor sacrotuberoase şi tuberozităţile ischiatice dorsal şi lateral, fiind dispuse într-un plan aproape vertical. Prin tact vaginal (sau rectal) se pot explora elementele, care alcătuiesc strîmtoarea superioară, pereţii cavităţii pelvine şi strîmtoarea inferioară, descriind un număr de diametre, axe şi planuri importante în clinica obstetricală. Diametrele strîmtorii superioare sînt: diametrul ventrodorsal (conjugata anatomică, promontosuprapubiană), care se întinde de la marginea superioară a simfizei pubiene la promontoriu şi măsoară 11 cm; diametrul promontopubian minim (util, descris de Pinard sau conjugata vera) uneşte promontoriul cu punctul sau tuberculul retropubian Crouzat, măsurînd 10,8–11 cm. Diametrul promontosubpubian uneşte promontoriul cu marginea inferioară a simfizei şi poate fi stabilit uşor prin tact vaginal. El măsoară 12,5 cm. Scăzînd din el grosimea simfizei (1,5–1,8 cm) se află diametrul util *(conjugata vera)*. Diametrul mic, sacropubian uneşte punctul pubian situat între vertebrele S_2–$_3$ cu mijlocul feţei posterioare a simfizei, măsoară 12 cm. Diametrul mic sacrosubpubian, uneşte acelaşi punct median sacrat cu marginea inferioară a simfizei pubiene; măsoară 12,5 cm. Diametrele oblice, simetrice, unesc eminenţa iliopectinee stîngă cu articulaţia sacroiliacă dreaptă şi respectiv eminenţa iliopectinee dreaptă cu articulaţia sacroiliacă stîngă, măsurînd 12 cm fiecare. Într-unul din aceştia se face angajarea capului fătului, cînd începe naşterea. Diametrul transvers maxim (anatomic), uneşte punctele cele mai distanţate ale celor două linii arcuate, măsurînd fiecare 13,6 cm. Spinele sciatice determină prin proeminenţa lor în interiorul cavităţii pelvine o a treia strîmtoare mijlocie, ale cărei diametre sînt: anteroposterior, de la vertebra S_3 la marginea inferioară a simfizei, măsurînd 11,8 cm. Diametrul bisciatic transvers, între vîrfurile celor două spine, măsoară între 10,8–11 cm. Strîmtoarea inferioară prezintă trei diametre: diametrul subsacrosubpubian (ventro-dorsal), între vîrful sacrului şi marginea inferioară a simfizei pubiene avînd lungimea de 11,5 cm. Diametrul coccisubpubian se întinde între vîrful coccisului şi marginea inferioară a simfizei pu-

@RedAbaris 2013

biene, măsoară 9,9 cm. Diametrul transvers maxim (biischiatic) între cele două tuberozități ischiatice, măsoară circa 11 cm. Planul strîmtorii superioare prezintă o înclinație de 60° față de planul orizontal în clinostatism, iar axul său (axul de angajare) se situează pe linia care pleacă de la ombilic și ajunge la vîrful coccisului. Pe această linie se află și axul cavității pelvine (axul de coborîre), ca o continuare a axului strîmtorii superioare. Unghiul dintre coloana vertebrală și planul strîmtorii superioare este variabil, cu deschiderea între 110°–130°. Unghiul dintre axa simfizei și planul strîmtorii superioare este de 105°. Înălțimea pereților cavității pelvine este de 4–5 cm ventral, 10 cm lateral și 12–15 cm dorsal. Planul strîmtorii inferioare formează cu orizontala un unghi de 10°. Arcul descris de ramurile pubiene (arcada pubiană) măsoară 60°. Axul strîmtorii inferioare (axul de degajare) formează cu axul excavației un unghi de 100–110°; în clinostatism acest ax este aproape orizontal. Din punct de vedere funcțional trebuie amintit rolul bazinului de protecție a organelor pelvine, de susținere a produsului de concepție și rolul pe care pelvisul îl are în statică și locomoție, formarea bolții pelvine avînd drept cheie osul sacru și ca stîlpi porțiunile din oasele coxale, în care sînt săpate cavitățile acetabulare (R. Robacki).

2) *Articulația coxofemorală (articulatio coxae).* Segmentul liber al membrului pelvin se articulează cu centura pelvină prin articulația șoldului (coxofemurală), fiind o enartroză, realizată între capul femurului și acetabulul osului coxal.

Capul femurului reprezintă două treimi dintr-o sferă cu diametrul de circa 5 cm; în centrul său se găsește o gropiță *(fovea capitis femoris)*, în care se prinde ligamentul rotund al capului femural *(ligamentum capitis femoris)*.

Acetabulul prezintă o suprafață articulară semilunară *(facies lunata)*, care este completată distal prin ligamentul transvers al acetabulului.

Suprafața articulară coxală, concavă, cu înfățișarea unei hemisfere scobite, este mărită prin prezența unui colac fibrocartilaginos *(labrum acetabulare)*.

Menținerea suprafețelor articulare în contact una cu cealaltă, deci contenția în cavitatea articulară a capului femural, se datorează în primul rînd presiunii atmosferice, care apasă asupra femurului, mai concret asupra capului femural cu o forță de 10–12 kg avînd în vedere faptul că suprafața articulară a capului femural reprezintă o arie de circa 10–12 cm^2. Capul femurului este prin urmare împins în cavitatea acetabulară cu această forță de 10–12 kg. Ligamentul rotund al capului femural *(lig. capitis femoris)* este cel de al doilea factor de contenție articulară. El mai are însă și funcția de a împrăștia în mod uniform lichidul sinovial în cavitatea articulară, în timpul mișcărilor și de a aduce spre capul femural artera nutritivă, ramură din artera oburatoare.

Al treilea element de contenție a suprafețelor articulare în cavitatea articulară este constituit de capsula articulară și de ligamentele care o întăresc.

Capsula se inseră de jur împrejurul marginilor cavității acetabulare și pe ligamentul transvers acetabular, de unde se îndreaptă spre lateral și inferior spre a se prinde, anterior, pe linia intertrohanteriană, iar posterior, pe jumătatea distanței dintre capul femurului și creasta intertrohanterică, astfel că o fractură a gîtului femural poate fi intracapsulară cînd este situată în vecinătatea capului femural și extracapsulară posterior, cînd interesează gîtul femural în afara inserției capsulei pe acest gît. Anterior, fractura gîtului femural este întotdeauna intracapsulară.

Pe fața anterioară, capsula este întărită de ligamentul iliofemural, lui Bertin *(ligamentum iliofemorale)*, care pleacă de pe spina iliacă ventrocaudală spre marele *(pars lateralis)* și micul trohanter *(pars medialis)*

@RedAbaris 2013

avînd forma literei „Y" răsturnat, numit şi ligamentul lui Bigelow. El este cel mai puternic ligament din corpul nostru, putînd suporta o tracţiune de circa 350 kg. El se opune mai ales unei extensii exagerate şi mişcării de abducţie, economisind forţă musculară. Acestei mişcări i se opune şi ligamentul pubofemural care pleacă de pe pubis spre micul trohanter.

Ligamentul ischiofemoral sau ischiocapsular *(ligamentum ischiocapsulare)* porneşte de pe ischion înspre lateral şi în sus spre marele trohanter, înconjurînd muchia superioară a gîtului femural, frînînd mişcările de rotaţie medială a coapsei.

Ligamentul pubofemural *(lig. pubofemoralae)* este cel mai slab dintre cele 3 ligamente; porneşte de pe creasta obturatorie şi porţiunea adiacentă a membranei obturatorie, spre capsula articulară şi ligamentul inelar şi în continuare la femur, limitînd mişcările de abducţie.

Ligamentul anular al lui Weber sau zona orbiculară *(zona orbicularis)* are rol în menţinerea capului în cavitatea acetabulară.

Gîtul anatomic al femurului formează împreună cu axul diafizei un unghi numit colodiafizar femural, a cărui valoare este de 120–130°, la femeie mai mare decît la bărbat şi ajunge la nou-născut la 140°, dar care poate varia, putînd fi mai aproape de un unghi drept, dînd naştere unei aşa-numite *coxa vara* sau poate fi mult mai obtuz, depăşind 130°, realizînd o *coxa valga*. (În rahitism poate fi prezentă de multe ori o coxa vara, care se formează datorită presiunii exercitată de greutatea corpului asupra capului femurului, iar în paralizii ale muşchilor se poate forma o *coxa valga.)*

În articulaţia şoldului mişcările se execută în jurul a trei axe, perpendiculare între ele, care se întretaie în centrul capului femural; fiind o enartroză, mişcările sînt foarte variate.

În jurul axului transvers se pot efectua mişcări de flexie (pînă la 122°) şi de extensie (pînă la 13°), extensia fiind frînată de ligamentul lui Bertin. Frînarea împiedică o cădere pe spate.

În jurul axului antero-posterior se fac mişcări de abducţie (pînă la 40°) şi de adducţie (pînă la 10°).

În jurul axului vertical pot fi făcute mişcări de rotaţie medială (de circa 36°) şi de rotaţie laterală (de circa 13°).

Flexia este realizată de muşchii: psoas-iliac (cel mai puternic), drept femural, croitor, tensor al fasciei late, pectineu şi drept medial sau *gracilis* (cu un moment mai mic).

Extensia coapsei este efectuată de muşchii: *glutaeus maximus*, biceps femural, semitendinos şi semimembranos (muşchii ischiocrurali).

Abductori ai coapsei sînt: muşchiul *glutaeus maximus* prin fibrele sale superioare, muşchiul *glutaeus medius* şi *minimus* şi, mai puţin, tensorul fasciei late.

Adductori ai coapsei sînt cei trei muşchi adductori (mare, lung şi scurt), dreptul intern, pectineul şi fibrele anterioare ale muşchiului *glutaeus medius*, care în acelaşi timp, fac şi rotaţia medială.

Rotaţia laterală este efectuată de către muşchii pelvitrohanterieni: piriform, obturator intern cu cei doi gemeni, obturator extern, pătrat femural şi fibrele inferioare şi mijlocii ale muşchiului *glutaeus maximus*.

3) *Articulaţia genunchiului (articulatio genus).* Suprafeţele articulare sînt reprezentate de epifiza distală a femurului, de epifiza proximală a

@RedAbaris 2013

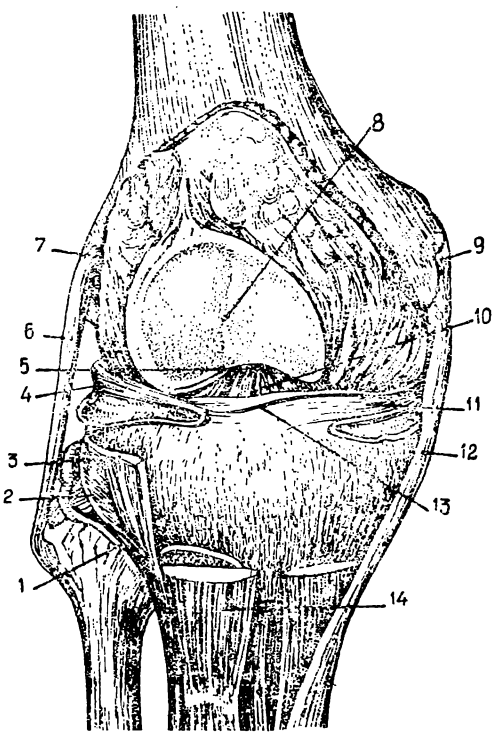

Fig. 217. Articulația genunchiului (vedere anterioară după îndepărtarea tendonului rotulian)

1 — articulația proximală tibiofibulară; 2 — lig. anterior al capului fibular; 3 — tuberculul tractului iliotibial; 4 — meniscul lateral; 5 — fosa intercondilară; 6 — lig. colateral lateral; 7 — condilul lateral; 8 — fața rotuliană; 9 — condilul medial; 10 — lig. încrucișat anteroextern; 11 — meniscul medial; 12 — lig. colateral medial; 13 — ligamentul transvers al genunchiului; 14 — lig. rotulian

tibiei și de fața dorsală a celui mai mare os sesamoid al organismului — patella sau rotula (fig. 217).

Capsula articulară este foarte întinsă și e întărită de următoarele ligamente: anterior este ligamentul rotulian sau patelar *(lig. patellae)* ce reprezintă tendonul de inserție al mușchiului cvadriceps care conține în grosimea sa patella. Pe părțile laterale ale rotulei se detașează din tendonul rotulian aripioarele rotulei — *(reticulum patellae mediale et laterale)* ce merg spre tuberozitatea anterioară a tibiei. Pe părțile laterale ale genunchiului se descriu: medial, ligamentul colateral medial (tibial), între condilul medial femural și fața medială a tibiei, lateral, ligamentul colateral lateral (fibular), între condilul lateral femural și capul fibulei. Posterior se izolează fibre cu origine pe tendoanele mușchilor învecinați: ligamentele popliteu oblic — tendon recurent al mușchiului semimembranos ce se prinde superior pe condilul femural lateral — și popliteu arcuat, între capul fibulei și platoul tibial și femur. De asemenea există ligamente încrucișate (decusate) (ligamente cruciate) aparent intraarticular, dar despărțite în fapt de articulație printr-un înveliș sinovial, unul anterior (de la spațiul prespinos al platoului tibial, la fața medială a condilului femural lateral) și unul posterior (din spațiul retrospinos la fața laterală — intercondiliană — a condilului femural medial).

În interiorul articulațiilor se găsesc meniscurile, formațiuni alcătuite din țesut conjunctiv abundent, lipsite de vase și nervi. Meniscul intern *(meniscus medialis)* are forma unui corn, pe cînd cel extern *(meniscus lateralis)* este aproape circular, nefiind aderent nici la capsula articulară și nici la ligamentul lateral extern, fapt ce-i conferă o mai mare mobilitate. Există un ligament meniscofemural posterior *(lig. meniscofemo-*

@RedAbaris 2013

rale posterius), ce trece înapoia ligamentului încrucișat posterior pentru a se fixa pe condilul intern al femurului și, mai rar, un ligament meniscofemural anterior *(lig. meniscofemorale anterius)*, ce trece anterior de ligamentul încrucișat posterior. Cele două meniscuri sînt unite anterior prin ligamentul transvers al articulației genunchiului *(lig. transversum genus)*.

În mișcările de rotație externă a gambei, sau în mișcările bruște ale genunchiului, datorită aderenței strînse a meniscului intern la ligamentul colateral medial meniscul poate fi fisurat sau rupt (fracturat) producînd blocaj articular, dureri la palparea interliniei articulare, hidrartroză.

La sportivi (fotbaliști, schiori, alpiniști ș.a.), 95% dintre vătămările meniscale interesează meniscul medial. Citeodată un menisc vătămat, căruia i s-a îndepărtat porțiunea fracturată, poate să se regenereze.

La nivelul genunchiului se descriu numeroase burse seroase, multe comunicînd cu cavitatea articulară: bursa subcvadricipitală *(bursa suprapatellaris)*, bursa poplitee *(recessus subpopliteus)*, bursa tendonului reflectat al semimembranosului *(bursa m. semembranosi)*, bursa subcutanată *(bursa prepatellaris)*, *bursa subtendinea m. gastrocnemii medialis* și *bursa infrapatellaris profunda*.

Genunchiul poate avea o poziție normală (genunchi normal), cu condilii apropiați exagerat în „X" *(genu valgum)*, sau cu ei mult îndepărtați în „O" *(genu varum)*.

Mișcările în articulația genunchiului se desfășoară în jurul a două axe. Axul principal de mișcare al articulației genunchiului este axul transversal, care trece prin condilii femurali, avînd în vedere faptul că articulația este în primul rînd un ginglym.

În flexia gambei pe coapsă, începutul mișcării se face prin rostogolirea condililor femurali pe platoul tibial, care ajunge la 20°. În acest moment ligamentele încrucișate frînează continuarea mișcării de rostogolire. Mișcarea se continuă apoi pînă la 130°, prin alunecarea și rotirea condililor, antrenînd și cele două meniscuri, care formează cavități portabile. Mișcarea de flexie este efectuată de mușchii ischiocrurali: biceps, semitendinos și semimembranos.

Extensia este efectuată pînă la 180° de mușchiul cuadriceps femural. Și extensia poate depăși valoarea de 180° la indivizii cu tonusul muscular mai slab sau în cazul unei relaxări exagerate, realizîndu-se starea de *genu recurvatum*. La nou-născut nu este posibilă o astfel de extensie forțată, datorită retroversiei tibiale foarte pronunțate.

Cînd gamba este întinsă în întregime pe coapsă, nu poate fi efectuată nici o rotație, datorită întinderii ligamentelor colaterale; pentru ca să poată fi extinsă pînă la 180° este însă necesară efectuarea unei rotații terminale a tibiei, în afară, cînd femurul este fix, sau o rotație înăuntru a femurului, cînd gamba este fixată. Această rotire terminală este de circa 5°.

Cu cît se efectuează flexia gambei mai mult, cu atît rotația medială sau laterală este mai ușor de efectuat. Rotația se desfășoară în articulația meniscotibială; în rotația laterală a gambei meniscul intern este purtat înainte și cel extern îndărăt, iar în rotația medială, meniscul intern este purtat înapoi și cel extern înainte. Mișcările meniscului extern (lateral sau fibular) sînt mai ample decît cele ale meniscului intern (medial sau tibial).

Rotația tibială, medială, a gambei este de 5–10°, fiind efectuată de mușchii semimembranos, semitendinos și gastrocnemian medial, iar cea fi-

@RedAbaris 2013

bulară, laterală, de 30–50°, executată de *m. biceps femoris* şi gastrocnemian lateral, crescînd în amplitudine pe măsură ce înaintează flexia.

4) *Articulaţiile tibiofibulare* sînt reprezentate de articulaţiile: tibiofibulară proximală *(articulatio tibiofibularis)*, între capul fibulei şi condilul lateral al tibiei, întărită de cele două ligamente fibulotibiale, anterior şi posterior; tibiofibulară mijlocie, alcătuită în principal dintr-o membrană interosoasă *(membrana interossea cruris)*; tibiofibulară distală *(syndesmosis tibiofibularis)*, între maleola fibulară şi extremitatea distală a tibiei, întărită de cele două ligamente: anterior şi inferior, posterior şi inferior. Aceste articulaţii permit doar mişcări de alunecare.

5) *Articulaţia talocrurală* (supratalară) se realizează între suprafeţele articulare inferioare de la nivelul epifezelor distale ale tibiei şi fibulei, pe de o parte şi trohleea de pe faţa superioară a tolusului, pe de altă parte.

Prezintă o capsulă articulară laxă întărită de ligamentele colateral – lateral sau fibular (cu 3 porţiuni: fibulotalar anterior, fibulocalcaneean şi fibulotalar posterior) şi colateral medial tibiodeltoidian – în forma literei delta (cu următoarele porţiuni a căror denumire indică originea şi inserţia lor: tibionavicular, tibiotalar anterior, tibiocalcaneean şi tibiotalar posterior). Articulaţia permite mişcări de flexie (flexie dorsală) 20° şi extensie (flexie plantară) 30° în jurul unui ax transversal ce trece prin cele două maleole.

6) *Articulaţiile piciorului (articuli pedis)* sînt următoarele (fig. 218, 219):

a) *Articulaţia subtalară sau talonaviculocalcaneană (articulatio subtalaris).*

Această articulaţie este realizată între faţa inferioară a talusului şi faţa superioară a calcaneului, pe de o parte şi între capul talusului şi concavitatea osului navicular, pe de altă parte.

Capsula articulară este întărită de ligamentul talonavicular dorsal şi de ligamentul calcaneonavicular. De asemenea, ligamentul interosos de la nivelul sinusului tarsian şi ligamentul lui Chopart, ce uneşte puternic calcaneul, navicularul şi cuboidul au un rol important în articulaţie.

Articulaţia subtalară îşi are axul de mişcare îndreptat oblic dinainte înapoi, dinspre medial spre lateral şi de sus în jos, de la gîtul talusului către tuberculul lateral al calcaneului. În jurul acestui ax se efectuează mişcări de ridicare a marginei mediale a piciorului (supinaţie) şi a celei laterale (pronaţie). Întotdeauna mişcarea de supinaţie este însoţită şi de adducţie şi flexie dorsală a piciorului (eversie), iar cea de pronaţie de mişcarea de abducţie, flexie dorsală şi uşoară rotaţie laterală (inversie).

Muşchii supinatori ai piciorului sînt: tibialul anterior şi posterior, muşchii flexori şi chiar tricepsul sural. Muşchii pronatori sînt: cei doi muşchi fibulari laterali, fibularul anterior şi extensorul comun al degetelor.

Interlinia mediotarsiană (Chopart) este alcătuită de articulaţia talonaviculară, care face parte din articulaţia subtalară şi de articulaţia calcaneocuboidiană.

Interlinia are o formă sinuoasă, ca un „S" italic culcat, avînd o porţiune medială cu concavitatea îndreptată înapoi, realizată de articulaţia dintre capul talusului şi osul navicular şi o porţiune laterală cu concavitatea îndreptată înainte, formată de suprafeţele în formă de şa ale calcaneului şi cuboidului.

Interlinia este puternic menţinută în contact datorită prezenţei unui număr mare de ligamente foarte dense: ligamentul talonavicular dorsal,

@RedAbaris 2013

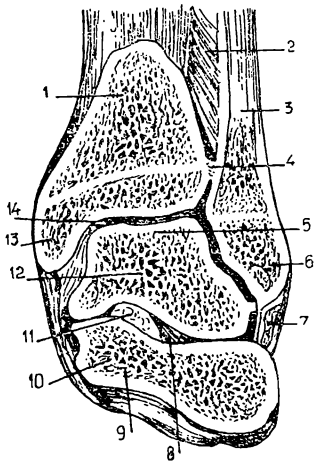

Fig. 218. Articulațiile talocrurală și talocalcaneană (secțiune frontală)

1 — tibia; 2 — membrana interosoasă; 3 — fibula; 4 — sindesmoză tibiofibulară; 5 — trohleea talusului; 6 — maleola laterală; 7 — lig. calcaneofibulare; 8 — art. subtalară; 9 — calcaneul; 10 — apofiza talusului; 11 — lig. talocalcanean interosos; 12 — talus; 13 — maleola medială; 14 — articulația talocrurală

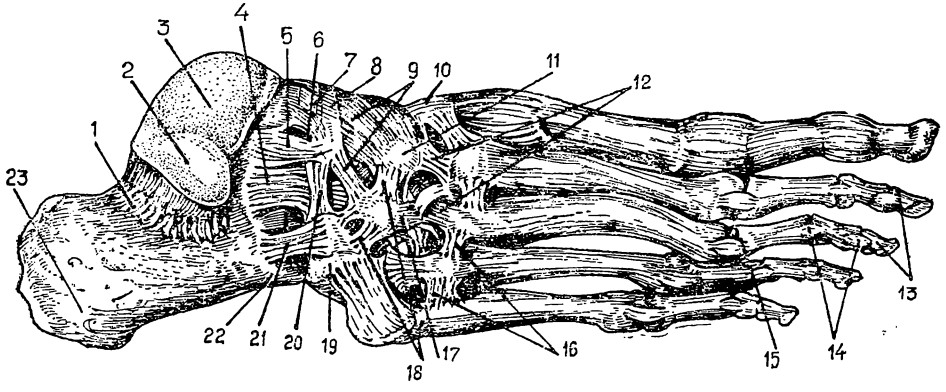

Fig. 219. Articulațiile intertarsiene, tarsometatarsiene și interfalangiene

1 — articulația subtalară; 2 — fața maleolară laterală a trohleii talusului; 3 — fața superioară a trohleii talusului; 4 — lig. calcaneocuboid al ligamentului bifurcat; 5 — lig. calcaneonavicular al ligamentului bifurcat; 6 — artic. talocalcaneonaviculară; 7 — lig. talonavicular; 8 — osul navicular; 9 — lig. cuneonavicular dorsal; 10 — osul cuneiform medial; 11 — osul cuneiform intermediar; 12 — artic. tarsometatarsiene; 13 — artic. interfalangiene; 14 — lig. colaterale; 15 — artic. metatarsofalangiene; 16 — lig. metatarsiene dorsale; 17 — osul cuneiform lateral; 18 — lig. intercuneiforme dorsale; 19 — osul cuboid; 20 — lig. cuboidonaviculare dorsale; 21 — lig. calcaneocuboidale dorsale; 22 — artic. calcaneocuboidale; 23 — tuberozitatea calcaneană

ligamentele calcaneo-cuboidiene dorsale și plantare și ligamentul bipartit ori bifurcat sau în „Y". Ligamentul bipartit pleacă de pe fața anterioară a sinusului tarsian și se bifurcă trimițînd un fascicul spre fața medială a cuboidului (ligamentul calcaneocuboidian) și alt fascicul spre porțiunea laterală a feței concave a osului navicular (ligamentul calcaneonavicular). El este desemnat și ca ligament cheie al articulației lui Chopart. Articulația nu are un rol dinamic, are însă o însemnătate practică deosebită în cazul unor intervenții reparatorii, de dezarticulare sau amputare a labei piciorului.

b) *Amfiartrozele tarsului.* Între celelalte oase ale tarsului se stabilesc legături articulare, amfiartroze, prin mijlocirea unui mare număr de ligamente.

c) *Articulația torsometatarsiană* (Lisfranc). Această articulație complexă este formată dintr-o serie de amfiartroze, care asigură piciorului o

@RedAbaris 2013

mare elasticitate, dar în același timp și rezistență în timpul mersului, alergării sau efectuării săriturilor. Ea este realizată între fețele articulare anterioare ale celor trei oase cuneiforme și a osului cuboid, pe de o parte și de fețele articulare de pe bazele celor cinci oase metatarsiene, pe de altă parte.

Interlinia articulară tarsometatarsiană a lui Lisfranc se întinde transversal în zig-zag pe fața dorsală a piciorului, plecînd din zona dinapoia tuberculului primului os metatarsian, palpabil la jumătatea marginii mediale a piciorului, spre lateral, formînd un intrînd spre proximal în dreptul celui de al II-lea os metatarsian, la nivelul bazei sale, datorită cuneiformului II, care este mai mic, de unde-și continuă traiectul spre tuberculul bazei metatarsianului al V-lea, îndărătul căruia se termină. Tuberculul este palpabil la jumătatea marginii laterale a piciorului. Interlinia lui Lisfranc are ca și interlinia lui Chopart au o importanță mare chirurgicală, fiind reperate de chirurgi în cazul necesității unei operații reparatorii, de amputare a piciorului la acest nivel.

d) Articulațiile metatarsofalangiene sînt sferoidale, formate de capetele, în formă de sferă ușor alungite, ale oaselor metatarsiene și de glenele bazelor falangelor prime, a căror suprafață este mărită plantar prin prezența unor fibrocartilagii. Capsula articulară este laxă și întărită prin ligamente colaterale puternice.

Articulația metatarsofalangiană a halucelui prezintă un aparat glenosesamoidian, format din două oase sesamoide, situate în grosimea fibrocartilagiului și unite între ele printr-un ligament intersesamoidian și ligamente metatarso-sesamoidian și sesamoidofalangian.

e) Articulațiile interfalangiene sînt trohleare și sînt întru-totul asemănătoare cu cele de la degetele mîinii, doar mai rudimentare. Mișcările nu prea ample, care pot fi efectuate în aceste articulații, sînt de flexie și extensie; axele în jurul cărora se fac aceste mișcări sînt transversale. De multe ori degetul mic (al cincilea) prezintă falangele medie și ungueală sudate prin ostozare, iar halucele, din cauza purtării unei încălțăminte neadecvate, neigienice, prezintă proeminarea spre medial a bazei falangei bazale și a capului metatarsianului I, formînd așa-numitul *hallux valgus*, care, devenind frecvent dureros, necesită intervenție chirurgicală.

În statica și dinamica piciorului un rol deosebit revine tractului ileotibial, ale cărui descriere și rol funcțional, stabilite de anatomistul român Eugen Floru, au intrat în literatura de specialitate universală.

Tractul este o formațiune fibroasă întinsă de la creasta iliacă, de o parte și de alta a *punctum*-ului *coxae*, pînă la tuberculul lateral al tibiei (a lui Gerdy). Superior, pe tract se inseră mușchiul tensor al fasciei lata și un fascicul din marele fesier. Prin contracția lor și tensionarea tractului se realizează fixarea articulației genunchiului, deci piciorul de sprijin. În poziția „pe loc repaus", prin basculareа laterală a bazinului (deci și a trohanterului mare) tractul este pus în tensiune iar piciorul de sprijin este realizat cu economie de energie, fără contracție musculară.

@RedAbaris 2013

XIV. Sistemul muscular

STRUCTURA MUŞCHILOR

Muşchii constituie elementele active ale aparatului locomotor.

Muşchii scheletici prezintă două inserţii pe oase – de origine şi terminală. Convenţional se consideră inserţia proximală ca fiind de origine, iar cea distală, drept terminală: la origine există o zonă numită *caput musculi*, urmată de corpul muscular *(venter musculi)* ce se termină cu un tendon.

După formă – după dispoziţia fibrelor în raport cu tendonul – deosebim următoarele tipuri de muşchi:

– muşchi fuziformi, alcătuiţi din fibre lungi ce permit mişcări numeroase dar fără prea multă forţă;

– muşchi unipenaţi caracterizaţi prin prezenţa unui tendon lung pe care se inseră oblic scurte fibre musculare; au o forţă mai mare;

– muşchi bipenaţi, care au aceeaşi structură cu a unipenaţilor, dar fibrele musculare se inseră de ambele părţi ale tendonului;

– muşchi cu mai multe inserţii de origine ce converg într-un singur corp cu un tendon terminal (biceps brahial, cvadriceps etc.);

– muşchi cu o inserţie de origine, dar avînd transversal una sau mai multe intersecţii tendinoase *(intersectiones tendineae)* numiţi muşchi digastric sau poligastric;

– muşchii pot sări una sau mai multe articulaţii şi astfel pot fi uniarticulari, biarticulari sau pluriarticulari.

Sub raport **funcţional** muşchii pot fi agonişti, dacă au în exclusivitate aceeaşi acţiuni (de ex., muşchiul anconeu şi *pars lateralis et medialis* al tricepsului brahial, ce execută în exclusivitate extensia antebraţului); sinergici, dacă prezintă o parte din acţiuni de acelaşi tip (de ex., bicepsul brahial şi muşchiul brahial execută flexie în articulaţia cotului); antagonişti, cînd au acţiuni opuse (de ex., tricepsul şi bicepsul brahial).

Structura muşchilor. Celulele musculare sînt elementele contractile ale muşchilor. Această adaptare funcţională s-a realizat printr-o restructurare a celulelor constitutive: alungirea celulelor, de unde şi numele de fibre musculare, apariţia de organite specializate, miofibrilele etc. Toate ţesuturile musculare sînt structuri bine inervate şi vascularizate. Elementele musculare sînt înconjurate de o „atmosferă" complexă mucopolizaharidică şi conjunctivă, prin care se realizează nu numai nutriţia lor, dar şi solidarizarea fibrelor în cadrul muşchiului. Din acest motiv ţesuturile musculare nu sînt structuri „pure", deoarece componenta mucopolizaharidică şi conjunctivă nu pot fi decît arbitrar separate de celula musculară.

@RedAbaris 2013

Există două grupe mari de țesuturi musculare, unele netede, celelalte striate. La rîndul lui, țesutul muscular striat mai este de tip scheletal și cardiac. Fibrele musculare netede se caracterizează prin miofibrile omogene și nucleul situat central; contracțiile lor sînt involuntare. Țesutul muscular striat este constituit din miofibrile heterogene. În cazul fibrelor musculare cardiace există numai un unic nucleu situat central, contracția lor fiind involuntară. Nucleele fibrelor musculare scheletice sînt multiple și situate periferic, contracția lor fiind de tip voluntar.

Țesutul muscular neted la om (și vertebrate) formează musculatura viscerală, constituind stratul muscular al tractului gastrointestinal, al arterelor, al peretelui uterului etc. Unitatea morfofuncțională este celula sau fibra musculară netedă. Deși uneori aceste celule sînt dispuse și în mod izolat (mușchiul dartos), în mod obișnuit ele sînt regulat structurate în straturi (pături) și fascicule (benzi).

Caracterele generale ale fibrei musculare striate scheletice. Fibrele musculare striate se prezintă sub forma unor cordoane cilindrice sau poligonale, de lungimi variate, cu extremitățile rotunjite sau ascuțite (rar ramificate ca și în cazul celor din limbă). Diametrul lor variază între 10 și 100 microni, lungimea lor fiind de 3–4 cm, rar ajungînd la 12 cm. Cu excepția mușchilor foarte scurți, lungimea fibrelor este mai mică decît a mușchiului. Se consideră, pe baza cercetărilor făcute pe mușchiul de iepure, că există, în raport cu lungimea lor, trei tipuri de fibre musculare: (1) fibre care au lungimea mușchiului, ele extinzîndu-se de la un capăt la celălalt; (2) fibre care pornesc de la un capăt al inserției (tendon, periost) și se termină în masa musculară și (3) fibre situate cu toată lungimea lor în masa musculară, fără a avea legături cu extremitățile mușchiului. Pe de altă parte, grosimea fibrelor este influențată de factori hormonali (ele fiind mai groase la bărbat decît la femeie, la bărbatul adult decît la adolescent) cît și de excitațiile fizice. La bătrîni și în condiții de inactivitate, fibrele musculare striate se atrofiază (fig. 219, B, C).

Fibra musculară striată este delimitată de o *membrană complexă*, numită, în mod comun, *sarcolemă* și dintr-o abundentă masă citoplasmatică care se colorează în roșu cu eozină. Nucleii sînt multipli și situați periferic. În partea centrală a sarcoplasmei sînt situate *miofibrilele*, caracterizate printr-o striație dublă: una longitudinală, determinată de dispoziția miofibrilelor în fascicole longitudinale și paralele, și alta transversală consecutivă alternării regulate de discuri clare și întunecate. În secțiuni longitudinale, fasciculele paralele de miofibrile se prezintă sub aspectul unor coloane, coloanele Leydig, care în secțiuni transversale se prezintă ca și niște cîmpuri poligonale, formate din structuri punctiforme (miofibrile secționate transversal), cîmpurile Cohnheim.

Miofibrilele sînt organitele caracteristice fibrelor musculare striate, ele reprezentînd structurile contractile și sînt interpretate ca elemente diferențiate ale sarcoplasmei.

Miofibrilele sînt structuri heterogene, ele fiind formate dintr-o alternanță regulată de discuri clare sau I (izotrope și monorefringente) și de discuri întunecate sau A (anizotrope și birefringente). Aceste discuri clare și întunecate sînt situate „în registru" (la același nivel), fapt care determină striația transversală caracteristică a acestor fibre musculare. Diametrul miofibrilelor este 1–2 microni, deși există și elemente cu un diametru numai de 0,2 microni.

Fiecare disc clar este împărțit în două segmente egale printr-o membrană întunecată, numită membrana Z (Zwischenscheibe) sau stria Amici.

@RedAbaris 2013

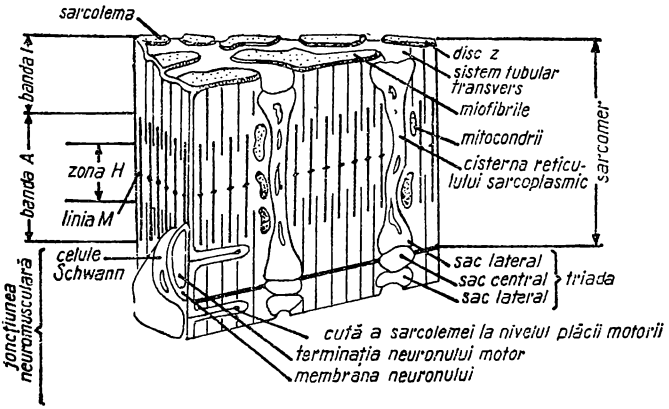

Fig. 219 A. Placa neuromotorie și structura miofibrilelor

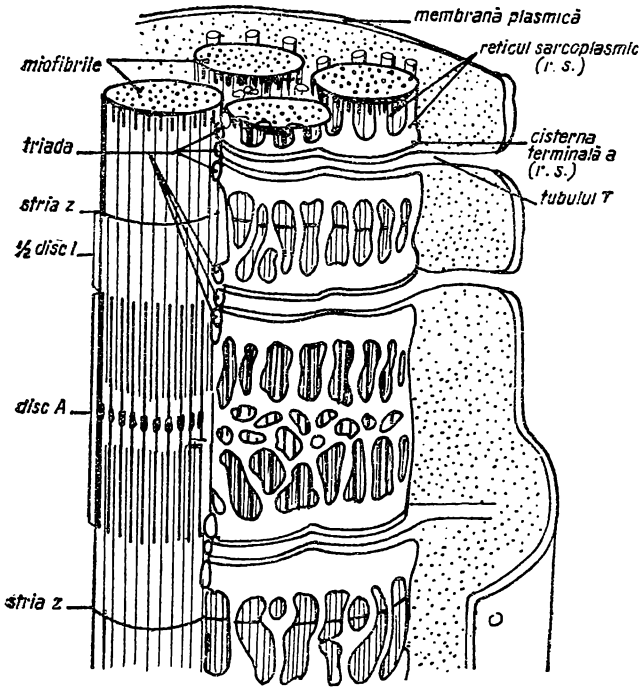

Fig. 219 B. Reticulul sarcoplasmic al miofibrilei

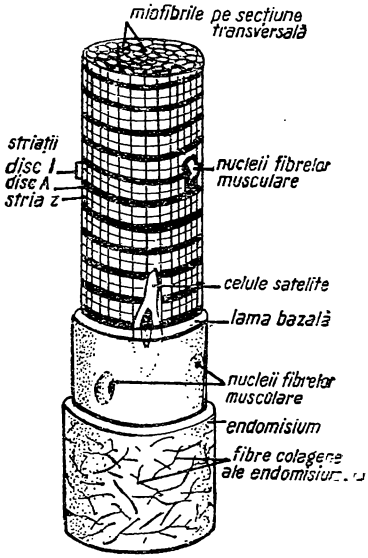

Fig. 219 C. Fibra musculară scheletică

©RedAbaris 2013

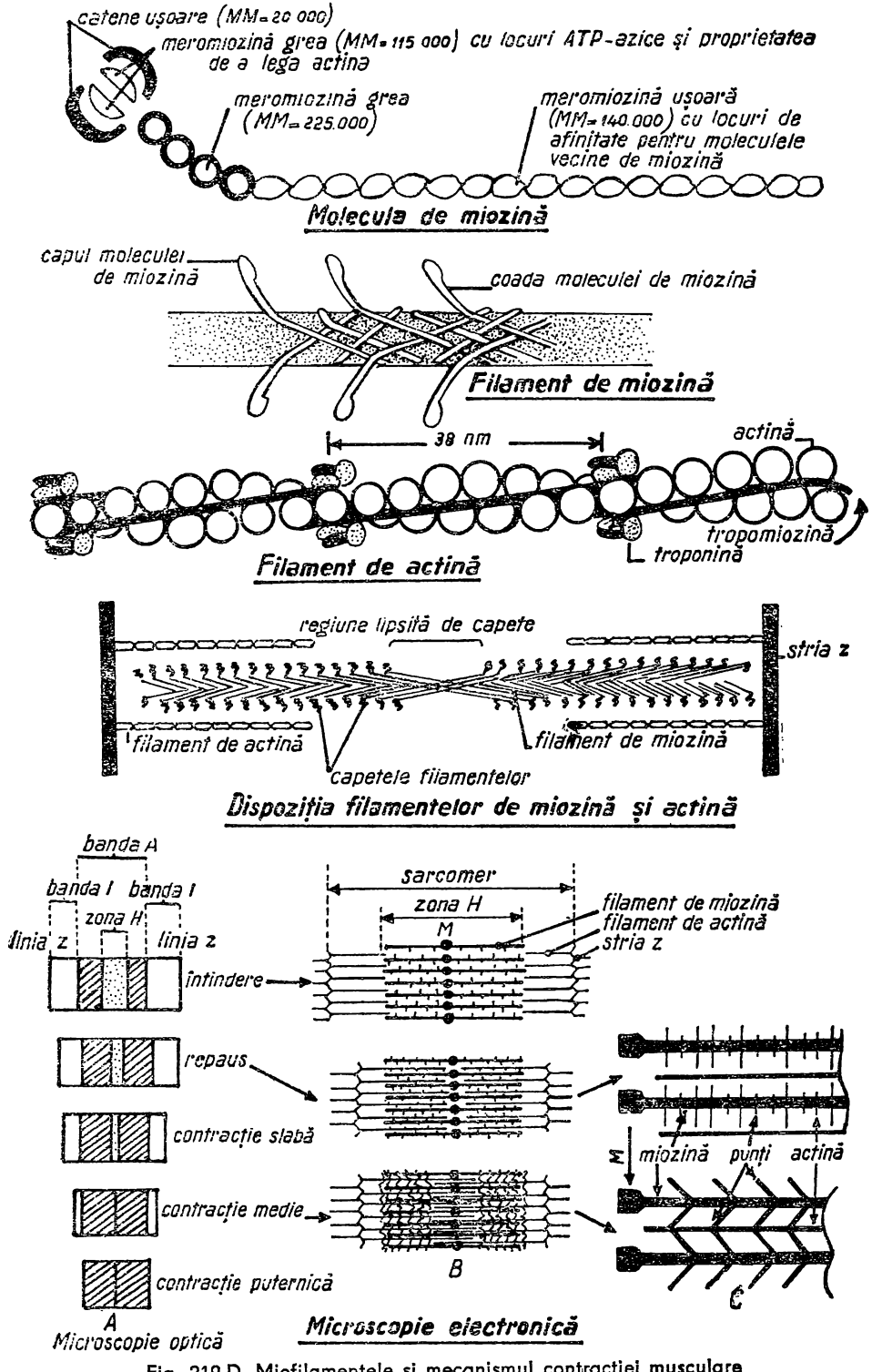

Fig. 219 D. Miofilamentele și mecanismul contracției musculare

©RedAbaris 2013

Membranele Z din miofibrilele adiacente se găsesc în continuare, ele se inseră, în final, pe sarcolemă, şi la nivelul lor se inseră miofilamentele, unităţile structurale ale miofibrilelor. La rîndul lor, fiecare disc întunecat A este şi el împărţit în 3 segmente egale printr-o bandă clară, numită stria sau zona Hensen sau H. Astfel, miofibrilele sînt constituite din alternarea regulată de discuri clare (I) divizate prin membrana Z, şi de discuri întunecate (A) împărţite în 2 segmente egale prin zona H (Hensen).

Miofibrilele sînt formate din unităţi cilindrice, cu o lungime de 2,5 la 3 microni, numite *sarcomere* sau căsuţele Krause. Aceste sarcomere reprezintă unităţile morfofuncţionale, la nivelul microscopului optic, ale fibrei musculare striate. Un sarcomer este segmentul dintr-o miofibrilă delimitat sau cuprins între două membrane Z. Astfel, un sarcomer delimitat de două membrane Z, este format dintr-un segment de disc clar – I (la o extremitate), dintr-un disc întunecat – A – în întregime (situat central) şi dintr-un alt segment de disc clar – I (la cealaltă extremitate). Cu alte cuvinte, un sarcomer este format dintr-un disc întunecat sau A, flancat bilateral de cîte o jumătate de disc clar sau I şi respectiv de două membrane Z (fig. 219, D).

Ultrastructura miofibrilelor. La nivel ultrastructural, miofibrilele sînt formate din unităţi filamentoase, numite miofilamente sau fibrile elementare. Miofilamentele sînt constituite din proteine contractile, actină şi miozină şi proteine modulatoare (meromiozină); ele reprezintă în realitate unităţile morfofuncţionale ale fibrei musculare striate. Există două tipuri de miofilamente: (1) miofilamente actinice sau „subţiri" cu un diametru de 50 Å şi (2) miofilamente miozinice sau „groase" al căror diametru este de 100 Å.

Muşchii striaţi reprezintă modul de structuralizare anatomofiziologică a ţesutului muscular striat. Ca şi ţesutul muscular striat muşchii scheletici sînt formaţi dintr-o componentă musculară (cea mai importantă şi abundentă) şi dintr-una conjunctivă; componenta conjunctivală variază de la muşchi la muşchi, ea fiind cea care dă tăria şi consistenţa lor (deoarece colagenul este mai solid decît fibra musculară striată, care are o citoplasmă fragilă).

Componenta conjunctivală din muşchii striaţi este reprezentată prin trei structuri.

Epimisium este teaca, capsula conjunctivală care înveleşte întregul muşchi (ca structură anatomică); *endomisium* este reprezentat de o fină teacă conjunctivală, evidenţiată mai ales prin capilarele pe care le conţin, şi care înconjoară în mod individual fiecare fibră musculară; acest endomisium nu trebuie confundat cu componenta conjunctivă a sarcolemei. Întreaga masă musculară este divizată în fascicule mai subţiri (primare, sau mai groase, secundare, respectiv terţiare) prin fascicule conjunctivoelastice, care formează *perimisium.*

Toate aceste trei structuri conjunctivale – epimisium, perimisium şi endomisium – sînt în continuitate atît între ele cît şi cu ţesutul conjunctiv din structurile asupra cărora muşchiul va acţiona (tendon, aponevroză, periost, rafeu conjunctiv, dermul tegumentar etc.).

Vascularizaţia muşchiului striat. Contracţia muşchilor striaţi implică desfăşurarea unor intense activităţi metabolice asociate cu un mare consum de oxigen, ceea ce necesită o vascularizaţie abundentă.

Arterele şi arteriolele care pătrund în muşchi au o direcţie transversală, însă capilarele sînt dispuse paralel între fibrele musculare (avînd

@RedAbaris 2013

o direcție longitudinală). Aceste capilare sînt legate prin anastomoze transversale, care mai ales în mușchii roșii prezintă mici dilatații fusiforme sau ampulare, în care se acumulează sîngele în decursul contracției.

În mușchiul în repaus numai o parte din capilare sînt deschise (sînt deci funcționale), majoritatea lor fiind închise. În decursul contracției prin creșterea debitului sangvin are loc deschiderea și dilatarea de noi capilare, sporind astfel patul funcțional capilar.

Venele au același traiect ca și arterele, iar limfatice se găsesc numai în perimisium și în epimisium.

Inervația mușchilor striați. A. *Inervația motorie (sau aferentă).* Fibrele nervoase motorii ajung la nivelul fibrelor musculare striate prin intermediul țesutului conjunctiv. Una și aceeași fibră nervoasă inervează un număr variat de fibre musculare, răspîndite în întregul mușchi. Totalitatea fibrelor musculare inervate de aceeași fibră nervoasă, împreună cu această fibră (nervoasă) constituie o unitate motorie.

În mușchii care execută mișcări fine (mușchii extrinseci ai globului ocular), unitatea motorie este formată dintr-o fibră musculară și una nervoasă; deci fiecare fibră musculară este inervată de o unică fibră nervoasă. Unitățile motorii din mușchii care execută mișcări mai grosolane, sînt formate dintr-un număr variabil de fibre musculare răspîndite în întregul mușchi; deci o unică fibră nervoasă inervează un număr variat de elemente musculare, dispersate în întreaga masă a mușchiului.

Distribuția largă a fibrelor musculare din aceeași unitate motorie reprezintă un fapt important în capacitatea mușchiului de a se contracta cu grade diferite de intensitate. Intensitatea contracției unui mușchi depinde de numărul de fibre care sînt excitate pentru a se contracta. Astfel, într-o contracție redusă (de intensitate mică) participă numai un număr (relativ) mic de fibre musculare și în acest caz este util și necesar ca fibrele respective să fie reprezentative pentru întregul mușchi, pentru ca și contracția lui să fie cît mai generalizată (și nu localizată). Cu alte cuvinte, datorită distribuției fibrelor musculare dintr-o unitate motorie în întreaga masă musculară, în activitățile musculare reduse, contracția musculară va fi generalizată (sau relativ generalizată) și nu localizată (la o anumită regiune a mușchiului).

– *Joncțiunea neuromusculară.* Legătura dintre fibra nervoasă și cea musculară striată se realizează la nivelul unor formațiuni speciale, numite plăci motorii; legătura neuromusculară este interpretată ca un tip special de sinapsă, sinapsa neuromusculară (fig. 219, A).

Placa motorie sau sinapsa neuromusculară este formată din două componente, una nervoasă, care alcătuiește membrana presinaptică și alta musculară, care constituie membrana postsinaptică.

B. Receptorii musculari. În mușchii striați există trei tipuri de receptori senzitivi și anume: fusul neuromuscular (în mușchi), organul neurotendinos Golgi (în tendon) și elemente nervoase libere (în epimisium).

– *Fusul neuromuscular* are o componentă musculară reprezentată prin 2–10 fibre musculare subțiri și bogate în sarcoplasmă, care în porțiunea centrală se împart (fiecare fibră) în 2–3 fibre secundare; aceste fibre secundare sînt de tip embrionar; nucleii sînt situați central, miofibrilele sînt puțin numeroase și lipsite de striațiuni transversale. Componenta nervoasă este reprezentată printr-un număr de fibre nervoase care se încolăcesc în jurul fiecărei fibre musculare. Întreaga structură este delimitată de o teacă sau capsulă lamelară.

@RedAbaris 2013

– *Aparatul sau organul neurotendinos Golgi.* Prezenți în toți mușchii, acești receptori sînt situați în zona de tranziție dintre fibrele musculare și cele tendinoase. Sînt delimitați de o structură capsulară și formați dintr-un aparat central reprezentat din fibre tendinoase fuzionate. În jurul acestora se găsește o bogată rețea neurofibrilară provenită din ramificarea unor fibre mielinice.

– *Structuri (terminații) nervoase libere.* Se găsesc situate în structurile conjunctivale ale mușchilor și sînt de obicei dispuse în apropierea sau în jurul vaselor.

Histofiziologia receptorilor senzitivi. Exercitarea fusului neuromuscular este determinată de contracțiile izotonice; acești receptori transmit informații asupra creșterii diametrului mușchilor contractați și asupra atitudinii lor. De contracțiile izometrice sînt legate aparatele neurotendinoase. Excitarea acestor receptori este determinată de gradul tensiunii pe care fibrele musculare o exercită asupra tendonului. Terminațiile nervoase libere par a fi responsabile de durerea musculară determinată prin comprimarea masei musculare sau a tendonului.

Menționăm totodată că la nivelul fibrei striate există două sisteme tubulare: sistemul longitudinal L, derivat al reticulului sarcoplasmic și sistemul transversal T, de origine sarcolemică. La nivelul membranei Z, între cele două sisteme se stabilesc relații structurale de tip diadă și triadă. Sistemul longitudinal L e legat de sechestrarea ionilor de calciu, iar sistemul T este legat de transmiterea excitației de la sarcolemă la aparatul fibrilar, cu eliberare a calciului.

Țesutul muscular cardiac este alcătuit dintr-un tip particular de fibră striată cu nucleu unic situat central; nu este un sincițiu, fibrele fiind perfect individualizate prin striile scalariforme ale lui Eberth, care sînt forme mai dense, numite și discuri intercalare, cu activitate ATP-azică foarte intensă, alcătuind prin aceasta un sincițiu funcțional și nu unul morfologic, cum se credea pînă acum.

Anexele mușchilor. Reprezintă formațiuni anatomice anexate mușchilor și indispensabile funcționării lor, precum:

– teci conjunctive numite fascii, ce permit alunecarea mușchilor în timpul contracțiilor;

– teci seroase peritendinoase *(vaginae synoviales tendinum)* ce ușurează alunecările tendoanelor; au două foi, viscerală pe tendon și parietală pe o teacă fibroasă *(vagina fibrosa)*, ce se reflectă prin intermediul mezotendonului *(mesotendineum)*; între foițe există un lichid sinovial;

– burse seroase *(bursae synoviales)* ce protejează mușchiul în alunecarea sa pe un os;

– cartilaje sau oase sesamoide situate în locurile unde tendonul e supus unei presiuni;

– mase adipoase *(corpora adiposa)* dispuse între mușchi și care permit o mai bună alunecare a acestora.

Explorarea funcției mușchilor se face prin:

1) inspecție și palpare urmărindu-se forma și contracția mușchiului;

2) testare dinamometrică a forței de contracție;

3) stimulare electrică la locurile de pătrundere a nervilor în mușchi ceea ce generează contracția musculară;

4) electromiografia care prin înregistrarea curenților electrici produși în timpul contracției mușchiulare evidențiază numărul de unități motorii existente în activitate într-un anumit moment la nivelul mușchiului cercetat.

@RedAbaris 2013

După topografia lor, mușchii pot fi împărțiți în mușchii trunchiului, capului și gîtului, membrului superior și membrului inferior (pentru detalii a se consulta *Atlas de Anatomie Umană*, vol. I, autori: M. Ifrim, Gh. Niculescu și coll. sau *Anatomia funcțională a omului*, vol. I, autor prof. dr. doc. R. Robacki).

Prezentăm în continuare mușchii cu principalele origini, inserții și acțiuni.

I. **Mușchii trunchiului** se împart în următoarele grupe: mușchii spinării, ai peretelui abdominal, ai peretelui toracic și mușchii transversali (diafragm).

A. **Mușchii spinării** sînt cei situați în regiunea spinării *(dorsum)* situată de la regiunea occipitală pînă la crestele oaselor coxale, iar lateral limitată de două linii verticale ce coboară din plicile axilare dorsale (fig. 220).

Mușchii se împart în *mușchi imigrați* (superficiali, lați, dispuși în trei planuri, inervați de ramuri anterioare ale m. spinali) și mușchi autohtoni, inervați de ramuri dorsale ale nervilor spinali.

1) *Mușchii imigrați* sînt următorii:

a) *Mușchiul trapez (m. trapezius)* ia naștere de pe linia nucală superioară, ligamentul nucal, septul nucal și de pe șirul proceselor spinoase ale vertebrelor pînă la vertebra a X-a – a XII-a toracală; își trimite fibrele pentru a se insera pe marginea posterioară a extremității laterale a claviculei, pe acromion, pe buza superioară a spinei scapulei.

Prin contracția sa apropie scapula, umărul, de coloana vertebrală, o ridică sau o coboară; cînd punctul fix este pe scapulă și claviculă extinde coloana cervicală și capul; iar prin contracția sa unilaterală îl înclină de aceeași parte.

b) *Mușchiul dorsal mare (m. latissimus dorsi)*, cel mai întins mușchi al corpului uman, pleacă de pe procesele spinoase ale ultimelor 6–7 vertebre toracale (porțiunea vertebrală), fascicul situat sub mușchiul trapez, de pe ultimele trei coaste (porțiunea costală), de pe porțiunea vertebrală a aponevrozei

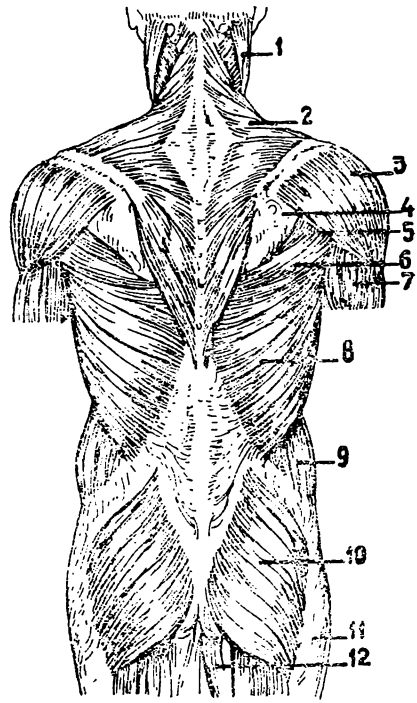

Fig. 220. Mușchii spatelui

1 – sternocleidomastoidian; 2 – trapez; 3 – deltoid; 4 – infraspinos; 5 – rotund mic; 6 – rotund mare; 7 – triceps; 8 – dorsal mare; 9 – oblic extern; 10 – gluteu mare; 11 – tensor al fasciei lata; 12 – m. gracilis

@RedAbaris 2013

lombare şi treimea posterioară a crestei iliace (porţiunea iliacă) şi, frecvent, de pe vîrful scapulei (porţiunea scapulară). Se inseră printr-un tendon puternic pe buza medială a şanţului intertubercular bicipital. Extinde braţul, îl aduce şi îl roteşte înăuntru.

c) *Muşchii romboizi (mm. rhomboideus major et minor)* iau naştere pe procesele spinoase ale ultimelor două vertebre cervicale şi primelor patru vertebre toracale, se inseră pe marginea vertebrală a scapulei, sub spina ei. Apropie şi ridică scapula spre coloana vertebrală.

d) *Muşchiul ridicător al scapulei (m. levator scapulae)* are originea pe tuberculii posteriori ai proceselor transverse ale primelor patru vertebre cervicale, se prinde pe unghiul superior al scapulei.

Contracţia sa determină ridicarea scapulei spre coloana vertebrală şi înclină capul şi gîtul de aceeaşi parte, iar prin contracţie bilaterală extinde gîtul şi capul, punctul fix fiind pe scapulă.

e) *Muşchiul dinţat posterosuperior (m. serratus posterior superior)* ia naştere de pe procesele spinoase ale ultimelor două vertebre cervicale şi ale primelor două-trei vertebre toracale şi se inseră prin patru digitaţii cărnoase pe coastele II, III, IV şi V în afara unghiurilor costale. Ridică aceste coaste, fiind prin urmare muşchi inspiratori.

f) *Muşchiul dinţat posteroinferior (m. serratus posterior inferior)* are originea pe procesele spinoase ale ultimelor două vertebre toracale şi primelor două lombare şi se inseră prin patru digitaţii pe ultimele patru coaste (IX, X, XI şi XII). Prin contracţia sa muşchiul coboară aceste coaste, fiind expirator.

2) *Muşchii autohtoni* ai spinării sînt profunzi, metamerici, situaţi în jghiaburile costovertebrale, inervaţi de ramuri dorsale ale m. spinali şi sînt extensori ai trunchiului.

Tabelul 52

Muşchii autohtoni
(după R. Robacki)

Tractul medial: – situat în jgheabul vertebral spinotransvers	Sistemul interspinos: – format de muşchi între şi pe procesele spinoase	Mm. scurţi:	Mm. interspinoşi *(mm. interspinales)* M. drept mare posterior al capului *(m. rectus capitis posterior major)* M. drept mic posterior al capului *(m. rectus capitis posterior minor)* M. oblic inferior al capului *(m. obliquus capitis inferior)*
		Mm. lungi:	M. spinal *(m. spinalis)*
	Sistemul transverso-spinal: – format de muşchi care au originea pe procesele transverse (sau echivalenţele lor) şi inserţia pe cele spinoase	Mm. scurţi:	Mm. rotatori *(mm. rotatores)* (numai în regiunea toracală)
		Mm. lungi:	Mm. multifizi *(mm. multifides)* M. semispinal *(m. semispinalis)* M. semispinal al capului *(m. semispinalis capitis)* M. semispinal al gîtului *(m. semispinalis cervicis)*

@RedAbaris 2013

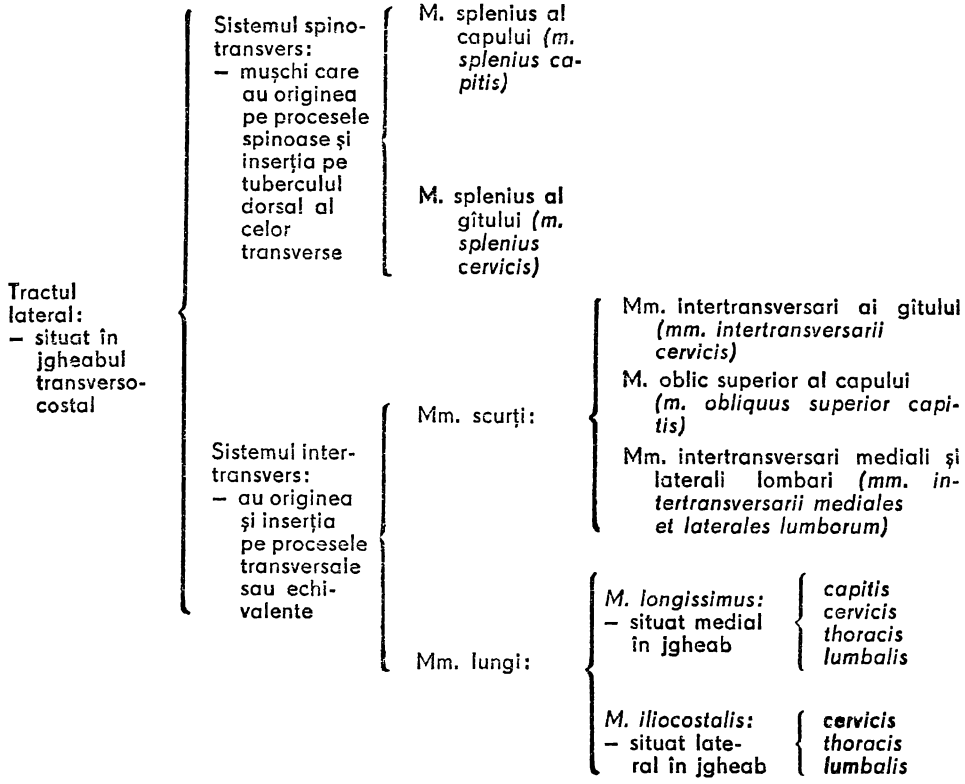

B. **Mușchii peretelui abdominali** (fig. 221)

Trei mușchi perechi plați, mari, formează peretele anterolateral al abdomenului.

a) *Mușchiul oblic abdominal extern (m. obliquus abdominis externus)* ia naștere de pe fața externă a ultimelor 7–8 coaste, prin digitații care alternează cu cele ale mușchiului dințat anterior, de unde se inseră, prin mijlocirea unei aponevroze întinsă median, formînd linia albă; se mai prinde pe buza externă a crestei iliace, pe tuberculul pubic, pe ligamentul inghinal.

b) *Mușchiul oblic abdominal intern (m. abliquus abdominis internus)* pleacă de pe interstițiul crestei iliace, spina anterosuperioară iliacă; majoritatea fibrelor urcă spre marginea laterală a mușchiului drept abdominal, unde se transformă într-o aponevroză puternică.

c) *Mușchiul transvers al abdomenului (m. transversus abdominis)* își are originea pe fața internă a ultimelor șase coaste, pe jumătatea anterioară a buzei interne a crestei iliace, pe treimea laterală a ligamentului inghinal. De la această origine, mușchiul își trimite fibrele transversal și se transformă într-o aponevroză de-a lungul unei linii curbe, convexă spre lateral, denumită linia lui Spiegel *(linia semilunaris)*, ajungînd pînă la urmă la linia albă.

d) Anterior se situează *mușchiul drept abdominal (rectus abdominis)* cu originea pe fața anterioară a procesului xifoid și cartilajele costale V–VII, de unde coboară și se inseră pe pubis între tuberculul pubic și simfiza pubiană.

@RedAbaris 2013

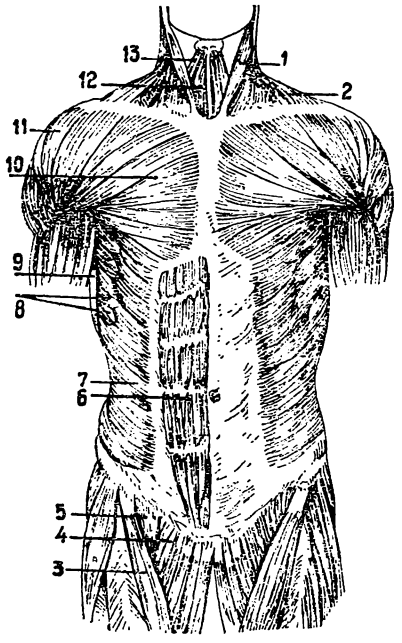

Fig. 221. Mușchii trunchiului

1 — sternocleidomastoidian; 2 — trapez; 3 — croitor; 4 — pectineu; 5 — iliopsoas; 6 — drept abdominal; 7 — oblic extern; 8 — dințat anterior; 9 — marele dorsal; 10 — pectoral mare; 11 — deltoid; 12 — sternohioidian; 13 — omohioidian

Acești mușchi au și un rol hotărîtor în păstrarea poziției verticale împreună cu mușchii spinării și, prin contracția lor, efectuează flexia trunchiului sau ridică bazinul spre înainte și în sus în poziție culcată, mai ales mușchiul drept abdominal.

Dacă doar mușchii unei jumătăți a trunchiului intră în acțiune, înclină trunchiul de aceeași parte sau îl torsionează, împreună cu anumiți mușchi ai jgheaburilor costovertebrale cu care formează lanțuri musculare funcționale, chinematice. Ei mai îndeplinesc și rolul de presă abdominală (m. transvers, mai cu seamă are acest rol), contribuind la desăvîrșirea micțiunii, defecației și la expulzia fătului ajuns la termen.

e) Peretele dorsal al abdomenului mai prezintă un mușchi autohton, *mușchiul patrat lombar (m. quadratus lumborum)*, ce are originea pe creasta iliacă și inserția pe apofizele costiforme ale ultimelor 4 vertebre lombare și pe ultima coastă. Prin contracția sa bilaterală coboară coastele, iar prin cea unilaterală înclină trunchiul de aceeași parte.

C. **Mușchii peretelui toracic**

a) *Mușchiul pectoral mare (m. pectoralis major)* are originea pe marginea anterioară a treimii sternale a claviculei (porțiunea claviculară), fața anterioară a sternului și a cartilajiilor costale (porțiunea sternocondrală) și pe foița anterioară a tecii dreptului abdominal (porțiunea abdominală). Se inseră pe buza laterală a șanțului intertubercular; este adductor și rotator intern al brațului; dacă ia însă punct fix pe humerus, este inspirator în inspirația forțată.

b) *Mușchiul dințat mare (m. serratus anterior)* ia naștere de pe fața externă a primelor 9—10 coaste și se inseră pe buza anterioară a marginei vertebrale a scapulei.

Acțiune: cînd ia punct fix pe scapulă (fixată prin contracția altor mușchi) lărgește diametrul transversal al cutiei toracice (inspirator), cînd punctul fix este pe inserția costală, atunci trage scapula înainte, basculînd-o.

c) *Mușchiul pectoral mic (m. pectoralis minor)* își are originea pe fața anterioară a coastelor 3—5 și se inseră pe marginea anterioară a procesului coracoid.

Acțiunea sa determină coborîrea umărului, sau dacă punctul fix este pe apofiza coracoidă, devine inspirator ridicînd coastele III—V.

@RedAbaris 2013

d) *Mușchii intercostali externi (mm. intercostales externi)* pleacă de pe buza externă a șanțului subcostal și își îndreaptă fibrele oblic, caudal și lateral pentru a se prinde pe marginea superioară a coastei subiacente.

e) *Mușchii intercostali interni (mm. intercostales interni)* iau naștere de pe marginea cranială a fiecărei coaste trimițîndu-și fibrele cranial și medial, întretăind în unghiul drept pe cele ale mușchilor intercostali externi și se inseră pe buza internă a șanțului subcostal.

Mușchii intercostali externi sînt inspiratori, deoarece au o acțiune de ridicare a coastelor, în timp ce cei interni sînt expiratori (mulți autori contestîndu-le această acțiune).

D. **Mușchii transversali**

a) *Mușchiul diafragm (diaphragma)*, ce separă toracele de abdomen.

II. **Planșeul bazinului** este constituit din două straturi musculare:

– unul profund, reprezentat de *m. levator ani;*

– unul superficial, dat de musculatura perineului care înglobează sfincterele uretrei și anusului, orificiul vaginei la femeie și organele erectile, constituind diafragma urogenitală.

III. **Mușchii capului și gîtului**

A. **Mușchii capului** se împart în următoarele grupe (fig. 222)

1) *Mușchii masticatori* se clasifică în ridicători și coborîtori ai mandibulei. Prin mișcări de ridicare și coborîre a mandibulei alimentele sînt apucate, sfișiate și fărîmițate fiind făcute apte pentru a fi înghițite.

a) *Mușchii ridicători ai mandibulei:*

– *Mușchiul temporal (m. temporalis)* este un mușchi bipenat, care are originea pe scuama osului temporal și se inseră pe procesul coronoidian al mandibulei. Fiind un mușchi bipenat, cu fibre numeroase și scurte, temporalul are o secțiune fiziologică mare și este ca atare cel mai puternic mușchi masticator.

– *Mușchiul maseter (m. masseter)* are originea pe marginea arcadei zigomatice și se inseră pe tuberozitatea maseterină de pe unghiul mandibulei și pe ramura mandibulară, pînă în apropierea procesului coronoidian.

– *Mușchiul pterigoidian medial sau intern (m. pterygoideus medialis)* pleacă din fosa pterigoidiană, uneori și de pe lama externă a procesului

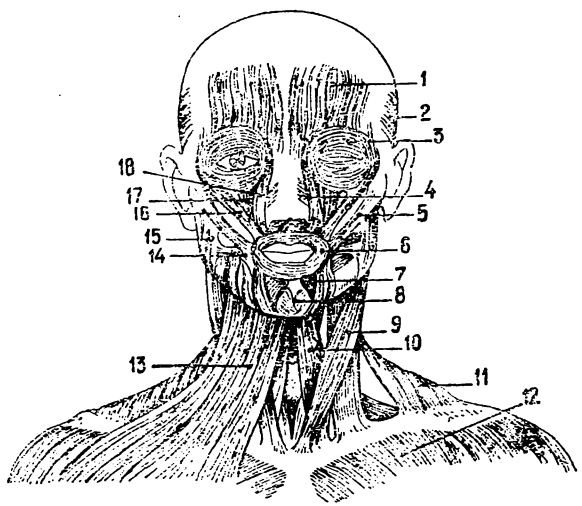

Fig. 222. Mușchii capului și gîtului

1 – frontal; 2 – temporal; 3 – orbicular al ochiului; 4 – nazali; 5 – zigomatic mare; 6 – orbicular al buzelor; 7 – pătratul buzei inferioare; 8 – mentonier; 9 – sternocleidomastoidian; 10 – sternohioidian; 11 – trapez; 12 – marele pectoral; 13 – platisma; 14 – rizorius; 15 – maseter; 16 – zigomatic mic; 17 – infraorbital; 18 – angular

@RedAbaris 2013

pterigoidian, pentru a se insera pe fața medială (internă) a ramurii mandibulei și pe unghiul acesteia.

– *Mușchiul pterigoidian lateral sau extern (m. pterygoideus lateralis)* ia naștere pe planul infartemporal pe suprafața laterală a lamei procesului pterigoidian și se inseră în fosa pterigoidiană a colului mandibulei. Cînd contracția este unilaterală, mandibula este împinsă spre partea opusă mușchiului contractat, efectuîndu-se așa-numita mișcare de diducție, caracteristică rumegătoarelor.

b) *Mușchii coborîtori ai mandibulei* sînt: *m. milohioidian (m. mylohioideus)* cu originea pe linia milohioidiană a mandibulei, fibrele formînd un rafeu tendinos median pînă la osul hioid, *mușchiul digastric (m. digastricus)* și mușchiul geniohioidian.

2) *Mușchii mimicii* situați superficial, avînd o inserție pe fața profundă a dermului feței, prin contracția lor dînd expresivitatea feței și fiind inervați de n. facial.

3) *Mușchii limbii* reprezentați de 18 mușchi ce realizează mișcările limbii indispensabile limbajului articulat și deglutiției. Sînt inervați de hipoglos.

4) *Mușchii motori ai globului ocular* în număr de 7 dintre care 6 se inseră pe globul ocular imprimîndu-i mișcările iar unul pe pleoapa superioară pe care o ridică. Sînt inervați de perechile III, IV și VI de nervii cranieni. (Pentru detalii Atlas de Anatomie vol. I, M. Ifrim și colab.).

B. **Mușchii gîtului** (fig. 223)

1) *Posterior*, o voluminoasă masă de mușchi nucali prelungește în sus muscaltură autohtonă a jgheaburilor vertebrale de care, de fapt, aparține. La exterior acești mușchi sînt acoperiți de mușchiul trapez.

2) *Anterior* există o serie de (a) mușchi superficiali al căror rol principal este de a fixa laringele. Ei se inseră pe un os mic situat deasupra laringelui numit osul hioid; mușchii *suprahioidieni* suspendă osul hioid (*mușchii stilohioidieni*, cu originea pe procesul stiloid, *mușchii milohioidieni*, *mușchiul digastric*, pîntecele ventral, *mușchii geniohioidieni*, cu originea pe apofizele geniene ale mandibulei), iar mușchii infrahioidieni trag în jos osul hioid (*mușchii sternohioidian*, cu originea pe fața dorsală a manubriului sternal, *sternotiroidian*, cu originea pe manubriul sternal și inserția pe linia oblică a cartilagiului tiroid, *tirohioidian*, cu originea pe cartilagiul tiroid și inserția pe osul hioid, *omohioidian*, cu originea pe incizura omohioidiană de pe marginea superioară a scapulei și inserția pe osul hioid).

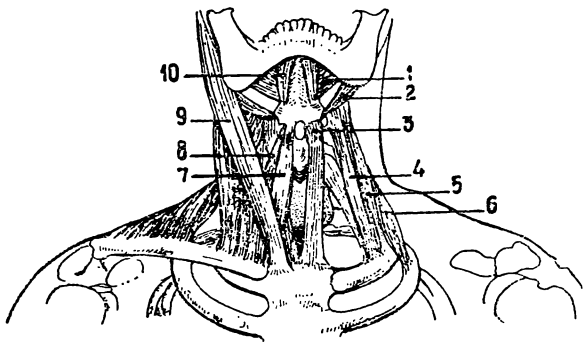

Fig. 223. Mușchii gîtului

1 – milohioidian; 2 – digastric; 3 – tirohioidian; 4 – scalen anterior; 5 – scalen mediu; 6 – scalen posterior; 7 – sternohioidian; 8 – omohioidian; 9 – sternocleidomastoidian; 10 – digastric (anterior)

@RedAbaris 2013

Fig. 224. Mușchii membrului superior (anterior)

1 – pectoralul mare; 2 – biceps; 3 – flexor superficial al degetelor; 4 – flexor ulnar al carpului; 5 – abductor al degetului cinci; 6 – flexor scurt al degetului cinci; 7 – abductor al policelui; 8 – flexor scurt al policelui; 9 – abductor scurt al policelui; 10 – opozant al policelui; 11 – palmarul lung; 12 – flexor radial al carpului; 13 – brahioradial; 14 – pronator rotund; 15 – brahial; 16 – triceps; 17 – deltoid

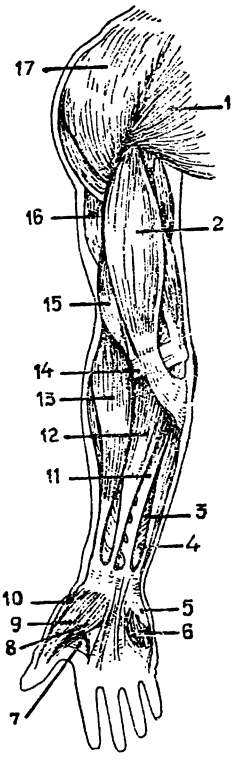

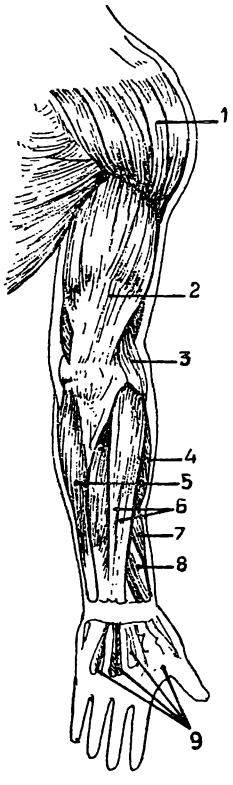

Fig. 225. Mușchii membrului superior (posterior)

1 – deltoid; 2 – triceps; 3 – extensor lung radial al carpului; 4 – extensor scurt radial al carpului; 5 – extensor ulnar al carpului; 6 – extensor comun al degetelor; 7 – abductor lung al policelui; 8 – abductor scurt al policelui; 9 – interosoși

De asemenea există (b) mușchi profunzi reprezentați de către mușchii prevertebrali (*lung al gîtului – longus colli; lung al capului – m. longus capitis; drept anterior al capului – m. rectus capitis anterior; drept lateral al capului – m. rectus capitis lateralis*).

3) *Lateral*, superficial, se află mușchiul sternocleidomastoidian, cu originea pe procesul mastoidian și inserția pe stern și claviculă. Prin contracție unilaterală înclină capul de aceeași parte și-l rotează de partea opusă iar prin contracție bilaterală execută flexia capului. Cînd suferă un proces patologic are loc înclinarea permanentă spre partea lezată: torticolis.

Lateral și profund se află mușchii scaleni, respectiv, scalenul anterior (cu originea pe tuberculii anteriori ai proceselor transvers C_{3-6} și inserția pe tuberculul scalen al coastei I-a), scalen mediu (cu originea pe toți tuberculii anteriori ai vertebrelor cervicale și inserția pe coasta I posterior de șanțul arterei subclavii), scalen posterior, cu originea pe procesele costotransversale C_{4-6} și inserția pe coasta II-a.

iV. **Mușchii membrului superior** (fig. 224, 225)

@RedAbaris 2013

A. Mușchii umărului, ce pot fi împărțiți în 3 grupe:

1) *Rotatorii scurți ai umărului* reprezentați de un ansamblu de mușchi profunzi ce acoperă articulația scapulohumerală, întinși între scapulă și extremitatea superioară a humerusului, constituind adevărate ligamente active ale articulației scapulohumerale.

Dintre aceștia menționăm:

a) *anterior:* mușchiul subscapular – *m. subscapularis* (origine: fosa subscapulară; inserție *tuberculum minus;* acțiune: rotator medial al brațului);

b) *superior:* mușchiul supraspinos – *m. supraspinatus* (origine: fosa supraspinoasă; inserție: *tuberculum majus;* acțiune: abductor și rotator lateral braț);

c) *posterior:* mușchiul subspinos – *m. infraspinatus* (origine: fosa infraspinoasă; inserție: *tuberculum minus;* acțiune: rotație externă și adducție a brațului) și mușchiul rotund mic – *m. teres minor* (origine: marginea laterală a scapulei; inserție: *tuberculum majus;* acțiune: rotație laterală și adducție a brațului).

2) *Mușchiul deltoid (m. deltoideus). Origine*: treimea laterală a claviculei *(pars clavicularis),* acromion *(pars acromialis),* spina scapulei *(pars scapularis); inserție:* tuberozitatea deltoidiană de pe diafiza humerală; *acțiune:* abductor al brațului (dacă brațul e ridicat peste 60° – *(pars clavicularis* et scapularis devin adductoare), anteversor și rotator medial (pars clavicularis) retroversor și rotator lateral *(pars scapularis).*

3) *Alți mușchi ai centurii scapulare comuni cu ai peretelui toracic:*

a) *Marele dințat (m. serratus anterior)* situat profund; *mușchiul pectoral mare (m. pectoralis major)* și *pectoral mic (m. pectoralis minos),* situați anterior; mușchiul dorsal mare *(latissimus dorsi)* și m. rotund mare *(teres major)* cu inserția și cu originea pe unghiul și marginea laterală a scapulei și inserția pe *tuberculum minus* fiind în rotatori mediali adductori și retroversori ai brațului).

Menționăm că mușchiul rotund mare, în traiectul său spre humerus, încrucișează ventral lunga porțiune a mușchiului triceps și formează împreună cu mușchiul rotund mic și gîtul chirurgical al humerusului un triunghi ascuțit cu vîrful îndreptat spre scapulă și baza spre acest gît al osului humerus, numit triunghiul rotunzilor sau omohumeral. Tendonul lung al mușchiului triceps, care se inseră pe tuberculul infraglenoidian, împarte triunghiul în două spații: proximal și lateral – patrulaterul humerotricipital (Riolan-Velpeau) străbătut de nervul axilar și artera circumflexă dorsală și distal și medial – triunghiul birondotricipital, prin care trece ramura circumflexă scapulară a arterei subscapulare.

B. **Mușchii brațului** se împart în anteriori și posteriori.

Regiunea anterioară

Mușchiul	*Originea*	*Inserția*	*Acțiunea*
M. biceps *(m. biceps)*	– tuberculul supraglenoidian *(caput longum)* – procesul coracoid al scapulei *(caput brevis)*	– tuberozitatea radială a radiusului	– abductor în articulația scapulohumerală (capul lung) – rotator medial și flexor în articulația scapulohumerală

@RedAbaris 2013

Mușchiul	Originea	Inserția	Acțiunea
			– flexor în articulația cotului – supinator în articulațiile radio-ulnare – semipronator, dacă antebrațul este puternic supinat
M. coracobrahial *(m. coracobrachialis)*	– procesul coracoid al scapulei	– fața medială a humerusului	– anteductor și adductor în articulația scapulo-humerală
M. brahial *(m. brachialis)*	– fețele laterală și medială ale humerusului și marginea anterioară a acestuia	– procesul coronoid al ulnei	– flexor în articulația cotului
Regiunea posterioară			
M. triceps brahiaee *(m. triceps brachii)*	– tuberculul subglenoidian al scapulei *(caput longum)* – zona postero-laterală a diafizei humerale *(vastus lateralis)* – zona postero-medială a diafizei humerale *(vastus medialis)*	– olecran	– adductor, retroductor și rotator lateral în articulația scapulo-humerală (capătul lung) – extensor în articulația cotului (în totalitate)
M. anconeu *(m. anconeus)*	– epicondilul lateral al humerusului	– fața medială a olecranului	– extensor al capsulei articulației cotului și al antebrațului pe brat
C. Mușchii antebrațului			
În *regiunea anterioară* se găsesc:			
M. rotund pronator *(pronator teres)*	– epitrohleea humerală *(epicondilus medialis)* – proces coronoid	– treimea mijlocie a diafizei radiale	– pronator și flexor al brațului
M. flexor radial al carpului *(flexor carpi radialis)*	– epitrohlee	– metacarpianul II	– flexor al brațului, abductor și flexor al artic. pumnului
M. palmar lung *(palmaris longus)*	– epitrohlee	– aponevroza palmară	– flexor al artic. cotului și pumnului
M. flexor ulnar al carpului *(flexor carpi ulnaris)*	– epitrohlee	– pisiform; metacarpian 5	– flexor al artic. cotului; flexor și adductor al artic. pumnului

@RedAbaris 2013

Mușchiul	*Origine*	*Inserție*	*Acțiune*
M. flexor superficial al degetelor *(flexor digitorum superficialis)*	– epitrohlee; procesul coronoid; marginea anterioară a radiusului	– falanga II-a a degetelor II–V	– flexor al artic. cotului, pumnului și a degetelor
M. flexor comun profund al degetelor *(m. flexor digitorum profundus)*	– fața medială și ant. a ulnei; membrana interosoasă; marginea medială radius	– falanga III-a a degetelor II–V	– flexor al artic. pumnului; flexor al degetelor
M. flexor propriu al policelui *(m. flexor policis longus)*	– fața ant. a radius și membrana interioară	– falanga distală a policelui	– flexor al artic. pumnului și al policelui
M. patrat pronator *(m. pronator quadratus)*	– diafiza radiusului în pătrimea distală	– diafiza ulnară în pătrimea distală	– pronator
In *regiunea laterală* se găsesc:			
M. brahioradial *(m. brahioradialis)*	– marginea laterală a epifizei humerale	– procesul stiloid radial	– pronator, cînd antebrațul e în hipersupinație și invers, flexor al cotului
M. extensor lung radial al corpului *(extensor carpi radialis longus)*	– marginea laterală a humerusului	– baza metacarpianului II	– extensori și abductori, în artic. pumnului; flexori slabi ai antebrațului
M. extensor scurt radial al carpului *(extensor carpi radialis brevis)*	– epicondilul lateral al humerusului	– baza metacarpianului III	– extensor și abductor al pumnului
In *regiunea dorsală* se găsesc:			
M. extensor comun al degetelor *(extensor digitorum comunis)*	– epicondilul lateral humerus	– falangele a II-a și a III-a ale degetelor II–V	– extensor al brațului, mîinii și degetelor II–IV
M. extensor propriu al degetului mic *(extensor digiti minimi)*	– "	– se fuzionează cu tendonul precedent pentru degetul V	– extensor al degetului V
M. extensor ulnar al corpului *(extensor corpi ulnaris)*	– " – pe fața dorsală a ulnei	– metacarpian V	– extensor și adductor în artic. pumnului
M. anconeu *(m. anconeus)*	– epicondilul lateral al humerusului	– olecran	– extensor al antebrațului
M. supinator *(supinator)*	– fața post. a ulnei creasta supinatoare)	– pe radius, sub. m. rotund pronator	– supinație

@RedAbaris 2013

Mușchiul	Origine	Inserție	Acțiune
M. lung abductor al policelui *(abductor policis longus)*	– fața posterioară a radiusului și a ulnei	– metacarpian I	– extensor în artic. pumnului abductor police
M. scurt extensor al policelui *(extensor policis brevis)*	– „	– falanga I a policelui	– extensor al pumnului și policelui
M. extensor lung al policelui *(extensor policis longus)*	– fața post. ulnară, membrana interosoasă	– falanga II; police	– „
M. extensor propriu al policelui *(extensor policis)*	– față post. ulnară în treimea distală	– fuzionează cu tendonul extensorului	– extensor al indexului în artic. pumnului

D. Mușchii mîinii

În regiunea palmară găsim mușchii dispuși în cele trei loji: eminența tenară (corespunzătoare policelui); eminența hipotenară (corespunzătoare degetului mic) și loja mijlocie între cele două eminențe.

Mușchii eminenței tenare sînt:

M. abductor scurt al policelui *(abductor policis brevis)*	– tuberculul osului navicular	– falanga I-a a policelui	– abductor al policelui
M. opozant al policelui *(m. opponens policis)*	– tuberculul osului trapez	– metacarpian I	– opozant al policelui
M. flexor scurt al policelui *(m. flexor policis brevis)*	– oasele trapez, trapezoid, capitatum	– os sesamoid radial, falanga I, police	– flexor al policelui
M. adductor al policelui *(m. adductor policis)*	– metacarpian III și II, os trapezoid, os capitatum	– tuberculul intern de la baza falangei I	– adductor al policelui

Mușchii eminenței hipotenare sînt:

M. palmar scurt *(palmaris brevis)*	– aponevroză palmară	– piele	
M. abductor al degetului mic *(abductor digiti quinti)*	– os pisiform	– falanga I a degetului mic	– abductor deget mic
M. flexor scurt al degetului mic *(m. flexor digiti quinti brevis)*	– os hamatum (hamulus)	– falanga I, deget mic	– flexor deget mic
M. opozant al degetului mic *(m. opponeus digiti quinti)*	„	– metacarpian II	– opozant deget mic

Mușchii lojii mijlocii a palmei

M. lombricali *(lumbricales)* în număr de 4	– prin două capete de pe cele 4 tendoane ale flexorului profund al degetelor	– falanga I a degetelor II–III	– flexia falangei proximale a degetelor II–V și extensia falangelor II și III (scris, cîntatul la pian și vioară)

@RedAbaris 2013

Mușchiul	*Origine*	*Inserție*	*Acțiune*
M. interosoși *(m. Interossei)* în număr de 4 dorsali și în număr de 3 palmari (volari)	– metacarpiene I–IV pe fețele alăturate – marginea radială a metacarpienelor IV și IV (ultimii doi) – margine ulnară a metacarpianului II (primul)	– aponevroza dorsală – falanga corespunzătoare metacarpianului de origine. – aponevroza dorsală – baza primei falange corespunzătoare metacarpianului de origine – pe tendoanele extensorului comun	– aceeași acțiune ca și cei palmari cu deosebirea că îndepărtează degetele de osul mîinii flectează falanga I-a, extinde celelalte două, apropie degetele de axul mîinii

V. **Mușchii membrului inferior** (fig. 226, 227)

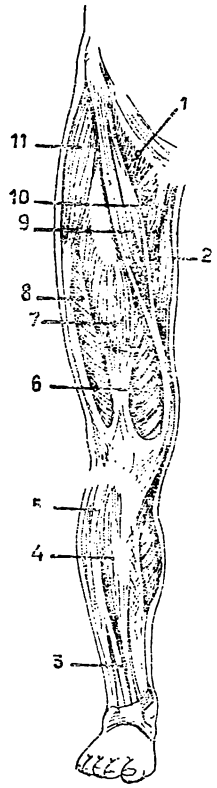

Fig. 226. Mușchii membrului inferior (anterior)

1 – pectineu; 2 – adductor mare; 3 – extensor lung al degetelor; 4 – tibial anterior; 5 – peronier lung; 6 – vast medial; 7 – drept femural; 8 – vast lateral; 9 – croitor; 10 – adductor lung; 11 – tensor al fasciei lata

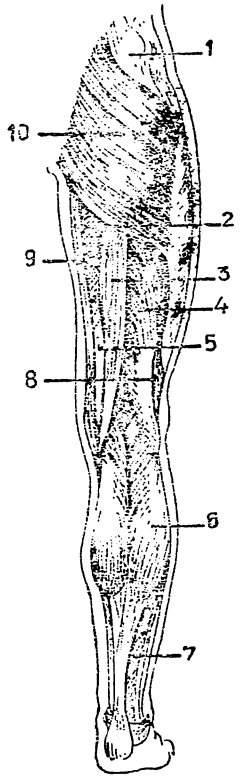

Fig. 227. Mușchii membrului inferior (posterior)

1 – gluteu mediu; 2 – drept intern; 3 – semitendinos; 4 – biceps femural; 5 – semimembranos; 6 – gastrocnemian; 7 – solear; 8 – vast lateral; 9 – adductor mare; 10 – gluteu mare

@RedAbaris 2013

Se împart în următoarele grupe după topografie:

A. Mușchii regiunii articulației coxofemorale

Mușchiul	*Originea*	*Inserția*	*Acțiunea*
Anteriori			
M. iliopsoas	– fețe laterale ale corpurilor vertebrelor T_{12}–L_4 și pe procesele costale ale vertebrei lombare (m. psoas mare) – corp vertebre T_{12}–L_1 (m. psoas mic) – fosa iliacă (m. iliac)	– trohanterul mic	– flexor al artic. coxofemurale, rotație laterală și adducție în artic. coxofemurală
Posteriori			
M. fesier mare *(gluteus maximus)*	– pătrimea post. a crestei iliace – pe fosa iliacă externă, posterior de linia glutea posterior – pe creasta sacrată	– tractul ileo tibial – tuberozitatea gluteofemurală	– extensor în artic. coxofemurale, rotator lateral, al coapsei; fibrele superioare sînt abductoare, cele inferioare adductoare
M. fesier mijlociu *(gluteus medius)*	– fosa iliacă externă, între linia gluteală anterioară și cea posterioară – trei pătrimi anterioare ale crestei iliace	– trohanterul mare	– abductor și rotator lateral al coapsei, prin fibrele dorsale și flexor și rotator medial, prin cele ventrale
M. fesier mic *(gluteus minimus)*	– fosa iliacă externă, între linia gluteală posterioară și cea gluteală inferioară	– trohanterul mare	– abducție și rotație medială a coapsei
M. piramidal *(m. piriformis)*	– fața anterioară a sacrului – spina iliacă postero superioară	– trohanterul mare	– rotație laterală a coapsei
M. obturator intern *(obturatorius internus)*	– pe fața internă a oaselor ce limitează gaura obturată	– trohanterul mare deasupra fosei trohanterice	"
M. gemen superior *(gemelus superior)*	– spina sciatică	"	"
M. gemen inferior *(gemellus inferior)*	– pe coxal, între spina sciatică și tuberozitatea ischiadică	"	"

(M obturator intern, gemenul superior și inferior formează mușchiul numit **triceps coxal**).

@RedAbaris 2013

Mușchiul	Origine	Inserție	Acțiune
M. patrat femural *(quadratus femoris)*	– tuberozitatea ischiadică	– creasta intertrohanteriană a femurului	– rotație laterală
M. abturator extern *(obturatorius externus)*	– pe fața externă a coxolului în jurul găurii obturate	– fosa trohanteriacă	„
Laterali			
M. tensor al fasciei lata *(tensor fasciae latae)*	– spina iliacă anterosuperioară	– tractul ilio tibial	– flexor și abductor al coapsei – fixează pelvisul în extensie împreună cu tractul ileotibial
Mediali (grupul m. adductori)			
M. pectineu *(m. pectineus)*	– creasta pectineală *(pecten osis pubis)*	– porțiunea mijlocie de trifurcație superioară a liniei aspre a femurului	– flexor și adductor al coapsei
M. adductor mijlociu *(m. adductor longus)*	– pe fața externă a pubisului, între tuberculul pubic și simfiza pubiană	– porțiunea mijlo a buzei mediale a liniei aspre	– adductor, flexor, rotator intern al coapsei
M. drept intern *(m. gracilis)*	„	– fața medială a condilului medial al tibiei unde, împreună cu tendoanele semimembranosului și semitendinosului formează „laba de gîscă"	– adductor al coapsei – flexor și rotator medial al gambei
M. adductor mic *(adductor brevis)*	– simfiza pubiană	– linia aspră a femurului (în interstițiu)	– adductor al coapsei
M. adductor mare *(adductor magnus)*	– pe 2/3 post. și externe ale ramurii ischiopubiene (m. adductor minimus)	– linia aspră a femurului; tuberculul adductor de pe epicondilul medial al femurului și pe ramura de bifurcație medială și inferioară a liniei aspre	– adductor al coapsei – rotație medială a coapsei (prin fibre distale) – extensor al coapsei (prin porțiunea sa posterioară)

B. Mușchii coapsei

Regiunea ventrală

M. croitor *(sartorius)*	– spina iliacă anterosuperioară	– fața medială a diafizei tibiale	– flexor al coapsei și gambei – rotator medial al gambei

@RedAbaris 2013

Mușchiul	Origine	Inserție	Acțiune
			– rotator lateral și abductor al coapsei
M. cvadriceps *(quadriceps femoris)*	– spina iliacă anteroinferioară (rectus femoris – drept femural) – buza medială a liniei aspre – buza laterală a liniei aspre (vast lateral) – 2/3 proximale ale fețelor anterioară și laterală ale diafizei femurale (vast intermediar)	– tuberozitatea tibiei (avînd înglobat în tendon osul sesamoid numit rotulă)	– flexor al coapsei *(rectus femoris)*; extensor al gambei (în totalitate)
Regiunea dorsală			
M. biceps femoral *(m. biceps femoris)*	– tuberozitatea ischiadică (caput longum) – 1/3 mijlocie a liniei aspre a femurului (caput breve)	– capul fibulei	– extensor al coapsei – flexor și rotator lateral al gambei
M. semitendinos *(m. semitendinosus)*	– tuberozitatea ischiadică	– fața medială a tibiei	– extensor al coapsei – flexor și rotator medial al gambei
M. semimubranos *(m. semimembranosus)*	– tuberozitatea ischiadică	– condecul medial al tibiei – pe fața dorsală a capsulei articulației genunchiul, formînd ligamentul popliteu oblic	– extensor al coapsei – flexor și rotator medial al gambei

C. **Mușchii gambei**

Regiunea anterioară

M. tibial anterior *(m. tibialis anterior)*	– fața laterală a tibiei – condilul lateral al tibiei	– primul cuneiform – baza metatarsianului I	– flexia plantei în artic. talocrurală – adductor și rotator medial al plantei (supinație, inversiune)
M. extensor propriu al halucelui *(m. extensor hallucis longus)*	– treimea mijlocie a fibulei	– falangele II și I ale halucelui	– extensor al halucelui – flexor, adductor și rotator medial al plantei
M. extensor comun al degetelor *(m. extensor digitorum longus)*	– condilul lateral al tibiei – creasta ventrală a fibulei	– falangele II și III ale degetelor II–V	– extensor al degetelor – flexor, abductor și rotator lateral al plantei ereisie

@RedAbaris 2013

Mușchiul	Origine	Inserție	Acțiune
M. fibular ventral *(m. fibularis tertius)*	– inconstant, situat pe marginea laterală a m. extensor comun		– aceeași acțiune cu extensorul, comun formînd însă o pronație mai accentuată
Regiunea laterală			
M. fibular lung *(m. fibularis longus)*	– capul fibulei – fața laterală a fibulei în treimea superioară – condilul lateral al tibiei	– cuneiformul I – baza metatarsianului I	– extensia plantei – adducție – rotație externă (pronație, inversie)
M. fibular scurt *(m. fibularis brevis)*	– 2/3 distale ale diafizei fibulare	– tuberozitatea metatarsianului V	– extensie plantei – abducție – rotație externă (pronație)
Regiunea dorsală a) *plan superficial*			
M. triceps sural *(m. triceps surae)*	– condilul medial al femurului fața posterioară *(gastrocnemius caput mediale)* – condilul lateral al femurului, fața posterioară *(gastrocnemius caput laterale)* – capul fibulei, fața posterioară a tibiei și linia oblică *(m. soleus)*	– tuberozitatea calcaneului (prin tendonul lui Achile)	– flexia gambei (cei 2 mușchi gastrocnemieni) – rotație laterală și medială a gambei flectate (cei doi gastrocnemieni separat) – extensia plantei (în totalitate)
b) *plan profund*			
M. popliteu *(m. popliteus)*	– fața posterioară a condilului lateral al femurului	– fața posterioară a tibiei deasupra liniei oblice	– rotația medială și flexia gambei
M. flexor comun al degetelor *(m. flexor digitorum longus)*	– fața posterioară a tibiei inferior de solear	– falangele distale ale degetelor II–V	– flexie a degetelor – flexia plantei – supinator (adductor și rotator intern)
M. tibial posterior *(m. tibialis posterior)*	– fața posterioară a tibiei – membrana interosoasă – fața medială a fibulei	– tuberculul osului navicular – cuneiformele II și III – metatarsienele II–IV	– supinator (adductor și rotator intern) al plantei – extensor al plantei
M. flexor lung al halucelui *(m. flexor hallucis longus)*	– 2/3 distale ale fetei posterioare a tibiei – membrana interosoasă	– falanga distală a halucelui	– flexia halucelui – extensia și supinația plantei

@RedAbaris 2013

Mușchiul	Origine	Inserție	Acțiune

D. **Mușchii plantei**

Regiunea dorsală

În această regiune se află tendoanele mușchilor tibial anterior, extensor propriu al halucelui, extensor comun al degetelor. De asemenea există:

M. extensor scurt al degetelor *(m. extensor digitorum brevis)*	– fața dorsală a calcaneului aproape de sinus tarsi	– baza falangei proximale a halucelui *(extensor halucis brevis)* – fața laterală a tendoanelor extensorului comun	– extensor ajutător al degetelor I–IV

Regiunea plantară prezintă 3 lojii: medială, mijlocie, laterală

a) *Loja medială*

M. abductor al halucelui *(m. abductor hallucis)*	– tubercul tibial al tuberozității calcaneului	– falanga I a halucelui	– abductor al halucelui
M. flexor scurt al halucelui *(m. flexor hallucis brevis)*	– cuneiforme I și II	– oasele sesamoide tibial și lateral, de pe falanga I-a a halucelui	– flexor al halucelui
M. adductor al halucelui *(m. adductor hallucis)*	– cuneiformul III (caput obliquum) capsula articulară a articulațiilor metatarso falangiene II–IV (caput transversum)	– fața laterală a bazei primei falange a halucelui	– adducția halucelui

b) *Loja laterală*

M. abductor al degetului mic *(m. abductor digiti V)*	– tuberozitatea calcaneului	– tuberozitatea metatarsianului V – tubercul lateral al falangei proximale a degetului mic	– abductor al degetului mic
M. scurt flexor al degetului mic *(m. flexor digiti quinti brevis)*	– baza metatarsian V	– baza falangei proximale a degetului mic	– flexor al degetului mic
M. opozant al degetului mic *(m. opponens digiti quinti)*	– baza metatarsian V	– marginea laterală a metatarsianului V	– opozant al degetului mic

c) *Loja mijlocie*

M. flexor scurt al degetelor *(m. flexor digitorum brevis)*	– tuberculul medial al tuberozității calcaneului – aponevroza plantară	– baza falangei mijlocii a degetelor II–V	– flexia degetelor

@RedAbaris 2013

Mușchiul	*Origine*	*Inserție*	*Acțiune*
M. accesor al flexorului comun al degetelor *(m. quadratus plantae)*	– tuberozitatea mică și fețele medială și plantară ale calcaneului – ligamentele calcaneo-cuboidiene	– marginea laterală a tendonului flexorului comun al degetelor	– corectarea flexiei executate de flexorul comun al degetelor
M. lombricali *(mm. lumbricales)* în număr de 4	– tendoanele flexorului comun al degetelor	– marginea medială a falangelor proximale ale degetelor II–V	
M. interosoși *(mm. interossi)* în număr de 3 plantari în număr de 4 dorsali	– marginea medială a metatarsienelor III–V – originelor dublă, pe fețele alăturate ale metatarsienelor I–V	– baza falangelor proximale ale degetelor III–V – fața apropiată a falangelor proximale ale degetelor III–V	– apropie degetele de axa plantei – îndepărtează degetele de axa plantei – flectează falangele proximale și extind pe celelalte

@RedAbaris 2013

PARTEA A DOUA

ANATOMIE TOPOGRAFICĂ ŞI APLICAŢII MEDICOCHIRURGICALE

Anatomia topografică este partea din anatomie care studiază regiunile anatomice în ansamblul lor cu toate formaţiunile constitutive; ea necesită cunoaşterea elementelor anatomice însuşite în cursul studiilor de anatomie sistematică, fiind de fapt realizarea sintezei structurilor organice în funcţie de cerinţele practicii medicale. Regiunile anatomice sînt stabilite pe baza criteriilor impuse de efectuarea diferitelor manevre medicochirurgicale. Din acest motiv, o dată cu descrierea zonelor topografice anatomice se prezintă şi căile de acces, aspectele aplicative clinicochirurgicale, proiecţiile de elemente structurale, care, de fapt, sînt parte integrantă din anatomia topografică constituind cadrul nosologic oarecum insuficient delimitat de termenul de „medicină operatorie".

În esenţă, noţiunile de anatomie topografică constituie ceea ce, în mod aleatoriu, trebuie cunoscut de medic pentru exercitarea, la parametrii calitativi superiori, a profesiei, întrucît se confruntă permanent în activitatea clinicochirurgicală cu aceste noţiuni.

I. Extremitatea cefalică: regiuni topografice, căi de acces şi importanţă medicochirurgicală

În cadrul extremităţii cefalice se includ capul şi gîtul.

Limita între cap şi gît este formată de o linie ce trece prin menton, unghiul mandibular, apofiza mastoidă, linia occipitală superioară şi protuberanţa occipitală externă.

Linia dintre gît şi torace este constituită de apertura toracică superioară, ce porneşte de la furculiţa sternală, claviculă, articulaţia acromioclaviculară şi apofiza transversă a vertebrei T_1.

REGIUNILE CAPULUI

Din punct de vedere anatomotopografic se disting neurocraniul şi splanhnocraniul.

Neurocraniul cuprinde regiunea frontală (*regio frontalis*), regiunea parietală (*regio parietalis*), regiunea temporală (*regio temporalis*), regiunea subtemporală (*regio infratemporalis*) şi regiunea occipitală (*regio occipitalis*).

Viscerocraniul este alcătuit, pe linia mediană, din regiunea orbitară (*regio orbitalis*), înglobînd ochiul, regiunea suborbitală (*regio infraorbita-*

@RedAbaris 2013

lis), regiunea nazală *(regio nasalis)*, regiunea labială *(regio oralis)* şi regiunea mentonieră *(regio mentalis)*, iar lateral, de regiunea malară sau zigomatică *(regio zygomatica)*, regiunea geniană *(regio buccalis)* şi regiunea parotidomaseteriană *(regio parotideomasseterica)*.

Din punct de vedere anatomochirurgical, la nivelul neurocraniului se disting regiunea orbitofrontală, regiunea laterală a neurocraniului şi regiunea auriculotemporală.

Regiunea orbitofrontală

Deşi, din punct de vedere topografic, face parte din zone diferite – partea frontală din neurocraniu şi cea orbitară din splanhnocraniu – totuşi ele se descriu împreună, întrucît afecţiunile difuzează, dintr-o zonă în alta, de-a lungul orificiilor prin care trece mănunchiul vasculonervos sau ca urmare a proceselor septice ale sinusului frontal.

Reperele anatomice sînt: bregma (fontanela la nou-născut), bosele frontale (corespund sinusurilor frontale şi, în profunzime, lobilor frontali), rebordul orbitar cu scobitura supraorbitară şi şanţul nazofrontal.

Pielea regiunii frontale este foarte mobilă şi bine vascularizată, fapt pentru care este folosită pentru diferite plastii (blefaroplastii, rinoplastii etc.). Zona din partea internă a pielii este inervată de nervul frontal intern *(n. supratrochlearis)*, însoţit de artera şi vena frontale interne *a. et v. supratrochleares)*. Lateral, se află ramura externă *(ramus lateralis)* din nervul supraorbitar *(n. supraorbitalis)*, cu arterele şi venele respective. Subtegumentar este muşchiul frontal, apoi fascia epicraniană şi osul frontal. În grosimea osului frontal se află sinusul frontal, de dimensiuni variabile, al cărui perete posterior este mai subţire decît cel anterior, fapt pentru care supuraţia sinusului frontal se poate propaga intracranian (G r ü n w a l d).

Prin orificiul supraorbitar iese nervul supraorbitar, ramură din trigemen. Este punctul Vallaix superior din nevralgia facială. La acest nivel se practică injecţiile analgezice cu xilină sau alcool sau smulgerea nervului.

În regiunea orbitară există comunicări între vasele feţei şi cele din interiorul craniului, cu mare valoare practică, fie că ele permit o circulaţie colaterală, fie că germenii proveniţi de la suprafaţă pot fi transportaţi – prin vene (sinusul cavernos) – intracranian. Drept urmare, un furuncul de la acest nivel poate determina o tromboflebită a sinusului cavernos, de o gravitate deosebită. La acest nivel se află artera angulară *(a. angularis)* şi vena angulară *(v. angularis)* ce continuă, respectiv, artera facială *(a. facialis)* şi vena facială *(v. facialis)*.

În orbită *(orbita)*, se află muşchiul marele oblic *(m. obliquus superior)*, muşchiul ridicător al pleoapei superioare *(m. levator palpebrae superioris)*, care separă, printr-o lamă tendinoasă (fasciculul orbitar extern), glanda lacrimală principală *(pars orbitalis glandulae lacrimalis)* de glanda lacrimală accesorie *(pars palpebralis glandulae lacrimalis)*, muşchiul palpebral superior *(m. tarsalis superior)* şi muşchiul oblic inferior *(m. obliquus inferior)*. Pleoapa superioară este inervată de ramuri din nervul frontal, iar cea inferioară, de ramuri din nervul infraorbitar.

În unghiul intern al ochiului, după secţionarea ligamentului palpebral intern, se află sacul lacrimal *(saccus lacrimalis)* şi conductele lacrimale *(canaliculi lacrimales)*.

@RedAbaris 2013

În unghiul extern al ochiului, se află nervul lacrimal *(n. lacrimalis)*.

De asemenea, în regiunea orbitară se găsește globul ocular cu toate formațiunile aferente.

Adesea se descrie o arteră menigoorbitară *(ramus anastomoticus cum a. lacrimali)* ce permite stabilirea unei comunicații între arterele oftalmică și meningee medie.

Dispoziția celor două tendoane (direct și reflectat) ale orbicularului explică fiziologia sacului lacrimal (aspirație și refluare). Tendonul direct trebuie respectat cînd se efectuează extirparea sacului lacrimal.

Paralizia ridicătorului pleoapei superioare antrenează căderea acesteia *(ptosis)*, tratată chirurgical prin transplantarea jumătății îndemne din septul superior pentru a suplea deficitul ridicătorului pleoapei (operația Motais).

Glandele de la nivelul rebordului palpebral pot să fie sediul chisturilor (șalazion) sau infecțiilor rebele (orgelet).

Ectropionul ca și **entropionul** (inversia marginii pleoapelor) cu iritația corneei (de către cili — trichiasis) necesită intervenții chirurgicale reparatorii pe pleoape.

Tumorile, cicatricele vicioase se tratează prin procedee plastice (blefaroplastii).

Exoftalmia bilaterală cu retracția pleoapei superioare și privire tragică este semn patognomonic de boala lui Basedow, fiind mai accentuată de partea unde gușa este mai dezvoltată (prin iritația locală a simpaticului) (J e a n n e n y). Cînd ea este progresivă, (ireversibilă), rebelă la intervențiile chirurgicale pe corpul tiroid, indică prezența unui proces neoplazic la nivelul orbitei.

Exoftalmia unilaterală arată, de obicei, prezența unei tumori la nivelul orbitei (Ley), mai rar o tumoră intracraniană (C l. V i n c e n t).

Tumorile sau abcesele de la nivelul lobului frontal pot evolua mult timp asimptomatic, fapt pentru care acest lob a fost considerat ca „un lob silențios".

În realitate, este o regiune psihomotorie, lezarea căreia determină tulburări psihice (atenție, memorie) și tulburări de coordonare a mișcărilor complexe (apraxie frontală).

În lobul frontal se află cornul anterior al ventriculului lateral ce poate fi punctionat fie la nivelul regiunii frontale (se pătrunde cu trocarul la 0,5–1 cm de linia mediană și la 3 cm deasupra apofizei orbitare interne, cu vîrful acului îndreptat în jos și înăuntru), fie transorbitar (Dogliotti) prin bolta orbitară, la 1,5 cm de linia mediană și 2 cm în afara rebordului orbitar, acul fiind îndreptat în sus (45°) și ușor înăuntru (10°).

Regiunea laterală a neurocraniului

Înglobează regiunile temporală, parietală și occipitală, fiind descrisă ca formațiune anatomochirurgicală unică, întrucît la acest nivel se efectuează voletele craniene în scop explorator sau terapeutic.

Repere: bregma, lambda, arcada zidomatică și fosa temporală. În acest spațiu se proiectează scizurile Rolando, Sylvius și girusurile cerebrale.

Pielea este groasă, acoperită de păr și mobilă pe planul osos, fapt ce permite folosirea lambourilor pentru chirurgia plastică și reparatorie.

În țesutul subcutanat se constată o bogată vascularizație, ceea ce explică hemoragiile abundente în caz de plăgi, posibilitățile mari de cicatrizare și, de asemenea, predilecția angioamelor și anevrismelor la acest nivel.

În intervențiile chirurgicale se va evita lezarea ramurii temporale a nervului facial, care este urmată de paralizia orbicularului.

Limfaticele din această regiune se drenează în ganglionii parotidieni (preauriculari) și în cei mastoidieni. Adenopatia acestor grupe ganglionare se observă în infecțiile și cancerele regiunii.

În raport cu dispoziția fascială se descriu: loja superficială (între piele și aponevroza epicraniană, cu vasele temporale superficiale), loja

@RedAbaris 2013

subaponevrotică (între aponevroza epicraniană şi aponevroza temporală) şi loja temporală profundă (între aponevroza temporală şi periost, cu muşchiul temporal şi vasele temporale profunde) care comunică cu loja pterigoidă.

Descoperirea arterei temporale superficiale şi nervului auriculotemporal. Incizie cutanată verticală, perpendiculară pe jumătatea arcadei zigomatice, lungă de 4 cm, în şanţul dintre tragus şi condil. În continuare, se secţionează ţesutul subcutanat şi anterior apare artera temporală superficială (ramură din carotida externă) ce iese din parotidă şi înapoia ei nervul auriculotemporal.

Trepanaţie – puncţie permite explorarea ventriculilor: cornul frontal sau occipital.

Ventriculografia constă în introducerea aerului în ventriculi şi se efectuează fie prin puncţie suboccipitală, fie prin trepanopuncţie. Radiografiile de faţă indică aplatizarea în tumori şi destinderea în hipertensiune sau hidrocefalie, luînd aspectul de aripă de fluture sau în cornuri. De profil, se observă cele trei prelungiri (frontală, occipitală, sfenoidală) ale ventriculilor laterali.

Trepanaţia cu volet temporoparietală. Se rade pielea capului, se curăţă marginile plăgii şi se explorează cu precauţiune planurile profunde. Incizia cutanată largă, în arc de cerc cu concavitatea inferioară, de la unghiul orbitar extern la marginea anterioară a apofizei mastoide. Se secţionează părţile moi împreună cu periostul, pînă la os, obţinîndu-se astfel un lambou bine vascularizat. Se fac 6 perforaţii în os pînă la dura mater. Osul intermediar este secţionat cu ferăstrăul Gigli, după care voletul osteocutanat este basculat în jos. Se cade pe zona decolabilă Gérard Marchand, unde ruptura arterei meningee medie provoacă hematoame extradurale care comprimă faţa externă a creierului şi, după un interval liber – în ore – provoacă tulburări neurologice importante; epilepsie însoţită de bradicardie, apoi hemiblegie, comă.

Ruptura ramurilor meningee din pia mater determină hematoame subdurale.

Trepanaţia cu volet frontal. Incizia curbă, cu concavitatea distală, începe deasupra sprîncenelor şi se termină în faţa pavilionului urechii. Lamboul este hrănit de artera temporală superficială cu ramurile sale, anterioară şi posterioară. Se procedează, ca şi în tehnica anterioară, cu excepţia că se fac 4 orificii de trepanaţie. Prin această tehnică se evidenţiază sinusurile.

Regiunea auriculomastoidiană

Este cuprinsă între următoarele repere chirurgicale: conductul auditiv extern (al cărui perete posterior este adesea foarte apropiat de celulele mastoidiene anterioare), marginea superioară a arcadei zigomatice, articulaţia temporomaxilară (condilul proemină în conductul auditiv extern, mai ales în urma unei lovituri în menton, şi poate fractura conductul auditiv extern), şanţul retrocondilian (locul de trecere al nervului auriculotemporar – nerv senzitiv – ram din nervul maxilar inferior), marginea posterioară a maxilarului (limitează anterior loja parotidă), marginea anterioară a sternocleidomastoidianului (sub care se simt pulsaţiile carotidei externe, înainte de pătrunderea ei în parotidă) şi vîrful mastoidei (fig. 228).

Conductul auditiv extern poate fi obstruat de corpi străini de origine exogenă (la copil) sau endogenă – dopuri de cerumen, sau se poate infecta (furuncul, eczemă etc.).

Cele 3–4 vene mastoidiene au rol de vene emisare, făcînd legătura între circulaţia superficială cu cea intracraniană, fapt pentru care s-au folosit sîngerările retroauriculare în caz de congestie cerebrală.

Perforaţiile timpanului pot fi urmate de conservarea auzului dacă este respectată membrana lui Shrapnell şi ciocanul (fig. 229).

Urechea medie este adesea sediul infecţiilor (otitelor) acute sau cronice, catarale sau supurate. În caz de otită medie supurată, triunghiul luminos Politzer se şterge, întrucît timpanul bombează.

@RedAbaris 2013

Fig. 228. Regiunea auriculomastoidiană

1 — creasta superomastoidiană; 2 — patrulaterul de trepanație al mastoidei (4 mm posterior de conductul auditiv extern și paralel cu el); 3 — foramen mastoidian (la 3,5 mm posterior de spina lui Henle — proiecție în profunzime); 4 — sinusul lateral; 5 — nerv facial (proiecție); 6 — n. coarda timpanului (proiecție); 7 — loja mușchiului scărîtel (proiecție); 8 — vîrful mastoidei; 9 — n. facial ieșind prin orificiul stilomastoidian; 10 — fereastra rotundă; 11 — fereastra ovală; 12 — apofiza stiloidă; 13 — procesul vaginal; 14 — osul timpanal; 15 — orificiul extern al conductului auditiv extern; 16 — triunghiul luminos al lui Politzer; 17 — melcul; 18 — minerul osului ciocan; 19 — marginea anterioară a conductului auditiv extern (osul timpanal); 20 — cavitatea glenoidă; 21 — arcada zigomatică; 22 — gg. geniculat și n. VII bis (proiecție); 23 — nervul facial și nervul intermediar al lui Wrisberg în porțiunea labirintică a acneductului lui Faloppe (proiecție); 24 — șanțul canalului semicircular extern în aditus (proiecție); 25 — fosa temporală; 26 — spina suprameatum (Henle); 27 — șanțul arterei temporale profunde posterioare

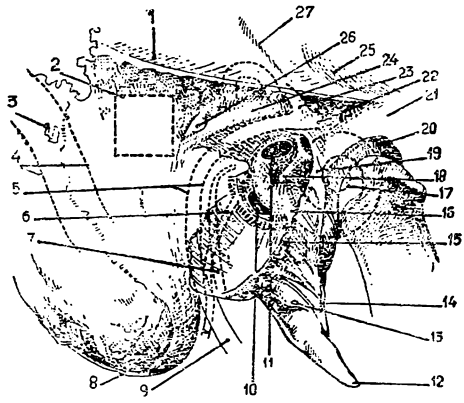

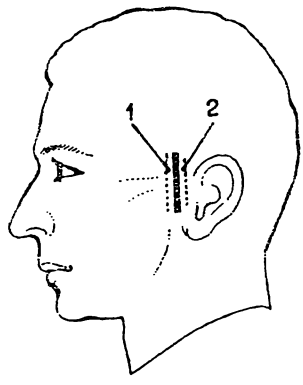

Fig. 229. Descoperirea arterei temporale superficiale (1) și a n. auriculotemporal (2)

Infecția progresează prin căile anatomice: faringe, trompă, urechea medie (otită medie), aditus, mastoidă. De aici infecția poate să se propage spre creier prin intermediul *tegmen timpani* (foarte subțire), determinînd meningită, abcese extradurale sau abces cerebrale — lob temporal și spre sinusul lateral (tromboflebita sinusului lateral și jugulare).

Funcția urechii interne poate să fie alterată cu ocazia traumatismelor și infecției. Atingerea cohleară antrenează surditatea, atingerea vestibulară determină tulburări de echilibru însoțite de vertije și nistagmus.

În apeduct, facialul (VII) poate fi comprimat prin edem inflamator sau în intervențiile chirurgicale.

În conductul auditiv intern, nervii VII și VIII pot fi strangulați sau secționați în caz de fracturi ale stîncii temporale sau prin hematoame. În plus, nervul acustic (VIII) poate fi sediul tumorii de acustic, înainte de locul de intrare în conduct.

Infecțiile celulelor mastoidiene determină mastoidita, care este tratată chirurgical prin deschidere operatorie (drenaj) în „patratul de atac al mastoidei", situat imediat înapoia spinei lui Henle (spina suprameatum). În cursul evidării petromastoidiene, pot fi lezate următoarele formațiuni: sinusul lateral (determină hemoragii puternice), nervul facial sau canalul semicircular extern.

Regiunea laterală a splanhnocraniului

Sub această denumire sînt înglobate regiunea maseterină și regiunea parotidiană, care formează împreună regiunea parotidomaseteriană *(regio parotideomasseterica)*, în care intră loja parotidiană și fosa pterigomaxilară *(fossa intratemporalis)*.

@RedAbaris 2013

Repere anatomice: arcada zigomatică (cranial), ramura ascendentă cu condilul maxilarului inferior şi artera temporală superficială (dorsal), unghiul mandibulei cu ramura orizontală a mandibulei (caudal), scobitura facială a maxilarului cu artera şi vena faciale (ventral).

Regiunea parotidomaseteriană *(regio parotideomasseterica)* este cea mai importantă dintre regiunile laterale ale feţei. În ea se află glanda parotidă *(glandula parotis)* cu cei doi lobi (superficial şi profund), acoperită de muşchiul maseter.

Glanda parotidă se află între sternocleidomastoidian şi mandibulă, în loja parotidiană, al cărui perete profund este inextensibil, faţă de cel anterior care este subţire şi uşor deformat. Drept urmare, tumorile parotidei se exteriorizează, deplasînd lobulul urechii.

Pe marginea superioară a parotidei, imediat înaintea pavilionului urechii se află artera temporală superficială *(a. temporalis superficialis)*, care, după ce a dat artera temporală medie *(a. temporalis media)*, se împarte în ramurile sale terminale: frontală *(ramus frontalis)* şi parietală *(ramus parietalis)*.

Între lobii superficial şi profund ai glandei parotide se află plexul parotidian *(plexus parotideus)* al nervului facial, paralizia sa fiind un semn de transformare malignă a tumorilor parotidiene, ca şi durerile în teritoriul auriculotemporalului şi plexului cervical.

Imediat înaintea pavilionului urechii se găsesc ganglionii parotidieni superficiali *(nodi lymphatici parotidei superficiales)*.

Canalul lui Stenon *(ductus parotideus)* se află pe linia tragus-comisura labială, trece în profunzime anterior de bula grăsoasă Bichat *(corpus adiposum buccal)*. Ele poate fi lezat în plăgile feţei, producînd fistula salivară, sau obliterat de un calcul, determinînd colici salivare prin distensie (fig. 230–235).

În **fistule salivare parotidiene,** rebele la reimplantarea canalului Stenon sau la radioterapie, Lériche indică smulgerea nervului auricotemporal, nervul secretor al parotidei.

Mandibula poate să fie deformată prin **tumori** (chisturi, adamantinoame), mai ales ramura sa orizontală. La acest nivel, se pot dezvolta osteite (cu fistule rebele ce pot difuza spre cavitatea bucală) sau osteomielite.

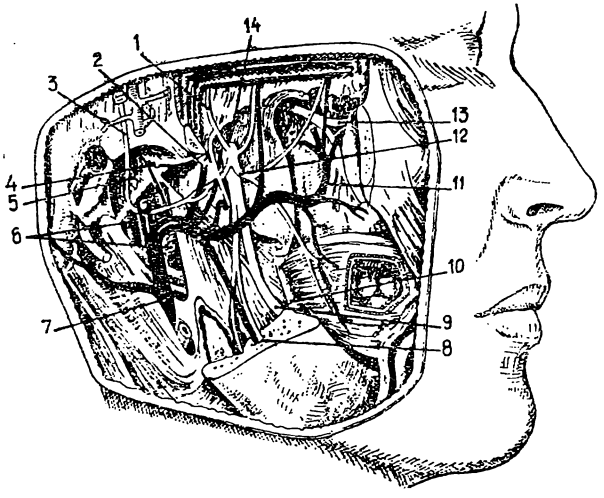

Fig. 230. Regiunea zigomatică
1 — n. temporal profund posterior; 2 — gaura rotundă mică şi artera meningee medie; 3 — n. auriculotemporal; 4 — scizura lui Glasser; 5 — osul timpanal; 6 — peretele lateral al faringelui (aripioara faringiană între apofiza stiloidă şi muşchiul stilofaringieni); 7 — a. carotidă externă; 8 — a. şi n. dentar inferior; 9 — n. lingual; 10 — ligamentul pterigomaxilar; 11 — artera maxilară internă; 12 — n. bucal; 13 — n. maxilar; 14 — gaura ovală şi n. maxilar

@RedAbaris 2013

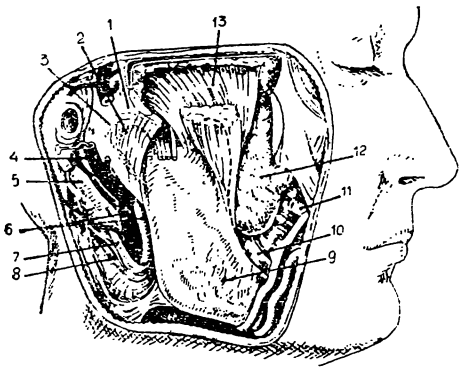

Fig. 231. Regiunea laterală a feței (planul mandibular și al lojei parotidiene)

1 — cavitatea glenoidă a osului temporal; 2 — condilul mandibular; 3 — meniscul articulației temporomandibulare; 4 — artera temporală superficială secționată; 5 — procesul stiloid și mușchii stilieni; 6 — A carotidă externă; 7 — n. XI; 8 — m. digastric; 9 — ramul orizontal al mandibulei; 10 — m. bucinator; 11 — canalul lui Stenon; 12 — bula grăsoasă a lui Bichat; 13 — m. temporal

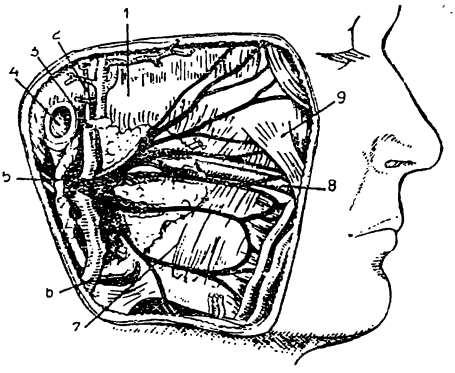

Fig. 232. Regiunea laterală a feței (planul nervului facial)

1 — arcada zigomatică; 2 — a. auriculotemporală; 3 — vena temporală superficială; 4 — conductul auditiv extern; 5 — n. facial; 6 — vena jugulară externă; 7 — m. maseter; 8 — canalul lui Stenon; 9 — m. zigomatic mare

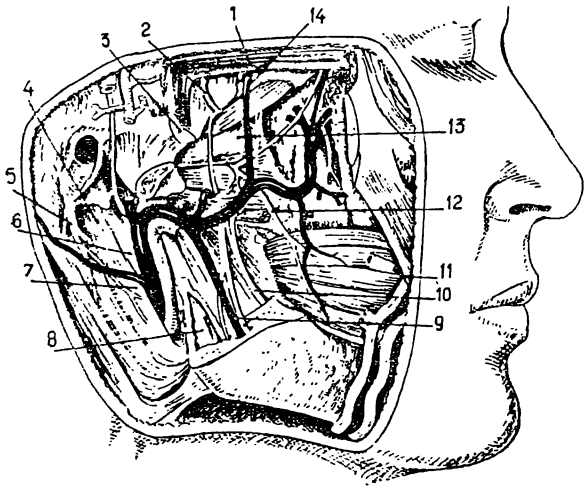

Fig. 233. Regiunea laterală a feței (planul arterei maxilare interne)

1 — m. temporal secționat; 2 — n. temporal profund posterior; 3 — arcada zigomatică secționată; 4 — procesul stiloid; 5 — n. facial; 6 — m. stilogos; 7 — m. stilohioidian; 8 — m. pterigoidian intern; 9 — a. și n. dentar inferior; 10 — n. lingual; 11 — m. bucinator; 12 — n. bucal; 13 — m. pterigoidian extern; 14 — a. și n. temporal profund mediu

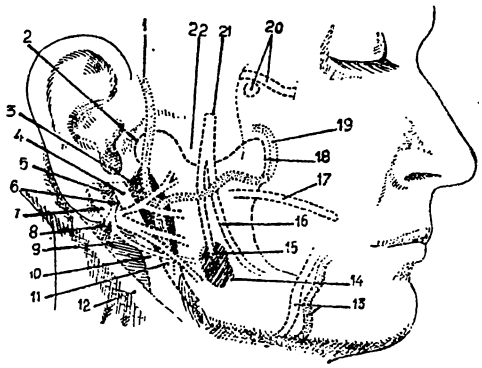

Fig. 234. Regiunea laterală a feței

1 — a. temporală superficială; 2 — condilul mandibulei; 3 — a. carotidă internă; 4 — procesul stiloid; 5 — v. jugulară internă; 6 — n. glosofaringian (IX); 7 — n. facial (VII); 8 — n. spinal (XI); 9 — n. vag (X); 10 — mușchiul stilohioidian; 11 — a. maxilară internă; 12 — nr. digastric; 13 — a. și v. facială; 14 — tonsila palatină; 15 — n. dentar inferior; 16 — n. lingual; 17 — canalul lui Stenon; 18 — procesul coronoid; 19 — a. maxilară internă; 20 — n. maxilar și ganglionul sfenopalatin; 21 — gaura ovală și n. maxilar inferior; 22 — arcada zigomatică

@RedAbaris 2013

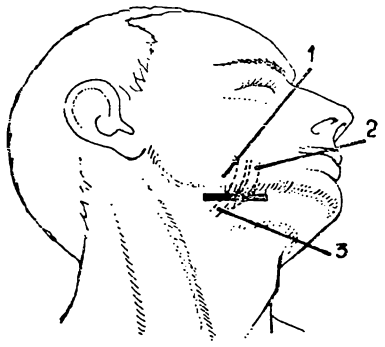

Fig. 235. Descoperirea arterei faciale

1 — marginea anterioară a m. maseter; 2 — a. facială; 3 — v. facială

Pe fața externă a mandibulei se află mușchiul maseter, care se poate contracta, determinînd trismus-ul, cauzat de infecții generale (tetanos), intoxicații (stricnină) sau infecții bucodentare.

În practica stomatologică, se poate efectua **anestezia** următorilor nervi:

— nervul maxilar superior ca și ganglionul sfenopalatin se infiltrează pe cale externă, în fosa pterigomaxilară, sub malar (calea de acces Matas);

— nervul maxilar inferior (în caz de trismus rebel, operații pe măseaua de minte, pe mandibulă) se infiltrează fie la nivelul găurii ovale (la nivelul marginei inferioare a arcadei zigomatice la marginea inferioară a apofizei zigomatice, între gîtul condilului mandibulei și coronoidă), fie pe cale endobucală (deasupra spinei Spix). La acest nivel există un bogat plex venos profund ce se anastomozează cu cel superficial permițînd difuzarea infecțiilor;

— nervul lingual primește coarda timpanică *(chorda tympani)* ce are fibre parasimpatice și senzitive; el poate fi infiltrat în șanțul gingivolingual, la nivelul ultimului molar.

După evidarea lojii parotidiene se observă limitele acesteia și, în profunzime, aponevroza parotidiană profundă care protejează spațiul subparotidian posterior (artera carotidă internă și vena jugulară).

Fracturile ramurii ascendente a mandibulei, de obicei sînt stabile, fără o deplasare importantă, ca urmare a capitonajului muscular și sinergismului mușchilor inserați.

În fracturile condilului, acesta este tras înainte și înăuntru de către mușchiul pterigoidian extern.

Fosa pterigomaxilară *(fossa infratemporalis)*, deși face parte din neurocraniu ea este inclusă anatomochirurgical în splanhnocraniu. Se evidențiază după îndepărtarea arcadei zigomatice și apofizei coronoide a mandibulei, fiind delimitată anterior de tuberozitatea maxilarului superior și ligamentul pterigomandibular *(raphe pterygomandibularis)*.

La acest nivel se găsesc mușchii pterigoidian intern și pterigoidian extern; între fasciculele ultimului se află artera maxilară internă *(a. maxillaris)*, ramura terminală a carotidei externe. Pe traiectul său, artera maxilară dă ramuri pentru mușchii masticatori *(a. buccalis)* și arterele alveolare superioară și posterioară, iar în segmentul mandibular, artera timpanică *(a. tympanica anterior)*, auriculară profundă *(a. auricularis profunda)* și meningee medie *(a. meningea media)*, ce pătrunde în cavitatea craniană. Artera maxilară urmează un traiect lateral de ligamentul sfenomaxilar *(lig. sphenomandibulare)*, împreună cu ramurile nervului mandibular și venele satelite.

Bogata anastomoză venoasă între rețelele exo- și endocraniene explică posibilitatea propagării **flebitei** unei vene externe la sistemul sinusal al durei mater, destul de frecvent în **stafilococitile maligne**. Infecția urmează drumul facialei, angularei și oftalmicei.

@RedAbaris 2013

Datorită acestui fapt se poate ligatura, fără inconveniente, vena jugulară internă, chiar sub trunchiul tirolinguofaringofacial Farabeuf. Totuşi, ligatura bilaterală şi simultană este gravă, producînd cianoză progresivă a feţei şi edem cerebral.

Există de asemenea pericolul pătrunderii aerului în venele mari rănite (jugulara internă şi externă), ca urmare a aderenţei ţesutului perivenos cu cel aponevrotic. De aceea ele se vor secţiona numai după prealabilă ligatură.

Nervul bucal *(n. buccalis)* se află, de asemenea, între cele două fascicule ale pterigoidianului extern, în timp ce nervii lingual *(n. lingualis)* şi dentar inferior *(n. alveolaris inferior)* sînt sub muşchi, iar nervul maseterin *(n. massetericus)* deasupra.

Traiectul intraosos al dentarului inferior explică compresiunea şi prinderea lui în tumorile maligne ale mandibulei, manifestate la început prin dureri, apoi prin anestezia simptomatică a regiunii mentoniere. De asemenea, compresiunea sau secţiunea lui de către fragmentele osoase fracturate ale mandibulei, determină anestezia regiunii mentoniere (semnul lui Vincent d'Angers).

Supuraţiile mandibulare se propagă de-a lungul pterigoidienilor şi vaselor spre spaţiul pterigomaxilar, traducîndu-se prin trismus, fără contractura accentuată a maseterului.

Aponevroza interpterigoidiană şi muşchiul pterigoidian intern separă fosa pterigomaxilară în două loje: superoexternă – spaţiul pterigoidian propriu-zis în care se află ramurile arterei maxilare interne şi muşchiul mandibular – inferointernă – spaţiul pterigopalatin în care difuzează supuraţiile maxilarului superior.

În loja inferointernă se află spaţiul prestilian, unde evoluează abcesele laterofaringiene anterioare (Nové Josserand) şi spaţiul retrostilian, care conţine numeroşi ganglioni, fiind punct de plecare al flegmoanelor laterofaringiene posterioare.

În profunzime, după îndepărtarea aponevrozei parotidiene profunde, se pătrunde în spaţiul subparotidian posterior, zonă periculoasă prin prezenţa organelor ce ocupă această regiune.

Regiunea anterioară a splanhnocraniului

Pielea este subţire şi mobilă, fiind inervată de ramurile nervului trigemen *(n. trigeminus)*: nervul oftalmic Willis *(n. ophthalmicus)*, nervul maxilar superior *(n. maxillaris)* şi nervul maxilar inferior *(n. mandibularis)*.

Musculatura mimicei este inervată de ramurile nervului facial: ramurile temporale *(rami temporales)*, suborbitare *(rami zygomatici)*, bucale *(rami buccales)* şi mentoniere *(ramus marginalis mandibulae)*.

În **paralizia facială** pot fi lezaţi toţi muşchii mimicii, sau numai o parte dintre ei. În raport de grupul muscular afectat se constată:

– orbicularii – bolnavul nu poate închide ochiul (orificiul palpebral rămîne deschis prin paralizia orbicularului), globul ocular fiind atras în sus şi basculat înapoi (semnul lui Charles Bell);

– zigomaticul şi rizorius – ştergerea pliurilor cutanate;

– rizorius, buccinator şi orbicularul buzelor – comisura bucală este atrasă spre partea sănătoasă. Bolnavul nu poate fluiera. Uneori apare scurgere salivară la nivelul comisurei bucale. Gura deschisă este deviată (oblic ovalară). În somn, bolnavul „fumează cu pipa".

Irigaţia sangvină este foarte bogată, fiind asigurată de artera facială *(a. facialis)*, care, prin intermediul arterei angulare *(a. angularis)* se anas-

@RedAbaris 2013

tomozează cu artera dorsală a nasului *(a. dorsalis nasi)*, ramură din artera oftalmică *(a. ophtalmica)*. Planurile profunde sînt irigate de ramuri din artera suborbitară *(a. infraorbitalis)*, ramură terminală din artera maxilară internă *(a. maxillaris)*. Regiunea frontală este irigată de artera frontală internă *(a. supratrochlearis)* şi artera frontală externă *(a. supraorbitalis)*, ramuri terminale ale arterei oftalmice. Vena facială *(v. facialis)* se anastomozează cu vena dorsală a nasului şi venele temporale superficiale. La nivelul orbitei, vena facială se anastomozează cu venele endocraniene prin intermediul angularei şi oftalmicei. Drept urmare, un furuncul al buzei superioare sau aripei nasului poate produce tromboflebită, ce se propagă spre sinusurile venoase intracraniene, complicaţie foarte gravă.

In **nevralgia trigemenului** se pot alcooliza, smulge sau descoperi nervii respectivi în punctele Vallaix (suborbitar şi mentonier).

Glandele labiale pot produce **adenoame,** care bombează sub mucoasă, ca mici formaţiuni albicioase, remitente. La acest nivel se pot dezvolta neoplasme, mai ales ale buzei inferioare.

Traumatismele faciale sînt urmate de fracturi cu înfundări (piramida nazală, osul molar etc.), ce pot fi însoţite de anestezii prin interesarea nervilor şi calusuri dureroase.

Abcesele, chisturile şi fistulele dentare sînt tratate prin incizia mucoasei la nivelul şanţului labiogingival.

In **sinuzita maxilarului superior** se indică operaţia Calwell–Luc, care constă în descoperirea şi trepanaţia fosetei mirtiforme (deasupra caninilor).

REGIUNEA CERVICALĂ *(regio colli)*

La nivelul gîtului se disting regiunea nucală sau a cefei *(regio colli posterior)* şi regiunile anterolaterale, care, prin regiunea sternocleidomastoidiană *(regio sternocleidomastoidea)*, sînt divizate într-o regiune în afară, anterioară *(regio colli anterior)* şi două regiuni laterale *(regio colli lateralis)*.

Regiunea anterioară a gîtului este delimitată de mandibulă (cranial), furculiţa sternală (caudal) şi marginile anterioare ale muşchilor sternocleidomastoidieni (lateral). Între osul hioid (aflat pe linia mediană) şi regiunea mentonieră se întinde regiunea suprahioidiană mediană, în care pîntecele anterior al digastricului delimitează loja submaxilară, iar pîntecele posterior al digastricului, triunghiului Malgaigne.

Sub osul hioid se află regiunea subhioidiană cu loja tiroidiană, iar deasupra furculiţei sternale, foseta suprasternală.

Regiunea laterală a gîtului *(regio colli lateralis)* este cuprinsă între sternocleidomastoidian (anterior), trapez (posterior) şi claviculă (caudal). În această regiune se află triunghiul supraclavicular *(fossa supraclavicularis major)* delimitată de sternocleidomastoidian, omohioidian şi claviculă şi triunghiul lui Sédillot *(fossa supraclavicularis minor)*, între cele două fascicule ale sternocleidomastoidianului.

Regiunea nucală *(regio colli posterior)*

Pielea este groasă, aderentă la planurile profunde şi conţine peri şi glande sudoripare, loc de elecţie pentru flegmonul antracoid (infecţie foarte gravă).

Vascularizaţia este asigurată de artera occipitală *(a. occipitalis)* care traversează aponevroza nucală deasupra arcadei tendinoase ce se întinde

@RedAbaris 2013

între inserțiile sternocleidomastoidianului și trapezului. Ea este întovărășită de vena occipitală *(v. occipitalis)*, care – atunci cînd lipsește – este înlocuită de „vena azygos nucală". În apropierea lor se află marele nerv occipital *(n. occipitalis major)*, ramură posterioară a nervului cervical doi, ce trece subcutanat și care, împreună cu ramura mastoidiană a plexului cervical superficial *(n. occipitalis minor)*, inervează tegumentele regiunii occipitale.

De aceea, în nevralgiile occipitale, pe lîngă rezecția nervului mare occipital Arnold, se face și extirparea celorlalți nervi occipitali.

După îndepărtarea mușchilor sternocleidomastoidian, trapez, *splenius capitis* și *complexus major* se descoperă triunghiul lui Tillaux delimitat de marele drept posterior al capului, micul oblic al capului și marele oblic al capului. La acest nivel se află artera vertebrală *(a. vertebralis)*, iar mai sus, între arteră și arcul posterior al atlasului, nervul suboccipital *(n. suboccipitalis)*, ramură posterioară a primului nerv cervical, ce inervează mușchii sus-amintiți și mușchiul mic drept posterior.

Reumatismul vertebrelor cervicale determină discartroze fără leziuni nete osoase sau cu leziuni osoase: osteofitoze, ciocuri de papagal, arcade osoase interapofizare (cauze ale nevritelor cervicobrahiale amiotrofice Léri).

Dorsalizarea celei de a VII-a vertebre cervicale produce tulburări la nivelul nervului radial (Léri, Françon).

La nivelul rahisului cervical se observă, de asemenea, sinostoze vertebrale, fie prin agenezia discului intervertebral, fie secundare morbului lui Pott (tuberculoză vertebrală), spondilitei infecțioase reumatice (bloc vertebral).

După îndepărtarea vertebrelor cervicale se evidențiază spațiile maxilofaringelui și retrofaringian (care au fost descrise în *Atlasul de Anatomie Umană*, – M. Ifrim și Gh. Niculescu).

Regiunea submaxilară *(regio submandibularis)*

Cuprinsă între marginea inferioară și unghiul mandibulei, cornul osului hioid și marginile cartilajului tiroid.

Pielea este fină și mobilă la femeie, acoperită de peri la bărbați, putînd fi sediul foliculitelor și sicosis-ului.

Poate fi deformată prin prezența tumorilor (adenopatii, limfangioame chistice la copil, tumori submandibulare) sau proceselor septice (adenopatii, anghină Ludwig).

La acest nivel se află loja submandibulară, delimitată de corpul mandibulei, pîntecele anterior al digastricului și bandeleta maxilară cu septul intermaxiloparotidian, care separă loja submandibulară de cea parotidiană.

Pentru palparea glandei, gîtul este flectat și capul înclinat spre partea de explorat. Pentru inspecție și în vederea intervenției chirurgicale, gîtul este în extensie și fața privește spre partea opusă.

Mușchiul pielos al gîtului, aderent la piele, alunecă pe aponevroza superficială. Marea sa mobilitate permite efectuarea autoplastiilor prin alunecare.

Glanda submandibulară *(glandula submandibularis)* se află dispusă pe mușchiul milohiodian *(m. mylohyoideus)* care separă loja submandibulară într-un etaj superficial și altul profund (fig. 236).

În etajul superficial se află artera facială *(a. facialis)* și vena facială *(v. facialis)* care traversează glanda și o vascularizează, nervul milohioidian *(n. mylohyoideus)*, ce provine din dentarul inferior *(n. alveolaris inferior)* și

@RedAbaris 2013

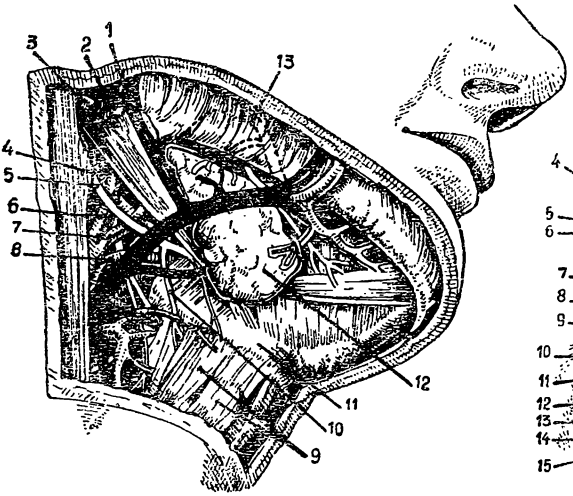

Fig. 236. Regiunea glandei submaxilare

1 — vv. comunicante; 2 — glanda parotidă; 3 — pintecele posterior al m. digastric; 4 — a. occipitală; 5 — n. hipogios; 6 — a. carotidă externă; 7 — a. facială; 8 — artera lingvală; 9 — mm. omohioidian şi sternohioidian incluşi în aponevroza cervicală mijlocie 10 — nn. pentru m. tirohioidian; 11 — osul hioid; 12 — glanda submaxilară; 13 — curbura a. facialе deasupra polului superior al glandei submaxilare

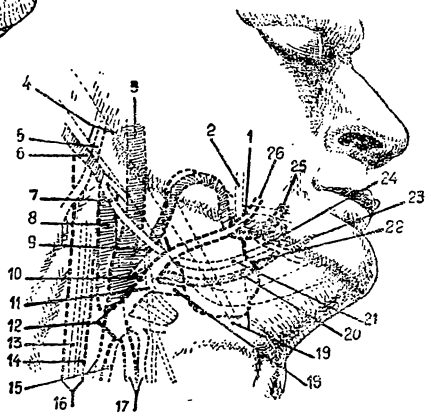

Fig. 237. Regiunea submaxilară (proiecţie)

1 — canalul lui Wharton; 2 — n. lingual; 3 — a. carotidă externă; 4 — pintecele posterior al digastricului; 5 — n. accesor; 6 — a. occipitală; 7 — n. hipoglos; 8 — a. carotidă internă; 9 — a. facială; 10 — a. linguală; 11 — n. laringean superior; 12 — trunchiul venos tirolinguofacial; 13 — trunchiul cervical simpatic; 14 — n. vag; 15 — a. carotidă comună; 16 — v. jugulară internă; 17 — a. şi v. tiroidiană superioară; 18 — v. linguală; 19 — m. stilohiodian; 20 — a. linguală; 21 — n. hipoglos; 22 — a. sublinguală; 23 — glanda submaxilară; 24 — a. submentală; 25 — a. facială; 26 — v. facială

Fig. 238. Descoperirea arterei linguale (în triunghiul Béclard)

1 — m. hioglos; 2 — m. stilohioidian; 3 — pintecele posterior al m. digastric; 4 — n. hipoglos; 5 — a. carotidă externă; 6 — a. linguală; 7 — cornul mare al osului hioid; 8 — a. linguală sub m. hioglos; 9 — triunghiul lui Béclard

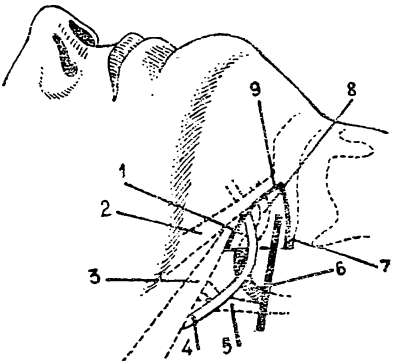

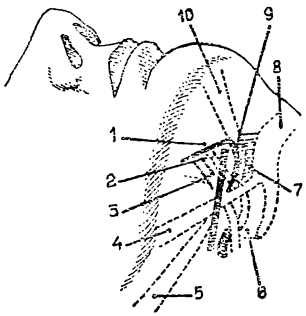

Fig. 239. Descoperirea arterei linguale (în triunghiul Pirogov)

1 — marginea posterioară a m. milohioidian; 2 — a. linguală (sub m. hioglos); 3 — n. hipoglos; 4 — m. stilohioidian; 5 — pintecele posterior al m. digastric; 6 — m. hioglos; 7 — tendonul intermediar al m. digastric; 8 — osul hioid; 9 — triunghiul lui Pirogoff; 10 — pintecele anterior al m. digastric

@RedAbaris 2013

ganglionii submentali *(nodi lymphatici submentales)*. În profunzime se află nervul lingual *(n. lingualis)*, ganglionul submandibular *(ganglion submandibulare)* și nervul hipoglos *(n. hypoglossus)*, în apropierea canalului Wharton *(ductus submandibularis)* (fig. 237).

Pentru **descoperirea arterei faciale,** capul este înclinat spre partea opusă. Incizia este orizontală, lungă de 3 cm, pe marginea inferioară a mandibulei, cu jumătatea sa la marginea maseterului. Se incizează pielea, țesutul celular, pielosul și înaintea marginei anterioare a maseterului se evidențiază artera facială.

Artera carotidă externă se descoperă în triunghiul lui Guyon-Farabeuf, delimitat de vena jugulară, trunchiul tirolinguofacial, digastric și hipoglos.

În *caz de* **neoplasm** al buzei sau limbii se procedează la evidarea ganglionară, împreună cu glanda submandibulară (după ligatura facialei) și țesutul celuloganglionar pînă la mușchi.

În **paralizia facială** se recomandă anastomoza spinofacială, folosind ramura externă a nervului spinal.

În etajul inferior, după îndepărtarea pîntecelui anterior al digastricului și milohioidianului, se evidențiază geniohioidianul *(m. geniohyoideus)*, hioglosul *(m. hyoglossus)*, artera linguală *(a. lingualis)*, împreună cu o mică venă linguală și nervul glosofaringian *(n. glossopharyngeus)*.

Între cele două pîntece anterioare ale digastricului se află mica regiune suprahioidiană mediană Tillaux, în care sînt cîțiva ganglioni limfatici.

Artera **linguală** poate fi **descoperită** fie în triunghiul lui Béclard, fie în triunghiul lui Pirogov.

1. *Descoperirea arterei linguale în triunghiul Béclard* (deasupra cornului mare al hioidului). Repere anatomice: marele corn al osului hioid, pîntecele posterior al digastricului și hioglosul. Incizia de 4 cm de la cornul mare al osului hioid la sternomastoidian. Se secționează pielea și aponevroza pînă la glanda submandibulară, care se îndepărtează în sus. În unghiul dintre osul hioid și pîntecele posterior al digastricului, se incizează hioglosul și se descoperă artera linguală.

2. *Descoperirea arterei linguale în triunghiul Pirogov* (fig. 238). Repere anatomice: tendonul digastricului, marginea posterioară a milohioidianului și nervul hipoglos. Incizie lungă de 4 cm, paralelă cu marginea mandibulei, la distanță egală între aceasta și osul hioid. Ea începe la 1 cm înaintea marginii anterioare a sternomastoidianului. Se secționează pielea și aponevroza, pînă la glanda submandibulară, care se îndepărtează în sus. Se incizează hioglosul paralel cu nervul, între acesta și tendon, descoperindu-se artera linguală (fig. 239).

Regiunea subhioidiană

Se află dispusă între osul hioid (cranial), furculița sternală (caudal) și sternocleidomastoidian (lateral).

Pielea este subțire și mobilă. Imediat sub ea se află mușchiul pielos al gîtului *(platyssma)*, apoi aponevroza cervicală superficială *(lamina superficialis fasciae cervicalis)*. După secționarea acesteia, urmează aponevroza cervicală mijlocie *(lamina pretrachealis fasciae cervicalis)*, care îmbracă mușchii subhioidieni. Regiunea este limitată caudal de cei doi mușchi sternocleidomastoidieni, care formează spațiul suprasternal, deasupra furculiței sternale. Aici se află arcada jugulară *(arcus venosus juguli)*, formată din unirea celor două vene jugulare anterioare *(v. jugularis anterior)*, dreaptă și stîngă. Prin perforarea aponevrozei cervicale mijlocii, aceste vene pot primi ramuri din venulele profunde.

În gușile plonjante, venele superficiale sînt dilatate. Secționarea acestor vene se va face între ligaturi fiind pericol de embolie aeriană (vasele sînt larg deschise ca urmare a aderențelor cu țesutul din jur).

@RedAbaris 2013

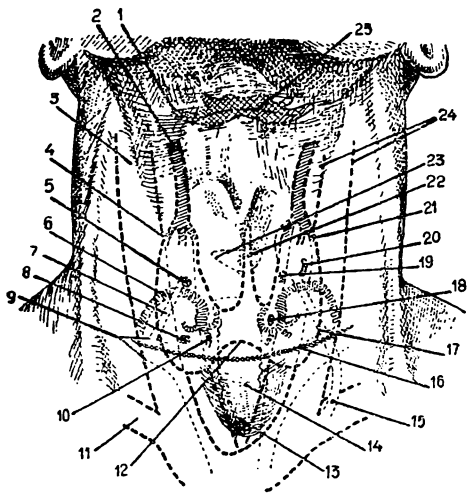

Fig. 240. Regiunea subhioidiană (proiecții)

1 — osul hioid; 2 — a. tiroidiană superioară; 3 — m. sternocleidomastoidian (marginea anterioară); 4 — lobul tiroidian superior drept; 5 — paratiroida superioară dreaptă; 6 — a. tiroidiană inferioară; 7 — a. vertebrală; 8 — paratiroida inferioară dreaptă; 9 — a. subclavie dreaptă; 10 — n. recurent drept; 11 — v. subclavie dreaptă; 12 — istmul tiroidian; 13 — marginea superioară a manubriului sternal; 14 — traheea; 15 — canalul toracic; 16 — relieful glandei tiroide (anterior); 17 — lobul tiroidian stîng; 18 — paratiroida inferioară stîngă; 19 — paratiroida superioară stîngă; 20 — tuberculul lui Chassaignac (C_6); 21 — a. carotidă comună; 22 — piramida lui Lalouette; 23 — cartilajul cricoid; 24 — v. jugulară internă; 25 — relieful hioidian

Planurile superficiale sînt inervate de ramura cervicală transversă din plexul cervical. În operațiile pe această regiune, se blochează aceste filete nervoase prin infiltrarea efectuată înapoia sternocleidomastoidianului (fig. 240).

Devierea laterală a capului este determinată de prezența retracției sternocleidomastoidianului, care produce afecțiunea denumită *torticolis* și care se tratează chirurgical prin tenotomia fasciculului sternal al acestui mușchi și imobilizarea capului în hipercorecție. Etienne și Chaynel consideră că maladia are origine centrală, avînd în vedere hipotrofia jumătății corespunzătoare a capului și gîtului.

După îndepărtarea aponevrozei cervicale mijlocii se pătrunde în planul profund, format din mușchii subhioidieni și glanda tiroidă, cu formațiunile vasculonervoase respective. Primul plan muscular este alcătuit din sternocleidohioidian *(m. sternohyoideus)*, medial și omohioidian *(m. omohyoideus)*, lateral. Al doilea plan cuprinde mușchii tirohioidian *(m. thyrohypoideus)* și sternotiroidian *(m. sternothyroideus)*. Toți acești mușchi sînt inervați de ansa hipoglosului *(ansa cervicalis)*.

Sternotiroidienii pot să stranguleze glanda tiroidă în caz de hipertrofie (gușe) și să angreneze dispneea (greutate în respirație). De aceea ei se vor secționa transversal în aceste cazuri.

În cursul intervențiilor chirurgicale pe glanda tiroidă, ei vor fi refăcuți (suturați), după terminarea operației. Este preferabil să se pătrundă pe linia mediană și să se îndepărteze lateral acești mușchi, permițînd o bună vizibilitate în cazul gușelor de volum mediu.

Glanda tiroidă *(glandula tyroidea)* ese formată dintr-o parte mijlocie — istmul *(isthmus)* — ce se află înaintea cartilajului cricoid *(cartilago cricoidea)* și traheii *(tracheea)* și doi lobi laterali *(lobus dexter et sinister)*, ce ajung pînă la cartilajul tiroid *(cartilago thyroidea)*. Deasupra istmului adesea există o prelungire, piramida lui Lalouette *(lobus pyramidalis)*, ce reprezintă locul de elecție al fistulelor și chisturilor congenitale ale gîtului.

Glanda tiroidă este înconjurată de o capsulă conjunctivă, sub care se află un bogat lac vascular care poate fi lezat și produce hemoragii im-

@RedAbaris 2013

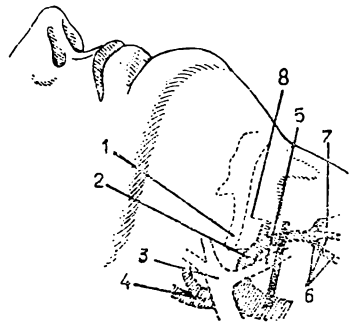

Fig. 241. Descoperirea arterei tiroidiene superioare

1 — cornul mare al osului hioid; 2 — a. tiroidiană superioară dreaptă; 3 — trunchiul venos tirolinguofacial; 4 — a. carotidă externă; 5 — v. tiroidiană superioară; 6 — ramurile de diviziune ale arterei tiroidiene superioare; 7 — polul superior al lobului tiroidian drept; 8 — m. cricotiroidian

portante atunci cînd extirparea tiroidei se face intracapsular. De aceea se recomandă să se efectueze tiroidectomia în afara acestei teci (extracapsular).

Glanda tiroidă este vascularizată de artera tiroidiană superioară *(a. thyroidea superior)* din artera carotidă externă, ce pătrunde în vîrful lobului lateral şi de artera tiroidiană inferioară *(a. thyroidea inferior)* din trunchiul tirocervical *(truncus thyrocervicalis)* care, la rîndul său, provine din artera subclavie şi pătrunde pe faţa posterioară a corpului tiroidian. Uneori, se găseşte şi artera tiroidiana ima sau Neubauer, ce provine direct din aortă sau din trunchiul arterial brahiocefalic.

Drenajul venos glandular se face prin: vena tiroidiană superioară care ajunge în vena jugulară internă prin intermediul trunchiului tirolingoufacial; vena tiroidiană mijlocie, ce merge direct în vena jugulară internă şi prin plexul venos subistmic *(plexus thyroideus impar)*, ce drenează în trunchiul brahiocefalic venos stîng. Uneori, există şi o venă mediană supraistmică ce merge spre vena jugulară anterioară.

Descoperirea arterei tiroidiene superioare se face printr-o incizie orizontală, lungă de 4–5 cm, la un lat de deget sub cornul mare al osului hioid, spre marginea anterioară a sternocleidomastoidianului. Se secţionează pielea, ţesutul celular, pielosul, se îndepărtează înapoi marginea anterioară a sternocleidomastoidianului, împreună cu trunchiul venos tirolinguofacial şi, între sternocleidohioidian şi trirohioidian, se află artera tiroidiană superioară, care poate fi ligaturată fie la marginea superioară a cartilajului tiroid, fie după trifurcaţia sa (fig. 241).

Între cartilajul tiroid şi cartilajul tiroid se află ligamentul cricotiroidian median *(lig. cricothyroideum)*, acoperit, pe părţile sale laterale, de muşchiul cricotiroidian, inervat de ramura externă a nervului laringian superior *(n. laryngeus superior)*. Ramura internă a acestui nerv perforează membrana tirohioidiană împreună cu artera laringiană superioară, ramură din artera tiroidiană superioară.

Paratiroidele se află pe faţa posterioară a glandei tiroide, ele fiind respectate în efectuarea tiroidectomiei, pentru a evita accidentele de tetanie postoperatorie. Paratiroidectomia a fost indicată în sindroamele cu hipercalcemie (poliartrita cronică, sclerodermia, maladia Recklinghausen), însoţite de adenom paratiroidian.

Traheotomia se face fie la nivelul celui de al doilea inel traheal (traheotomia înaltă, clasică), fie la cel de al 4-lea inel (traheotomia medie) sau al 5-lea (traheotomia joasă).

Paralizia corzilor vocale datorate compresiunii sau secţiunii nervului recurent se evidenţiază prin voce bitonală; la examenul laringologic coarda vocală este imobilă.

@RedAbaris 2013

Regiunea anterolaterală

Este delimitată de mandibulă (cranial), claviculă (caudal), marginea trapezului (dorsal) şi planul mediosagital (ventral).

Pielea este subţire şi mobilă pe planurile subiacente. În spaţiul subcutanat se află *platysma*, venele şi arterele cevicale superficiale şi ramurile cutanate ale plexului cervical superficial. *Punctum nervosum* se află pe marginea posterioară a sternocleidomastoidianului şi reprezintă locul unde ies nervii cervicali superficiali.

După îndepărtarea aponevrozei cervicale superficiale *(lamina superficialis fasciae cervicalis)*, urmează fascia cervicală mijlocie *(lamina pretrachealis fasciae cervicalis)*, care se uneşte cu aponevroza cervicală profundă *(lamina prevertebralis fasciae cervicalis)*, separînd planul superficial de cel profund. În cadrul acestei regiuni, din punct de vedere anatomochirurgical se diferenţiază 4 regiuni.

– **Regiunea supraclaviculară** *(trigonum omoclaviculare)* este delimitată de pîntecele posterior al omohioidianului, sternocleidomastoidian şi claviculă. În acest spaţiu se află vena jugulară externă şi vena cervicală superficială ce drenează în vena subclaviculară; artera şi vena suprascapulară şi artera cervicală superficială. Nervul frenic se află la baza triunghiului, deasupra claviculei, pe faţa anterioară a scalenului anterior. În stînga, crosa canalului toracic explică prezenţa „ganglionului Troisier", ca urmare a metastazării neoplasmului gastric. Amintim, de asemenea durerile în umărul drept (fenomenul Eiselsberg), falsă proiecţie, în cazul afecţiunilor căilor biliare şi ale vezicei biliare; în afecţiunile pancreasului, durerea poate iradia în regiunea scapulară stîngă (fig. 242, 243).

– **Trigonul interscalenic** format de scalenii mijlociu şi anterior permite trecerea plexului brahial şi arterei subclaviculare, din care se detaşează, la acest nivel, artera, cervicală transversală a gîtului. Din plexul brahial pornesc nervul suprascapular, nervul marelui dinţat *(n. thoracicus longus)* şi nervii pentru angular şi romboid *(n. dorsalis scapulae)*.

– **Trigonul carotidian** sau **triunghiul lui Malgaigne** *(trigonum caroticum)*, este delimitat de sternocleidomastoidian, omohioidian şi pîntecele posterior al digastricului. La acest nivel se află trunchiul venos tirolinguofacial, artera carotidă comună cu sinusul carotidian şi cu ramurile sale de diviziune – carotida internă şi carotida externă – nervul hipoglos. Nivelul bifurcaţiei carotidei comune este sediul tumorilor sinusului carotidian şi anevrismelor.

– **Regiunea sternocleidomastoidiană** *(regio sternocleidomastoidea)* este vizibilă după îndepărtarea muşchilor sternocleidomastoidian şi omohioidian şi ea asigură comunicarea trigonului carotidian cu regiunea laterală a gîtului. La acest nivel se află artera carotidă comună cu cele două ramuri – carotida internă şi carotida externă – vena jugulară internă cu ramurile sale, ansa hipoglosului, nervii frenic, n. vag şi lanţul simpatic laterovertebral cu ganglionii cervicali superior, mijlociu şi stelat.

Descoperirea arterei carotide primitive se face printr-o incizie lungă, de 7 cm, trasată pe marginea anterioară a sternocleidomastoidianului, sub osul hioid. Se secţionează pielea, ţesutul celular, pielosul şi aponevroza sternocleidomastoidianului. Marginea anterioară a sternocleidomastoidianului este îndepărtată înapoi şi se palpează apofizele transverse ale vertebrelor cervicale. Vena jugulară acoperă artera; este separată de arteră şi îndepărtată înapoi.

Descoperirea arterei carotide externe se face printr-o incizie de 7 cm centrată pe mijlocul cornului mare al osului hioid. Se secţionează pielea, ţesutul celular subcutanat,

@RedAbaris 2013

Fig. 242. Regiunea supraclaviculară (planul vascular)

1 — ramul anterior C_4; 2 — ram anterior C_5; 3 — a. scapulară posterioară; 4 — a. cervicală profundă; 5 — n. suprascapular; 6 — pintecele posterior al m. omotiroidian; 7 — mușchiul scalen anterior; 8 — artera mamară internă; 9 — domul pleural; 10 — ansa simpatică a lui Vieussens; 11 — v. jugulară internă; 12 — n. vag și ramul său recurent; 13 — a. subclavie; 14 — a. carotidă comună; 15 — n. cardiac mijlociu; 16 — traheea. 17 — esofagul; 18 — n. recurent laringean; 19 — glanda tiroidă; 20 — ganglionul simpatic cervical inferior; 21 — a. vertebrală; 22 — a. tiroidiană inferioară; 23 — ganglionul simpatic cervical mijlociu; 24 — tuberculul lui Chassaignac (C_6); 25 — faringele; 26 — mm. prevertebrali; 27 — lanțul simpatic cervical

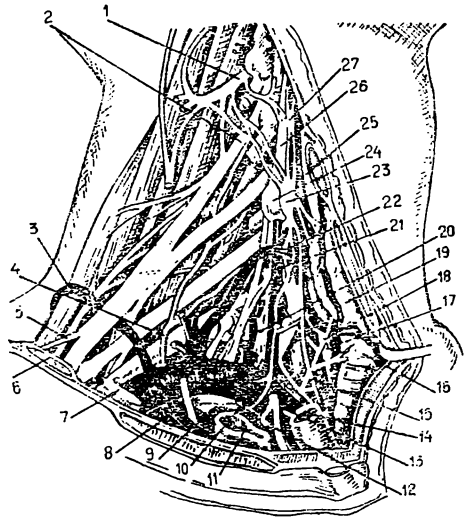

Fig. 243. Regiunea supraclaviculară (proiecții)

1 — a. carotidă externă; 2 — a. carotidă internă; 3 — v. jugulară externă; 4 — marginea posterioară a sternocleidomastoidianului; 5 — a. carotidă comună; 6 — n. cervical transvers; 7 — n. cervical supraacromial; 8 — marginea externă a plexului brahial (punctul lui Erb, la 60 mm deasupra claviculei, palpabil în această poziție); **9 — a. scapulară superioară; 10 — m. scalen anterior; 11 — a. supraclaviculară; 12 — v. supraclaviculară; 13 — coasta I-a; 14 — trunchiul venos brahiocefalic drept; 15 — trunchiul arterial brahiocefalic; 16 — trunchiul arterial tirobicervicoscapular; 17 — ganglionul simpatic cervical inferior (stelat); 18 — istmul tiroidian; 19 — a. vertebrală; 20 — a. tiroidiană inferioară; 21 — tendonul intermediar al mușchiului omohioidian (la nivelul trunchiului Chassaignac C_6); 22 — pintecele anterior al m. omohioidian; 23 — vasele tiroidiene superioare; 24 — trunchiul venos tirolinguofacial; 25 — n. hipoglos; 26 — v. linguală și facială; 27 — a. linguală; 28 — artera facială**

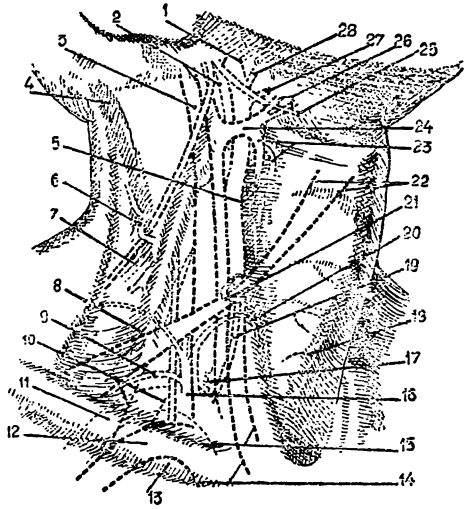

pielosul și teaca **sternocleidomastoidianului.** Marginea anterioară a mușchiului este îndepărtată înapoi și se evidențiază cornul mare al osului hioid și pîntecele posterior al digastricului. Se incizează aponevroza și se pătrunde în triunghiul lui Guyon format de trunchiul venos tirolinguofacial și nervul XII, unde se găsește artera.

Descoperirea simpaticului cervical se face fie pe cale carotidiană (aceiași timpi operatori, cu îndepărtarea mănunchiului vasculonervos anterior, simpaticul fiind pe mușchii prevertebrali), fie pe cale retrosternomastoidiană (pe marginea posterioară a mușchiului și după palparea apofizelor transverse; lanțul simpatic se află pe mușchii prevertebrali).

Infiltrarea ganglionului stelat (R. Dufour), se face prin înfundarea acului pe fața superioară a primei coaste. Dacă acul se înclină înafară și înapoi, pînă ce devine orizontal, apare sindromul Claude Bernard Horner (roșeața pomeților, retracția globului ocular și mioză), fapt ce indică locul de infiltrare (fig. 244–248).

— **Trigonul arterei vertebrale** este delimitat de mușchiul lung al gîtului, mușchiul scalen anterior și domul pleural, fiind acoperit de aponevroza cervicală profundă. Aici se găsesc artera și vena vertebrală, trunchiul simpatic, trunchiul cervicointercostal și canalul toracic.

@RedAbaris 2013

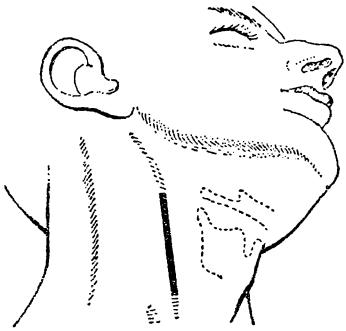

Fig. 244. Descoperirea arterei carotide comune
Incizia cutanată

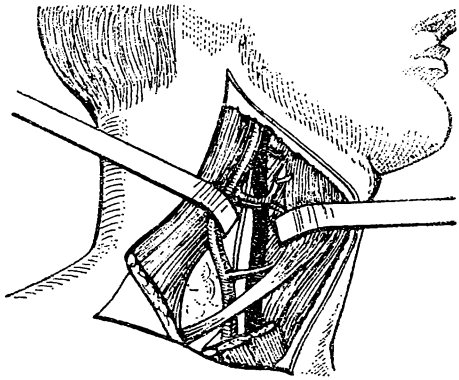

Fig. 245. Descoperirea arterei carotide primitive și a venei jugulare interne de la claviculă la marginea superioară a cartilajului tiroid

Fig. 246. Descoperirea arterei subclaviculare
Incizia cutanată

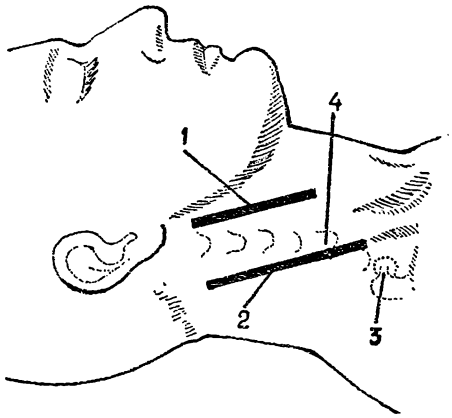

Fig. 247. Descoperirea trunchiului simpatic cervical
1 — calea carotidiană; 2 — calea retromastoidiană; 3 — colul primei coaste; 4 — apofiza transversă a vertebrei C_6

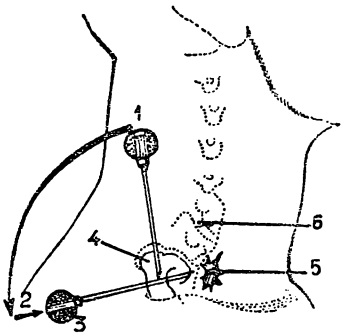

Fig. 248. Infiltrația ganglionului stelat
1, 2, 3 — direcția acului; 4 — fața superioară a primei coaste; 5 — ganglionul stelat (cervical inferior); 6 — tuberculul lui Chassaignac (C_7)

@RedAbaris 2013

CĂI DE ACCES PE COLOANA VERTEBRALĂ CERVICALĂ

Poate fi abordată prin următoarele căi:

1. **Calea transbucală** pentru abordul anterior al vertebrelor C_1–C_2, prezintă riscul septic inerent traversărilor transbucale. Înainte de incizie, se suturează vălul palatin la bolta palatină. Incizia este trasată sub ligamentul vertebral anterior. Se disecă planurile anatomice, evidențiind procesele articulare C_1–C_2.

2. **Calea anterioară** permite abordul vertebrelor cervicale C_3–C_6. Cel mai adesea se face pe partea dreaptă, înaintea sternocleidomastoidianului. Se pătrunde pînă la mănunchiul jugolocarotidian care este îndepărtat în afară. Se urmărește ramura descendentă a nervului hipoglos, care, de asemenea, este îndepărtat în afară. Se pătrunde în spațiul retrovisceral, esofagul fiind decolat de pe planul rahidian. În acest fel se evidențiază fața anterioară a corpilor vertebrali după incizia fasciei prevertebrale.

3. **Calea retrosternomastoidiană** permite abordarea vertebrelor C_3–C_6, arterei vertebrale și simpaticului cervical.

Bolnavul se află în decubit dorsal, cu un sul sub umeri, în hiperextensie, capul întors de partea opusă. Lobul urechii se suturează la pretragus; incizie verticală de 6 cm. Se ligaturează vena occipitală superficială și vena jugulară externă. Se incizează fascia cervicală superficială înapoia sternocleidomastoidianului. Se palpează tuberculul apofizei transverse a atlasului, la 1 cm sub mastoidă și se degajează fața sa anterioară. Planul muscular rămîne posterior.

4. **Calea posterioară** se realizează printr-o incizie pe linie mediană pînă la apofizele spinoase. Se pătrunde subperiostul. Primele vertebre sînt foarte profunde. Este o cale sîngerîndă.

5. **Cervicosternotomia** (Clauchoix, Binet, Evrard) este o tehnică de pură specialitate.

@RedAbaris 2013

II. Trunchiul: regiuni topografice, căi de acces şi importanţa medicochirurgicală

In acest cadru se diferenţiază regiunile anatomoclinice ale toracelui şi abdomenului.

TORACELE

Este delimitat cranial de o linie ce porneşte de la incizura sternală, se continuă pe claviculă pînă la articulaţia acromioclaviculară şi ajunge posterior la nivelul apofizei spinoase C_7 (proeminente) constituind apertura toracică superioară, iar caudal de o altă linie ce porneşte de la apendicele xifoid, urmează rebordul costal (coasta a *X*-a şi capetele coastelor *XI* şi *XII*) şi se termină la apofiza spinoasă T_{12} formînd apertura toracică inferioară. Delimitarea de membrele toracice este realizată de marginile anterioare şi posterioare ale muşchiului deltoid.

Din punct de vedere anatomochirurgical se diferenţiază regiunile topografice ale peretelui toracic şi cele ale cavităţii toracice (regiunea mediastinală anterioară şi posterioară). Separarea de abdomen este realizată de muşchiul diafragma. În *Atlasul de Anatomie Umană*, vol. II, s-au descris detaliat regiunile cavităţii toracice şi diafragmul.

Pe peretele toracic se observă şi se pot palpa următoarele repere osteomusculare cu importanţă medicochirurgicală:

– anterior, pornind craniocaudal şi mediolateral, se află incizura jugulară, unghiul sternal şi apendicele xifoid (pe linia mediană), clavicula, fosa subclaviculară, rebordul costal (parasternal), articulaţia acromioclaviculară, apofiza caracoidă, şanţul deltopectoral, marginile muşchiului marele pectoral, coastele cu spaţiile intercostale (paramedian). La femeie, între coastele a III-a şi a VII-a se află glanda mamară, cu şanţul intermamar;

– lateral, se observă o linie dinţată constituită de fasciculele de inserţie ale muşchilor dinţat mare şi oblic abdominal extern (linia lui Gerdy);

– posterior se palpează apofizele spinoase ale vertebrelor toracale, marginea vertebrală a omoplatului şi spina omoplatului, coastele cu spaţiile intercostale (sub unghiul omoplatului şi înafara musculaturii sacrospinale). De asemenea, se observă conturul muşchilor marele dorsal, trapez, marele rotund, sacrospinal şi şanţurile vertebrale (fig. 249–252).

@RedAbaris 2013

Fig. 249. Regiunea mediastinului anterior (proiecții)

1 — vîrful plăminului (domul pleural ce depășește clavicula cu 20–25 mm); 2 — trunchiul venos brahiocefalic drept; 3 — v. axilară dreaptă; 4 — v. cavă superioară; 5 — orificiul aortic; 6 — m. diafragm; 7 — orificiul atrioventricular drept; 8 — orificiul atrioventricular stîng; 9 — orificiul arterei pulmonare; 10 — crosa aortei; 11 — traheea; 12 — trunchiul venos brahiocefalic stîng; 13 — v. jugulară internă stîngă

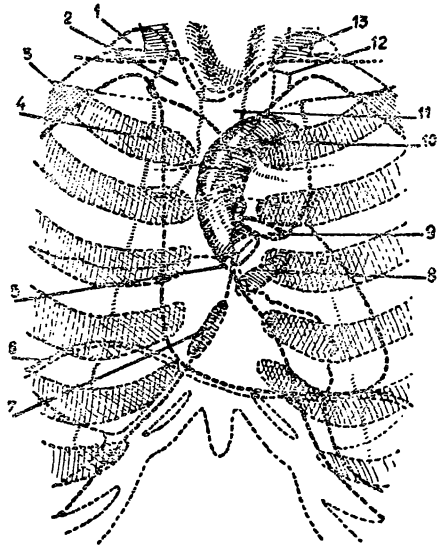

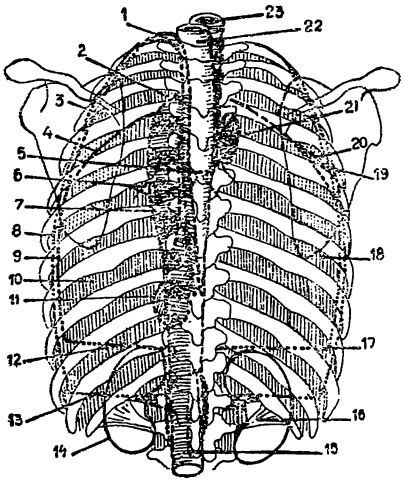

Fig. 250. Regiunea mediastinului posterior (proiecții)

1 — crosa canalului toracic înconjurînd domul pleural stîng; 2 — crosa aortei (deasupra hilului pulmonar stîng); 3 — lobul pulmonar superior stîng; 4 — scizura interlobară; 5 — bifurcația traheei; 6 — bronhia stîngă; 7 — aorta toracică; 8 — limita pleurală; 9 — limita pulmonară; 10 — lobul pulmonar inferior stîng; 11 — orificiul esofagian al mușchiului diafragm; 12 — marginea inferioară a plămînului stîng; 13 — fundul de sac costodiafragmatic stîng; 14 — rinichiul stîng; 15 — cisterna lui Pecquet; 16 — ligamentul lui Henle; 17 — fundul de sac pleural costodiafragmatic drept; 18 — lobul pulmonar inferior drept; 19 — lobul pulmonar mijlociu drept; 20 — scizura interlobară (orizontală); 21 — crosa venei azigos (deasupra hilului pulmonar drept); 22 — esofagul; 23 — traheea cervicală

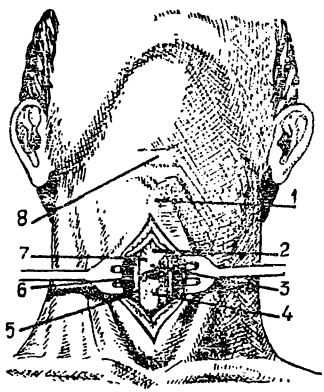

Fig. 251. Traheotomia înaltă

1 — cartilajul tiroid (relief) (mărul lui Adam); 2 — lig. cricotirohioidian; 3 — cartilajul cricoid; 4 — istmul tiroidian; 5 — m. sternotiroidian (relief); 6 — m. sternohioidian; 7 — cartilajul cricotiroidian; 8 — osul hioid (relief)

@RedAbaris 2013

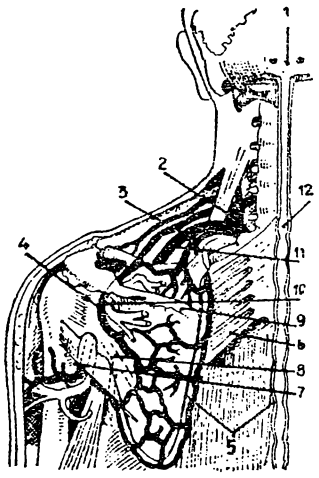

Fig. 252. Regiunea dorsală (plan arterial scapular)

1 — protuberanța occipitală externă; 2 — trunchiul arterial tirebicervicoscapular; 3 — a. scapulară posterioară; 4 — a. suprascapulară; 5 — m. romboid; 6 — m. mic dințat posterosuperior; 7 — patrulaterul humerotricipital (la acest nivel se găsește a. circumflexă humerală posterioară și n. circumflex pentru m. rotund mic și deltoid); 8 — a. subcapsulară; 9 — spina scapulei; 10 — n. suprascapular (pentru m. supraspinos); 11 — a. subclavie; 12 — apofiza spinoasă a vertebrei C_7

Regiunile anatomoclinice ale peretelui toracelui

Se descriu: regiunea mamară *(regio mammalis)*, regiunea vertebrală toracală *(regio vertebralis toracalis)*, regiunea infrascapulară *(regio infrascapularis)*, regiunea scapulară *(regio scapularis)*, regiunea infraclaviculară *(regio infraclavicularis)* și regiunea axilară *(regio axillaris)*; ultimele trei voi fi descrise la membrul toracic.

Regiunea mamară *(regio mammalis)* se găsește descrisă în vol. II al *Atlasului de Anatomia Umană*, fapt pentru care vom aminti numai cîteva date cu aplicabilitate clinică.

Este delimitată de coasta a III-a (cranial), coasta a V-a (caudal), marginea sternală (medial) și marginea axilară (lateral). Ea constituie, împreună cu mușchii pectorali (dispuși profund), o unitate anatomoclinică.

Mamela *(glandula mammae)* își păstrează forma și este menținută în poziție normală datorită constituției sale și prezenței ligamentelor suspensoare ale mamelei *(lig. suspensoria mammae)*.

Se palpează pe planul dur al cutiei toracice (Velpeau) ca o masă omogenă. În cazuri patologice se simt formațiuni dure, încastrate (cancer) sau fluctuente (abcese); fiecare lob mamar poate fi sediul abceselor sau cancerului. Neoplasmele situate în cadranul intern sînt mult mai grave întrucît sînt prinse și vasele limfatice mamare interne, retrocostale, greu de extirpat chirurgical.

În neoplasmele sînului, vasele limfatice perforează marele pectoral și merg pe marginea sa, fapt ce impune extirparea acestui mușchi, odată cu glanda mamară afectată. Aderența glandei la marele pectoral se evidențiază prin semnul lui Tillaux: contracția marelui pectoral imobilizează glanda.

În operația Willy–Meyer–Halstedt pentru cancerul sînului, după dezinserția marelui pectoral, se expun formațiunile axilare, secționîndu-se aponevroza clavicoracoaxilară și apoi tendonul micului pectoral la nivelul apofizei coracoide. Se extirpă masa ganglionară și apoi se îndepărtează sînul împreună cu pectoralii.

Se va acorda atenție nervului marelui dințat (nervul Charles Bell), care trebuie izolat și conservat.

Spațiul interpectoral poate fi sediul colecțiilor septice, care se deschid printr-o incizie paralelă cu marginea inferioară a marelui pectoral.

@RedAbaris 2013

Sub aponevroza, în profunzime, se formează flegmoanele axilare, ce se drenează larg în partea declivă a axilei.

Secționarea sau comprimarea nervului axilar, care inervează deltoidul, determină poralizia acestui mușchi, tradusă clinic prin limitarea abducției membrului toracic și anestezia tegumentelor umărului (se va cerceta sistematic în luxațiile de umăr). Pentru rezolvarea acestor (paralizia nervului axilar) cazuri se indică intervenția chirurgicală care constă în mioplastia cu lambou din marele pectoral sau din trapez (mioplastia deltotrapezopectorală).

Regiunea vertebrală toracală *(regio vertebralis toracalis)* este delimitată, în cele 2/3 craniale, de marginile vertebrale ale omoplaților și în 1/3 caudală de o linie verticală în continuarea acestor margini. Pe linia mediană se află apofizele spinoase ale celor 12 vertebre toracale.

Pielea este groasă, mai puțin mobilă la nivelul apofizelor spinoase. Conține un număr important de glande sudoripare și sebacee.

Țesutul celular subcutanat este mai dezvoltat pe fețele laterale ale apofizelor spinoase și mai ales în porțiunea sa cranială. Conține ramurile posterioare ale arterelor, venelor și nervilor intercostali.

Fascia supeficială acoperă fața posterioară a mușchilor trapez și marele dorsal, continuîndu-se cu fascia toracolombară. Urmează porțiunile corespunzătoare ale celor doi mușchi romboizi, sub care se află mușchiul dințat posterosuperior, ce se continuă distal cu aponevroza interdentată și micul dințat posteroinferior.

În profunzime se găsește o fascie densă care, împreună cu coastele și porțiunile corespunzătoare vertebrale, formează un canal osteofibros pentru mușchii șanțurilor vertebrale.

Coloana vertebrală dorsală poate fi abordată prin una din următoarele căi.

Calea posterioară *(Hibb, Wagner)* este cea mai des folosită atît pentru coloana toracală cît și cea lombară.

Incizia este verticală, centrată pe apofizele spinoase, depășind cu 1–2 vertebre, cranial și caudal, nivelul de operat. Se incizează fascia superficială și ligamentele interspinoase, descoperindu-se virfurile apofizelor spinoase. Se procedează la degajarea șanțurilor paravertebrale, efectuîndu-se o hemostază selectivă (numai a vaselor ce sîngerează abundent). Cu dalta lată se continuă dezinserția subperiostală pînă la apofizele articulare, menajîndu-se vascularizația arterială a mușchilor jgheaburilor vertebrale. Dezinserția se face de jos în sus, hemostaza fiind asigurată prin electrocoagulare și pansament compresiv.

Calea axilară transpleurală este rar folosită, întrucît poate fi urmată de complicații mediastinale și pleuropulmonare.

Incizia, lungă de 15 cm, oblică în jos și înainte, pornește de la marginea externă a marelui dorsal, la marele pectoral (șanțul submamar). După îndepărtarea celor doi mușchi, protejîndu-se nervul Charles Bell și nervul marelui dorsal, se incizează fibrele posterioare și inferioare ale marelui pectoral. Se ligaturează ramurile mamarei externe și se face toracotomia în spațiul trei intercostal. Se aplică depărtătorul Finochietto, se îndepărtează în jos și înainte domul pleural, se incizează pleura mediastinală, intre de lanțul simpatic, și se evidențiază corpii vertebrali. Permite accesul chirurgical pe primele trei vertebre toracale.

Calea axilară transendotoracică este, de asemenea, rara folosită. Incizia este paralelă cu spațiul intercostal respectiv, începînd de la linia axilară anterioară pînă la două lațuri de deget înapoia liniei axilare mediane. După secționarea pielei și efectuarea hemostazei se evidențiază fie trapezul, fie marele dorsal (în raport de nivelul inciziei). Secțiunea marelui dorsal se va face pe 2/3 din grosimea sa, fapt ce permite descoperirea pediculilor vasculari, care se ligaturează. Trapezul se secționează, de asemenea, în două planuri, pentru a putea realiza o bună hemostază. Pentru abordul vertebrelor, distal de coasta a VII-a, se secționează și dințatul posterior și inferior. Proximal de coasta a V-a, omoplatul va fi îndepărtat și se vor secționa romboidul și marele dințat. Se aplică depărtătorul Finochietto, se incizează fascia endotoracică și se evidențiază corpurile vertebrale.

@RedAbaris 2013

Costotransversectomia tip Ménard este o cale extrapleurală, prin care se secționează subperiostal coasta la circa 8 cm de apofiza transversă. Se incizează ligamentele costotransversale, după care se decolează în continuare în jurul coastei, fără a leza nervii intercostali. Se ligaturează vasele intercostale și se face secționarea coastelor la 5–8 cm de tuberozitatea posterioară.

Cauchoix și Benassy procedează la dezarticulația coastelor.

Toracofrenolombotomia anterolaterală este o tehnică foarte laborioasă și extrem de rar folosită.

Regiunea infrascapulară *(regio infrascapularis)* este delimitată de două linii orizontale paralele ce trec prin vîrful scapulei (cranial) și sub coasta a XII-a (caudal) și alte două linii verticale ce trec prin unghiul intern al omoplatului (medial) și de-a lungul liniei axilare mijlocii (lateral).

Pielea este suplă, elastică, mobilă pe planurile profunde și conține glande sebacee și sudoripare.

În țesutul celular subcutanat se află ramurile vaselor și nervilor intercostali. Urmează fascia superficială și fascia proprie care formează teaca mușchiului marele dorsal.

În continuare se găsește dințatul posterosuperior. Între cele două straturi musculare este artera subscapulară și ramuri din nervul toracodorsal.

Planul profund este alcătuit din ultimele cinci coaste și spațiile intercostale.

La acest nivel se efectuează toracenteza și toracotomia *(Atlas de Anatomie Umană*, vol. II).

ABDOMENUL

Este delimitat cranial de o linie curbă ce pornește de la apendicele xifoid, merge pe rebordul costal, coasta a XII-a pînă la apofiza spinoasă T_{12}, iar caudal, de o altă linie ce pleacă de la simfiza pubiană, se continuă pe arcadele inghinale, pe creasta oaselor iliace pînă la șanțul interfesier.

Din punct de vedere anatomochirurgical se diferențiază regiunile topografice ale peretelui abdominal și ale cavității abdominale, ultimele descrise în *Atlasul de Anatomie Umană* vol. II. (M. Ifrim și Gh. Niculescu).

Pe peretele abdominal se observă și se palpează următoarele repere osteomusculare cu importanță medicochirurgicală:

– în porțiunea anterosuperioară, apendicele xifoid, rebordul costal cu coasta a X-a, extremitățile anterioare ale coastelor a XI-a și a XII-a;

– în porțiunea anteroinferioară, simfiza pubiană, spina pubisului și spinele iliace anterosuperioare;

– pe fața anterioară a abdomenului, la contracția peretelui, se reliefează mușchii drepți abdominali și fasciculele de contracție ale oblicului extern;

– pe fața posterioară, apofizele spinoase ale vertebrelor lombare, creasta iliacă, spina iliacă posterosuperiară și masa musculară sacrolombară.

Din punct de vedere anatomoclinic se diferențiază regiuni topografice ale peretelui abdominal anterior și ale peretelui posterior (regiunea lombară) (fig. 253–254).

@RedAbaris 2013

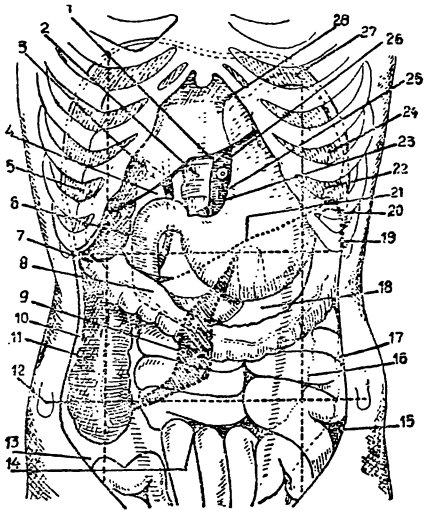

Fig. 253. Regiunea abdominală (topografie clinică)

1 — ficatul; 2 — vertebra toracală; 3 — vezicula și căile biliare; 4 — epigastrul; 5 — hipocondrul drept; 6 — porțiunea a 2-a a duodenului și deschiderea canalului coledoc; 7 — unghiul hepatic al colonului; 8 — colonul transvers; 9 — rădăcina mezenterului; 10 — flancul drept; 11 — colonul ascendent; 12 — linia biliacă; 13 — fosa iliacă dreaptă; 14 — hipogastrul; 15 — fosa iliacă stîngă; 16 — colonul descendent; 17 — flancul stîng; 18 — ombilicul; 19 — rebordul costal; 20 — hipocondrul stîng; 21 — rădăcina mezocolonului transvers; 22 — curbura mare a stomacului; 23 — curbura mică a stomacului; 24 — splina; 25 — aorta abdominală; 26 — trunchiul celiac; 27 — tuberozitatea mare a stomacului; 28 — orificiul esofagian

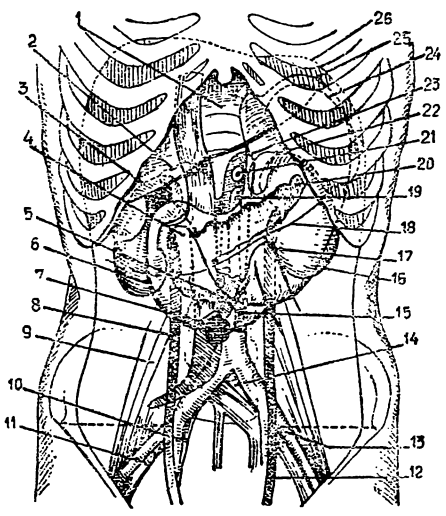

Fig. 254. Regiunea abdominală (raporturi viscerale profunde)

1 — vertebra T_{10}; 2 — glanda suprarenală dreaptă; 3 — rinichiul drept; 4 — capul pancreasului; 5 — pancreasul; 6 — cadrul duodenal; 7 — ombilicul; 8 — ureterul drept (porțiunea abdominală); 9 — m. psoas; 10 — vasele hipogastrice; 11 — vasele iliace externe; 12 — ureterul pelvin; 13 — punctul ureteral (pe linia bilială la unirea treimii externe cu treimea mijlocie); 14 — vertebra L_5; 15 — a. mezenterică inferioară (sub porțiunea a 3-a a duodenului); 16 — rinichiul stîng; 17 — unghiul duodenojejunal; 18 — rădăcina mezocolonului transvers; 19 — a. mezenterică superioară; 20 — coada pancreasului; 21 — trunchiul celiac; 22 — glanda suprarenală; 23 — trunchiul celiac; 24 — splina; 25 — stomacul; 26 — ficatul

Regiunile anatomoclinice ale peretelui abdominal anterior

Delimitarea acestor regiuni se obține prin trasarea a patru linii, două orizontale și două verticale:

— linia orizontală superioară unește capetele anterioare ale coastelor zece din dreapta și stînga;

— linia orizontală inferioară unește spinele iliace anterosuperioare. Drept urmare se formează trei zone: epigastrul, mezogastrul și hipogastrul;

— linia verticală dreaptă și cea stîngă unesc — de fiecare parte — extremitatea anterioară a coastei a X-a cu spina pubiană. Ea corespunde marginilor laterale ale mușchiului drept abdominal. Din combinarea celor patru linii rezultă următoarele nouă regiuni, pe care le vom descrie în continuare.

Regiunea epigastrică *(regio epigastrica)*, situată median, este delimitată cranial de apendicele xifoid și rebordul costal, iar distal de linia care unește capetele celei de a X-a perechi de coaste. La acest nivel se proiectează ficatul (cea mai mare parte a lobului drept și o parte din lobul stîng), vezicula biliară, stomacul (o parte din corp și antru), jumătate din

@RedAbaris 2013

prima porțiune a duodenului, unghiul duodenojejunal, splina (o porțiune), plexul solar.

Pielea este subțire, mobilă și extensibilă. În țesutul celular adipos subcutanat se află ramuri ale arterelor epigastrice superioară și inferioară ce provin din profunzime, perforînd straturile supraiacente, o bogată rețea venoasă, formată din ramuri din vena toracoepigastrică ce se varsă în vena toracică laterală, vase limfatice și nervi cutanați (intercostali VII, VIII și IX).

Fascia superficială se dedublează deseori în partea sa inferioară, conținînd, între cele două foițe ale sale, țesut adipos.

Stratul musculoaponevrotic este format din mușchii drepți ai abdomenului, care în această regiune prezintă 1–2 inserții tendinoase intim aderente la peretele anterior al tecii musculare. În caz de plăgi sau contuzii ale peretelui abdominal se formează hematoame ce se pot infecta și care sînt limitate în spațiul dintre două inserții tendinoase.

La acest nivel, peretele anterior al tecii dreptului abdominal este format de aponevroza oblicului extern și foița anterioară a dedublării aponevrozei oblicului intern, iar cel posterior din foița posterioară a oblicului intern și aponevroza transversului abdominal.

Pe linia mediană se constituie o formațiune tendinoasă puternică prin încrucișarea fibrelor celor trei mușchi lați ai abdomenului (linia albă) și care se întinde de la xifoid, unde participă la formarea membranei sternale și pînă la pubis, fiind mai largă spre apendicele xifoid.

Pe peretele posterior al tecii dreptului abdominal se află o arteră relativ voluminoasă, artera epigastrică superioară, continuare a arterei mamare interne ce se anastomozează cu ramuri din arterele intercostale inferioare și cu artera epigastrică inferioară, ce provine din artera iliacă externă.

Fascia transversală este o porțiune din fascia endoabdominală și aderă la foița posterioară a tecii dreptului abdominal și la linia albă.

Țesutul celular preperitoneal desparte fascia transversală de peritoneu, fiind mai dezvoltat la adult și sexul feminin. El este aderent la foița parietală peritoneală.

Raporturile lobului drept al ficatului cu peretele abdominal explică ușurința punctiilor-bioptice Fiessinger și Chiray, necesare în diagnosticarea anumitor afecțiuni hepatice (ciroză, cancer etc.).

Pe linia mediană se efectuează laparotomiile supraombilicale care se trasează puțin la stînga acestei linii pentru a respecta integritatea ligamentului rotund.

Prin micile orificii din aponevroză pot pătrunde porțiuni din țesutul adipos preperitoneal, formînd lipoame preperitoneale sau chiar hernii ale liniei albe. Cele mai frecvente sînt cele epigastrice și mai rar juxtaombilicale (la circa 2 cm de ombilic). Sînt destul de dureroase, putînd fi confundate cu crizele de ulcer gastroduodenal.

Regiunea ombilicală *(regio ombilicalis)*, situată median, între regiunea epigastrică (proximal) și hipogastrică (distal) este delimitată de liniile orizontale și verticale amintite anterior.

La acest nivel se proiectează marea curbură a stomacului, colonul transvers, marele epiploon, ansele jejunale și ileale, aorta, vena cavă inferioară și o parte din rinichiul drept. În centrul regiunii se află ombilicul *(umbilicum)*, ce corespunde posterior, la adult, corpului vertebrei L_4 sau discului intervertebral L_4–L_5, iar intraabdominal, locului de bifurcație al aortei și de constituire a venei cave inferioare. Pielea este subțire și intim aderentă la inelul ombilical (orificiu al liniei albe).

@RedAbaris 2013

Țesutul celular subcutanat este mai bine dezvoltat în porțiunile laterale ale regiunii, în care se găsesc ramuri arteriale (din arterele epigastrice), venoase și limfatice.

Fascia superficială acoperă peretele anterior al tecii dreptului abdominal, cu excepția ombilicului, unde ea aderă la inelul ombilical.

Venele din jurul ombilicului (ramuri din venele subcutanate abdominale anterioare) se varsă în vena paraombilicală care, sub forma unei vene unice sau a unor trunchiuri venoase se varsă în vena portă urmînd traiectul ligamentului rotund al ficatului. În acest fel, se realizează o anastomoză directă între vena portă și venele femurală și axilară, adică între sistemul venei porte și sistemul venelor cave inferioară și superioară. Această dispoziție explică mărirea de volum a acestor vene în cazul comprimării de către o tumoră a venei cave inferioare sau venei porte, fapt tradus clinic prin apariția, pe peretele abdominal, a unui desen caracteristic, denumit „capul de meduză" (semn de hipertensiune portală).

Stratul muscular este alcătuit din mușchii drepți abdominali. Aponevrozele celor trei mușchi laterali ai abdomenului se comportă la fel ca și în regiunea epigastrică. La circa 5–6 cm sub ombilic aponevrozele celor trei mușchi trec anterior, constituind o teacă puternică, în timp ce posterior se află numai fascia transversală. La locul unde dispoziția aponevrotică a celor trei mușchi lați ai abdomenului este modificată, se formează o linie semilunară – linia semicirculară a lui Douglas.

Linia albă se lărgește în dreptul ombilicului, ajungînd la o lățime de 2–2,5 cm în centrul regiunii ombilicale unde prezintă un orificiu, denumit inelul ombilical, care atunci cînd se mărește generează hernia ombilicală.

În regiunea ombilicală, fascia transversă este mai îngroșată și poartă denumirea de fascia ombilicală.

Țesutul celular preperitoneal lipsește în dreptul ombilicului, fiind bine reprezentat pe părțile laterale. În acest strat se află artera epigastrică inferioară (ramură din artera iliacă), care se anastomozează la nivelul ombilicului cu ramurile terminale din artera epigastrică superioară.

Foița parietală peritoneală este ultimul element anatomic al peretelui. Privind de pe fața intracavitară, spre inelul ombilical vin patru cordoane de țesut conjunctiv: ligamentul rotund al ficatului ce reprezintă vena ombilicală obstruată (dispus cranial și spre dreapta), ligamentul vezicoombilical median, ce reprezintă uraca obstruată (dispus caudal și pe linia mediană) și cele două ligamente vezicoombilicale laterale, formate din obliterarea arterelor ombilicale (așezate caudal și lateral).

La embrion și făt, cordonul ombilical asigură prin placentă legătura cu organismul matern. În constituția cordonului intra: canalul vitelin, canalul alantoidian, cele două artere ombilicale și vena ombilicală, care se obstruează după naștere, odată cu ligatura cordonului. Persistența, după naștere, a canalului alantoidian produce fistula urinară a uracăi (miros de urină la nivelul ombilicului). Din arterele ombilicale rămîne permeabil numai segmentul lor proximal, de unde pornesc arterele vezicale superioare. Între aceste formațiuni se constituie fascia ombilicoprevezicală. Persistența unei porțiuni permeabilă din vena ombilicală poartă numele de vena lui Burow (venă portă accesorie). Ligamentul rotund a fost folosit de Dimitrie Burlui în intervențiile reparatorii pe ficat. Persistența canalului vitelin este o gravă anomalie, deseori urmată de exitus, la fel ca și aplazia congenitală a peretelui abdominal ce determină hernii congenitale de tip embrionar.

Regiunea hipogastrică sau pubiană *(regio pubica)*, situată median, se află sub regiunea hipogastrică și este delimitată lateral de mar-

@RedAbaris 2013

ginile externe ale mușchilor drepți abdominali, care o separă de regiunile inghinale respective. În această regiune se proiectează vezica urinară atunci cînd este plină, ansele intestinului subțire, o parte din colonul sigmoid (partea sa terminală) și uterul gravid la femeie, începînd cu luna a IV-a.

Pielea, mai groasă și mai puțin mobilă, este acoperită cu păr, la bărbați în totalitate și la femeie numai pînă la nivelul șanțului suprapubian (*crines* la femeie și *pubes* la bărbat), prezentînd numeroase glande sudoripare și sebacee ce se pot infecta și genera furuncule și flegmoane, uneori de o gravitate mare, dacă se propagă spre profunzime sau în trigonul urogenital.

Țesutul celuloadipos este dezvoltat în partea inferioară a regiunii (porțiunea muntelui Venerei) fiind străbătut de ramuri din arterele și venele epigastrică inferioară și rușinoasă externă și filete nervoase (din nervii ilioinghinal și iliohipogastric).

Fascia superficială împreună cu fibre aponevrotice din linia albă formează ligamentul suspensor al penisului sau ligamentul suspensor al clitorisului, bogat în țesut elastic. Este aderentă la piele prin retinacule cutanate.

Urmează stratul musculoaponevrotic alcătuit din teaca drepților abdominali și mușchii piramidali. Linia albă, deși mai îngustă, totuși este mai groasă și rezistentă, întrucît la constituirea sa participă o prelungire din fascia transversală ce o separă de spațiile suprapubiene. Spațiul suprapubian comunică în sus cu spațiul retromuscular și în jos cu spațiul retropubian, fapt ce explică difuzarea hematoamelor și flegmoanelor.

Sub fascia transversală se găsește spațiul preperitoneal unde se află fascia ombilicoprevezicală, cu uraca și ligamentele ombilicovezicale.

După îndepărtarea acestor formațiuni apare simfiza pubiană cu ligamentul pubian, situat proximal și ligamentul arcuat subpubian. Înapoia simfizei este spațiul prevezical cu aponevroza ombilicoprevezicală și plexul venos Santorini.

Regiunile hipocondrice dreaptă *(regio hypocondrica dextra)* **și stîngă** *(regio hypocondrice sinistra)* sînt descrise împreună, avînd aceeași constituție anatomotopografică, fiind delimitate de regiunile mamară și axilară (proximal), sternală și epigastrică (medial) și regiunile laterale ale abdomenului (distal).

Prin aceste regiuni sînt abordate organele intraabdominale, ficat, stomac și splină. Formațiunile anatomice constitutive sînt descrise în *Atlasul de Anatomie Umană*.

Regiunile abdominale laterale dreaptă *(regio lateralis dextra abdominis)* **și stîngă** *(regio lateralis sinistra abdominis)* sînt delimitate de linii orizontale care unesc, proximal, capetele celei de a X-a perechi de coaste și, distal, cele două spine iliace anterosuperioare și de două linii verticale, una corespunzînd liniei axilare mijlocie (externă) și alta liniei care unește punctul inferior al coastei a X-a cu spino pubisului de aceeași parte (intern).

Țesutul adipos este mai dezvoltat în porțiunile inferioare, unde fascia transversală se dedublează, foița profundă luînd denumirea de lama lui Thompson. În țesutul subcutanat se găsesc ramuri din arterele intercostale inferioare și lombare, care se anastomozează, în sus, cu artera epigastrică superioară și în jos, cu artera epigastrică inferioară și circumflexa iliacă

@RedAbaris 2013

superficială. Venele urmează traiectul arterelor, iar filetele nervoase provin din nervii intercostali inferiori (IX, X, XI şi XII).

Stratul muscular este alcătuit din cei trei muşchi laţi ai abdomenului: oblic extern, oblic intern şi transvers, care la nivelul marginii externe a dreptului abdominal formează teaca dreptului, aşa după cum s-a arătat anterior. Muşchiul transvers al abdomenului se continuă spre linia mediană cu un tendon larg, ce îmbracă forma unei linii convexe denumită linia semilunară a lui Spiegel, ce este străbătută de mici orificii vasculonervoase, care – atunci cînd se lărgesc – devin locuri de producere al herniilor liniei lui Spiegel.

Sub fascia transversală se află vasele şi nervii profunzi şi vase limfatice dispuse perivascular, în lungul vaselor intercostale şi lombare.

Căi de abord anterolaterale pe cavitatea abdominală (fig. 255—260).

În raport de indicaţia chirurgicală, şi ţinînd seama de datele anatomotopografice se pot efectua următoarele căi de acces:

– laparotomia mediană prin linia albă, supraombilicală, subombilicală sau supra- şi subombilicală;

– laparotomia paramediană prin teaca dreptului abdominal (Jalaguier);

– laparotomia laterală chiar la marginea tecii dreptului abdominal (Walther–Kocher);

– laparotomia laterală oblică fie transmuscular, fie prin disocierea fibrelor musculare;

– incizia în baionetă tip Kehr (pe căile biliare);

– incizia oblică tip Lecène şi Deniker;

– incizia transversală tip Bazy.

Regiunile inghinale *(regio inguinalis)* dreaptă şi stîngă, impropriu denumite fosa iliacă dreaptă şi stîngă, sînt delimitate fiecare, proximal, de linia orizontală inferioară care le limitează de flancul respectiv, medial, de marginea externă a dreptului abdominal, care le desparte de regiunea hipogastrică şi distal de plica inghinală care le separă de trigonul femural. Este sediul unde se produc herniile inghinale, localizările cele mai frecvente în cadrul herniilor peretelui abdominal.

Pielea este acoperită de păr şi conţine numeroase glande sebacee şi sudoripare.

Stratul celular subcutanat ca şi fascia superficială au o dispoziţie identică cu cea descrisă la regiunea laterală a abdomenului. În acest strat se găsesc ramuri ale arterelor epigastrică superficială, ruşinoasă externă, circumflexă iliacă superficială, ale venelor omonime şi filete din nervii ilioinghinal şi iliohipogastric.

Fibrele aponevrozei oblicului extern, în porţiunea lor inferioară, formează un jghiab, denumit ligamentul lui Poupart. La nivelul simfizei pubiene acest ligament se bifurcă, prezentînd două inserţii: pilierul superior (mai mare), ce se fixează pe simfiza pubiană şi pilierul inferior, ce se inseră pe spina pubelui. O parte din fibre merg în sus şi medial, formînd ligamentul lui Colles. Între cei doi pilieri, fibrele oblicului extern, de partea opusă, sînt dispuse transversal, luînd denumirea de fibrele intercolumnare. Se formează astfel un inel aponevrotic, denumit inelul inguinal extern sau subcutanat.

De la ligamentul lui Colles pornesc fibre care alcătuiesc ligamentul lui Gimbernat şi care delimitează, pe dinăuntru, orificiul intern al canalului inghinal.

Marginile inferioare ale muşchilor oblic intern şi transvers, se unesc şi alcătuiesc peretele superior al canalului inghinal. Fascia transversală

@RedAbaris 2013

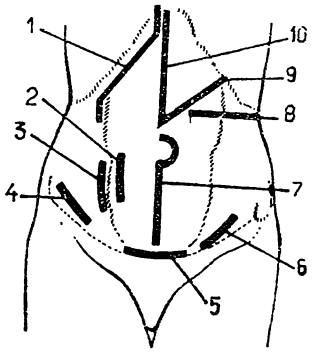

Fig. 255. Căi de abordare ale cavității abdominale

1 — calea în baionetă Kehr (în colecistectomii); 2 — paramediană (Bolaquier); 3 — laterală (în apendicectomii); 4 — calea lui Roux (sub peritoneală — drenaj de abcese apendiculare); 5 — transversală (Pfemnister); 6 — inghinală; 7 — mediană subombilicală; 8 — transversală (Bazy) (nefrectomii); 9 — calea Lecène și Deniker; 10 — mediană supraombilicală

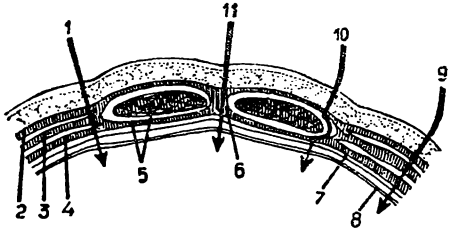

Fig. 256. Planurile străbătute în diferite căi de acces abdominale

1 — laparatomie laterală; 2 — m. marele oblic; 3 — m. mic oblic; 4 — m. transvers; 5 — m. drept abdominal și teaca sa; 6 — linia albă; 7 — fascia transversalis; 8 — peritoneul; 9 — laparatomie laterală oblică; 10 — laparatomie paramediană; 11 — laparatomie mediană

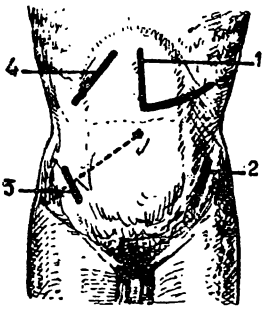

Fig. 257. Căi de abordare anterolaterală a cavității abdominale

1 — incizie angulară în regiunea hipocondrului sting, pentru evidențierea splinei; 2 — incizie oblică în fosa iliacă stîngă pentru descoperirea sigmoidului; 3 — incizie Mc Burney pentru apendice și cec; 4 — incizie oblică în hipocondrul drept pentru descoperirea vezicii biliare

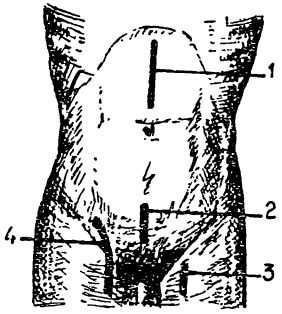

Fig. 258. Căi de abordare a cavității abdominale

1 — laparotomie mediană supraombilicală pentru descoperirea organelor supramezocolice; 2 — incizie suprapubiană pentru descoperirea vezicii urinare; 3 — incizie pentru descoperirea herniei femurale; 4 — incizie combinată pentru hernia femurală

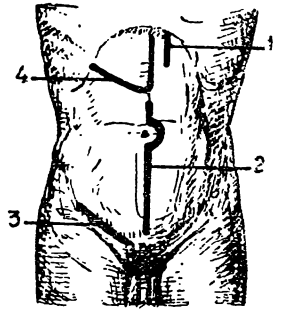

Fig. 259. Căi de abordare a cavității abdominale

1 — incizie supraombilicală transrectală stîngă; 2 — incizie supra- și subombilicală mediană pentru descoperirea organelor intraabdominale; 3 — incizie oblică deasupra lig. inghinal pentru hernia inghinală; 4 — incizie angulară în hipocondrul drept pentru evidențierea ficatului și vezicii biliare

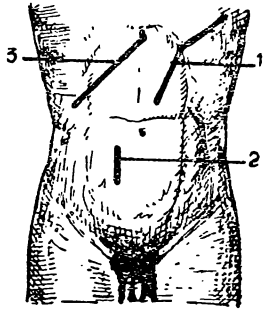

Fig. 260. Căi de abordare a cavității abdominale

1 — toracolaparatomie cu secționarea diafragmului pentru descoperirea organelor toracale inferioare și abdominale supramezocolice; 2 — incizie subombilicală pararectală dreaptă; 3 — incizie oblică sub rebordul costal drept pentru descoperirea vezicii biliare

@RedAbaris 2013

reprezintă planul profund al canalului inghinal. Fibrele sale îngroşate iau parte la alcătuirea orificiului inghinal profund (fig. 261–265).

Din cele expuse rezultă cei patru pereţi ai canalului inghinal: anterior – aponevroza oblicului extern, posterior – fascia transversă, superior – marginile inferioare ale oblicilor intern şi transvers, inferior – ligamentul lui Poupart şi cele două orificii ale sale, extern sau subcutanat şi intern sau abdominal.

În interiorul canalului inghinal se află cordonul spermatic format din canalul deferent, artera deferenţială (din artera vezicală inferioară), arte-

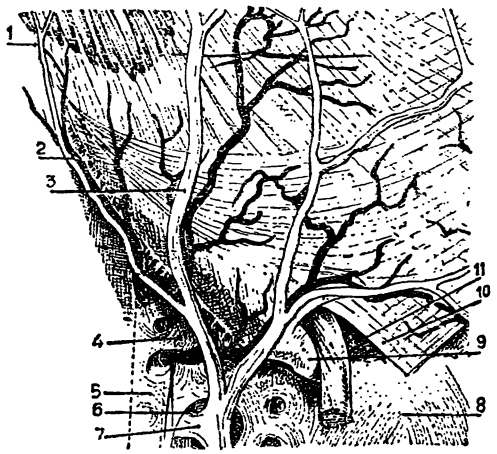

Fig. 261. Regiunea inghinală (plan subcutanat)

1 – spina iliacă anterosuperioară; 2 – a. circumflexă iliacă superficială; 3 – vene subcutanate abdominale; 4 – fascia cribriformă; 5 – a. femurală; 6 – v. femurală; 7 – fosa ovală şi crosa v. safene interne; 8 – simfiza pubiană; 9 – pilierul extern (crus laterale) al inelului inghinal superficial; 10 – pilierul intern (crus mediale) al inelului inghinal superficial; 11 – pilierul posterior (crus posterior) al inelului inghinal superficial (fig. Collessi)

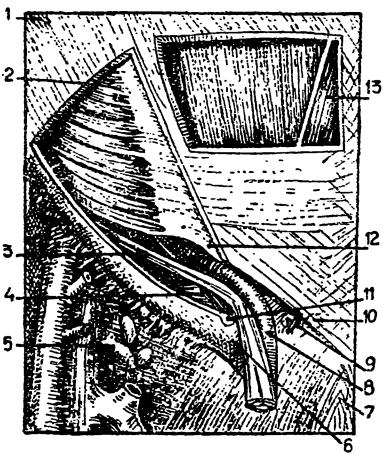

Fig. 262. Regiunea inghinală (planul muşchiului mic oblic)

1 – m. oblic mare; 2 – aponevroza m. oblic mare secţionată şi se vede m. mic oblic; **3 – m. cremaster; 4 – inserţia ligamentului Gimbernat pe ligamentul lui Cooper; 5 – fascia femurală; 6 – spina pubisului; 7 – simfiza pubiană; 8 – cordonul spermatic; 9 – crus posterior; 10 – crus mediale; 11 – crus laterale; 12 – tendonul conjunct; 13 – m. piramidal**

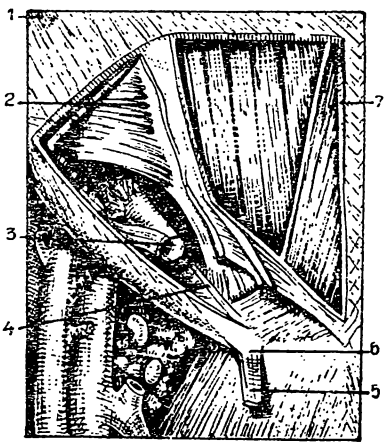

Fig. 263. Regiunea inghinală (planul muşchiului transvers)

1 – m. oblic mare; 2 – m. mic oblic rezecat parţial; se vede m. transvers şi tendonul său inserat parţial pe lig. Cooper; 3 – cordonul spermatic rezecat în canalul inghinal; 4 – ligamentul Cooper; 5 – m. cremaster; 6 – spina pubisului (inserţia crus laterale); 7 – m. piramidal

@RedAbaris 2013

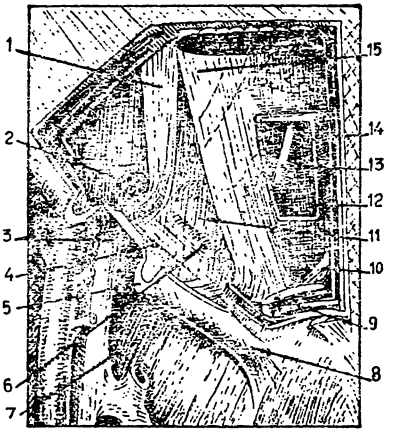

Fig. 264. Regiunea inghinală (planul fasciei transversalis)

1 — ligamentul lui Hesselbach (de la partea externă a arcadei lui Douglas, înconjoară medial orificiul inghinal intern și se inseră pe marginea internă a arcadei crurale); 2 — fascia transversalis secționată; se văd elementele cordonului spermatic ce pătrund în canalul inghinal; 3 — vasele epigastrice între fascia transversalis și peritoneu (spațiul Bogros); 4 — fascia transversalis; 5 — arcada crurală; 6 — a. supraptubiană; 7 — m. pectineu; 8 — spina pubisului; 9 — m. drept abdominal (tendonul inferior); 10 — reflexia liniei albe; 11 — faseta externă (punct herniar); 12 — țesut celular subperitoneal; 13 — cordonul fibros al arterei ombilicale; 14 — peritoneul parietal văzut după secționarea fasciei transversalis; 15 — ligamentul Henle (porțiune reflectată a fasciei transversale inserată superior pe marginea inferioară a arcadei Douglas iar în jos pe marginea pubisului)

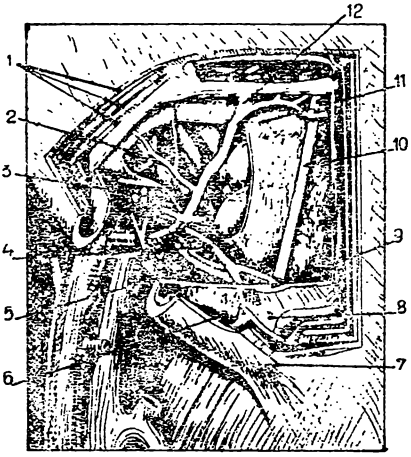

Fig. 265. Regiunea inghinală (planul peritoneal)

1 — m. oblic mare, mic și transvers secționați; 2 — cecul și apendicele; 3 — artera spermatică; 4 — ram anastomotic al a. epigastrice cu artera obturatoare; 5 — ligamentul Cooper; 6 — ligamentul Gimbernat (porțiunea terminală a arcadei crurale reflectată înspre posterior ce se inseră pe creasta pectineală în lungul spinei pubisului); 7 — crus laterale; 8 — cavum supraptubicum între dreptul abdominal și fascia transversalis; 9 — ligamentul Henle; 10 — a. ombilicală obliterată; 11 — peritoneul parietal sectionat; se vede cavitatea peritoneală; 12 — vasele epigastrice pătrunzînd în teaca mușchiului drept abdominal

rele și venele spermatice, plexul venos pampiniform, nervul spermatic intern și nervul spermatic extern.

Migrarea testiculului din regiunea lombară spre regiunea scrotală determină constituirea canalului peritoneovaginal. În absența obstrucării sale, se formează herniile congenitale.

Peretele abdominal anterior, privit pe fața sa internă, în porțiunea inferioară, prezintă tracturile conjunctive descrise și care formează între ele următoarele fosete perechi: foseta supravezicală între ligamentul vezicoombilical median (uraca) și ligamentul vezicoombilical lateral (artera ombilicală obliterală) foseta inghinală internă între ligamentul vezicoombilical lateral și plica epigastrică și foseta inghinală laterală, în afara plicii epigastrice (determinată de artera epigastrică). La nivelul fosetei inghinale laterale se află orificiul intern al canalului inghinal, locul pe unde se constituie herniile inghinale externe. La nivelul fosetei inghinale interne se formează herniile directe.

Regiunile anatomoclinice ale peretelui abdominal posterior

Regiunea lombară (*regio lumbalis*) constituie peretele posterior abdominal, ce se întinde în profunzime pînă la fascia endoabdominală.

@RedAbaris 2013

În această regiune se observă şi se pot palpa următoarele repere osteomusculare: coasta a XII-a, apofizele spinoase ale vertebrelor lombare, creasta iliacă şi masa sacrolombară.

Linia verticală, trasată pe marginea externă a masei sacrolombare, împarte regiunea lombară într-o porţiune internă – regiunea lombară medială, şi alta externă – regiunea lombară laterală.

Regiunea lombară medială (internă) are importanţă medicochirurgicală. Pielea este groasă, puţin mobilă, iar ţesutul celular subcutanat slab dezvoltat, conţinînd ramurile posterioare ale arterelor lombare, circumflexă iliacă superficiale, ramuri venoase şi filete ale nervilor intercostali (XI şi XII).

Urmează fascia dorsală superficială, sub care, în partea sa inferioară, se află ţesutul adipos lombofesier ce acoperă muşchiul marele dorsal.

Masa musculară sacrolombară este inclusă între foiţa superficială şi cea profundă a fasciei lombodorsale. În partea sa proximală, foiţa profundă a fasciei se îngroaşe şi alcătuieşte ligamentul costolombar (costotransvers), dispus între apofiza transversă a vertebrei L_1 şi ultimele coaste. Acest ligament este secţionat în cursul lombotomiei, pentru intervenţiile chirurgicale pe rinichi. Ligamentul iliolombar face legătura între creasta iliacă şi spina iliacă posterosuperioară.

Masa sacrolombară este inervată de ramurile dorsale ale nervilor lombari, care, după ce perforează foiţa superficială a fasciei lombodorsale, inervează pielea regiunii lombare vascularizată de ramurile posterioare ale arterelor lombare. Venele lombare merg spre vena cavă inferioară sau spre vena lombară ascendentă.

Muşchiul psoas şi muşchiul patratul lombelor, ce se află mai în profunzime, sînt acoperiţi de fascia psoasului şi patratului lombelor, dependente de foiţa profundă a fasciei lombodorsale, reprezentînd o parte din fascia endoabdominală ce formează, în porţiunea sa proximală, ligamentul arcuat al lui Haller. Fascia psoasului trece pe muşchiul iliac, alcătuindu-i o fascie proprie. În acest fel se constituie baza osteofibroasă ce porneşte de pe marginile strîmtorii mijlocii a pelvisului şi de pe buza internă a crestei iliace, pînă la micul trohanter, unde se inseră psoas-iliacul. Această loje serveşte drept cale de fuzare a abceselor osifluente în morbul lui Pott (tuberculoza coloanei vertebrale) (fig. 266–272).

Invervaţia este dată de plexul lombosacrat, dispus între psoas şi iliac.

Căi de acces pe coloana lombară

1. *Calea anterioară transperitoneală* se face prin laparotomie sub- şi supraombilicală. Se incizează peritoneul parietal prevertebral fie sub bifurcaţia aortei, fie lateral de ea, în stînga, în raport de nivelul dorit. Se va da atenţie vaselor lombare şi ganglionilor simpatici, care nu trebuie lezaţi.

2. *Calea anterolaterală* sau lombotomia retroperitoneală începe la două laturi de deget înăuntrul şi deasupra spinei iliace anterosuperioare, aproape de marginea externă a dreptului, urmează marginea inferioară a coastei a XII-a şi ajunge în unghiul costolombar. Se incizează muşchii laţi ai abdomenului în lungul fibrelor lor şi se pătrunde retroperitoneal. Se evidenţiază marginea internă a psoasului şi se descoperă corpii vertebrali.

3. *Calea transiliacă Robert Judet* se efectuează printr-o incizie verticală, ce începe la 10–12 cm deasupra crestei iliace, merge pe marginea externă a masei sacrolombare, pentru a se termina la 15 cm sub creasta iliacă.

Se descoperă marele fesier, care se deperiostează pentru a descoperi capsula posterioară a articulaţiei sacroiliace, se secţionează aripa iliacă şi se pătrunde în bazin.

4. *Calea subpleuroretroperitoneală (Watkins, Wiltse, Rombold)* se face printr-o incizie laterală de masa musculară paraspinală, longitudinală, pînă la creasta iliacă. Se

@RedAbaris 2013

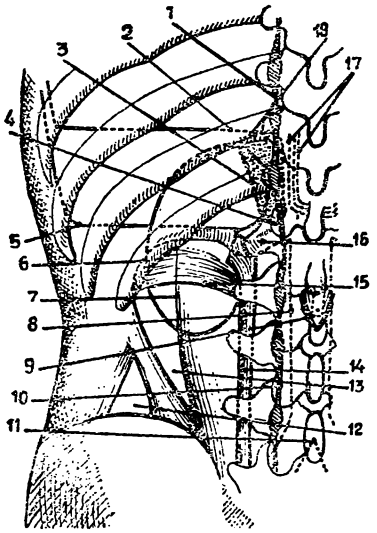

Fig. 266. Regiunea lombară (proiecţii)

1 — lanţul simpatic toracic; 2 — marginea inferioară a plămînului stîng; 3 — glanda suprarenală; 4 — orificiul diafragmatic al simpaticului; 5 — fundul de sac costodiafragmatic stîng; 6 — rinichiul stîng; 7 — marginea externă a masei comune musculare; 8 — aorta abdominală; 9 — conul medular; 10 — lanţul simpatic abdominal; 11 — bifurcaţia aortei; 12 — triunghiul lui L. L. Petit; 13 — spaţiul lui Grynfeld; 14 — ureterul stîng; 15 — lig. lui Henle; 16 — a. renală; 17 — nervul marele şi micul splenhnic şi orificiul lor diafragmatic; 18 — glanda suprarenală dreaptă

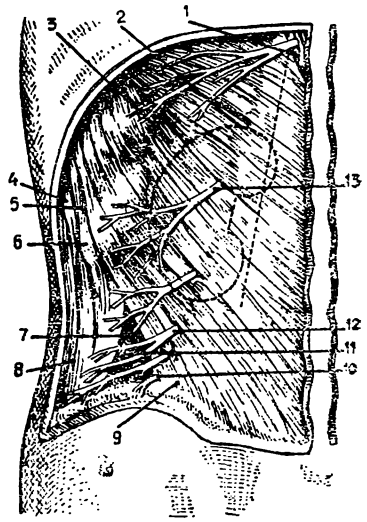

Fig. 267. Regiunea lombară (planul muscular al muşchilor dorsal mare şi oblic mare)

1 — inserţia m. trapez; 2 — rinichiul stîng; 3 — m. mare dorsal; 4 — coasta a 10-a; 5 — inserţiile costale ale m. dorsal mare; 6 — coasta a XI-a; 7 — triunghiul lui Petit între m. dorsal mare, oblic mare şi creasta iliacă; 8 — m. marele oblic; 9 — aponevroza lombară; 10 — nervul dorsal; 11 — m. micul oblic; 12 — n. dorsal 10; 13 — n. dorsal 8

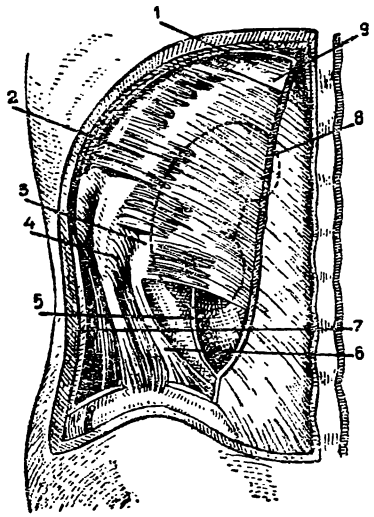

Fig. 268. Regiunea lombară (planul muşchilor dinţat posterioinferior şi mic oblic)

1 — aponevroza m. dinţat posteroinferior; 2 — m. dinţat posteroinferior; 3 — coasta a XII-a; 4 — mm. intercostali externi; 5 — aponevroza muşchiului transvers inserată pe aponevroza lombară; 6 — m. mic oblic; 7 — m. mare oblic; 8 — secţiunea inserţiei m. mare dorsal; 9 — mm. spinali

@RedAbaris 2013

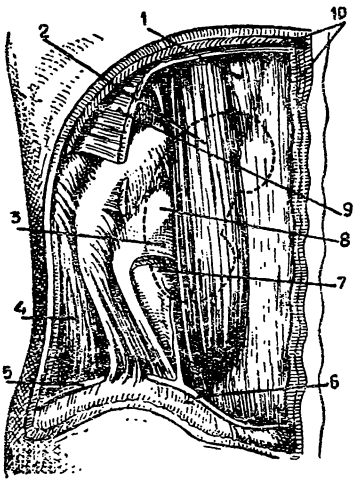

Fig. 269. Regiunea lombară (planul mușchilor care alcătuiesc masa comună)

1 — partea inferioară a m. longissimus; 2 — m. ileocostal; 3 — lig. Henle; 4 — m. mic oblic; 5 — m. mare oblic secționat; 6 — aponevroza lombară secționată; 7 — spațiul lui Grynfeld (delimitat medial de marginea externă a masei comune, superior de lig. lui Henle, și coasta XII lateral și distal de marginea posterioară a mușchiului oblic mic; aponevroza transversalis îl separă de grosimea pararenală); 8 — coasta a 12-a; 9 — m. mic dințat postercinferior; 10 — m. trapez și dorsal mare secționați

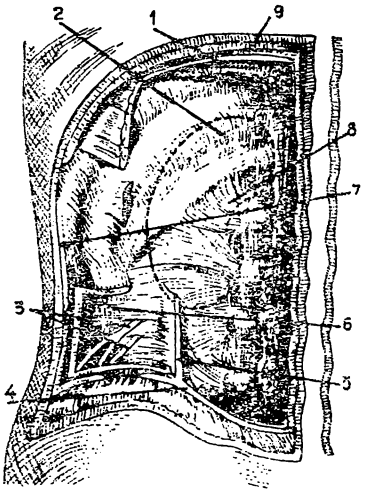

Fig. 270. Regiunea lombară (planul ligamentului Henle)

1 — mm. spinali secționați; 2 — mm. intercostali externi; 3 — n. mare și mic abdominogenital; 4, 5 — aponevroza lombară; 6 — m. transvers; 7 — m. mare oblic secționat; 8 — ligamentul lui Henle (porțiunea superioară întărită a aponevrozei de inserție posterioară a transversului pe coaste); 9 — mm. superficiali secționați

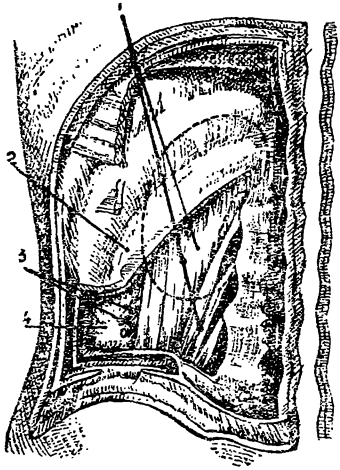

Fig. 271. Regiunea lombară (planul patratului lombar)

1 — m. patrat lombar; 2 — coasta a XII-a; 3 — n. mare și mic abdominogenital; 4 — grăsimea pararenală

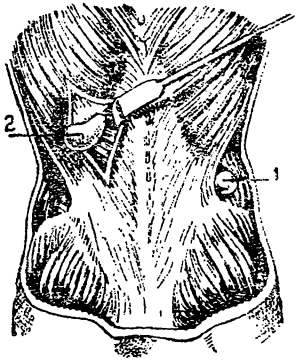

Fig. 272. Regiunea lombară — hernii

1 — hernie în spațiul triunghiular a lui Jean Louis Petit; 2 — hernie în patrulaterul lui Grynfeld

@RedAbaris 2013

incizează fascia lombotoracică şi se pătrunde anterior de muşchii jghiaburilor vertebrale, între aceştia şi muşchiul transvers al abdomenului. Se ajunge la vîrful proceselor costiforme lombare şi extraperiostal se izolează creasta iliacă şi faţa posterioară a articulaţiei sacroiliace.

Regiunea lombară laterală (externă) prezintă aceleaşi formaţiuni anatomice superficiale ce au fost descrise anterior.

Planul muscular este format din muşchiul marele dorsal ce se inseră pe foiţa superficială a fasciei lombodorsale, şi muşchiul oblicul extern dispus sub dorsalul mare. Deasupra crestei iliace, între marginea externă a muşchiului dorsal mare şi marginea internă a oblicului extern se află un spaţiu triunghiular — triunghiul lui J. L. Petit —, pe unde se pot forma herniile lombare. Planul profund este alcătuit din muşchiul oblic intern.

Pe un plan mai profund se află muşchiul oblic intern şi muşchiul dinţat posteroinferior, care, prin marginile lor libere, iau parte la alcătuirea spaţiului tendinos lombar sau patratul lui Grynfelt—Leshaft, delimitat proximal de coasta a XII-a şi marginea inferioară a dinţatului posteroinferior, medial, de masa sacrolombară, lateral şi parţial distal, de oblicul intern. Aponevroza acestui spaţiu este perforată de artera, vena şi nervul intercostal XII, fapt ce-i creează posibilitatea apariţiei herniilor lombare sau loc de deschidere al colecţiilor supurative.

Pe ultimul plan se află muşchiul transvers al abdomenului, acoperit anterior de fascia transversalis (parte a fasciei endoabdominale). Aici se află nervii ilioinghinal şi iliohipogastric care perforează acest muşchi şi se dispun între transvers şi oblicul intern (fig. 273—278).

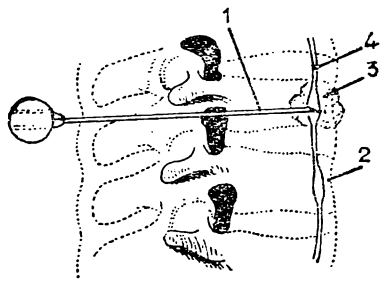

Fig. 273. Infiltraţia simpaticului lombar. Se introduce un ac lung la trei (Leriche şi Fontaine) sau patru (Michon) grosimi de deget (6 cm) în afara apofizei spinoase orizontal, înainte şi înăuntru spre corpul vertebral. Cînd întîlneşte corpul vertebral la 7 cm în profunzime, se redresează direcţia acului înspre lateral şi se mai împing încă pe 2 cm pînă se simte rezistenţa aponevrozei prevertabrale, apoi se mai introduce puţin şi se face infiltraţia

1 — vertebra lombară; 2 — m. psoas; 3 — anestezicul introdus; 4 — ganglionul simpatic lombar

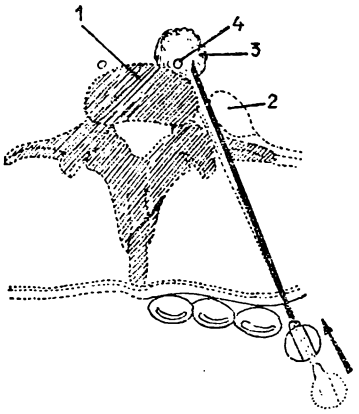

Fig. 274. Infiltraţia simpaticului lombar (vedere laterală)

1 — poziţia acului; 2 — corpul vertebrei lombare; 3 — substanţa anestezică; 4 — lanţul simpatic lombar

@RedAbaris 2013

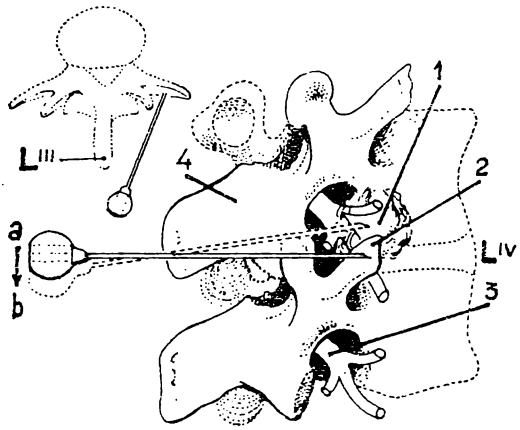

Fig. 275. Infiltrația paravertebrală lombară

1 — bulă de edem anestezic; 2 — procesul transvers L4; 3 — ganglionul spinal; 4 — procesul spinos L3; a — prima poziție a acului; b — poziția 2-a a acului

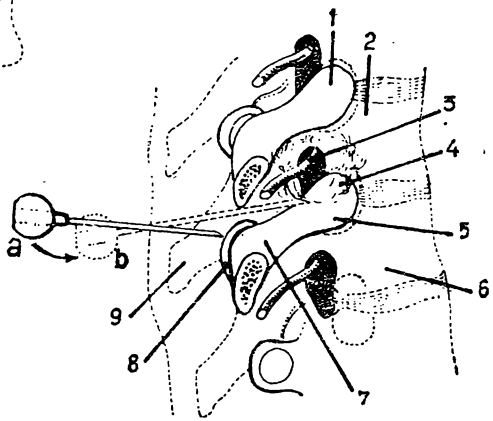

Fig. 276. Infiltrația paravertebrală dorsală (vedere laterală)

1 — coasta 7-a; 2 — vertebra D7; 3 — n. intercostal 7; 4 — bulă de edem anestezic; 5 — coasta 8-a; 6 — vertebra D8; 7 — coasta 8-a; 8 — procesul transvers D8; 9 — procesul spinos D7; a — poziția primă a acului; b — cea de a doua poziție a acului

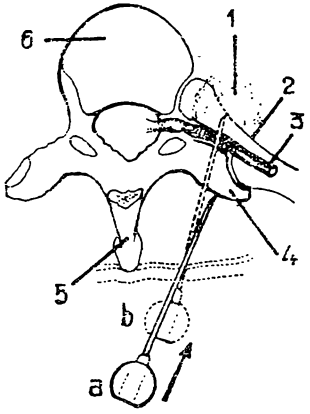

Fig. 277. Infiltrația paravertebrală dorsală (vedere orizontală)

Se introduce acul la 1 cm înafara apofizei spinoase a vertebrei dorsale alese (D7) într-un plan orizontal și oblic dinăuntru, în afară. Se întîlnește apofiza transversă a vertebrei (D8) (a). Se înclină acul (b) pentru a-l face să ajungă la marginea superioară a coastei a 8-a; vîrful acului va fi astfel în spațiul intercostal iar substanța va infiltra emergența n. intercostal

1 — bulă de edem cu anestezic; 2 — coasta 8-a; 3 — n. intercostal supraiacent coastei a 8-a; 4 — procesul transvers D8; a — poziția primă a acului; b — poziția a doua a acului; 5 — procesul spinos D7; 6 — corpul vertebrei D8

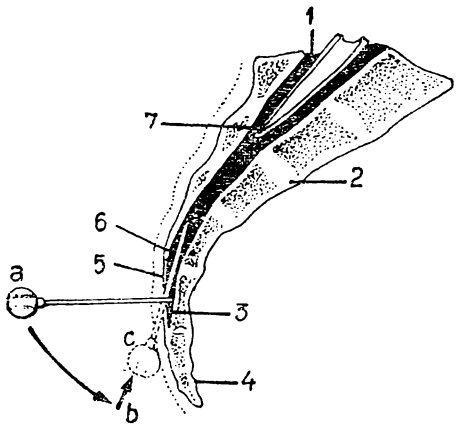

Fig. 278. Infiltrația epidurală

Bolnavul, în poziție genu pectorală. Medicul repereză cele două creste sacrale laterale cu policele și cu degetul mediu, iar cu indexul mîinii stîngi, bifurcația crestei sacrate. Se introduce acul perpendicular pe piele, în mijlocul triunghiului format de aceste puncte. Se perforează membrana supracoccigiană; se înclină acul 20–30°, și se introduce 4–6 cm. Nu trebuie să apară nici sînge, nici lichid cefalorahidian

1 — orificiul superior al canalului sacrat; 2 — sacrum; 3 — orificiul inferior al canalului sacrat; 4 — coccisul; 5 — membrana supracoccigiană; 6 — a 4-a apofiză spinoasă sacrată; 7 — extremitatea fundului de sac dural; a — poziția inițială a acului; b — cea de a doua poziție a acului

@RedAbaris 2013

BAZINUL

Regiunile anatomochirurgicale

Bazinul, alcătuit din formațiunile osoase și părțile moi, constituie etajul pelvin al cavității abdominale și centura pelvină a membrelor inferioare.

I se descriu trei etaje:

– *etajul abdominal*, ce aparține topografic cavității abdominale, este delimitat proximal de simfizele sacroiliace, creasta coxală, spina iliacă anterosuperioară și marginea superioară a simfizei pubiene, iar distal de promontorium, linia arcuată (nenumită), marginea inferioară a simfizei pubiene, pe care se inseră mușchii lați ai abdomenului (oblicul intern, extern și transversul), creasta iliacă, patratul lombelor și masa comună sacrolombară, în partea sa posterioară. În partea anterioară, se află ligamentul inghinal și dreptul abdominal care, împreună cu piramidalul, se inseră pe marginea superioară a pubisului. Ligamentul inghinal sau arcada femurală Faloppe-Poupart separă canalul inghinal de inelul femural. Din punct de vedere topografic corespunde foselor iliace interne (bazinul mare);

– *etajul mijlociu* sau micul bazin se întinde de la limita inferioară sus-amintiă, ce reprezintă strîmtoarea superioară a bazinului (*aditus pelvis* sau intrarea în bazin), la strîmtoarea mijlocie constituită din creasta interosoasă a vertebrei S_3, spina sciatică și punctul cel mai distal al fetei posterioare a simfizei pubiene. Pe aceste formațiuni osoase se constituie arcul tendinos al pelvisului (Rouget) pe care se inseră mușchiul ridicătorul anal. Cele două etaje constituie împreună *cavitatea pelvină viscerală*;

– *etajul inferior* este delimitat distal de coccis, ligamentele sacrotuberozitare (sacrosciatice), tuberozitatea ischiatică, arcul pubian și marginea inferioară a simfizei pubiene. Acestea, împreună cu formațiunile moi adiacente, închid distal strîmtorarea inferioară a bazinului, apertura caudală a bazinului, alcătuind spațiul pelvin subcutanat. Etajul inferior corespunde perineului avînd de ambele părți ale liniei mediane fosele ischiorectale (fig. 279, 280).

Diafragma pelvină, constituită din ridicătorul anal și ischiococcigian, separă cavitatea viscerală de spațiul pelvin subcutanat.

Fosele ischiorectale trimit prelungiri anterioare, denumite recesurile interdiafragmatice, situate între diafragma pelvină (cranial) și diafragma urogenitală (distal), prin care se propagă infecțiile din aceste fose spre spațiul subperitoneal al cavității pelvine viscerale.

Pe fețele externe (exopelvine) ale micului bazin sînt dispuse articulațiile coxofemurale și masa musculară. În partea superioară sînt inserțiile mușchilor pelvitrohanterieni (fesierul mare, mijlociu și mic), în partea inferioară obturatorul extern și mușchii adductori (mare, mijlociu și mic), iar pe fața anterioară piriformul și cei doi gemeni, superior și inferior, care împreună cu obturatorul intern sînt cunoscuți și sub denumirea de tricepsul coxal.

Pe fața endopelvină se află mușchiul psoas iliac.

Ieșirea din pelvis este închisă de cele două diafragme: diafragma pelvină, situată dorsolateral și cranial și diafragma urogenitală.

@RedAbaris 2013

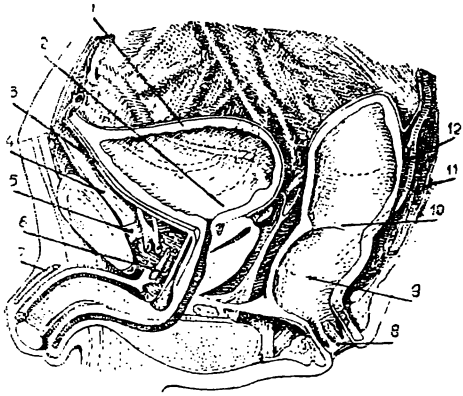

Fig. 279. Secțiune transversală prin bazin la bărbat

1 — vezica urinară; 2 — trigonul lui Lieutaud (între cele două orificii ureterale și orificiul uretral); 3 — aponevroza ombilicoprevezicală 4 — inserția pubiană a m. levator ani; 5 — ligamentul pubovezical; 6 — plexul venos a lui Santorini; 7 — v. dorsală superficială a penisului; 8 — canalul anal; 9 — valvula rectală inferioară; 10 — valvula rectală mijlocie; 11 — aponevroza presacrală; 12 — spațiu vascular retrorectal; 13 — prostata

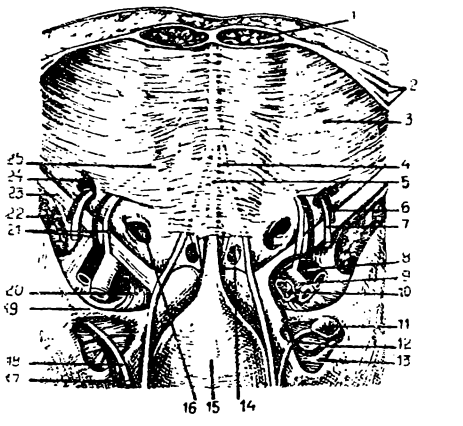

Fig. 280. Fosetele inghinale

1 — m. drept abdominal; 2 — mm. oblic intern și transvers; 3 — fascia transversalis; 4 — plica ombilicală medie; 5 — plica ombilicală mediană; 6 — a. testiculară; 7 — ductul deferent; 8 — a. iliacă externă; 9 — v. iliacă externă; 10 — hernia femurală (sacul herniar); 11 — hernia obturatorie; 12 — a. obturatorie; 13 — membrana obturatorie; 14 — fosa supravezicală; 15 — vezica urinară; 16 — fosa inghinală medie; 17 — a. obturatorie; 18 — n. obturator; 19 — osul iliac; 20 — lig. lacunar; 21 — a., v. epigastrice inferioare; 22 — m. iliopsoas; 23 — lig. inghinal; 24 — fosa inghinală laterală; 25 — plica ombilicală laterală

Fasciile pelvisului. Se descriu 3 fascii: fascia pelvină internă (intrapelvină sau perineală profundă), fascia pelvină externă (extrapelvină sau perineală superficială) și fascia perineală subcutanată sau superficială.

— *Fascia intrapelvină* prezintă două porțiuni: partea parietală și partea viscerală. Partea parietală îmbracă formațiunile musculare, luînd denumirea mușchilor respectivi: fascia piriformă (fascia sacrată), fascia obturatorului intern (porțiunea supradiafragmatică) și fascia cranială a ridicătorului anal. Partea viscerală este constituită din teaca conjunctivă a viscerelor respective.

Între cele două porțiuni (parietală și viscerală) se formează septuri, orientate de-a lungul mănunchiurilor vasculonervoase ale pelvisului (O m b r é d a n n e), fiind dispuse frontal și parasagital. Ansamblul acestor septuri ia denumirea de septul sacrorectogenitopubian (O m b r é d a n n e) sau ligamentul suspensor pelvin (P e t e r s e n) sau lama vasculonervoasă pelvină (P e r n k o p f). Este constituit de-a lungul ramurilor parietale extrapelvine ale arterei hipogastrice (arterele sacrate laterale unite dorsal cu sacrata medie, și lateral și superior, cu arterele ombilicale). Se continuă anterior cu aponevroza ombilicovezicală. Din acest sept pornesc, spre viscerele pelvine, următoarele formațiuni: aripioarele rectului (de-a lungul arterelor hemoroidale medii), plicele urogenitale la bărbat (de-a lungul arterelor veziculodeferențiale) sau ligamentele largi ale uterului, la femeie

@RedAbaris 2013

(de-a lungul arterelor uterine) şi aripioarele vezicii urinare (de-a lungul arterelor vezicale inferioare).

Peritoneul pelvin, prin cele două porţiuni ale sale (parietală şi viscerală), împarte excavaţia pelvină în două etaje: spaţiul pelviperitoneal şi pelvisubperitoneal. Spaţiul pelviperitoneal formează multiple funduri de sac prin dispunerea peritoneului în decursul acoperirii diferitelor viscere: recesul prevezical, vezicouterin (femeie) sau vezicogenital (bărbat), vaginorectal (la femeie) şi genitorectal (la bărbat). Etajul pelviperitoneal este sediul infecţiilor difuze (pelviperitonite) sau circumscrise (periviscerite). Spaţiul pelvisubperitoneal este situat între peritoneul parietal şi fascia intrapelvină. Infecţiile din acest spaţiu poartă denumirea de paraviscerite.

– *Fascia extrapelvină* este formată din fascia caudală a diafragmei pelvine (situată pe faţa inferioară a ridicătorului anal şi în continuare cu fascia sfincterului extern al anusului) şi de partea subcutană a obturatorului intern. După ce formează canalul fascial Alkock pentru vasele şi nervul ruşinos *(pudendalis)*, ia parte la alcătuirea fasciei craniale a diafragmei urogenitale (în perineul anterior) şi a fasciei caudale a diafragmei urogenitale.

Infecţiile de la acest nivel poartă denumirea de pelvicelulite.

– *Fascia perineală superficială* este dispusă numai peste formaţiunile perineului anterior, delimitînd spaţiul bulbocrural (lojă penoscrotală la bărbat şi bulboclitoridiană la femeie).

Regiunea articulaţiilor sacroiliace

Este descrisă aparte avînd valoare clinică în afecţiunile acestei articulaţii, care reclamă deseori intervenţii chirurgicale. Este delimitată, cranial, de linia transversală trasată din creasta iliacă spre coloana vertebrală, caudal, de o linie paralelă cu precedenta, trasată la un lat de deget sub spina iliacă posterosuperioară, medial, de o linie verticală trasată la un lat de deget în afara spinei posterosuperioare.

Pielea este groasă, urmată de un ţesut subcutanat în care sînt vase şi nervi subcutanaţi. Fascia superficială (fascia glutealã) se continuă cu fascia lombodorsală, aderînd intim la aponevroza lombodorsală. Planul muscular este alcătuit, medial şi superior, de masa comună sacrolombară şi, lateral şi inferior, de fesierul mare şi mijlociu; după îndepărtarea muşchilor, apare faţa dorsală a sacrului, aripa iliacă ce acoperă articulaţia propriu-zisă.

* * *

Menţionăm că regiunile profunde viscerale ale trunchiului şi regiunea perineală sînt tratate exhaustiv (sub raport topografic) în *Atlas de Anatomie Umană*, vol. II (M. Ifrim, Gh. Niculescu şi cooperatorii).

@RedAbaris 2013

III. Membrul toracic: regiuni topografice, căi de acces şi importanţă medicochirurgicală

Membrul toracic este organul important al prehensiunii şi motilităţii. Prin prehensiune, omul se diferenţiază de celelalte vieţuitoare.

La inspecţie, nu există o limită netă între membrul toracic şi torace, fapt pentru care regiunile topografice sînt dictate de consideraţii de ordin practic şi nu fundamentate ontogenetic (K a h l e, L e o n h a r d şi P l a t z e r).

Din punct de vedere anatomotopografic se diferenţiază: regiunile umărului, regiunile braţului, regiunile cotului, regiunile antebraţului şi regiunile mîinii.

REGIUNILE UMĂRULUI

In cadrul acestora se includ: regiunea claviculară *(regio clavicularis)*, regiunea subclaviculară *(regio infraclavicularis)* cu spaţiul deltopectoral, regiunea axilară *(regio axilaris)* cu fosa axilară *(fossa axilaris)*, regiunea deltoidiană *(regio deltoidea)*, regiunea scapulară *(regio scapularis)* şi regiunea articulaţiei umărului.

Regiunea claviculară *(regio clavicularis)*

Se subdivide, din punct de vedere clinic, în regiunea claviculară propriu-zisă şi regiunea articulară, sternoclaviculară şi acromioclaviculară, fiind situată între fosa supraclaviculară (aparţine gîtului) şi fosa infraclaviculară (aparţine toracelui) (fig. 281).

Impreună cu regiunea pectorală constituie peretele anterior al fosei axilare.

Pielea este subţire, foarte mobilă şi în raport direct cu osul, fapt ce explică frecvenţa fracturilor de claviculă (peste 50% din totalitatea fracturilor), marea lor majoritate fiind închise.

Vascularizaţia cutanată este dată de ramuri din artera toracică şi acromiotoracică, iar inervaţia provine din ramurile suprasternale, supraclaviculare şi supraacromiale ale plexului cervical superficial.

Periostul claviculei este destul de rezistent, continuîndu-se cu un veritabil aparat fibros, reprezentat de ligamentele claviculei şi fascia clavicoracopectoroaxilară (I. Th. Riga).

Datorită acestui fapt, la capil se produc fracturile subperiostale (în lemn verde) ce se vindecă prin imobilizare timp de cca 20 zile. inserţiile

@RedAbaris 2013

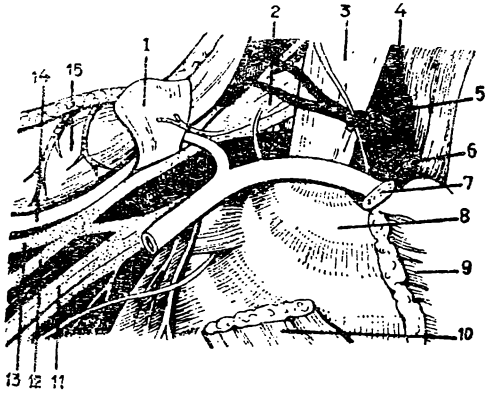

Fig. 281. Anatomia topografică a regiunii claviculare (mușchii pectorali sînt îndepărtați)

1 — micul pectoral; 2 — plexul brahial; 3 — scalenul anterior; 4 — a. carotidă; 5 — trunchiul tireobicervicoscapular; 6 — vasele subclaviculare; 7 — clavicula; 8 — coasta a II-a; 9 — marele pectoral secționat; 10 — micul pectoral; 11 — n. ulnar; 12 — n. median; 13 — n. musculolutan

musculare explică deplasarea capetelor osoase fracturate, cel lateral în sus și în afară, cel medial în jos și înăuntru.

Dorsal, clavicula vine în contact cu mănunchiul vasculonervos retroclavicular și cu domul (cupola pleurală), ce pot fi lezate de fragmentele osoase fracturate.

Raporturile articulației sternoclaviculare trebuie bine precizate, întrucît în intervențiile chirurgicale efectuate la acest nivel pot fi lezate formațiunile vasculare (trunchiul brahiocefalic venos — cel arterial la dreapta, carotida și subclavia la stînga — trunchiul limfatic, vagul și chiar frenicul).

Clavicula, împreună cu scapula și prima coastă delimitează vîrful axilei.

Căi de acces pe claviculă și articulațiile sale (sternoclaviculară și acromioclaviculară)

Subcutanată pe toată întinderea sa, clavicula se abordează ușor. O singură precauție: incizia să nu se facă direct înaintea osului, ci dedesubtul său, întrucît cicatricea este mai puțin vizibilă și nu este în contact cu osul. Manevrele vor fi subperiostale, din considerente de securitate.

În treimea medie are raport, din afară înăuntru, cu: plexul brahial, artera și vena subclaviculare. În treimea externă, osul este greu de deperiostat, din cauza conexiunilor cu acromionul și ligamentele coracoclaviculare. De asemenea trebuie să avem în vedere raportul, în treimea medie, cu confluentul venos jugulosubclavicular, care nu trebuie să fie lezat.

Indicații operatorii. Căile de acces pe claviculă și articulațiile sale se efectuează pentru următoarele intervenții:

— osteosinteza claviculei: fie prin broșare transcutanată (centromedulară), prin procedeul Davis-Gérard, fie prin descoperirea focarului de fractură și osteosinteză cu placă metalică înșurubată;

— rezecția claviculei, parțială sau totală (Chossaignac);

— dezarticulația temporară a extremității interne a claviculei, pentru neoplasm situat în cadranul superointern al sînului;

— tratamentul chirurgical al luxațiilor acromioclaviculare (sindosmopexie coracoclaviculară), folosind:

a) procedeul P. Delbet: buclă cu fir nerezortabil, trecut în maniera cifrei „8";

b) procedeul Cadenat: se utilizează fasciculul posterior al ligamentului acromiocoracoidian dezinserat;

@RedAbaris 2013

c) sinteza acromioclaviculară prin: îmbroşare (Bier); sutură: 2 tunele în cele 2 oase care apoi sînt fixate cu fascia lata (bandelate), sotolină, sîrmă etc.;

– tratamentul chirurgical al luxaţiilor sternocostale cu următorii timpi operatori: extirparea meniscului (Koester) [unii autori sînt împotrivă (Henschen)]; sutură fibroasă; fixarea claviculei la prima coastă.

Căi de acces pe claviculă. În ceea ce priveşte căile de acces, se pot folosi: incizii directe sau incizii sub formă de lambouri.

Bolnavul, în decubit dorsal, cu sac de nisip sub scapulă, umărul căzînd în gol şi capul orientat spre partea opusă operaţiei. Incizie de 5–8 cm sub marginea anterioară a claviculei. Se incizează fascia superficială şi periostul. Se deperiostează cu răzuşa curbă expunîndu-se clavicula pe toată lungimea necesară. Atenţie la formaţiile vasculare retroclaviculare, plexul brahial, confluentul venos jugulosubclavicular şi, eventual, artera toracică internă şi nervul frenic, mai ales dacă este necesar să se răzuiască faţa inferioară a claviculei (excepţional).

Căi de acces pe articulaţia sternoclaviculară. Calea de acces este anterioară. Bolnavul se află în decubit dorsal. Incizia, lungă de 5—8 cm, sub marginea anterioară a claviculei, începe la unirea treimii medii cu cea internă a claviculei. În continuare, va urma un traiect ascendent-medial, intersectînd interstiţiul articular sternoclavicular la marginea sa distală, prelungindu-se pînă la mijlocul marginii superioare a manubriului sternal. Se incizează aponevroza şi periostul, se reclină subperiostal originea muşchilor sternocleidomastoidian şi marele pectoral, primul în sus şi secundul în jos şi se expune articulaţia sternoclaviculară.

În abordarea suprafeţei posterioare a articulaţiei se va proteja: artera toracică internă; domul pleural şi confluentul jugulosubclavicular aflat la extremitatea laterală a regiunii.

Căi de acces pe articulaţia acromioclaviculară. Abord anterosuperior prin tehnica Roberts. Bolnavul, în decubit dorsal, cu sac de nisip sub omoplat şi capul orientat spre partea opusă.

Repere: vîrful acromionului, marginea anterioară a claviculei pînă la mijlocul său şi apofiza coracoidă.

Incizia este curbă, pe marginea anterosuperioară a acromionului, apoi sub marginea anterioară a pătrimii laterale a claviculei, pentru a se încurba în jos, 4–6 cm, în şanţul deltopectoral. Se secţionează originile musculare de pe acromion şi claviculă şi se protejează vena cefalică prin disecţia atentă în şanţul deltopectoral. Se cade pe articulaţia acromioclaviculară şi pe apofiza coracoidă. În timpul disecţiei se vor izola şi ligatura ramurile venoase şi arteriale din acromiotoracică.

Se pot folosi şi căile descrise de abordare superioară a umărului. Se face o incizie curbă pe marginea anterosuperioară a acromionului şi jumătatea externă a claviculei. Se descoperă inserţia deltoidului, ce se eliberează de pe claviculă şi de pe marginea anterioară a acromionului şi astfel se abordează capsula articulaţiei acromioclaviculare (reclinînd deltoidul în jos); apofiza coracoidă poate de asemenea să fie abordată.

Puncţia venei subclaviculare

Vena subclaviculară este un vas relativ superficial, de calibru mare şi întotdeauna deschis, chiar cînd celelalte vene (femurală, jugulară) sînt colobate. Aceste avantaje permit puncţionarea şi folosirea ei pentru reanimarea marilor şocaţi.

Reperele sînt constituite de claviculă, prima articulaţie condrocostală şi fosa subclaviculară. Degetul palpează reperul din fosa subclaviculară, dintre claviculă şi coasta I-a, acul fiind îndreptat înapoi, înăuntru şi puţin în sus. Spaţiul dintre cele 2 oase este foarte strîns, încît acul trebuie să aibă o direcţie bună, pentru a putea pătrunde 5–6 cm, străbătînd astfel şi teaca fibroasă a venei; întrucît presiunea în venă este negativă, puncţia se va face cu acul adaptat la seringă. Se aspiră sîngele venos şi se instalează perfuzii.

Căi de acces pe artera subclaviculară

În operaţiile pe vasele sangvine este necesar să se realizeze o cale largă de acces, să se izoleze bine vasul de ţesuturile din jur.

@RedAbaris 2013

Artera subclaviculară poate fi rănită în urma traumatismelor regiunii toracocervicale. Are raporturi cu vena subclaviculară (situată anterior) și confluentul acesteia cu vena jugulară internă (situat medial). Este însoțită de fascicule din plexul brahial.

Se pot întîlni următoarele anomalii:

– modificări de traiect: situată anterior de mușchiul scalen anterior sau între fibrele sale; între esofag și trahee;

– modificări de emergență: emergență de tip convergent (numai două trunchiuri și anume, trunchiul cervicointercostal și trunchiul bicervicoscapulotirotoracic); emergență tip divergent (cel puțin 5 ramuri ale sale iau naștere izolat); emergența arterei *tiroidiana ima.*

Descoperirea arterei subclaviculare

1. *Tehnica infraclaviculară.* Bolnavul, în decubit dorsal, cu un sul introdus sub umeri și extremitatea proximală în abducție.

Artera subclaviculară se proiectează la mijlocul claviculei.

Incizia, lungă de 8 cm, paralelă cu clavicula, la 1 cm sub ea, în așa fel încît mijlocul ei să corespundă proiecției vasului (incizia subclaviculară în fosa Mohrenheim). Se incizează pielea, țesutul celular subcutanat, mușchiul pielos și fascia superficială. Cu această ocazie se secționează ramurile terminale ale nervilor supraclaviculari.

Pe o sondă canelată se secționează fascia proprie a mușchiului pectoralul mare și se descoperă mușchiul pectoralul mare, care se secționează de-a lungul liniei de incizie cutanată.

În continuare, se incizează fascia profundă a tecii musculare și se descoperă fascia coracoclavicostală, înaintea căreia trece vena cefalică ce se varsă în vena subclaviculară. Aceasta se izolează și se îndepărtează în jos și înăuntru.

Se evidențiază marginea superioară a mușchiului pectoralul mic și, la acest nivel, se incizează fascia coracoclavicostală.

Înapoia acestei fascii, în profunzimea stratului de țesut celular lax – în care se află nervii toracici anteriori, ramurile arterei acromiotoracice, însoțite de venele omonime și ganglionii limfatici – trece pachetul vasculonervos. Pentru a descoperi artera se disociază țesutul celular, ligaturîndu-se vasele mici. Puțin înaintea și înăuntrul arterei subclaviculare se găsește vena subclaviculară, iar în afara și deasupra arterei este plexul brahial.

Incizia subclaviculară poate fi prelungită distal, la capătul său medial (prelungirea Desault-Delpech), constituind incizia Chamberlaine.

O cale mai largă de acces asupra arterelor subclaviculară și axilară (de ex., în intervențiile pentru leziuni arteriale și anevrisme) se realizează prin rezecția porvizorie a claviculei sau prin secționarea ei și a mușchilor pectorali.

2. *Tehnica transclaviculară (Sencert).* Reperele: clavicula, articulația sternoclaviculară, tendoanele de inserție distală ale sternocleidomastoidianului. Incizia este dusă la 5–8 mm deasupra claviculei. Începe la 2–3 laturi de deget de articulația acromioclaviculară și merge pînă la nivelul articulației sternoclaviculară, pe care o ocolește, coborînd vertical sub ea, apoi trece orizontal pînă la relieful extern al mușchiului pectoral mare. Se evidențiază clavicula și conexiunile musculare. Se deperiostează larg, de la unirea treimii externe cu cea medie, pînă la articulația sternoclaviculară. Se dezarticulează la nivelul acesteia din urmă, avînd grijă deosebită să se păstreze discul articular, necesar pentru refacerea ulterioară. Unii autori preferă să nu dezarticuleze, ci doar să rabateze clavicula, izolată de inserții, de partea opusă.

Pectoralul mare se dezinseră, strict de pe stern și de pe primele coaste, eventual și pectoralul mic. Se obține astfel un cîmp larg operator, expunîndu-se vena subclavie, confluentul subclaviojugular intern cu originea trunchiului venos brahiocefalic respectiv, artera subclavie și mănunchiul vascular axilar, ca și plexul brahial la acest nivel. Subclavia este vizualizată atît în porțiunea extrascalenică cît și în cea intrascalenică (fig. 282).

După efectuarea intervenției, se face osteosinteza claviculei, refacerea capsulei articulare sternoclaviculare, cu reinserția periostală a musculaturii respective.

Intervenția oferă cîmp larg pentru inventarierea și rezolvarea leziunilor multiple vasculare din această regiune, însă necesită durată și delabrări mari.

3. *Tehnica transclaviculară minimă (Reich).* Reperele: aceleași ca la (2.). Incizia este la 6–8 mm deasupra claviculei, începînd de la 2–3 cm în afara locului de unire a treimii laterale cu cea medială ale claviculei și sfîrșind la 2–3 cm înăuntrul locului de unire a treimei interne cu cea medie ale claviculei.

@RedAbaris 2013

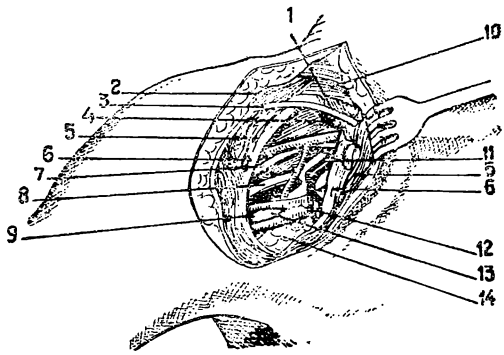

Fig. 282. Descoperirea vaselor și nervilor în fosa infraclaviculară cu secțiunea temporală a mușchilor pectorali

1 — m. subclavicular; 2 — m. deltoid; 3 — v. cefalică; 4 — a. și n. toracal anterior; 5 și 5' — m. pectoral mare; 6 și 6' — m. pectoral mic; 7 — n. musculocutanat; 8 — n. median; 9 — a. subscapulară; 10 — clavicula; 11 — a. axilară; 12 — v. axilară; 13 — n. axilar (circumflex); 14 — țesutul gros și limfoglandular

La nivelul proiecției celor două linii limitatoare ale subdiviziunilor claviculare enunțate se coboară perpendicular pe incizia superioară alte două incizii de 4–5 cm, cu posibilitatea ca incizia verticală laterală să fie prelungită curbiliniu pînă la nivelul marginii laterale a pectoralului mare; în treimea ei medie se evidențiază clavicula. Se efectuează un canal lateral și medial prin mușchi, pentru traducerea ferăstrăului Gigli cu care se secționează clavicula. Se eliberează de conexiunile sale superioare și inferioare, rămînînd inserția mareiui pectoral care se îndepărtează în jos. În profunzime apare pachetul vascular subclavicular și al axilarei, la origine. Refacerea, cu repunerea claviculei și osteosinteză cu placă înșurubată.

4. *Calea de acces a lui B. V. Petrovschi.* Se practică o incizie în T, a cărei ramură orizontală, lungă de 10–15 cm, trece pe fața anterioară a claviculei, iar cea verticală coboară cu 5 cm.

Se incizează pielea cu țesutul celular subcutanat, fascia și, în parte, mușchiul pectoral mare.

În cazul unor hematoame și anevrisme mici, în absența unei infiltrații a țesuturilor înconjurătoare, clavicula se secționează cu un ferăstrău Gigli și capetele ei se depărtează lateral. În hematoamele și anevrismele mari, precum și atunci cînd există o infiltrație considerabilă a țesuturilor, se rezecă subperiostic jumătatea sternală a claviculei.

Se incizează pe o sondă canelată foița posterioară a periostului claviculei și mușchiul subclavicular.

În profunzimea plăgii se găsește pachetul vasculonervos.

5. *Calea de acces a lui I. I. Djanelidze.* Incizia pielii începe la 1 cm în afara articulației sternoclaviculare și este dusă de-a lungul marginii superioare a claviculei pînă în dreptul apofizei coracoide. În acest loc incizia este întoarsă în jos, pe o întindere de 5–8 cm.

Se secționează pielea, țesutul celular subcutanat și fascia superficială. Se dezinseră de pe claviculă capătul extern al mușchiului sternocleidomastoidian și fibrele mușchiului pectoral mare.

Se deperiostează cu precauțiune clavicula cu o răzușă. După denudarea claviculei, periostul trebuie să conserve legătura cu țesuturile subiacente și cu mușchiul subclavicular, pe sub care trec vasele și nervii.

Clavicula se secționează cu un ferestrău Gigli între marginea internă a apofizei coracoide, la 2 cm în afara articulației sternoclaviculare.

Se îndepărtează porțiunea rezecată.

În dreptul capătului sternal, unde clavicula a fost secționată cu ferăstrăul, se secționează periostul împreună cu mușchiul subclavicular. Fibrele mușchiului pectoral mare se secționează în sens transversal.

La nevoie, după ce s-a evidențiat marginea superioară a mușchiului pectoral mic, se secționează fascia coracoclavicostală și mușchiul este îndepărtat în jos și lateral cu ajutorul unui depărtător bont. Se descoperă vasele.

După terminarea operației, mușchiul subclavicular împreună cu periostul sînt repuse la locul lor. În capătul distal al manșonului periostic se introduce un tub de dren pentru 48 ore. Se sutureză mușchiul secționat. Porțiunea de claviculă rezecată regenerează pe seama periostului conservat.

Procedeul lui I. I. Djanelidze oferă o cale largă de acces la vasele subclaviculare și este recomandat de autor în intervențiile chirurgicale pentru anevrisme arteriovenoase.

@RedAbaris 2013

6. *Tehnica supraclaviculară (Pirogov, Langenbeck, Farabeuf).* Bolnavul se află în decubit dorsal, cu capul orientat și înclinat de partea sănătoasă, avînd un sac de nisip sub primele vertebre dorsale; umărul va fi căzut față de planul mesei.

Repere: clavicula, tuberculul Lisfranc și tendonul scalenului anterior.

Incizia de 8–9 cm, la aproximativ 1 cm deasupra claviculei, cu mijlocul la un lat de deget înăuntrul mijlocului osului. În planul superficial se identifică jugulara externă, care se îndepărtează sau se secționează între ligaturi. Se descoperă omohioidianul. Se face o butonieră sub el, în fascia cervicală mijlocie, pe unde se va introduce o sondă canelată și se va lărgi breșa. Se palpează tuberculul Lisfranc și tendonul scalenului anterior. Se pătrunde între ele, identificîndu-se artera subclavie. Se incizează dinăuntru în afară pentru o proteja formațiunile mediale anatomice adiacente.

Circulația colaterală, în cazul ligaturii arterei subclaviculare, se face prin anastomozele arterei transversale a gîtului și arterei transversale a omoplatului cu arterele circumflexe humerale anterioare și posterioare și artera circumflexă scapulară, precum și prin anastomozele ramurilor arterei mamare interne cu arterele toracică externă și toracică superioară.

Regiunea subclaviculară cu spațiul deltopectoral (fosa subclaviculară)

Regiunea subclaviculară (toracică anterosuperioară) este cuprinsă între claviculă (cranial), marginea inferioară a coastei a V-a, împreună cu micul pectoral (distal), marginea sternului (medial) și marginea anterioară a mușchiului deltoid (lateral). În porțiunea sa superioară se află o gropiță mai mult sau mai puțin pronunțată denumită fosa subclaviculară care participă la formarea peretelui anterior al axilei, în partea lui superioară.

Din punct de vedere chirurgical, o mare importanță prezintă spațiul deltopectoral, de formă triunghiulară, delimitat cranial de claviculă, lateral de mușchiul deltoid, medial de mușchiul marele pectoral. Caudal se continuă cu șanțul deltopectoral.

Pielea este subțire și mobilă pe planurile profunde. În țesutul celular subcutanat se găsesc arterele și venele perforante. Urmează fascia superficială ce conține fibrele mușchiului pielos al gîtului, aponevroza marelui pectoral *(fascia pectoralis)* și fascia pectorală profundă sau fascia clavitoracopectorală *(fascia clavipectoralis)*, între claviculă, apofiza coracoidă și mușchiul micul pectoral. Fascia se continuă lateral cu fascia axilară, ce poartă denumirea de ligamentul suspensor al axilei (al lui Gerdy). Ea formează o teacă pentru mușchiul subclavicular și micul pectoral. Această fascie pornește de pe fața internă a mușchiului deltoid la fața internă a marele pectoral, delimitînd două planuri în spațiul deltopectoral. În plan superficial se află vena cefalică *(v. cephalica)* ce trece prin șanțul deltopectoral și se varsă în vena axilară *(v. axillaris)*, după ce a primit 2 ramuri colaterale, artera acromiotoracică *(a. thoracoacromialis)*, ce vine din artera axilară *(a. axillaris)* și care, după ce perforează aponevroza clavipectorală, se divide în ramul clavicular *(ramus clavicularis)*, ramul acromial *(ramus acromialis)*, ramul deltoidian sau artera deltopectorală *(ramus deltoideus)* și ramul toracic *(ramus pectoralis)*, ultimul întovărășit de nervul marelui pectoral *(n. pectoralis lateralis)* și al micului pectoral *(n. pectoralis medialis)*.

Prin dezinserția fibrelor marelui pectoral de pe claviculă se obține o bună vizibilitate a planului profund.

În planul profund se află mănunchiul vasculonervos destinat brațului. Sub mușchiul subclavicular, se disting următoarele formațiuni, dinăuntru-în afară: vena axilară, artera axilară și trunchiurile secundare ale plexului

@RedAbaris 2013

brahial (trunchiul secundar anteroextern – *fasciculus lateralis* – ce se poate divide în ramurile sale, trunchiul secundar posterior – *fasciculus posterior* – şi trunchiul secundar anterointern – *fasciculus medialis*).

În porţiunea externă, în profunzime, se observă artera şi vena subclaviculare, împreună cu ramurile supraclaviculare ale plexului cervical superficial *(nn. supraclaviculares)*.

Amintim, de asemenea, existenţa ganglionilor limfatici de-a lungul venei cefalice (adună limfa de la police şi index, care sînt în raport cu ganglionii subclaviculari) *(nodi lymphatici axillares apicales)*.

Regiunea axilară

Regiunea axilară este situată la rădăcina membrului superior şi cuprinde toate părţile moi situate între torace, braţ, scapulă şi articulaţia umărului. Ea are forma unei piramide patrulatere, cu vîrful trunchiat situat cranial. În interiorul său se află cavitatea axilară, prin care trece mănunchiul vasculonervos al braţului. Axila prezintă patru pereţi, o bază şi un vîrf.

Peretele anterior este alcătuit succesiv din următoarele formaţiuni: pielea (subţire); stratul adipos, mai bine reprezentat în partea superioară, conţinînd ramuri supraclaviculare din plexul cervical, ramuri perforante ale nervilor intercostali, vase superficiale; fascia superficială, care în partea superioară a regiunii se dedublează pentru a înveli muşchiul platisma; muşchii marele şi micul pectoral, înveliţi în fasciile lor. Lateral, între pectoralul mare şi deltoid se delimitează spaţiul deltopectoral. Peretele anterior este delimitat superior de claviculă, inferior de marginea inferioară a pectoralului mare, lateral de muşchiul deltoid şi medial de o linie care coboară de la unirea treimii laterale cu cea mijlocie ale claviculei.

La nivelul peretelui anterior al axilei, se pot descrie trei porţiuni:

– triunghiul clavipectoral, de la marginea inferioară a claviculei pînă la marginea superioară a muşchiului pectoral mic (descris anterior);

– triunghiul pectoral, care corespunde muşchiului pectoral;

– triunghiul subpectoral, de la marginea inferioară a muşchiului pectoral mic pînă la marginea inferioară a muşchiului pectoral mare.

Peretele posterior este constituit, superior, de muşchiul subscapular şi inferior, de muşchiul rotund mare, ultimul fiind dublat de muşchiul marele dorsal *(m. latissimus dorsi)*. Acesta înconjoară marginea inferioară a muşchiului rotund mare şi se aşează anterior de ea.

Peretele medial este format de peretele lateral al toracelui (spaţiile intercostale cu conţinutul lor, primele digitaţii ale muşchiului dinţat anterior). Pe muşchiul dinţat anterior, în fascia sa, se găsesc artera toracică laterală şi nervul toracic lung.

Peretele lateral este format de faţa medială a articulaţiei umărului şi de humerus, acoperit la acest nivel de muşchii coracobrahial şi biceps brahial.

Vîrful exilei este delimitat, cranial, de claviculă şi muşchiul subclavicular, caudal, de prima coastă şi de inserţia la acest nivel a muşchiului dinţat anterior, anteromedial, de unghiul format între claviculă şi prima coastă şi posterolateral, de procesul coracoid şi ligamentul coracoclavicular. El este împărţit de inserţia muşchiului scalen anterior în două spaţii, unul anteromedial, prin care trec vena subclavia şi trunchiul limfatic sub-

@RedAbaris 2013

clavicular şi altul posterolateral, prin care trec artera subclavie şi trunchiurile plexului brahial. Vîrful axilei corespunde locului în care vasele subclaviculare se continuă cu cele axilare.

Baza axilei este alcătuită, succesiv, din afară spre interior, din: piele, care este scobită datorită aderenţei sale la fascia axilară, prin ligamentul suspensor al axilei. Bogăţia sa în foliculi piloşi, glande sebacee şi sudoripare, explică frecvenţa furunculelor şi a hidrosadenitelor.

Conţinutul axilei: artera axilară cu ramurile ei, vena axilară cu tributarele ei, elementele plexului brahial, ganglionii axilari, toate acestea cuprinse într-un bogat ţesut adipos.

Mănunchiul vasculonervos principal este format din artera axilară *(a. axillaris)* situată lateral de vena axilară *(v. axillaris)*. Medial de vena axilară se află nervul cutanat brahial medial *(n. cutaneus brachii medialis)*, între cele două vase, nervi ulnar şi cutanat antebrahiali mediali *(n. cutaneus antebrachii medialis)* şi ganglionii limfatici centrali şi apicali. Lateral de arteră se află nervii median *(n. medianus)* şi musculocutanat, iar posterior nervii radial *(n. radialis)* şi axilar *(n. axillaris)*.

Mănunchiurile vasculonervoase secundare sînt în număr de trei.

Mănunchiul vasculonervos medial, situat pe peretele medial al axilei, este format, de sus în jos, de artera toracică superioară, artera toracoacromială, cu ramurile ei, nervii pectorali – care formează ansa pectoralilor –, artera toracică laterală cu venele satelite şi ganglionii pectorali, iar posterior de aceasta, nervul toracic lung.

Artera mamară externă *(a. thoracica lateralis)* provine în 10% din cazuri din artera acromiotoracică.

Mănunchiul vasculonervos posterior, situat pe peretele posterior, este format din artera şi nervii subscapulari, nervul toracodorsal şi ganglionii subscapulari.

Mănunchiul vasculonervos lateral, situat pe peretele lateral este format de arterele circumflexe humerale şi de nervul radial.

La nivelul tendonului de inserţie al muşchiului marele dorsal, artera axilară se continuă cu artera humerală *(a. brachialis)*, din care se desprinde artera humerală profundă *(a. profunda brachii)*.

De-a lungul peretelui toracic, nervul marelui pectoral *(n. thoracicus longus)*, pornit din porţiunea supraclaviculară a plexului brahial, descinde în afara muşchiului marele dinţat, pe care-l inervează.

Ţesutul adipos al axilei ocupă spaţiul dintre formaţiunile anatomice şi se continuă cu cel din regiunile vecine. Astfel, anterior, se stabileşte comunicare cu spaţiul retropectoral, posterior, cu spaţiul dintre muşchii subcapsular şi dinţat anterior, iar lateral, cu cel din regiunea scapulară (pe traiectul vaselor circumflexe şi scapulare) şi din regiunea braţului (pe traiectul vaselor brahiale şi brahiale profunde).

Descoperirea arterei axilare

Artera axilară începe la trecerea sa sub mijlocul claviculei şi se termină la marginea inferioară a muşchiului pectoral mare. I se descriu trei porţiuni:

– porţiunea suprapectorală, ce se întinde de la mijlocul claviculei la marginea superioară a micului pectoral, avînd raporturi cu vena axilară (medial), plexul brahial (lateral) şi prima coastă (posterior), fiind încrucişată anterior de nervul pectoralului mare;

@RedAbaris 2013

– porțiunea retropectorală are raporturi cu rădăcina internă a nervului median (medial), rădăcina externă a nervului median (lateral), trunchiul nervos radiocircumflex și mușchiul subscapular (posterior) și micul pectoral (anterior), fiind înconjurată de o adevărată rețea vasculonervoasă;

– porțiunea subpectorală începe de la marginea inferioară a micului pectoral și pînă la marginea inferioară a marelui pectoral, fiind în raport cu vena axilară ce acoperă în parte artera (medial), mușchiul coracobrahial, nervul median și musculocutanat (lateral), nervii radial și axilar (posterior).

În cursul efectuării tehnicii chirurgicale trebuie să se țină seama de următoarele caracteristici: pericol de lezare a venei axilare, care este mai superficială, cît și a ramurilor plexului brahial, care îi sînt adiacente sau o îmbracă; evitarea dispunerii ligaturii între artera scapulară și originea arterelor circumflexe humerale, întrucît au fost semnalate gangrene ale membrului toracic; cunoașterea existenței unor anomalii care îngreuiază tehnica; axilara poate fi bifurcată, colateralele pornind din una sau din ambele ramuri; tip divergent de colaterale, cînd toate iau naștere direct din trunchiul principal; tip convergent de colaterale, adică din axilara propriu-zisă nu ia naștere decît un trunchi din care vor porni toate colateralele (fig. 283–286).

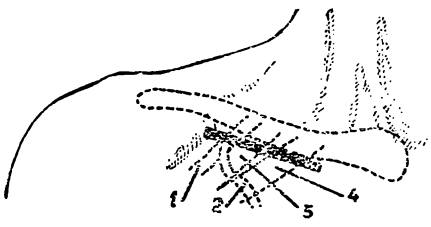

Fig. 283. Descoperirea arterei axilare sub claviculă

1 – plexul brahial; 2 – n. marelui pectoral; 3 – a. axilară; 4 – v. axilară

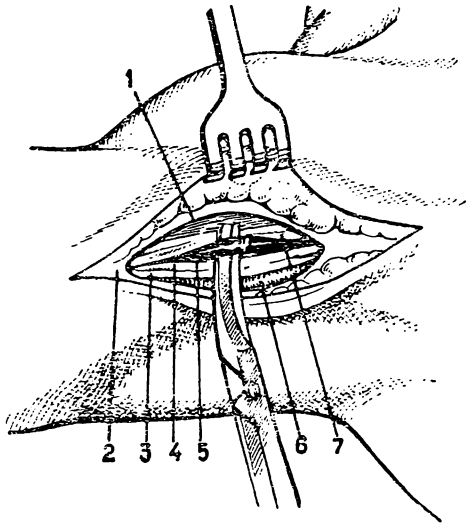

Fig. 284. Descoperirea arterei axilare în axilă (după Bier–Braun–Kümmel)

1 – m. coracobrahial; 2 – fascia brahială; 3 – n. cutaneoantebrahial medial; 4 – n. ulnar; 5 – a. axilară; 6 – v. axilară; 7 – n. median

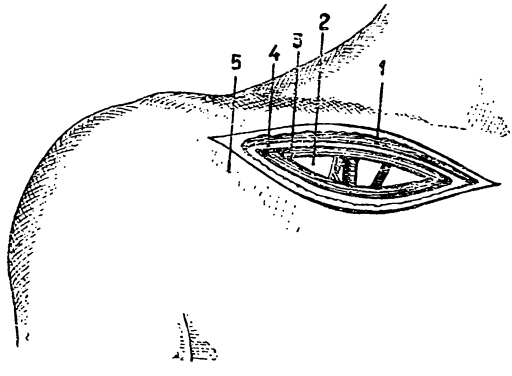

Fig. 285. Ligatura arterei axilare în fosa infraclaviculară. Timpul I – Incizia

1 – m. platissima; 2 – fascia pectorală profundă peste care trec vasele și nervii toracali anteriori (punct de reper important); 3 – m. pectoral major secționat; 4 – fascia pectorală superficială; 5 – apofiza coracoidă

@RedAbaris 2013

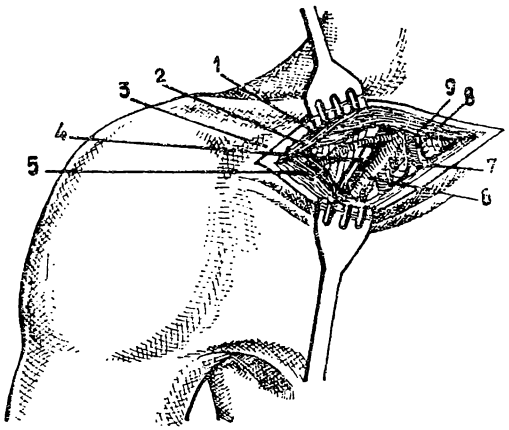

Fig. 286. Ligatura arterei axilare în fosa infraclaviculară. Timpul II – Descoperirea arterei axilare

1 – m. subclavicular; 2 – m. pectoral major; 3 – procesul coracoid; 4 – plexul brahial; 5 – m. pectoral minor; 6 – a. axilară; 7 – țesut gras și limfoglandular; 8 – n. toracal anterior (punct de reper); 9 – a. toracală anterioară.

Accesul pe porțiunea distală a arterei axilare — tehnica Mignon. Bolnavul în decubit dorsal cu brațul în adducție la 90°.

Operatorul este plasat între torace și braț, de partea afectată și ajutorul între cap și braț, de aceeași parte.

Repere: marginea laterală a pectoralului mare.

Incizia, lungă de 8 cm, situată la 1 cm posterior de marginea pectoralului mare, cu centrul la mijlocul axilei.

Se pătrunde lateral descoperind mușchiul coracobrahial. Pe marginea lui internă se evidențiază nervul median și, mai intern de el, artera axilară. La acest nivel se descoperă originea arterelor circumflexe humerale și artera subscapulară.

Accesul larg pe artera axilară — tehnica Marcellin-Duval. Prezintă riscuri mari și necesită multă meticulozitate, fapt pentru care nu se aplică într-o urgență deosebită, întrucît:

– la nivelul aponevrozei clavipectorale iese din axilă artera acromiotoracică și intră spre axilă venele acromiotoracice și cîrja venei cefalice; apar colectoarele venelor circumflexe;

– vena axilară este mult mai alipită la acest nivel de artera axilară.

Bolnavul, în decubit dorsal, cu un sac de nisip interscapulovertebral și brațul în abducție.

Operatorul, de partea bolnavă, între braț și torace; ajutorul, între cap și braț.

Repere: marginea anterioară a claviculei.

Incizia, de 10 cm, la 10 mm sub claviculă, paralel cu marginea ei anterioară. Se secționează pielea, se pătrunde prin țesutul subcutanat pînă pe planul osteofascial. Se secționează inserția pectoralului de pe claviculă; aceasta se va retracta lăsînd să se vadă aponevroza clavipectorală și mușchiul subclavicular.

Se pătrunde prin fibrele mușchiului subclavicular și, după îndepărtarea în jos a fibrelor musculare, prin foița posterioară a fasciei mușchiului subclavicular se văd, prin transparență, fasciculele plexului brahial și vena axilară.

Se disociază fascia și apare nervul mușchiului mare pectoral, iar sub aceasta se evidențiază partea axilare. Încărcarea pentru trecerea firului se face dinăuntru în afară.

Acces larg pe artera axilară – tehnica Duval. Bolnavul, în decubit dorsal, cu brațul în 30° abducție și rotație externă. Capul este aplecat și privește partea sănătoasă. Operatorul, de partea leziunii, între braț și torace; ajutorul, între cap și torace.

Repere: clavicula, articulația acromioclaviculară, apofiza coracoidă, marginea anterioară a mușchiului deltoid.

Incizia, lungă de 14 cm, în spațiul deltopectoral. Se izolează vena cefalică, care se îndepărtează împreună cu planul muscular. Se disecă în profunzime pînă la nivelul micului pectoral și de la el, proximal și distal, aponevroza claviaxilară. Se pătrunde, printr-o butonieră, lateral de marginea mușchiului mic pectoral și se evidențiază partea distală a arterei axilare. Se îndepărtează, în sus și medial, mușchiul mic pectoral, evidențiindu-se și partea mijlocie a arterei.

Pentru a se vizualiza porțiunea proximală a arterei axilare este necesară deznserția de pe caracoidă a micului pectoral, cu îndepărtarea sa medial și distal.

@RedAbaris 2013

– Pentru a mări cîmpul operator, se prelungeşte extremitatea proximală a inciziei cu o incizie medială subclaviculară de 4–5 cm, urmată de dezinserţia marelui pectoral de pe claviculă pe toată întinderea sa (Delpech, Desault, Cadenat).

Acces larg pe artera axilară — tehnica transpectorală Nélaton. Iselin şi Desault procedează în acelaşi mod pentru calea largă, în extremă urgenţă.

Bolnavul este aşezat în decubit dorsal, cu braţul în abducţie 90°.

Operatorul, între torace şi braţ.

Repere: clavicula, marginea inferioară a tendonului pectoralului mare, muşchiul coracobrahial.

Incizia începe de la mijlocul claviculei, oblic în jos şi în afară, pînă la punctul de întretăiere cu marginea medială a braţului, între tendonul marelui pectoral şi muşchiul coracobrahial (este proiecţia arterei axilare).

Se pătrunde prin ţesutul subcutanat pe fascia marelui pectoral şi pe muşchiul mare pectoral. Indexul este introdus sub muşchi, şi acesta este tăiat în sensul inciziei (în acest moment există risc mare de a tăia nervul marelui pectoral).

Se evidenţiază astfel fascia clavicoracopectorală şi se pătrunde prin disecţie către porţiunea proximală a arterei axilare; apoi, dezinserîndu-se micul pectoral de pe coracoidă şi continuînd disecţia fasciei coracoaxilare, se pun în evidenţă şi celelalte două porţiuni ale arterei axilare împreună cu elementele vasculonervoase enunţate anterior.

Blocajul plexului brahial pe cale axilară

Pentru obţinerea anesteziei membrului toracic necesară efectuării diferitelor intervenţii chirurgicale se apelează la blocajul plexului brahial, care poate fi obţinut prin metodele de mai jos.

– *Calea paravertebrală* (Anglada-Santoni), părăsită datorită numărului mare de insuccese şi riscului pătrunderii soluţiei anestezice în spaţiul subarahnoidian, prin tecile menineage care însoţesc nervii spinali în afara găurilor de conjugare.

– *Calea interscalenică* (P. A. Winnie – 1970) realizează blocarea trunchiurilor primare ale plexului brahial în traiectul lor cervical, fără a realiza anestezia nervului ulnar. Se poate însoţi de paralizia temporară a nervilor frenici, ce declanşează perturbări în ventilaţia pulmonară. Există, de asemenea, riscul înţepării arterei vertebrale şi blocării anestezice a nervului vag şi recurentului (laringen superior).

– *Calea supraclaviculară* (D. Kulenkampff) permite efectuarea operaţiilor pe jumătatea proximală a braţului, umăr, sin şi axilă.

Prin acest procedeu se infiltrează plexul brahial la locul unde acesta încrucişează prima coastă, înapoia arterei subclaviculare.

De obicei se efectuează după tehnica Labot. Bolnavul este în decubit dorsal. Se pătrunde cu acul în jos, înăuntru şi posterior, cu direcţia spre apofiza transversă T_2–T_3, la jumătatea claviculei, deasupra acesteia, ca şi cum se urmăreşte puncţia arterei subclaviculare, ce se află pe faţa posterioară a osului. După un parcurs de 1,5–3 cm, vîrful acului se opreşte în obstacolul osos format de prima coastă. Dacă nu se simte acest obstacol, înseamnă că direcţia acului este greşită, şi acul va fi retras, îndreptîndu-se mai medial.

După ce s-a atins coasta, se extrage puţin acul şi se injectează 10–15 ml xilină 1%. În continuare, acul este împins în sus şi înapoi, pavilionul acului fiind aproape culcat pe claviculă, cu scopul de a intercepta ramurile înalte (nervul radial) ale plexului brahial. Se injectează 20–30 ml xilină 1%. Într-un al treilea timp, acul se îndreaptă aproape vertical înapoia subclaviei, cu scopul de a atinge marginea externă a primei coaste. Bolnavul poate acuza dureri de-a lungul nervului ulnar, fapt ce denotă că s-a pătruns în plex. Se injectează 20 cm xilină 1%. Are cam aceleaşi inconveniente ca şi calea interscalenică. În plus, dă un inconfort crescut datorită necesităţii de a căuta obţinerea parestezilor în timpul efectuării blocajului, căci „fără parastezie nu există anestezie".

– *Calea subclaviculară* (L. Bazy) prezintă riscul înţepării arterei şi venei axilare şi realizează blocaje anestezice incomplete, limitate la jumătatea distală a braţului.

– *Calea axilară* (J. Halsted – 1884, sub viziune directă; G. Hirschel – 1911, per cutan prin axilă; N. S. Accardo şi J. Adriani – 1949, prin teaca vas-

@RedAbaris 2013

culonervoasă axilară) este larg răspîndită în toate țările, fiind cunoscută și sub denumirea de blocaj superior al brațului (L. M. Clayton – 1959) sau blocaj axilar (J. W. Dales – 1960).

Bolnavul, în decubit dorsal, brațul în abducție 90° și rotație externă, antebrațul flectat la 90°, mîna în supinație, palma privește în sus (poziția J. P. C. Saint-Maurice – 1966). Se mai poate folosi poziția lui Le Jong (1961) sau T. Toscani (1962), asemănătoare cu cea anterioară.

Reperele anatomice utilizate, sînt: deltoidul (superointern), bicepsul (superoextern), pectoralii (inferointern) și coracobrahialul (în unghiul format de marginea inferoexternă a pectoralilor).

Se palpează artera axilară pînă în vîrful axilei, unde se face un buton dermic cu anestezicul local. Se folosesc ace cu bizou scurt, introduse imediat deasupra și dedesubtul arterei, la o profunzime de 1,5–2 cm. Cînd acele sînt corect introduse, acestea se mișcă sincoronizat cu pulsațiile arterei axilare. Se verifică dacă prin acele introduse nu vine sînge. Se folosește soluția 2% de xilocaină, injectîndu-se pe fiecare ac 15 ml, cîteva picături din soluție refluind prin celălalt ac. Se obține blocarea nervilor musculocutan, median, radial, ulnar și antebrahial cutan medial.

Regiunea deltoidiană *(regio deltoidea)*

Formează relieful lateral al umărului, fiind delimitată de porțiunea laterală a claviculei și acromion (cranial), marginea inferioară a mușchiului deltoid (caudal), marginea anterioară a deltoidului (anterior) și limita laterală a regiunii scapulare (posterior). În profunzime, corespunde articulației umărului.

Pielea este groasă, mobilă, foarte bine vascularizată. Țesutul conjunctiv subcutanat este bine vascularizat prin ramuri din arterele toracoacromială și circumflexă humerală și inervat din ramuri provenite din plexul cervical și nervul axilar.

Sensibilitatea regiunii este dată de nervul axilar și se cercetează pe marginea posterioară a reliefului mușchiului deltoid. În caz de ruptură a nervului axilar (fractură, luxație de umăr) sensibilitatea dispare și trebuie să i se atragă atenția bolnavului asupra acestui lucru, pentru a nu fi incriminat medicul că a produs lezarea nervului axilar în timpul tentativelor de reducere a luxației de umăr sau a fracturii de extremitate proximală a humerusului.

Fascia este subțire și dă septuri între fasciculele musculare, inserîndu-se superior pe claviculă, acromion și spina scapulei, iar inferior se continuă cu fascia brahială.

Mușchiul deltoid este învelit într-o fascie proprie.

Planul profund este constituit, în porțiunea sa superioară, de bolta acromiocoracoidiană, iar în cea inferioară, de capsula articulației scapulohumerale peste care trec tendoanele de inserție ale mușchilor supraspinos și infraspinos. La acest nivel, între capul humeral și acromion se produc leziunile de periartrită scapulohumerală.

Anterior, se află bursa seroasă dintre mușchiul subscapular și reliefurile osoase (cei doi tuberculi ai humerusului cu inserțiile lor și spațiul intertubercular străbătut de lunga porțiune a bicepsului brahial). Inflamația reumatică sau traumatică a acestei burse seroase determină bursita subscapulară, dureroasă și rebelă la tratament.

@RedAbaris 2013

Între mușchiul deltoid și humerus (colul său chirurgical) trec vasele circumflexe humerale, nervul axilar și ramuri din artera toracoacromială.

Planul osteoarticular este reprezentat de articulația scapulohumerală și osul humerus.

La acest nivel se pot efectua injecțiile subcutanate și intramusculare.

Descoperirea nervului axilar

Bolnavul este în decubit ventral sau pe flancul sănătos, cu brațul în abducție și ușoară rotație externă. Incizia, oblică, începe la mijlocul spinei omoplatului, trece peste marginea posterioară a mușchiului deltoid, mergînd pînă la inserția acestuia pe fața externă a humerusului (aproximativ pînă la mijlocul brațului).

Se deschide, cu multă atenție, teaca mușchiului deltoid, ferind nervul brahial cutanat extern, îndepărtîndu-se anterior marginea posterioară a mușchiului, iar lunga porțiune a mușchiului triceps brahial este trasă înapoi.

La nivelul gîtului chirurgical al humerusului, sub foița profundă a fasciei mușchiului deltoid, se găsește nervul axilar dispus în direcție transversală, alături de vase (artera și venele circumflexe humerale posterioare). Dacă se desfac suficient fibrele mușchiulare, se reușește pătrunderea în fosa patrulateră și în felul acesta, prin incizia făcută posterior, se descoperă nervul în limitele regiunii axilare. Dacă se trage și mai anterior mușchiul deltoid, se pot examina nervul cu ramurile sale, pe fața externă a brațului.

Dacă este necesar, se poate lărgi calea de acces, prin secționarea parțială a porțiunii tendinoase a mușchiului deltoid în apropierea spinei omoplatului, permițînd o îndepărtare suficientă a acestui mușchi.

În caz de paralizie a mușchiului deltoid se folosește mioplastia după procedeul Léo Mayer, care constă în dezinserția fasciculului spinoclavicular al trapezului, alungirea capătului său distal printr-un neotendon din *fascia lata* și reinserția acestuia pe diafaza humerală, în dreptul inserției „V"-ului deltoidian.

Regiunea scapulară *(regio scapularis)*

Alcătuiește peretele posterior al fosei axilare, fiind delimitată de: linia cervicodorsală, linia anguloscapulară și linia axilară dorsală. Spina scapulară o subîmparte într-o subregiune supraspinoasă și alta subspinoasă.

Pielea este groasă, puțin mobilă, fiind aderentă de fascia superficială dorsală prin tractusuri fibroase. Este vascularizată de arterele perforante intercostale și ramurile perforante din arterele periscapulare și inervată de ramurile dorsale și laterale ale nervilor spinali corespunzători (fig. 287).

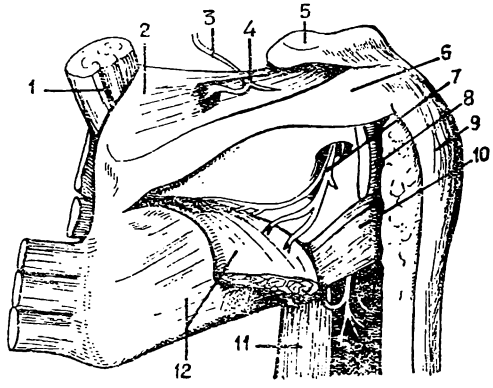

Fig. 287. Regiunea posterioară a scapulei

1 — m. ridicător al scapulei; 2 — m. supraspinal; 3 — n. suprascapular; 4 — ligamentul transversal al scapulei; 5 — clavicula; 6 — acromionul; 7 — nervul subscapular; 8 — m. subscapular; 9 — deltoidul; 10 — micul rotund; 11 — capul lung al tricepsului brahial; 12 — m. subspinal

@RedAbaris 2013

Fascia superficială dorsală este şi ea intim aderentă la muşchii trapez şi dorsal mare. Sub ea se află fascia dorsală mijlocie, ce ia denumirea muşchiului pe care îl acoperă.

În profunzime este fascia scapulară, ce serveşte şi ca suport de inserţie pentru muşchii respectivi, subîmpărţindu-se în fascia supraspinoasă şi fascia subspinoasă, ce se inseră pe buzele respective ale spinei scapulare şi la marginile superioară şi medială ale scapulei, alcătuind două loji osteofibroase, în care se pot forma hematoame sau colecţii purulente.

Muşchiul subscapular se află în fosa subscapulară şi este acoperit de fascia subscapulară, constituind astfel cea de-a treia lojă osteofibroasă. Mergînd să se insere pe trohiter, el este separat de capsula articulaţiei umărului de către bursa sinovială subscapulară, ce comunică cu articulaţia umărului, realizînd difuzarea hematoamelor şi infecţiilor.

Mişcările de basculare ale scapulei (în afară, prin acţiunea muşchiului trapez şi înăuntru, prin acţiunea muşchiului dinţat mare) se efectuează de-a lungul unui ax ce trece la 4 cm de marginea vertebrală, fapt ce impune păstrarea acestui segment în intervenţiile chirurgicale.

În caz de paralizie a muşchiului trapez basculareа nu se mai produce, întrucît trapezul asigură ridicarea braţului la circa 45°. În paralizia dinţatului mare şi a romboizilor, ridicarea braţului se opreşte la 45° şi ea nu mai continuă spre 90°.

În această regiune se află spaţiul format de micul rotund, marele rotund şi humerus. El este divizat de lunga porţiune a tricepsului în două spaţii: unul extern şi patrulater, spaţiul humerotricipital şi altul şi triunghiular, spaţiul omotricipital.

Spaţiul humerotricipital permite trecerea nervului circumflex *(n. axillaris)*, ce dă ramuri motorii pentru micul rotund şi deltoid şi ramura senzitivă *(n. cutaneus brachii lateralis superior)* pentru tegumentele părţii superoexterne a umărului. Este întovărăşit de artera circumflexă humerală posterioară *(a. circumflexa humeri posterior)* şi venele cu acelaşi nume.

Spaţiul omotricipital este străbătut de artera scapulară inferioară *(a. circumflexe scapulare)* ce se anastomozează cu artera scapulară superioară. Este întovărăşită de vena scapulară şi, în profunzime, de nervul subscapular ce inervează muşchiul marele rotund.

Prin aceste spaţii se pot propaga colecţiile purulente spre axilă şi spre regiunea deltoidiană.

În jurul scapulei se formează reţeaua arterială periscapulară.

Căi de acces pe scapulă

În efectuarea căii de acces se impune conservarea:

– nervului spinal, care inervează muşchiul trapez;

– nervului axilar, ce inervează muşchiul deltoid;

– originii muşchiului mare dinţat, de pe marginea spinală, pentru a nu reduce capacitatea inspiratorie;

– cercului arterial periscapular.

În caz de rezecţie subtotală se va urmări conservarea marginii sale spinale cu scopul de a asigura continuitatea planului muscular: marele dinţat – romboid – angular.

Căile de acces pe scapulă pot fi împărţite în limitate şi lărgite.

Căi de acces limitate sînt cele ce pun în evidenţă stîlpul omoplatului şi anume:

@RedAbaris 2013

– calea anterioară este calea de acces axilară pentru articulația scapulohumerală; ea dă o vedere limitată din cauza vecinătății mănunchiului vasculonervos, fapt pentru care este folosită excepțional;

– calea posterioară (Dupont și Evrard) evidențiază stîlpul omoplatului, trecînd între deltoid și marele dorsal, apoi sub micul rotund.

Calea de acces lărgită urmărește evidențierea scapulei în întregime, fiind folosită în scapulectomie.

Indicații operatorii

Osteosinteza fracturilor gîtului omoplatului. Neimobilizate, aceste fracturi se deplasează rapid. Se folosește calea de acces posterioară pentru articulația umărului, trecînd sub micul rotund. Se deperiostează omoplatul și, ca material de osteosinteză, se folosesc plăcile metalice în „T" sau „Y", adaptate la curburile scapulei. Cele două ramuri orizontale se fixează pe col, pe cît posibil spre spina omoplatului, iar ramura verticală pe stîlpul (pilierul) omoplatului. Imobilizare în eșarfă 8 zile, apoi mobilizări active și pasive, cu recuperări în 4–6 săptămîni.

Fixarea scapulei efectuată prin procedee pasive sau active.

Dintre procedeele pasive citățm:

– tehnica Nové-Josserand constă în secțiunea unei coaste și trecerea segmentului intern al acesteia printr-un orificiu făcut în fosa subspinoasă, ce se opune mișcărilor vîrfului omoplatului;

– tehnica Paul Mathieu constă în secțiunea coastelor V și VI, mult denudate în afară; capătul vertebral al coastelor secționate este trecut peste marginea spinală a omoplatului ce a fost deperiostată pe o porțiune limitată; cu două fire metalice sau de nylon se fixează coastele, în această poziție;

– tehnica Ombrédanne-Huc urmărește eliberarea unghiului superointern al omoplatului, coborîrea și fixarea lui în poziție normală. În același timp, se efectuează alungirea claviculei pentru a evita strivirea plexului brahial între cutia toracică și triunghiul cleidoscapular;

– tehnica Schrock-Chigot constă într-o largă rezecție subperiostală a întregii porțiuni interne a omoplatului, urmată de rezecția largă a unghiului superointern cu coborîrea omoplatului;

– tehnica Chigot se limitează la rezecția vîrfului omoplatului ce iese sub relieful marelui dințat;

– tehnica Schrock constă în osteotomia bazei acromionului și capitonaj cu catgut a maselor musculare anterioară și posterioară ale omoplatului.

Dintre procedeele active citățm:

– tehnica Lange, reinserarea mușchiului levator scapular cît mai extern pe spină, substituind astfel porțiunea cervicală a trapezului și romboidului;

– tehnica Dickson, Henry și Brunat fixează scapula la apofizele spinoase cu fascia lata;

– tehnica Sannter folosește capătul coracoidian al micului pectoral fixat printr-o tanghetă tegumentară în apropierea unghiului inferior al scapulei; se poate apela la marele pectoral, marele rotund sau romboid; în tehnica lui Hass se utilizează *latissimus dorsi;* în ultimul timp se practică operația Woodward sau operația König-Wittek.

Rezecția scapulei, limitată sau totală (scapulectomia). Pentru scapulectomiile parțiale și subtotale se poate folosi incizia Langenbeck care pornește de la articulația acromioclaviculară, apoi de-a lungul spinei omoplatului pînă în dreptul marginii mediale a osului, de unde se îndreaptă în jos pînă la nivelul vîrfului unghiului inferior. Se creează un lambou de forma unui unghi deschis în jos și lateral.

Pentru scapulectomiile totale se folosește incizia în „H" a lui Sozon–Jarosevici, incizia oblică Das Gupta sau incizia în „T" culcat (o ramură aproape orizontală corespunzînd marginii posterioare a spinei și care se termină intern, pe partea mijlocie a ramurei verticale, de la nivelul marginii spinale a osului). Se formează două lambouri triunghiulare ce se disecă și se răsfrîng pentru a pune în evidență unghiurile omoplatului. Se secționează trapezul, respectînd nervul spinal. Se disociază fibrele sale lăsînd în profunzime capătul clavicular și se încarcă pe îndexul stîng capătul său acromial. Fibrele sînt secționate progresiv la 1 cm de spina omoplatului. După ce se repereză nervul spinal, se secționează trapezul. Ligatura arterii scapulare posterioare, secționarea omohioidianului, ligatura arterei suprascapulare, dezarticulația acromionului de clavicuță, secționarea ligamentului coracoclavicular și a originii coracobicepsului, evitînd vasele axilare. Secționarea deltoidului de pe spina omoplatului și de pe marginea

@RedAbaris 2013

externă a acromionului. Se abordează fața posterioară a articulației umărului și ligatura scapulară inferioare. Rezecția subperiostală a scapulei, urmată de fixarea capului humeral la claviculă (Quénu).

În funcție de localizarea și întinderea procesului patologic, se folosesc căi de acces limitat și căi de acces lărgite.

Căi de acces limitate

Se limitează la abordarea diferitelor segmente ale scapulei.

Accesul pe unghiul superoextern al scapulei. Bolnavul, în decubit ventral, cu un sac de nisip în regiunea subclaviculară. Se pot folosi două incizii:

– incizia Rocher, ce începe la nivelul acromionului și coboară pe fața dorsală a axilei;

– incizia Ombrédanne începe la mijlocul spinei omoplatului, către lateral pînă la acronian, apoi îndreptată pe fața laterală a brațului.

Se pătrunde prin țesutul subcutanat, se secționează și se decolează inserțiile trapezului și deltoidului de pe spină. Se decolează, pe cîțiva centimetri, strict subperiostal, inserțiile mușchilor supra- și infraspinos, din fosele omonime. Se izolează baza spinei și, cu un fierăstrău Gigli, se secționează, îndepărtînd-o în afară. În acest fel se abordează fața posterioară a unghiului superointern al scapulei. Se va evita pătrunderea prin masa musculară a mușchiului supraspinos (lezarea mănunchiului vascular supraspinos) sau a mușchiului infraspinos (lezarea ramurilor circumflexei scapulare).

Accesul pe marginea superioară a scapulei prin tehnica Huc. Bolnav în decubit ventral, cu un sul sub regiunea subscapulară. Incizia se duce de-a lungul buzei superioare a spinei scapulare. Se pătrunde pînă la spină și se dezinseră mușchiul trapez. Este o cale dificilă cu riscuri importante (lezarea vaselor și nervului accesor).

Accesul pe unghiul inferior al scapulei. Bolnavul se află în decubit ventral, cu un sac de nisip în regiunea subclaviculară.

Incizia urmează marginea vertebrală și unghiul inferior al scapulei. Se descoperă marginea superioară a marelui dorsal, care se izolează și se îndepărtează distal. Se incizează periostul la nivelul marginii inferointerne a inserției mușchiului infraspinos și se decolează subperiostal unghiul inferior al scapulei.

Accesul pe spina scapulei. Bolnavul în decubit ventral.

Se reperează acromionul și spina scapulei pe toată lungimea sa.

Incizia, de la vîrful acromionului, pe spina omoplatului.

Se secționează țesutul subcutanat și fascia. Incizia periostului între zonele de inserție ale deltoidului și trapezului. Se decolează subperiostal suprafețele superioară și inferioară ale spinei și, în continuare, marginea externă a spinei. Există pericolul, în timpul decolării, să se pătrundă în masa musculară a supraspinosului și infraspinosului, cu lezare vasculară și hemoragie importantă. În decolarea marginii laterale a spinei se pot leza vasele periscapulare.

Căi de acces lărgite

Dau un acces bun asupra omoplatului.

Calea de acces scapulară posterioară (Dupont și Evrard). Permite accesul pe marginea axială a scapulei (stîlpul articular al ortopediștilor) pe gîtul omoplatului.

Bolnavul, în decubit ventral, cu brațul în abducție de 90° și un sac de nisip în regiunea subclaviculară.

Se reperează acromionul, spina omoplatului și un punct de pe marginea axială a scapulei, la unirea treimii proximale cu cele două treimii distale.

Incizia, rectilinie, unește marginea spinală a omoplatului cu marginea inferioară a deltoidului. Se secționează pielea, stratul celular subcutanat, fascia dorsală superficială și se pătrunde între deltoid și marele dorsal, care se îndepărtează primul în sus și secundul în jos. În continuare, se străbate fascia infraspinoasă și, prin interstițiul dintre rotunzi, pe de o parte și infraspinos, pe de altă parte, se ajunge pe marginea axilară a scapulei. Se descoperă și se ligaturează artera scapulară inferioară, întrucît hemostaza se obține cu greutate în cazul că este lezată.

Se deperiostează, de sus în jos și dinafară-înăuntru, subspinosul și micul rotund, descoperindu-se astfel pilierul omoplatului și gîtul său.

Este o cale de acces anatomică folosită pentru osteosinteza fracturilor de la acest nivel sau ablația tumorilor benigne.

@RedAbaris 2013

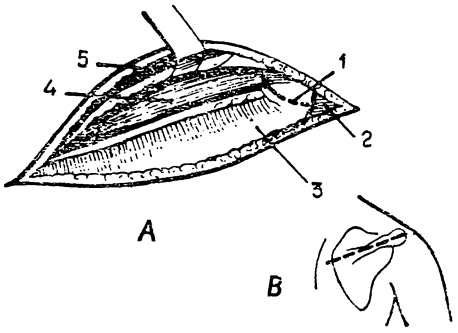

Fig. 288. Calea de acces posterosuperioară, supraspinoasă, transacromială (Debeyre)

A — incizie cutanată; 1 — spina omoplatului; 2 — deltoidul; 3 — trapezul secționat și îndepărtat; 4 — supraspinoșii; 5 — traseul osteotomiei acromiale
B — linia de incizie cutanată

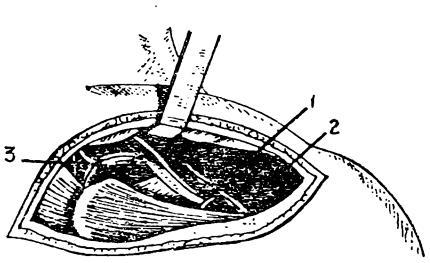

Fig. 289. Calea de acces scapulară superioară

1 — a. scapulară superioară; 2 — coracoida; 3 — a. scapulară posterioară

Există pericolul lezării vaselor circumflexe din spațiul patrat al lui Velpeau, ce sînt în raport cu lunga porțiune a tricepsului.

Calea de acces scapulară posterioară (Iudet și Golez). Permite evidențierea pilierului, gîtului omoplatului și marginii posterioare a glenei.

Bolnavul, în decubit ventral, cu brațul în abducție.

Incizia în „L" răsturnat; ramura orizontală superioară merge de la vîrful acromionului, pe marginea spinei, pînă la 7–8 mm de marginea sa vertebrală, iar cea verticală este dusă în jos, paralel cu această marginea, pînă la nivelul unghiului inferior.

Se descoperă, lateral, spațiul dintre deltoid și marele dorsal, se dezinseră fasciculul spinos al deltoidului. Se incizează fascia subspinosului la 4–5 mm distanță de marginea spinală a omoplatului, se pătrunde anterior de mușchi, se liberează fața inferioară a spinei și fața posterioară a omoplatului, în regiunea subspinoasă și marginea spinală a scapulei.

Prin prelungirea inciziei în jos, se evidențiază unghiul inferior al scapulei, iar prin prelungirea laterală se obține un bun acces pe marginea axilară și pe unghiul superior extern.

În efectuarea tehnicii există următoarele riscuri:

— lezarea scapularei posterioare, care trece paralel cu marginea vertebrală a scapulei, la 5–8 mm distanță, atunci cînd fascia posterioară este incizată mai medial;

— apariția tulburărilor respiratorii cu ocazia dezinserției mușchiului dințat mare;

— declanșarea hemoragiilor în timpul decolării mușchiului subspinos, dacă nu se respectă contactul permanent cu spina omoplatului (fig. 288–289).

Regiunea articulației umărului

În afară de articulația scapulohumerală, care a fost studiată anterior, în componența sa intră și regiunile vecine, acromială, deltoidiană și axilară.

Pielea este subțire și mobilă, conturînd relieful muscular periarticular; țesutul grăsos subcutanat este bine reprezentat, mai ales la femei.

Urmează fascia pectorală superficială și apoi cea profundă, ce îmbracă mușchii marele și micul pectoral și fascia brahială ce acoperă mușchiul coracobrahial. Această fascie este o componentă a fasciei clavi-coraco-pectoro-axilară, care se continuă în dermul axilei sub forma ligamentului suspensor (Gerdy), cu rol în menținerea scobiturii axilare. Această musculatură alcătuiește peretele anterior al regiunii axilare.

Lateral, se dilimitează mușchiul deltoid îmbrăcat în fasciile deltoidiene superficială și profundă. Între cele două regiuni se desenează șanțul delto-

@RedAbaris 2013

pectoral (Mohrenheim-Velpeau), unde se află vena cefalică ce se va vărsa în vena axilară, ramuri din acromiotoracică şi cîţiva ganglioni limfatici.

În partea superioară se palpează apofiza coracoidă cu inserţiile musculare.

Sub plafonul muscular, articulaţia umărului vine în raport — prin intermediul ţesutului lax — cu mănunchiul vasculonervos al axilei, iar sub muşchiul deltoid cu nervul axilar ce inervează deltoidul, micul rotund şi pielea regiunii deltoidiene. Nervul poate fi lezat în traumatismele grave ale articulaţiei, cînd se pot produce fracturi sau luxaţii; prin cercetarea sensibilităţii regiunii deltoidiene se elimină acuzaţia lezării sale de către medicul ce a tratat bolnavul.

Spre partea superioară a articulaţiei se observă supraspinosul, ce aderă la capsulă, delimitînd o lojă fibroasă ce se întinde pînă în spaţiul subdeltoidian, iar posterior şi spre regiunea axilară, spaţiul axilar lateral (humerobirondotricipital), prin care nervul axilar şi vasele circumflexe posterioare trec din axilă spre regiunea deltoidiană, înconjurînd colul chirurgical humeral.

O secţiune transversală permite să se observe cei patru pereţi ai axilei. Peretele anterior, format de muşchii pectoralul mic, pectoralul mare şi coracobrahial cu fasciile respective a fost descris anterior. Peretele lateral este constituit de epifiza proximală a humerusului înconjurată de masa musculară: deltoidul, tricepsul brahial, rotundul mare şi tendonul dorsalului mare. Peretele posterior, de asemenea, este format din două straturi musculare şi fasciile respective (supraspinos, subspinos, micul rotund, subscapular), între care se interpune scapula. Peretele medial reprezintă şi peretele lateral al toracelui, fiind acoperit de dinţatul mare şi fascia extratoracică.

Conţinutul axilei este alcătuit din artera şi vena axilară cu ramurile lor şi cele trei trunchiuri secundare cu ramurile terminale ale plexului brahial. De-a lungul acestor formaţiuni se află grupe de ganglioni limfatici ai axilei.

În jurul articulaţiei se constituie cercul arterial perihumeral *(rete perihumerale)*, care se anastomozează în sus cu cercul periacromial *(rete periacromiale)*, iar în jos cu cercul periscapular *(rete periscapulare)*, cu rol important în restabilirea circulaţiei arteriale după ligatura arterei axilare.

Căi de acces pe umăr

O expunere completă asupra numeroaselor incizii propuse pentru abordarea articulaţiei umărului ar fi inutilă, deoarece căile de acces care nu ţin seama de principiile fiziologice au fost complet abandonate şi multe nu diferă între ele decît prin infime detalii tehnice şi numele autorilor.

Articulaţia umărului poate fi abordată prin toate feţele sale: anterioară, externă, posterioară, superioară şi inferioară (axilară), fiecare prezentînd avantaje şi inconveniente şi deci indicaţii speciale.

Se vor prezenta inciziile curent folosite, care pot fi foarte bune pentru unele maladii, însă insuficiente pentru altele. De aceea, este necesar, ca în alegerea inciziei să se ţină seama atît de datele anatomofiziologice cît şi de indicaţiile terapeutice. Ele trebuie să fie cît mai atraumatice, pătrunzîndu-se printre planurile de clivaj, protejîndu-se mănunchiul vasculonervos şi permiţînd lărgirea lor la nevoie. Inciziile trebuie să respecte mănunchiul vasculonervos axilar, arterele circumflexe ce trec la 3–4 cm

@RedAbaris 2013

sub acromion, ramurile acestora şi nervul axilar, căci lezarea lui antrenează hemoragii şi paralizia deltoidului, urmată de o gravă infirmitate.

Dintre cele 4 căi de acces, calea anterioară este mai mult folosită, putînd fi lărgită în multe maniere. Cea posterioară, dă acces direct pe glenă şi pe faţa posterioară a capsulei articulare.

Căile de acces pe articulaţia umărului se împart în medicale (punctii) şi chirurgicale.

Căi de acces medicale. Stratul extern capsular prezintă cîteva orificii prin care trec elemente şi prelungiri sinoviale. Dintre prelungiri, două sînt constante:

– prelungirea sau bursa subscapularului, care trece prin *foramen ovale Weitbrecht,* sub muşchiul subscapular;

– prelungirea sau bursa bicipitală, care însoţeşte tendonul muşchiului biceps.

Importanţă mare are bursa seroasă subacromială, care participă la formarea celei de-a doua articulaţii a umărului.

În practica curentă, puncţia se face pe cale anterioară, dar se pot folosi şi calea laterală sau posterioară.

1. *Calea anterioară.* Bolnavul, în decubit dorsal, cu membrul de partea unde se va face puncţia, în abducţie de circa 15° şi cotul flectat la 90°, antebraţul şi mîna sprijinite pe abdomen.

Repere anatomice: apofiza coracoidă situată la 1,5 cm medial şi distal de articulaţia acromioclaviculară.

După dezinfecţia regiunii, se pătrunde cu un ac sub acromion, la aprox. 1 cm distal şi lateral de apofiza coracoidă. Se străbat pielea, ţesutul celular subcutanat şi stratul capsular. În momentul pătrunderii în profunzime, se simte cum acul a intrat într-o cavitate, iar pe ac va reflua lichidul intraarticular (sinovial, puroi etc.).

2. *Calea laterală transdeltoidiană.* Este mai rar folosită, mai ales pentru reducerea luxaţiilor scapulohumerale, ca anestezie locoregională. Întrucît planurile anatomice sînt deformate, infiltraţia se va face plan cu plan, cu multă atenţie. De asemenea, prin această cale se efectuează şi puncţia bursei sinoviale subdeltoidiane.

Bolnavul se va fixa cu braţul lîngă torace sau în decubit lateral, pe umărul sănătos.

Repere anatomice: vîrful acromionului.

Puncţia se face extern, transdeltoidian, la cca 2 cm distal şi sub acromion. Acul se introduce înăuntru şi puţin în jos, sub un unghi de 40°–60°. Există pericolul de infectare a bursei subdeltoidiene atunci cînd puncţia se face pentru supuraţiile scapulohumerale.

3. *Calea posterioară.* Este cea mai sigură şi se face cu braţul în uşoară abducţie, de 30°–40°.

Prin mişcări de rotaţie internă şi externă ale humerusului se palpează capul humerusului.

Repere anatomice: acromionul (vîrful şi marginea sa posterioară), spina scapulei şi marginea posterioară a deltoidului.

La 2–2,5 cm dorsal şi medial de baza acromionului, sub marginea posterioară a deltoidului, se palpează spaţiul articular posterior şi, la acest nivel, se puncţionează articulaţia, orientînd direcţia acului către coracoidă, palpată cu mediusul mîinii stîngi, aflat anterior. Se ajunge pe interlinia posterioară articulară.

Căi de acces chirurgicale.

I. *Artrotomii simple, condiţii:*

– să se ţină seamă de interstiţiile anatomice;

– să se cruţe mănunchiul vasculonervos (nervul axilar).

A. *Incizia anterioară (Langenbeck).* Bolnavul în decubit dorsal, braţul în abducţie de 5° şi rotat extern.

Repere anatomice: acromionul şi marginea anterioară a deltoidului. Incizia, lungă de circa 8–10 cm, coboară de la unghiul anteroextern al acromionului, de-a lungul braţului. Se secţionează pielea, ţesutul celular subcutanat, se disociază deltoidul şi se deschide canalul bicipital, pe care se cade direct, braţul fiind în uşoară abducţie şi rotaţie externă. În şanţul bicipital al humerusului, se descoperă teaca tendonului porţiunii lungi a bicepsului. Tendonul este îndepărtat lateral şi, prin mişcări de rotaţie ale braţului, se incizează capsula articulară de sus în jos şi din afară înăuntru.

Artrotomia anterioară izolată nu poate asigura un drenaj satisfăcător al cavităţii articulare şi de aceea este necesar să se deschidă şi posterior capsula articulară, cu ajutorul unei pense Kocher închisă, introdusă în articulaţie. Se împinge pensa către

@RedAbaris 2013

posterior, determinînd proeminența capsulei articulare împreună cu țesuturile moi de pe fața posterioară a articulației. La acest nivel, se face o incizie verticală și se introduce un tub de dren pe care s-au practicat orificii laterale, pînă în cavitatea articulară.

La nevoie, incizia se poate lărgi în sus spre acromion secționînd concomitent și capsula.

B. *Incizia posterioară (Koenig).* Bolnavul se află în decubit ventral.

Repere anatomice: marginile posterioare ale acromionului și deltoidului. Incizia pornește de la marginea posterioară a acromionului, de-a lungul brațului, disociind fibrele dorsale ale deltoidului și pătrunzînd în interstițiul dintre infraspinos și rotundul mare. Se abordează fața posterioară a articulației, evitînd nervul axilar și vasele circumflexe humerale dorsale ce intră în pătratul humerobirondotricipital, fiind protejate de tendonul marelui rotundului, de care nu vom trece posterior, decît după ce le vom evidenția.

II. *Căi largi de acces* sînt indicate în situațiile enumerate mai jos.

– *Descoperirea mănunchiului vasculonervos axilar* (s-a descris anterior).

– *Incizia flegmonului axilar.* Flegmoanele profunde axilare se colectează înapoia marelui pectoral, înaintea mănunchiului vasculonervos. Bolnavul, în decubit dorsal, cu brațul în abducție și rotație externă. Incizie lungă de 10 cm de-a lungul marginii inferioare a pectoralului. Se deschide foița profundă a mușchiului și se drenează colecția purulentă.

– *Tratamentul chirurgical al bursitelor subdeltoidiane* – extirparea calcificărilor bursei seroase subdeltoidiene (Codman). Incizia de 3–3,5 cm pleacă de la articulația acromioclaviculară și merge spre vîrful culisei bicipitale, paralelă cu fibrele deltoidului. Se disociază fibrele deltoidului, cu deschiderea bursei între 2 pense. Pe fața profundă a bursei se află calcificările, mai ales pe tendoanele supraspinosului, subspinosului sau subscapularului. Se va exciza cît mai mult bursa seroasă. Sutura deltoidului pentru a evita o cicatrice deprimantă.

– *Sutura rupturilor tendinoase și musculare.* În rupturile lungii porțiuni a bicepsului, capătul său inferior se suturează, sub tensiune moderată, fie la scurta porțiune, fie la coracoică, fie la ambele, capătul superior fiind abandonat în articulația scapulohumerală. Ruptura supraspinosului aproape de marea tuberozitate se va repara prin reinserția tendonului trecut prin 2 orificii făcute în marea tuberozitate.

– *Rezecția articulației,* artroplastie, artrodeză.

– *Plastia pentru paralizia deltoidului* prin procedeul Léo Mayer, care constă în dezinserția fasciculului spinoclavicular al trapezului, alungirea capătului său distal printr-un neotendon din fascia lata și reinserția acestuia, în dreptul inserției deltoidiene pe diafiza humerusului.

– *Tratamentul sîngerînd al fracturilor articulare* (cu sau fără luxația capului humeral).

– *Diferite metode de tratament ale luxațiilor recidivante.* Metodele existente în tratamentul chirurgical al luxațiilor scapulohumerale pot fi grupate astfel: întărirea capsulei cu ajutorul fasciilor, tendoanelor și prin deplasarea mușchilor; crearea unor obstacole osoase care să se opună deplasării capului humeral și suspendarea capului humeral.

A. *Calea anterioară.* În general, se folosește accesul prin spațiul deltopectoral. Se va avea în vedere: îndepărtarea venei cefalice spre versantul lateral al inciziei, întrucît tributarele ei vin dinspre lateral; prelungirea inciziei inferointern poate leza mănunchiul vasculonervos (fig. 290–297).

1. *Calea anterioară (deltopectorală sau subdeltoidiană anterioară).* Este cea mai uzuală pentru abordul articulației scapulohumerale, chirurgia luxației de umăr, abordul extremității superioare a humerusului și chirurgia rupturilor tendonului bicipital, întrucît oferă accesul cel mai direct asupra articulației.

Bolnavul se află în decubit dorsal, cu membrul superior rotat extern, de-a lungul trunchiului și sac de nisip interscapulovertebral; capul întors spre partea opusă.

Repere anatomice: clavicula, la unirea treimii laterale cu cea medie, coracoida și marginea anterioară a mușchiului deltoid. Incizia oblică sau verticală, cu ușoară concavitate externă, fie în șanțul deltopectoral, fie în paralelă cu deltoidul (Ollier, Malgaigne, Langenbeck). Începe de la 1 cm sub claviculă pînă aproape de tendonul său distal, la marginea externă a acromionului și coboară în șanțul deltopectoral, pe o lungime de 10–12 cm. Hitchock recomandă incizia în „S" prelungit.

După necesitate, se poate adăuga:

– o incizie paralelă cu clavicula, fie în afară spre acromion (Morrestin-Lexer), fie înăuntru (Bazy) sau, dacă este nevoie, de un cimp mai larg.

– se recurbează incizia în jos, în „J" (de-a lungul „V"-ului deltoidian), secționînd tendonul deltoidului, sub nervul axilar (Lecène), în afara bicepsului. Se pune astfel în evidență partea superioară a diafizei humerale. Pentru a descoperi larg capul

@RedAbaris 2013

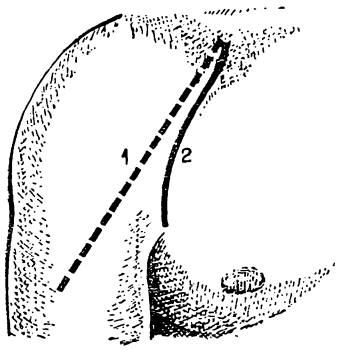

Fig. 290. Linia de incizie deltopectorală
1 — clasică; 2 — Hichock

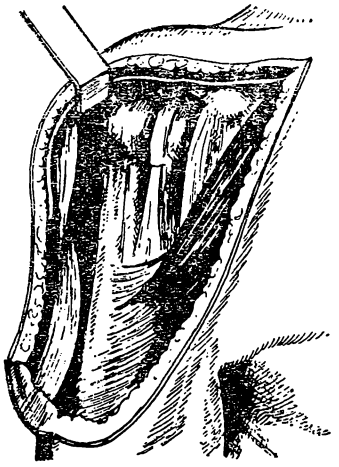

Fig. 291. Calea de acces deltopectorală cu debridare inferioară

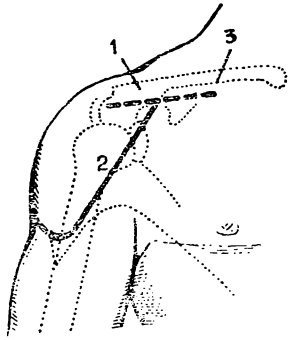

Fig. 292. Alte linii de incizie
1 — Morrestin-Lexer; 2 — Lecène; 3 — Bazy

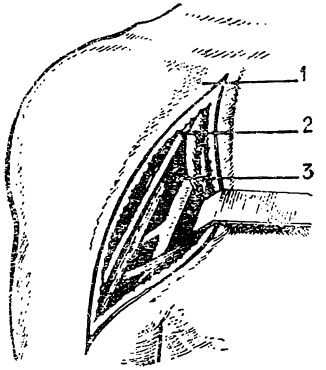

Fig. 293. Calea de acces deltopectorală
1 — apofiza coracoidă; 2 — n. musculocutanat; 3 — m. coracobrahial

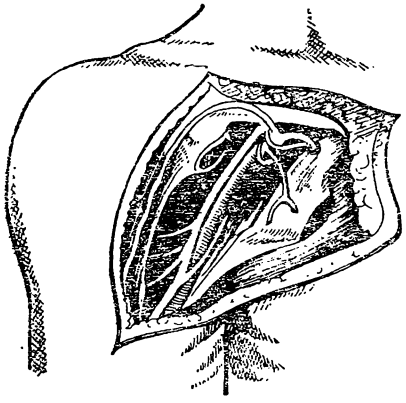

Fig. 294. Calea de acces pectorală cu volet intern

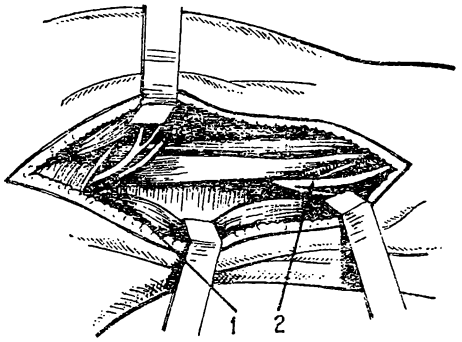

Fig. 295. Calea de acces subdeltoidiană lărgită
1 — pachetul vasculonervos circumflex; 2 — nervul radial

@RedAbaris 2013

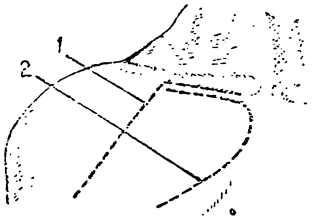

Fig. 296. Calea de acces anterioară pe articulația umărului
Timpul unu: incizia deltopectorală cu debridare externă și superioară

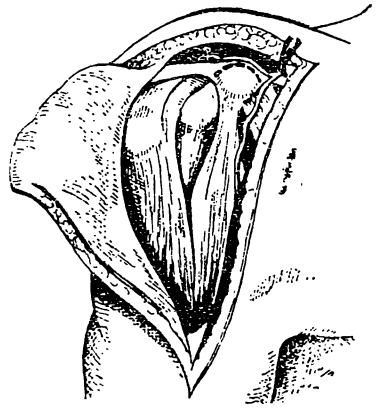

Fig. 297. Calea de acces anterioară pe articulația umărului
Timpul unu: debridare externă și secționarea formațiunilor pericoracoidiene

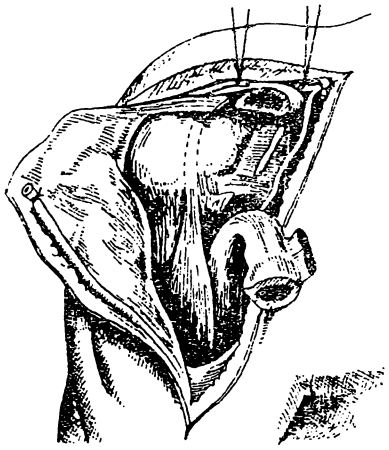

Fig. 298. Calea de acces anterioară pe articulația umărului
Timpul doi: secționarea coracoidei

bicepsului se poate face dezinserția temporară joasă a tendonului, asemănătoare inciziei Hitchock (S.U.A.). Asemănătoare este calea de acces Martini pentru tratamentul fracturilor din 1/3 superioară a humerusului.

Se incizează pielea, țesutul celular subcutanat, se reperează vena cefalică (în unghiul distal al inciziei), se pătrunde în spațiul deltopectoral (prin intermediul unui decolator) pînă la planul coracoidei și inserția mușchilor coracobrahial și micul pectoral. Se face hemostaza vaselor din polul superior al inciziei, se secționează fascia profundă clavipectoroaxilară.

În continuare, se pot folosi două variante:

– calea transdeltopectorală, prin spațiul respectiv;
– calea transcoracoidiană, cu secționare coracoidei.

a. Prin calea deltopectorală se pătrunde spre fața anterioară a capsulei, după ligatura sau îndepărtarea venei cefalice. În plagă apar, superior și medial, nervul subscapular, iar lateral, tendonul lungii porțiuni a bicepsului.

Reclinîndu-se deltoidul în afară, se descoperă șanțul bicipital cu tendonul acestuia, acoperit de ligamentul humerohumeral transvers (Brodie), în fața ventrală a articulației umărului, mușchii coracoidieni (coracobicepsul), iar în partea superointernă, tendonul subscapularului.

Se secționează mușchiul subscapular, după ce a fost reperat cu 1–2 fire de nylon, pentru a putea fi apoi resuturat. În profunzime se vede capsula articulației scapulohumerale, ușor de evidențiat prin rotația laterală a membrului superior și decolarea subscapularului de pe capsulă.

b. Prin calea transcoracoidiană (L. Bosy) se procedează la secțiunea vîrfului coracoidei după ce s-a îndepărtat periostul. Se trage în jos vîrful coracoidei împreună cu coracobrahialul, micul pectoral și scurta porțiune a bicepsului, expunînd larg fața anterioară a articulației umărului, avînd anterior tendonul subscapularului. După terminarea

@RedAbaris 2013

intervenției, coracoida va fi suturată cu fir de nylon sau șurub. Se poate folosi și simpla dezinserție a coracobicepsului de pe coracoidă.

Calea de acces se poate lărgi în jos prin secționarea tendonului pectoralului mare (Hueter).

2. *Calea anterioară, superoexternă (James E. Thomson și Henry; Paulet și Moustine).* Oferă o lumină mai mare pe articulația scapulohumerală, prin extinderea superioară a căii precedente. Henry extinde brațul superior al inciziei mai dorsal, pentru a dezinsera cît mai mult mușchiul deltoid.

Incizia începe pe fața anterioară a articulației acromioclaviculare, se continuă înăuntru pe marginea anterioară a 1/3 externe a claviculei și apoi în jos, de-a lungul marginii anterioare a deltoidului, pînă la un punct situat la 2/3 distanță între originea și terminarea sa. Se expune marginea anterioară a deltoidului. Vena cefalică și ramurile deltoidiene ale arterei acromiotoracice se găsesc în interstițiul dintre deltoid și marele pectoral (șanțul deltopectoral), vena cefalică putînd fi reclinată înăuntru cu unele fibre ale mușchiului deltoid. În timpul acestei manevre, de obicei este lezată vena, fapt pentru care se propune ligaturarea venei cefalice. Se recunoaște inserția deltoidului pe claviculă care se detașează sau se secționează aproape de os, fie cu periostul subjacent sau chiar cu o porțiune de os. Campbell preferă prima variantă, lăsînd destule părți mai solidare la claviculă pentru a permite sutura deltoidului la inserția sa secționată. Prelungirea în manieră Morrestin-Lexer dă o bună vizibilitate.

Se îndepărtează în afară partea anterioară a deltoidului pentru a expune elementele: apofiza coracoidă și partea anterioară a capsulei articulației. Este preferabil să se secționeze vîrful apofizei coracoide după incizia periostului de pe fața superioară a apofizei. Se reclină înăuntru și în jos extremitatea osoasă și inserțiile coracobrahialului, micului pectoral și scurta porțiune a bicepsului. Pentru un abord mai larg, se secționează subscapularul la joncțiunea sa musculotendinoasă, la aprox. 25 mm intern de inserția sa. Apoi se izolează tendonul intern de capsula sa, se deschide articulația și se expune bureletul glenoidian.

Pentru a închide plaga, unii chirurgi repun vîrful coracoidei, folosind un șurub, recomandînd forarea unui orificiu în apofiză, înainte de osteotomie. Campbell preferă excizia vîrfului apofizei coracoide (subperiostal) și sutura originilor coracobrohialului, micului pectoral și scurtei porțiuni a bicepsului, la baza coracoidei. Se sutureză apoi deltoidului și se închide plaga după metoda obișnuită.

a. *Tehnica Henry.* Bolnavul, în decubit dorsal, cu sac de nisip în spațiul scapulovertebral și umărul căzut în afara mesei de operație.

Henry folosește incizia deltopectorală, prelungită în sus și posterioară pe umăr, ca o bretea. Partea anterioară a acestei incizii este asemănătoare porțiunii deltopectorale a căii de abord originale, dar extremitatea superioară a ei se întinde direct pe fața superioară a umărului și posterior sub spina omoplatului.

Se evidențiază acromionul în totalitate, clavicula în treimea sa externă și spina omoplatului în treimea externă.

Se detașează deltoidul cu periostul pe toată inserția sa osoasă, obținîndu-se un lambou care se înclină lateral.

Mobilizînd lamboul disecat între țesuturile subcutanate și aponevroza profundă, se abordează marginile externă și posterioară ale acromionului (regiunea subacromială), spina omoplatului și fața anterioară a articulației umărului. Există riscul lezării arterei circumflexe și nervului axilar.

b. *Tehnica Cubbins, Callahan și Scuderi* (dă un acces mai larg). Bolnavul se află în aceeași poziție ca pentru tehnica Henry.

Repere anatomice: clavicula, acromionul, spina scapulei și marginea anterioară a deltoidului.

Ramura anterioară a inciziei este asemănătoare căii anteroexterne. Se continuă incizia în afară, în jurul acromionului și înăuntru, de-a lungul jumătății externe a spinei omoplatului. Se detașează originea deltoidului de pe acromion și de pe partea expusă a spinei omoplatului. Se reclină apoi deltoidul în jos și în afară pentru a aborda părțile anterioară, superioară și posterioară ale capsulei articulare. Se abordează articulația înainte sau înapoi, printr-o incizie pe capsulă. Pentru a aborda fața anterioară a humerusului și omoplatului, se incizează capsula în lung, dinainte-înapoi, pe capul humerusului. Se va avea grijă să nu se secționeze lunga porțiune a bicepsului. Prin această cale, fibrele deltoidului nu sînt secționate și nervul circumflex nu este lezat.

Robert folosește o parte din incizie (partea care abordează articulația acromioclaviculară și apofiza coracoidă) în intervențiile pentru repararea rupturilor ligamentare ale acestei articulații.

B. *Calea laterală.* În cadrul acestei căi de acces se pot folosi: calea transdeltoidiană, calea transacromială și calea subdeltoidiană (Martini).

@RedAbaris 2013

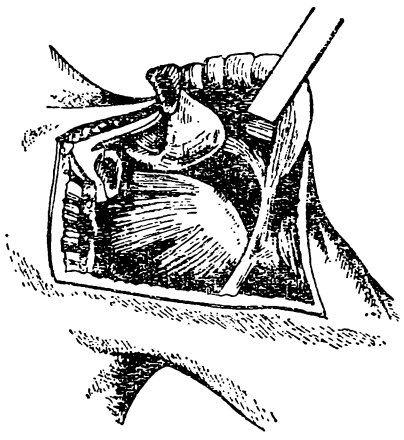

Fig. 299. Calea de acces transacromială

1. *Calea de acces transdeltoidiană.* Aceasta cale de acces este indicată pentru intervenţiile limitate care necesită abordul inserţiilor tendinoase pe trohiter şi asupra bursei subdeltoidiene. Este condiţionată de traiectul transversal al nervului axilar în jurul colului chirurgical humeral (fig. 299).

a. *Tehnica (Mac Laughlin).* Bolnavul, în decubit dorsal, cu braţul în adducţie de 100–110° pe peretele anterior al toracelui, avînd sub regiunea omoplatului un sac de nisip sau în decubit lateral, pe partea sănătoasă, cu un stabilizator de poziţie în regiunea dorsală şi braţul în adducţie de 90°, pînă la nivelul toracelui.

Repere anatomice: extremitatea acromială a claviculei, vîrful acromionului şi marginile anterioară şi posterioară ale deltoidului.

Incizia începe la extremitatea anterolaterală a acromionului şi se continuă pe faţa laterală a braţului, pe o lungime de circa 5 cm. Se pătrunde prin ţesutul celular subcutanat pînă la fascia deltoidiană. Se individualizează porţiunea anterioară de cea mijlocie şi, cu decolatorul, se pătrunde subdeltoidian, prin acest interstiţiu avascular.

La 3–4 cm distanţă sub acromion se vor proteja şi, eventual, individualiza, nervul axilar şi vasele circumflexe posterioare.

Se descoperă bursa subacromială şi tendoanele de inserţie pe marea tuberozitate a humerusului. Printre ele se vizualizează faţa superioară a articulaţiei umărului.

Pentru expunere maximă, se îndepărtează deltoidul pînă la marginea acromionului, dar nu mai mult de 4 cm în jos, pentru a evita paralizia părţii anterioare a deltoidului (nervul circumflex are un traiect transversal deasupra părţii mijlocii, între marginea externă a acromionului şi inserţia deltoidului).

Incizia peretelui îngroşat al bursei subdeltoidiene permite explorează „coafei" rotatorilor, expunîndu-i prin mişcarea de abducţie şi rotaţie a braţului.

O incizie cutanată transversală de 7,5 cm poate fi utilizată în locul inciziei longitudinale pentru a lăsa o cicatrice mai puţin vizibilă. Se face incizia la 3 cm sub marginea superioară a acromionului, se disecă lambourile cutanate de muşchiul deltoid.

Majoritatea depozitelor calcare ale rotatorilor umărului, situate la partea anterioară a deltoidului, pot să fie extirpate prin această cale de acces. Dacă depozitul este situat în tendonul micului rotund, se incizează pielea mai în afară şi se îndepărtează deltoidul. Se vor electrocoagula vasele intramusculare întîlnite.

b. *Tehnica R. Judet* („în epolet") este simplă, mai puţin traumatizantă, fiind folosită pentru osteosinteza fracturilor extremităţii superioare a humerusului, reinserţia „coafei" rotatorilor, capsulectomia umărului şi aplicarea protezelor cervicocefalodiafizare humerale (Neer).

Bolnavul, în decubit, dorsal cu săculeţ de nisip sub scapulă sau decubit lateral.

Incizia orizontală de 6–8 cm la 2 cm subacromion. Se secţionează pielea, fascia şi fibrele deltoidului la 5–8 mm de inserţia acromială, respectînd fasciculele anterior şi posterior.

Se cade pe bursa seroasă subacromiodeltoidiană, care se deschide sau nu, după scopul propus, fără a leza nervul axilar ce trece la 3 laturi de deget de extremitatea superioară. Cu un depărtător se trag în jos fasciculele mijlocii ale deltoidului (risc de lezare a nervului axilar).

2. *Cale transacromială Demenlenaire.* Calea de acces transacromială, derivată din calea de abord în lovitură de sabie a lui Codman şi din calea de acces posterioară a lui Kocher este excelentă pentru chirurgia „coafei" musculotendinoase şi tratamentul chirurgical al fracturilor-luxaţii de umăr. Incizie de 5–6 cm, paralelă cu marginea acromionului, la 1 cm sub el. Prin ţesutul subcutanat se ajunge la planul musculofascial al deltoidului, ce se va secţiona subperiostal. Se vor individualiza, anterior şi posterior, inserţiile musculare ale deltoidului, pe care se îndepărtează. Printre subspinos şi micul rotund sau prin detaşarea unuia dintre rotatori, se evidenţiază capsula articulară.

3 *Calea de acces subdeltoidiană (Martini)* permite o bună vizualizare a extremităţii superioare a humerusului şi mai puţin a articulaţiei scapulohumerale.

Bolnavul în decubit dorsal.

@RedAbaris 2013

Repere anatomice: clavicula, acromionul, spina scapulară și marginile anterioară și posterioară ale deltoidului (în totalitate), inclusiv „V"-ul deltoidian.

Se practică o dublă incizie în „V", urmărind cele două margini (anterioară, în șanțul deltopectoral și posterioară) ale mușchiului deltoid. Brațul anterior al inciziei pleacă din dreptul apofizei coracoide, iar cel posterior de la 5–6 cm posterior și medial de unghiul acromionului.

După incizia fasciei se decolează cele două margini ale deltoidului pînă în porțiunea tendinoasă. Dezinserția deltoidului se face în rasul osului, cu bisturiul electric. Se îndepărtează în sus deltoidul, ancorat cu un fir de nylon și cu blîndețe se separă mușchiul de humerus, cu formațiunile vasculonervoase ce-l însoțesc pînă la colul său chirurgical, unde apare nervul axilar.

În acest fel se expune treimea superioară a humerusului și fața laterală a articulației humerusului.

După terminarea operației, mușchiul deltoid se reinseră pe humerus.

a. *Tehnica Darrach – Mac Laughlin.* Incizia pielii, ca o bretea, în afara articulației acromioclaviculară, cu un braț posterior de 5–6 cm și altul anterior de 5 cm, sub marginea anterioară a acromionului. Se detașează deltoidul de inserția se acromială și se secționează ligamentul coracoacromial. Pentru repararea leziunilor mușchilor rotatori, se practică osteotomia oblică a acromionului care dă destulă lumină și rezultatul estetic este satisfăcător. În acest fel se expune articulația în întregime.

C. *Calea superioară* (superolaterală). Această cale, folosită de Neudorfer și Massart, comportă rezecția temporară a acromionului și extremității corespunzătoare a claviculei în afara șanțului deltopectoral, cu scopul de a menaja ligamentele coracoclaviculare. Ca și calea anterointernă transcoracoidiană, fragmentele osoase vor fi fixate prin osteosinteză.

1. *Tehnica lui Codman* („tăietură de sabie") este o variantă a tehnicii Neudorfer – Massart (fig. 300–303).

Bolnavul în decubit dorsal sau semilateral, cu umărul afectat ridicat de pe planul mesei de operație.

Repere anatomice: acromionul, articulația acromioclaviculară, marginea anterioară și posterioară a deltoidului.

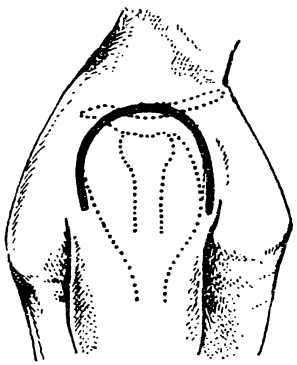

Fig. 300. Tehnica de abord a articulației umărului după Payr

A – incizia cutanată

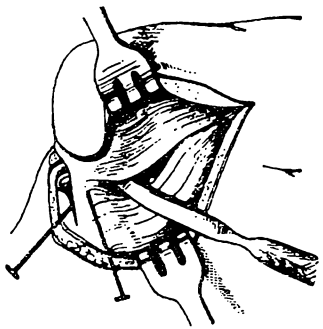

Fig. 301. Tehnica de abord a articulației umărului după Payr

B – debridarea marginii posterioare a deltoidului

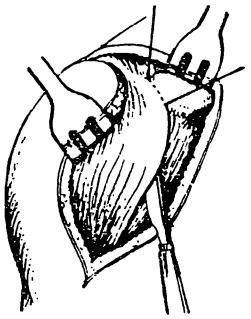

Fig. 302. Tehnica de abord a articulației umărului după Payr

C – osteotomia



Fig. 303. Tehnica de abord a articulației umărului după Payr

D – debridarea și osteotomia marginii anterioare

@RedAbaris 2013

2. *Calea de acces în lovitură de sabie,* numită astfel după aspectul asemănător plăgii din timp de război. Este recomandată cu condiția de a fi asociată, după Armstrong, cu extirparea completă a acromionului.

Incizii, în forma de „U" inversat, care încep la 3–4 cm anterior și inferior de articulația acromioclaviculară, încalecă superior acromionul și ajung posterior, pe marginea posterioară a mușchiului deltoid, la 5 cm sub acromion. Se realizează un lambou extern larg incizînd țesuturile subcutanate pentru a evidenția deltoidul; după secționarea originilor mușchiului deltoid și îndepărtarea lui în jos, se procedează la dezarticulația acromioclaviculară și rezecția acromionului pînă la spina omoplatului. În continuare se reclină în afară masa musculoosoasă în întregime, obținîndu-se o cale largă de acces pe bursa subacromială, pe rotatorii humerusului și fața superioară a articulației scapulohumerale. Pentru a explora articulația se incizează transversal fața superioară a capsulei. O cale de acces mai largă se obține prin detașarea de pe trochiter a inserțiilor tendinoase și, dacă e necesar, după rotarea humerusului se detașează și inserția tendonului subscapular de pe trochiter.

Inconvenient: lezarea nervului axilar și a vaselor circumflexe ce pătrunde posterior în deltoid, mai ales dacă fibrele musculare sînt secționate mai jos. În plus, este o cale de acces sîngerîndă.

D. *Calea posterioară* trebuie să țină seama de aceleași prescripții ca și cea anterioară: menajarea deltoidului și a nervului axilar. Ea dă o lumină suficientă asupra articulației (fig. 304–308).

A fost descrisă de Kocher, Mac Whorter, Bennett, Rowe și Yes, Harmon etc. Se folosesc mai multe tehnici.

1. *Calea de acces Ollier.* Printr-o incizie recurbată se dezinseră deltoidul de pe marginea posterioară a acromionului, se secționează fibrele sale cele mai dorsale și, recurbîndu-se pe marginea posterioară a acestui mușchi, se formează un lambou cutaneomuscular care se răsfrînge în afară; se descoperă fața dorsală a articulației, la care se ajunge prin interstițiul dintre infraspinos și micul rotund. Este folosită și pentru artrotomia posterioară.

2. *Calea de acces Kocher.* Bolnavul este în decubit ventral cu un sac de nisip în regiunea subclaviculară și brațul pe lîngă trunchi.

Repere anatomice: acromionul, spina omoplatului și marginea posterioară a deltoidului.

Incizia cutanată pornește de la extremitatea laterală a acromionului, urmărindu-i marginea lui posterioară pînă la cîțiva centimetri de spina omoplatului. Se pătrunde în planul fascial și se evidențiază inserția deltoidului pe acromion și pe spina omoplatului. Se procedează la dezinserția subperiostală, reclinînd în jos și în afară deltoidul pe o distanță de 3–4 cm, evitînd lezarea nervului axilar și a vaselor circumflexe aflate în polul inferior al inciziei. Se izolează tendonul subspinosului și micului rotund și se pătrunde în spațiul dintre ele, imediat în apropierea inserției. Se va evita pătrunderea în porțiunea medială a interstițiului, întrucît există pericolul lezării mănunchiului vasculonervos suprascapular.

În acest fel se descoperă larg fețele dorsală și superioară ale articulației. Această cale de acces, folosită mult în țările anglosaxone este mai puțin practicată la noi, calea anterointernă satisfăcînd aproape totalitatea intervențiilor chirurgicale.

3. *Tehnica* (după *Benett*). Incizia cutanată începe în afara extremității acromionului, merge apoi înăuntru și înapoia marginii acromionului, se încurbează ușor în jos spre spina omoplatului și se termină la baza spinei omoplatului. Se reclină pielea și aponevroza și se expune originea deltoidului pe spina omoplatului. Se detașează această porțiune a deltoidului de pe os prin disecție subperiostală și se reclină în jos și în afară, avînd grijă că nu se lezeze nervul axilar și vasele la emergența lor din spațiul patrat și la intrarea lor în mușchi. În acest scop, pentru a nu leza nervul axilar, nu se va reclina deltoidul sub micul rotund și pentru a evita lezarea nervului suprascapular, nu se va intra în subspinoși. După ce se va reclina deltoidul, se va aborda fața posterioară a capsulei articulare, detașînd cele 2/3 superioare ale tendonului subspinoșilor aproape de inserția lor pe humerus și se va reclina porțiunea detașată înăuntru. Partea posterioară a articulației poate fi abordată printr-o incizie oblică între subspinoși și micul rotund. Se va deschide capsula articulației fie printr-o incizie transversală, fie longitudinală, fie, la nevoie, prin combinarea lor.

4. *Calea posterosuperioară supraspinoasă și transacromiodeltoidiană (Patte și Debeyre)* permite efectuarea intervențiilor pe mușchii profunzi ai umărului, pe capsula și articulația umărului și pe extremitatea proximală a humerusului.

Bolnavul, în decubit ventral, cu un săculeț de nisip sub claviculă, capul întors de partea opusă și umărul depășind masa de operație.

@RedAbaris 2013

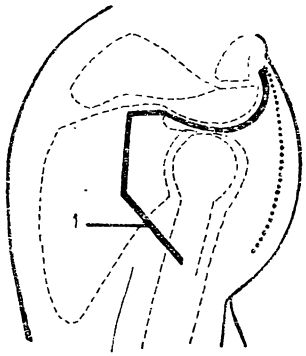

Fig. 304. Calea transacromio-claviculară pe articulația umărului
1 – incizia cutanată

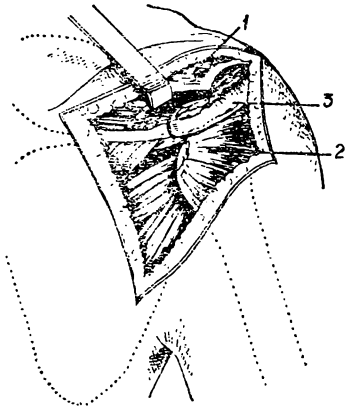

Fig. 305. Calea de acces posterioară pe articulația umărului
1 – trapezul; 2 – deltoidul; 3 – secționarea musculaturii acromionului

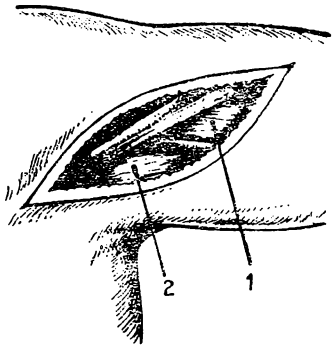

Fig. 306. Calea de acces subdeltoidiană posterioară
1 – vastul extern; 2 – lungul triceps

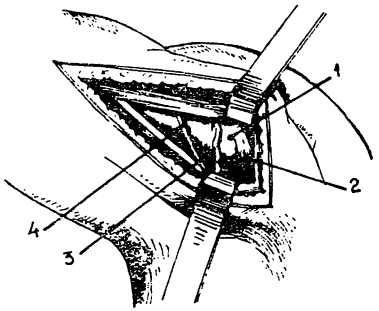

Fig. 307. Calea de acces prevasculară
1 – capul humeral; 2 – mușchiul subscapular; 3 – vasele circumflexe anterioare; 4 – nervul musculocutanat

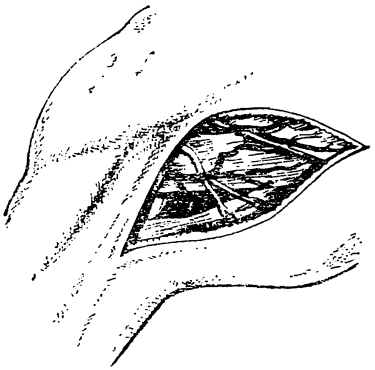

Fig. 308. Calea de acces toracoaxilară

@RedAbaris 2013

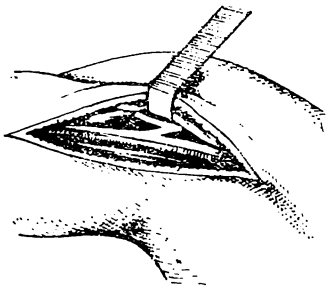

Fig. 309. Calea de acces axilară anterioară
Timpul unu: descoperirea mănunchiului vasculonervos

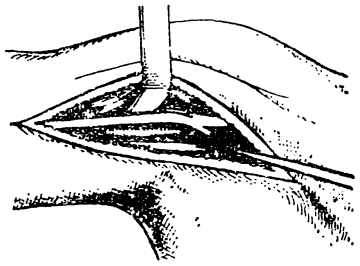

Fig. 310. Calea de acces axilară anterioară
Timpul doi: izolarea arterei

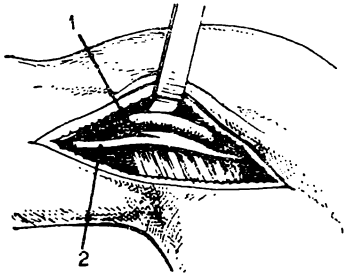

Fig. 311. Calea de acces axilară posterioară
1 — n. radial; 2 — mănunchiul vasculonervos

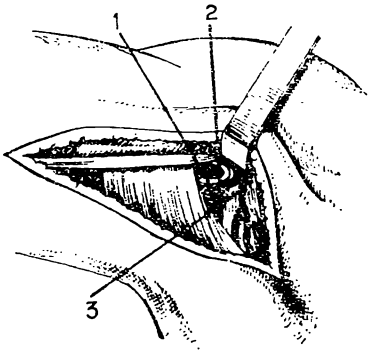

Fig. 312. Calea de acces axilară posterioară
1 — n. circumflex; 2 — a. circumflexă posterioară; 3 — a. scapulară inferioară

Incizia, concavă în jos și înapoi, supraspinoasă, pleacă de la unirea treimii mediale cu cea mijlocie ale marginii superioare a spinei scapulare, încrucișează acromionul și coboară la 2–3 cm pe deltoid. Se secționează, cu bisturiul electric, inserțiile trapezului și deltoidului de pe spină, se face osteotomia acromionului, oblică în afară și înapoi, se secționează ligamentul coracoacromial, eliberîndu-se fragmentul anterior al acromionului, care este solidar cu clavicula. Se continuă disecția bursei seroase subacromiodeltoidiene pînă la elementele tendinocapsulare ale articulației scapulohumerale. Se pătrunde pe fața posterioară a articulației la nivelul marginii anterioare a supraspinosului, separîndu-l de subscapular.

5. *Calea posterioară, orizontală, subacromială (Dujarrier)* este folosită pentru efectuarea artrodezei umărului pe cale posterioară. Este preferabil, ca preoperator să se confecționeze un aparat gipsat toracobrahial, secționat lateral.

Bolnavul, în decubit dorsal, cu brațul în poziția necesară aodezei.

Incizia este orizontală, de-a lungul marginii inferioare a spinei scapulare, prelungindu-se 5–6 cm transdeltoidian. Se secționează fascia posterioară a deltoidului, deltoidul și mușchiul supraspinos. Pe același traiect se efectuează secțiunea oblică a porțiunii terminale a spinei și acromionului, care se îndepărtează în sus și lateral (vor servi drept grefon pediculat).

6. *Calea de abord posterioară în „U" inversat.* Deltoidul cuprinde trei părți (avînd 3 capete de origine) separate prin două spații relativ avasculare. Porțiunea anterioară, ce ia origină pe treimea externă a claviculei și marginea anterioară a acromionului, și

@RedAbaris 2013

porțiunea posterioară sînt constituite, esențial, din lungi fibre musculare paralele ce se întind de la locul de origine la cel de inserție. Porțiunea mijlocie este multipenată, prin fibre scurte, ce se întind oblic pe langhetele tendinoase paralele. Interstițiul între porțiunile posterioară și mijlocie poate fi descoperit începînd disecția la unghiul acromionului și urmărind-o în jos de-a lungul septului fibros. Clivajul poate fi urmat în jos pînă la cele 2/3 superioare ale mușchiului, fără a pune în pericol inervația, căci ramura posterioară a nervului axilar inervează porțiunea posterioară a mușchiului și ramura anterioară – porțiunile anterioară și mijlocie. Interstițiul între porțiunea anterioară și mijlocie este mai puțin neted și se întinde în jos, plecînd de la vîrful anterior al umărului.

Datorită acestui clivaj în 3 părți, Abbott și Lucas au descris calea de acces în „U" inversat pentru a expune fețele anterioare, exterioare și posterioare ale articulației umărului, disecînd deltoidul în jos, în cele două interstiții descrise și detașînd o treime interesînd mușchiul dezinserat.

Tehnica (Abbott și Lucas). Incizia cutanată începe la 5 cm dedesubtul spinei omoplatului, la unirea treimii medii cu cea interioară și urmează o linie deasupra spinei și apoi în afară, spre unghiul acromionului. Incizia se încurbează apoi în jos pe cca 7,5 cm în interstițiul tendinos ce separă treimea posterioară de cea medie a deltoidului. Se liberează subperiostal deltoidul de spina omoplatului, se pătrunde în jos în interstițiul, se îndepărtează lamboul musculocutanat în jos pe 5 cm pentru a aborda subspinoșii, micul rotund și spațiul patrulater (Velpeau). Artera circumflexă posterioară și nervul axilar se împart, respectiv, în ramuri anterioare și posterioare, în așa fel încît clivajul deltoidului la unirea treimii posterioare cu cea medie nu îi va leza. Se continuă disocierea deltoidului pînă la originea sa, pentru a da vizibilitate completă pe spațiul patrat. Pentru a expune articulația scapulohumerală, se incizează „coafa" umărului în partea sa tendinoasă și se reclină mușchii; se secționează apoi capsula.

G. *Calea axilară* este cea mai delicată din cauza prezenței mănunchiului vasculonervos axilar. Are indicații excepționale (luxația capului humeral fracturat în axilă), luxații recidivante scapulohumerale (Leslie, Ryan, R. Judet).

Tehnica Langenbeck. Incizia cutună se face pe brațul în poziția de abducție maximă, în lungul axilei, paralelă cu peretele ventral, ca pentru vasele axilare. Se pătrunde prin fascia axilară în grăsimea axilară, disecîndu-se cu atenție pînă ce se expune vena axilară. Se descoperă mănunchiul vasculonervos axilar și se merge înaintea (Langenbeck) sau înapoia (Turner) acestuia, abordînd fața inferioară și anterioară a articulației (fig. 309–312).

Căi de acces și tehnica de dezarticulație interscapulotoracică

Noțiuni anatomice. Timpul esențial al acestei operații îl constituie dezarticulația extremității interne a claviculei. Secțiunea masei musculare (trapez, romboid, angular, mare dințat, micul pectoral și omohioidian) nu ridică dificultăți tehnice. Descoperirea și secționarea mănunchiului vasculonervos al membrului toracic impun evidențierea acestuia, întrucît numai în acest fel se poate evita hemoragia masivă, ținînd seama de numărul mare de vase ce pot fi întîlnite în timpul operației.

Indicații operatorii. Se execută pentru tumori maligne și, în mod excepțional, pentru o tuberculoză fistulizată a brațului sau leziuni grave traumatice cu infecție secundară. A. Prudente (Sao Paulo) indică operația în cancerul de sîn cu adenopatie axilară fixă și adenopatie supraclaviculară mobilă.

Tehnica operatorie. Bolnavul, în decubit dorsal, cu un suport sub omoplat, umărul depășind ușor masa de operație, capul fiind rotat spre partea opusă.

Tehnica chirurgicală cuprinde doi timpi:

– secțiunea arterei și venei subclaviculare și a plexului brahial, după secțiunea sau dezarticulația internă a claviculei;

– dezarticulația propriu-zisă.

După Basset, trebuie respectate trei reguli de tehnică chirurgicală:

a) să se ligaturezе întîi vasele subclaviculare;

b) articulația să fie atacată anterior;

c) să se secționeze la urmă mușchii ce se prind pe marginea spinală a omoplatului.

@RedAbaris 2013

1. *Secțiunea vaselor subclaviculare și a plexului nervos retroclavicular.* Pentru a evita hemoragiile importante, primul timp al operației urmărește ligatura vaselor.

În scopul efectuării ligaturii vaselor subclaviculare și secțiunii plexului brahial, este necesar să se execute secțiunea, sau mai bine dezarticulația capului intern al claviculei. Întrucît aceste tehnici dau un cîmp operator limitat, unii autori preferă ablația totală a claviculei.

Se face o incizie pe fața anterioară a claviculei de la articulația acromioclaviculară pînă la locul propus (dezarticulația sau secțiunea claviculei). Se ligaturează anastomoza între vena cefalică și vena jugulară externă. Se deperiostează clavicula și se procedează fie la secționarea (cu ajutorul ferăstrăului Gigli), fie la dezarticulația ei (de la nivelul articulației sternoclaviculare), după ce în prealabil a fost ridicată cu ajutorul depărtătorului Farabeuf.

Se disociază aponevroza omoclaviculară și apoi mușchiul subclavicular, ce se secționează aproape de inserția sa pe prima coastă. La nevoie se ligaturează vasele supra-scapulare și scapulare posterioare.

Umărul este împins înapoi și, în acest moment, apar vasele subclaviculare, care se descopăr ușor: artera este încrucișată anterior de nervul marelui pectoral.

Se ligaturează și se secționează întîi artera subclaviculară, apoi vena și, în cele din urmă, trunchiurile plexului brahial, după infiltrația prealabilă cu novocaină a acestora (măsura antișoc).

2. *Dezarticulația propriu-zisă.* Se folosesc două lambouri: unul anterior (pectoroaxilar) și altul posterior (trapezoidal).

Pentru croirea lamboului anterior (brațul fiind îndepărtat de corp), se face o incizie care începe la mijlocul inciziei claviculare folosită pentru secționarea vaselor și a plexului brahial. Aceasta merge în jos și în afară pe deltoid, înconjoară la mică distanță coracoida, revine în jos și înainte pentru a încrucișa marginea inferioară a marelui pectoral și apoi trece pe fața internă a brațului pînă la tendonul marelui pectoral. În acest fel se conservă tegumentele fosei axilare.

După incizia pielei, se secționează marele pectoral cît mai aproape de tendonul său, se dezinseră micul pectoral de pe apofiza coracoidă, iar marele dorsal și marele rotund sînt secționați cît mai aproape de inserția lor humerală.

Lamboul posterior se croiește cu brațul readus în contact cu corpul. Se continuă în sus incizia claviculară, care apoi coboară vertical pînă înapoia unghiului inferior al omoplatului, unde întîlnește extremitatea inferioară a inciziei folosită pentru croirea lamboului anterior.

După incizia pielii, se dezinseră trapezul de pe claviculă și spina omoplatului, descoperind astfel fosele supra- și subspinoase.

Se secționează apoi, în continuare (pe fața anterioară), fasciculele musculare restante, membrul toracic fiind așezat în abducție de 90° și îndepărtat de corp. În acest fel se secționează din afară-înăuntru omohioidianul și angularul, apoi de sus în jos, marele dințat înainte și romboidul înapoi. În acest moment trebuie să ligaturăm artera scapulară posterioară.

Hemostază îngrijită, urmată de sutura la torace a formațiunilor musculare restante (pectoralii anterior, marele dințat și romboidul înapoi). Sutura tegumentelor cu drenaj declin.

3. *Variante.* Întrucît secțiunea mușchiului marele dințat poate să dea tulburări respiratorii, Fredet recomandă (atunci cînd este posibil), să se conserve o porțiune osoasă din marginea spinală a omoplatului, cu cele două unghiuri (superointern și inferior) ale osului, tăiat cu o pensă Liston.

Dezarticulația scapulohumerală

Este o operație mutilantă din punct de vedere cosmetic și jenantă funcțional, rezultînd un număr în epolet, inestetic, dureros și greu de protezat. Cînd condițiile locale și generale ale rănitului o permit, este de preferat să se păstreze capul humeral, pentru a împiedica deformarea umărului sau să se facă o amputație înaltă a brațului. Dezarticulația scapulohumerală reprezintă o intervenție chirurgicală grevată de accidente serioase, dat fiind posibilitatea hemoragiilor grave și a emboliei gazoase, care se previn printr-o ligatură prealabilă a vaselor axilare. În afară de aceasta este necesar să conservăm îndemn mușchiul deltoid și nervul axilar care îl inervează, fapt extrem de important din punct de vedere funcțional.

@RedAbaris 2013

Tehnica operatorie după procedeul Chalot–N. K. Lisencov. Incizia se practică la 1 cm mai jos şi înăuntrul apofizei coracoide şi este dusă oblic în afară şi în jos pînă la marginea inferioară a muşchiului pectoralul mare. Se incizează strat după strat ţesuturile moi, pînă la muşchiul pectoralul mic. După secţionarea muşchiului pectoralul mare se descoperă muşchiul coracobrahiai şi scurta porţiune a muşchiului biceps. Disecînd aceşti muşchi şi depărtîndu-i în afară se descoperă mănunchiul vasculonervos înapoia muşchiului coracobrahial. Se izolează şi se ligaturează vasele (mai întîi artera axilară deasupra emergenţei arterelor circumflexe humerale anterioară şi posterioară, apoi vena axilară). Se secţionează nervii, căutînd să evităm lezarea nervului axilar. Se practică, puţin deasupra marginei inferioare a inciziei, o altă incizie circulară în jurul braţului. Incizia este dusă oblic de sus şi dinăuntru, în jos şi în afară. Se incizează apoi pielea din fosa axilară şi se revine la punctul de plecare. Tot muşchiul deltoid trebuie să intre în componenţa lamboului extern. Se disecă pielea cu ţesutul celular subcutanat. De-a lungul liniei pielii retractate se incizează muşchii pînă la os. Disecînd şi îndepărtînd lateral lambourile, se descoperă articulaţia. Se secţionează tendoanele muşchilor scapulari, în dreptul locului lor de inserţie la tuberozităţile humerusului. Se deschide articulaţia, incizînd circular capsula în dreptul locului ei de inserţie, şi secţionînd restul de ţesuturi moi, se îndepărtează extremitatea. Se face toaleta plăgii. Se aplică puncte de sutură. Se introduce un tub de dren în unghiul inferior al plăgii. Avantajele procedeului: permite ligatura prealabilă a vaselor şi conservarea muşchiului deltoid şi a nervului axilar.

REGIUNEA BRAHIALĂ *(regio brachii)*

Limita regiunii este dată, proximal, de un plan ce trece prin marginile anterioară şi posterioară ale fosei axilare, distal, de un alt plan transversal dus la două laturi de deget deasupra plicei cotului, intern de epitrohlee (epicondilul ulnar) şi extern de epicondil (epicondilul radial).

Este împărţită prin două şanţuri brahiale, intern şi extern *(sulcus bicipitalis medialis et lateralis)*, ce corespund septurilor intermuscular radial şi ulnar, în două regiuni: brahială anterioară *(regio brachii anterior)*, ce continuă regiunea axilară şi brahială posterioară *(regio brachii posterior)*, ce continuă regiunea scapulară.

Şanţul brahial intern merge de la vîrful axilei la plica cotului pe traiectul venei bazilice şi a canalului brahial, constituit din artera şi vena brahiale cu nervul median. La extremitatea sa distală, înapoia septului intermuscular este nervul ulnar.

Şanţul brahial extern corespunde venei cefalice şi merge de la „V"-ul deltoidian la plica cotului (fosa cubitală).

Regiunea brahială anterioară *(regio brachii anterior)*

Este delimitată, în sus, de linia care uneşte, la nivelul braţului, marginea inferioară a muşchiului pectoral mare cu marginea inferioară a muşchiului dorsal mare; în jos, de o linie care trece la două laturi de deget (2–3 cm) deasupra epicondilului şi epitrohleii humerusului, profund de humerus.

Are o formă convexă.

Pielea este mai subţire pe faţa internă şi mai groasă în afară şi posterior.

Ţesutul celular subcutanat conţine vasele şi nervii subcutanaţi dispuşi în interiorul acestuia. Pe faţa externă a regiunii, corespunzător şanţului bicipital extern, trece vena cefalică *(v. cephalica)* care se varsă în vena subclaviculară. Este însoţită de vasele limfatice superficiale externe, ce drenează limfa de la police şi index. În şanţul bicipital intern se află

@RedAbaris 2013

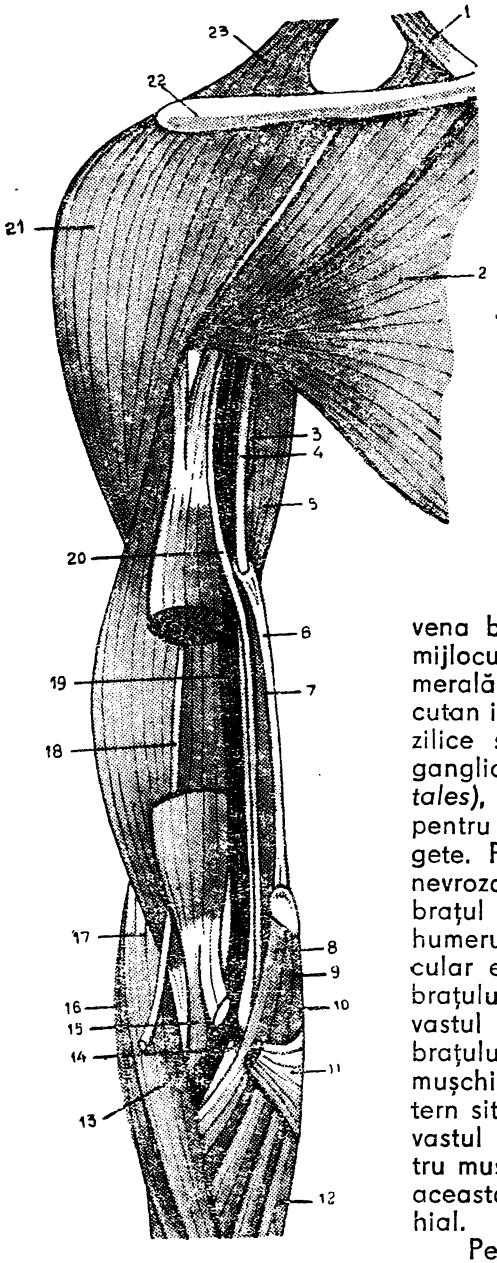

Fig. 313. Vedere anterioară a regiunii antebrahiale

1 — m. sternocleidomastoidian; 2 — m. pectoral mare; 3 — n. radial; 4 — n. ulnar; 5 — m. triceps; 6 — septul intermuscular lateral; 7 — m. brahial; 8 — m. pronator teres; 9 — m. flexor radial al carpului; 10 — m. palmar lung; 11 — aponevroza bicipitală; 12 — m. flexor ulnar al carpului; 13 — a. ulnară; 14 — a. radială; 15 — m. biceps; 16 — m. lungul extensor radial al carpului; 17 — m. brahioradial; 18 — n. musculocutaneu; 19 — a. brahială; 20 — n. median; 21 — m. deltoid; 22 — clavicula; 23 — m. trapez

vena bazilică *(v. basilica)* care, la nivelul mijlocului brațului, se varsă în vena humerală. Este însoțită de nervul brahial cutan intern. Aproape de orificiul venei bazilice se află, în circa 30% din cazuri, ganglionii cubitali *(nodi lymphatici cubitales)*, ce constituie prima stație de filtrare pentru limfa ce provine de la ultimile degete. Fascia proprie a brațului sau aponevroza brațului *(fascia brachii)* îmbracă brațul în totalitate și trimite, în direcția humerusului, două septuri: septul intermuscular extern, dispus în treimea mijlocie a brațului, între mușchiul brahial anterior și vastul extern, iar în treimea inferioară a brațului, între mușchiul supinator lung și mușchiul triceps și septul intermuscular intern situat între mușchiul brahial interior și vastul intern. Se formează două loji pentru mușchii flexori și extensori. În afară de aceasta, aponevroza formează canalul brahial.

Pe fața anterioară a brațului se află dispus grupul mușchilor flexori: biceps, coracobrahial și brahial anterior. Mușchiul biceps se află dispus mai superficial. Mușchiul coracobrahial se află situat în treimea superioară a brațului, posterior și intern față de mușchiul biceps, iar mușchiul brahial anterior se află dispus direct sub biceps, în jumătatea inferioară a brațului. Acești mușchi sînt inervați de nervul musculocutanat (din C_5–C_7).

Pe ambele laturi ale mușchiului biceps se observă șanțurile bicipitale, intern și extern. Din punct de vedere practic, mai important este cel

@RedAbaris 2013

intern, de-a lungul căruia trece mănunchiul vasculonervos principal al regiunii: artera brahială, însoțită de obicei de două vene și nervul median, care este situat în afara arterei, o încrucișează în treimea mijlocie, mai frecvent anterior, iar în treimea inferioară devine intern față de arteră. Artera brahială se palpează pe toată întinderea sa, de la vîrful axilei la jumătatea plicei cotului, unde este acoperită de expansiunea apronevrotică a bicepsului (*lacertus fibrosus*).

În treimea superioară a brațului, nervul ulnar se află situat posterior și intern față de artera brahială. Aproximativ la nivelul mijlocului brațului, el perforează septul intermuscular intern și, împreună cu artera colaterală ulnară superioară și 2 vene omonime, trece în loja musculară posterioară.

Nervul musculocutanat se află dispus la nivelul brațului, între mușchiul brahial anterior și mușchiul biceps.

Planul osos este format de humerus, pe care se inseră septurile intermusculare (fig. 313).

Abordul pe artera brahială și nervul median

Artera brahială are ca mușchi satelit bicepsul brahial, fiind în raport direct, așa după cum s-a arătat, cu nervul median.

Ea prezintă două tipuri de anomalii (F a r a b e u f):

a) anomalii *de diviziune:* diviziunea înaltă cu radiointeriosoasa în locul brahialei și ulnarei sau cu cubitointerosoasă în locul brahialei iar radiala cu origine foarte proximală, superficială;

b) anomalii *de situație:* nervul median o încrucișează posterior: apariția unui fascicul muscular supranumerar la braț, de la fața anterioară a tendonului marelui dorsal la fața profundă a tendonului pectoralului mare (așa-numitul arc axilar al lui Langer), ce maschează artera și nervul în treimea superioară; apariția unor fascicule supranumerare musculare la braț, conținînd fibre din biceps sau din coracobrahial, cu inserție humerală medială, pe deasupra mănunchiului vasculonervos brahial, pe care-l maschează; apariția unei apofize osoase supraepicondiliane mediale, loc de inserție pentru fibrele rotundului pronator, ce vor acoperi în treimea distală mănunchiul vasculonervos.

Nervul median corespunde liniei de proiecție ce trece de-a lungul șanțului bicipital intern și coincide cu linia de proiecție a arterei brahiale.

Descoperirea nervului median poate crea erori din cauza variabilității dispunerii sale. Astfel, locul de unire al celor două rădăcini, internă și externă, poate fi foarte jos, mergînd pînă la nivelul cotului, făcîndu-se confuzia cu nervul ulnar și nervul musculocutanat. De asemenea, la nivelul brațului există anastomoze între nervul median și nervul musculocutanat (fig. 314–316).

Tehnica descoperirii în treimea proximală a brațului. Bolnavul, în decubit dorsal, cu membrul superior, respectiv în abducție de 90°, antebrațul în extensie și supinație.

Repere anatomice: marginea laterală a marelui pectoral cu tendonul lui de inserție humeral, mijlocul bazei axilei, marginea internă a mușchiului biceps și a tendonului său.

Incizia pornește de la mijlocul bazei axilei, pe o lungime de 8–9 cm, pe marginea internă a bicepsului și a coracobrahialului. Subtegumentar, prin aponevroza brahială, se repereză marginea posterioară a coracobrahialului. La acest nivel se face o buto-

@RedAbaris 2013

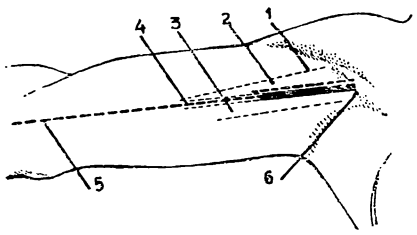

Fig. 314. Descoperirea arterei humerale

1 – capătul scurt al bicepsului; 2 – mușchiul coracobrahial; 3 – nervul median; 4 – artera humerală; 5 – mijlocul pliului cotului; 6 – vîrful axilei

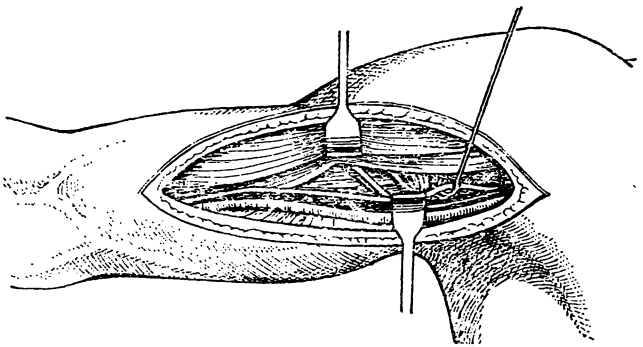

Fig. 315. Descoperirea mănunchiului vasculonervos brahial

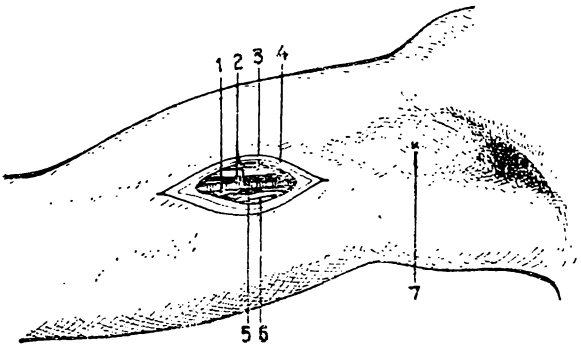

Fig. 316. Descoperirea arterei brahiale la mijlocul brațului

1 – nervul median; 2 – artera și venele brahiale; 3 – mușchiul biceps; 4 – fascia brahială; 5 – nervul cutanat antebrahial medial (brahial cutan intern); 6 – nervul ulnar (cubital); 7 – vîrful axilei

nieră în aponevroză, ce se lărgește pe o sondă canelată. Se introduce indexul drept pînă se simte osul humerus, apoi se retrage în cîrlig, simțind pe el un cordon. Acesta este nervul median. Se izolează și, medial de el, se află mănunchiul vascular. Se izolează artera brahială, identificîndu-se originea trunchiului circumflex humeral, ligatura aplicîndu-se sub originea acestuia. Este preferabilă ligatura sub originea arterei brahiale profunde, bineînțeles în varianta în care metodele conservatoare nu pot fi utilizate.

Tehnica descoperirii în treimea medie a brațului. Proiecția pe linia care unește mijlocul bazei axilei cu mijlocul plicei cotului. Pornește la un lat de deget sub marginea tendonului pectoralului mare, de-a lungul marginii interne a bicepsului brahial, pe o lungime de circa 6 cm. În țesutul subcutanat, la extremitatea distală, poate să apară vena bazilică ce trebuie evitată, abordîndu-se aponevroza brahială anterior de ea, chiar la marginea internă a bicepsului.

Se intră prin teaca bicepsului, se îndepărtează lateral mușchiul și, prin transparență, se vede mănunchiul vasculonervos. Se face o butonieră în foița posterioară a tecii bicepsului, ce se prelungește proximal și distal. Se va evidenția mai întîi nervul median și apoi artera cu vena brahială. Uneori se găsesc anastomoze, ce vor fi ligaturate.

Abordul pentru treimea distală va fi descris la antebraț.

Descoperirea nervului ulnar în treimea inferioară a brațului. Linia de proiecție unește mijlocul șanțului bicipital intern cu epitrohleea.

@RedAbaris 2013

Incizia, lungă de 8 cm, se practică de-a lungul liniei de proiecție, la 1 cm înapoia ei. Urmînd aceeași linie, se incizează fascia brațului și între fasciculele vastului intern a mușchiului triceps brachial se găsește nervul ulnar, acoperit uneori de aceste fascicule și dispus în vecinătate imediată a arterelor și venelor colaterale cubitale superioare.

Regiunea brahială posterioară *(regio brachii posterior)*

Limitele superioară și inferioară sînt identice cu cele ale regiunii anterioare a brațului. Este convexă, putîndu-se observa relieful mușchiului triceps.

Pielea este mai groasă decît pe fața anterioară.

Țesutul celular subcutanat este mai slab dezvoltat și prin el trec nervii cutanați senzitivi ai regiunii poveniți din nervii axilar și radial.

Fascia proprie formează loja musculară posterioară.

Loja musculară posterioară conține un singur mușchi extensor al antebrațului — mușchiul triceps. Este inervat de nervul radial (C_5–C_7 și T_1).

Nervul radial se află situat mai întîi înapoia arterei axilare, iar apoi, împreună cu artera brahială profundă, el pătrunde în șanțul de torsiune al humerusului situat între mușchiul triceps și humerus, și înconjoară humerusul în spirală pe dinapoi.

După ce a înconjurat osul, nervul apare pe fața externă a brațului, unde perforează septul intermuscular extern și se dispune la limita cu regiunea cotului, între mușchiul brahial anterior și mușchiul supinator.

În general, topografia brațului se prezintă sub forma a trei secțiuni transversale: 1/3 proximală, 1/3 medie și 1/3 distală.

Descoperirea nervului radial

Linia de proiecție, servind la descoperirea nervului, se află pe fața posterioară și externă a brațului și unește mijlocul marginii posterioare a mușchiului deltoid cu extremitatea inferioară a șanțului bicipital extern. Descoperirea nervului radial, printr-o incizie practicată pe fața internă a brațului, este indicată numai în cazurile rănirii nervului în limitele fosei axilare și pe o scurtă porțiune situată între tendonul mușchiului marele dorsal și locul pe unde nervul pătrunde în canalul humeromuscular.

Descoperirea nervului radial pe fața externă a brațului. Bolnavul este în decubit ventral, cu membrul superior în abducție pe o măsuță.

Incizia, lungă de 12–14 cm, se practică pe linia de proiecție. Se incizează pielea cu țesutul celular subcutanat și fascia superficială. În unghiul superior al plăgii se caută spațiul dintre lunga porțiune a tricepsului și vastul extern, iar în unghiul inferior al plăgii, spațiul dintre mușchiul brahial anterior și mușchiul lungul supinator. Pe fața externă se observă deseori locul pe unde iese, de sub fascia brațului, o ramură superficială a nervului radial — nervul antebrahial cutanat dorsal. Tot aici, pe fața externă a brațului, dacă această porțiune nu este modificată de cicatrice, se palpează lîngă os și trunchiul principal al nervului. Se deschide fascia proprie a brațului deasupra spațiilor intermusculare menționate și se pătrunde în direcția osului, fără a traumatiza inutil mușchii. Nervul se descoperă incizînd țesuturile situate imediat deasupra lui.

Această cale de acces este cea mai bună pentru descoperirea nervului radial, între fosa axilară și plica cotului. În cazul leziunilor cu sediul înalt, incizia poate fi prelungită mai sus de mijlocul marginii posterioare a mușchiului deltoid și, dacă se trage cu putere înapoi porțiunea lungă a tricepsului, se reușește să se descopere nervul, nu numai pe fața posterioară a brațului, dar și în apropierea marginii inferioare a tendo-

@RedAbaris 2013

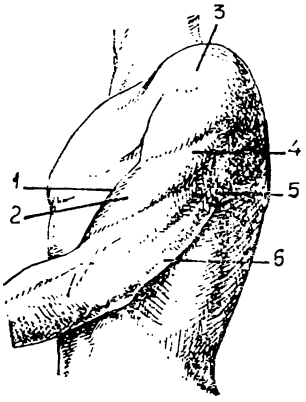

Fig. 317. Calea de acces brahială posterioară

1 — bicepsul; 2 — brahialul anterior; 3 — deltoidul; 4 — vastul extern; 5 — lunga porțiune a tricepsului; 6 — tendonul tricepsului

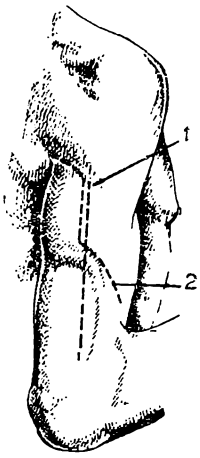

Fig. 318. Calea de acces brahială posterioară. Linia de incizie a pielii

1 — calea brahială posterioară (acromioolecraniană); 2 — incizia pentru descoperirea n. radial

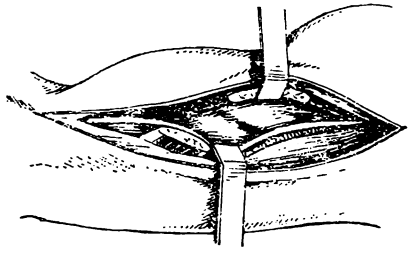

Fig. 319. Calea de acces brahială posterioară

Secționarea mușchiului cu descoperirea focarului de fractură

nului mușchiului dorsal mare, adică în dreptul limitei inferioare a fosei axilare. În leziunile cu sediul jos, incizia poate fi continuată spre cot, de-a lungul șanțului anterolateral (fig. 317–319).

Căi de acces pe humerus

Abordul epifizei proximale humerale se face prin aceleași incizii ca și pentru articulația umărului.

Calea de elecție este cea anterointernă, folosindu-se una din următoarele incizii:

- incizia în linie frîntă (Morestin);
- incizia arcuată (Lexer);
- incizia în coasă (Bazy).

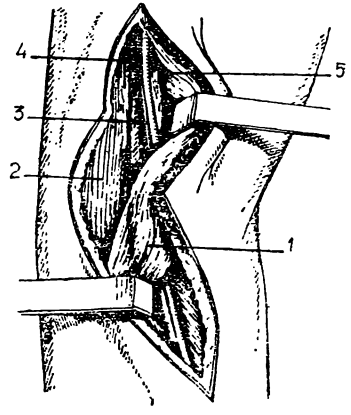

Fig. 320. Descoperirea nervului radial pe calea de acces brahială posterioară, fără secționarea musculaturii

1 — vastul extern; 2 — lunga porțiune a tricepsului; 3 — n. radial; 4 — marele dorsal; 5 — humerusul

@RedAbaris 2013

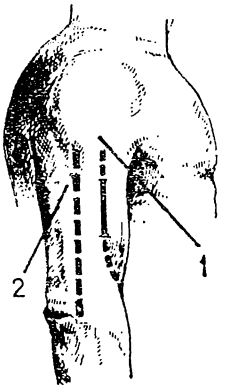

Fig. 321. Căi de acces anteroexterne pe braţ

1 — calea bicipitală externă; 2 — calea brahială externă

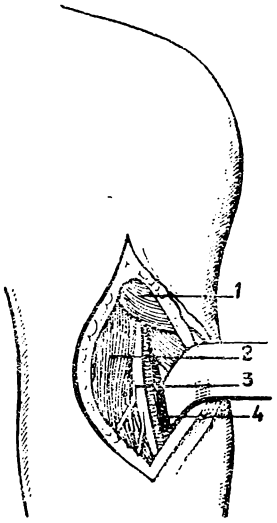

Fig. 322. Calea de acces pe braţ

1 — deltoidul; 2 — lunga porţiune a tricepsului; 3 — n. radial; 4 — a. brahială profundă

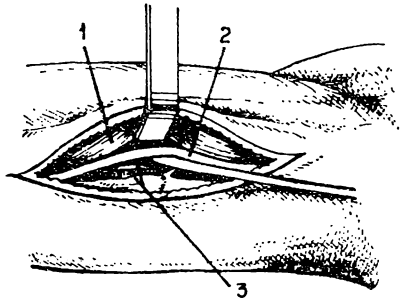

Fig. 323. Calea de acces bicipitală internă — descoperirea nervului median şi arterei humerale

1 — bicepsul; 2 — n. median; 3 — a. şi v. humerale

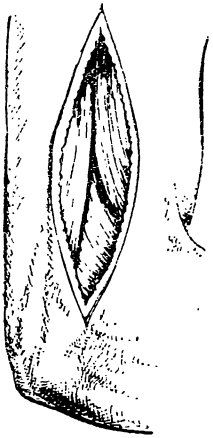

Fig. 324. Calea de acces brahială externă

Timpul unu: evidenţierea septului intermuscular

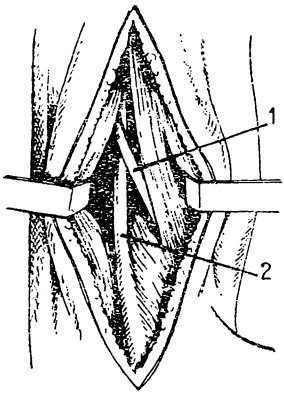

Fig. 325. Calea de acces brahială externă

Timpul doi: evidenţierea n. radial; 1 — n. radial; 2 — humerusul

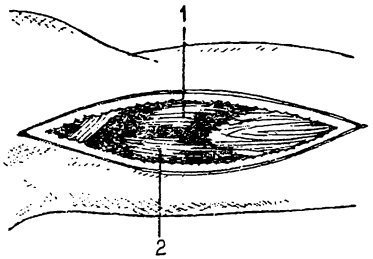

Fig. 326. Timpii operatori pentru descoperirea nervului radial şi a arterei humerale profunde

Timpul unu: descoperirea interstiţiului muscular; 1 — vastul extern; 2 — lunga porţiune a bicepsului

@RedAbaris 2013

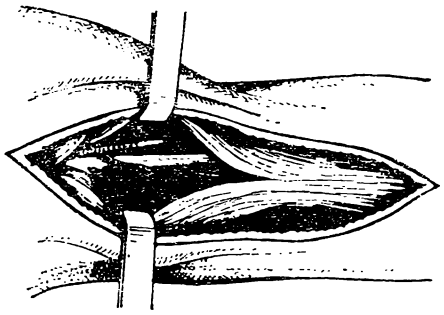

Fig. 327. Timpii operatori pentru descoperirea nervului radial și a arterei humerale profunde

Timpul doi: descoperirea n. radial și a a. humerale profunde

Abordul diafizei humorale. În efectuarea intervențiilor se va ține seama de următoarele considerente:

– se va prefera pătrunderea prin interstițiile musculare, renunțîndu-se, pe cît posibil, la secționarea mușchiului, întrucît musculatura acestei regiuni este puternic vascularizată;

– prezența în regiunea internă a mănunchiului vasculonervos brahial și în regiunea posterioară (șanțul de torsiune a humerusului) a nervului radial împreună cu artera brahială profundă, creează dificultăți în efectuarea intervențiilor chirurgicale.

Se pot folosi una din următoarele căi: calea anterolaterală, calea posterioară și calea medială (fig. 320–327).

1. *Calea anterolaterală.* Este cea mai des folosită pentru abordul diafizei humerale, nervului radial și a mușchilor lojii anterioare.

a. *Calea brahială externă.* Bolnavul, în decubit dorsal, cu un sac de nisip sub braț. Repere anatomice: „V"-ul deltoidian, epicondilul.

Incizia pentru 1/3 medie și inferioară a diafizei humerale corespunde șanțului brahial lateral, determinat de inserția septului intermuscular extern, pe fața profundă a fasciei, trecînd înaintea acestuia. Ea începe de la marginea anterioară sau vîrful V-ului deltoidian mergînd direct distal spre epicondilul lateral (la 2 laturi de deget deasupra acestuia). Se pătrunde prin interstițiul lateral al brațului și se separă mușchii volari ai brațului (biceps și brahial) de cei posteriori (triceps). Incizia crută ramura dorsocutanată antebrahială a nervului radial. Se dezinseră mușchiul brahial de pe fața anterioară a septului, reclinînd înainte nervul radial cu vasele satelite (colaterale externe), descoperind astfel marginea externă a diafizei humerale în partea sa inferioară.

Pentru extremitatea sa superioară, incizia merge în sus, predeltoidian, evitînd lezarea venei cefalice (Maisonneuve).

În efectuarea tehnicii chirurgicale se va avea în vedere prezența nervului radial, care încrucișează marginea externă a osului la circa 10 cm deasupra epicondilului, fapt pentru care este recomandabil să fie folosită numai pentru tratamentul leziunilor localizate în partea mijlocie a humerusului.

b. *Calea bicipitală externă* este o variantă a celei anterioare.

Incizia este trasată pe marginea externă a bicepsului, se pătrunde în interstițiul dintre mușchii brahial și brahioradial, în fundul căruia trece nervul radial însoțit de vasele satelite. Aceste formațiuni sînt reclinate în afară, iar bicepsul înăuntru. În continuare, se secționează în lung fibrele brahialului, descoperind astfel diafiza humerală. De obicei, această incizie se face în prelungirea celei retrodeltoidiene, descoperind întregul traiect spiralat al radialului în jurul humerusului. Nervul trece din axilă în loja brahială posterioară și din aceasta în loja brahială volară, prin hiatul nervului radial din septul intermuscular extern. După recomandația lui Olliver, descoperirea trebuie făcută preliminar, spre a evita lezarea nervului radial. Este calea de elecție indicată în leziunile diafizei humerale (fracturi, chisturi osoase, calusuri vicioase) însoțite de leziuni ale nervului radial (secțiuni, striviri în focarul de fractură sau prindere într-un calus vicios).

c. *Calea anteroexternă (Jones E. Thompson și Henry).* Incizia pleacă de pe marginea anterioară a deltoidului (de la un punct situat la jumătatea distanței între originea și terminarea sa) se continuă pe marginea laterală a bicepsului pînă la 6 cm de plica cotului. Se secționează fascia superficială și profundă, se leagă vena cefalică. La partea superioară a cîmpului operator se îndepărtează deltoidul în afară și bicepsul intern, pentru a expune diafiza humerală. Sub locul de terminare a deltoidului se expune brahialul anterior, se despică longitudinal fibrele sale pînă la os, îndepărtîndu-se jumă-

@RedAbaris 2013

tatea sa externă spre marginea externă şi jumătatea internă spre marginea internă. Îndepărtarea este mai uşoară dacă tendonul brahial anterior este relaxat prin flexia cotului în unghi drept. Nervul radial, care înconjoară diafiza humerală, este protejat prin îndepărtarea fibrelor jumătăţii externe a brahialului anterior. La nevoie, extremitatea inferioară a acestei căi de acces poate fi continuată pînă la 5 cm de condilii humerali, ca şi extremitatea superioară, mai departe în sus, ca în calea de acces anterointernă a umărului. Avantajele acestei căi de acces sînt:

1 — brahialul anterior fiind inervat, în acelaşi timp, de nervul musculocutanat şi nervul radial, el poate să fie despicat longitudinal fără risc de paralizie;

2 — jumătatea externă a brahialului anterior protejează radialul.

Faţa anterioară a diafizei humerale, la unirea 1/3 mijlocii cu 1/3 inferioară, poate de asemenea să fie abordată între biceps şi brahial anterior, înăuntru şi lungul supinator, în afară.

Honnart a simplificat această cale de acces, folosind o incizie între inserţia humerală a muşchiului deltoid şi şanţul bicipital lateral. Abordarea humerusului se face pe sub marginea laterală a muşchiului brahial, înaintea septului intermuscular lateral.

Henry şi Banks, pentru treimea distală a diafizei humerale, folosesc o incizie trasată pe marginea laterală a jumătăţii distale a bicepsului. După secţionarea fasciei, se îndepărtează, lateral, nervul radial împreună cu muşchiul brahioradial şi medial, muşchiul biceps cu ramura superficială a nervului musculocutan.

2. *Calea posterioară (Schwartz).* Bolnavul, în decubit dorsal, cu braţul aplicat peste torace şi cotul semiflectat sau decubit lateral, pe partea sănătoasă, cotul în flexie.

Repere anatomice: acromionul, „V"-ul deltoidian, olecranul.

Incizia se face pe mijlocul feţei dorsale a braţului, de la inserţia deltoidului la 4 laturi de deget de vîrful olecranului. Se secţionează pielea, stratul subcutan, fascia brahială, descoperindu-se tricepsul marcat de o bandă aponevrotică, ce separă fibrele longitudinale ale lungului triceps de fibrele oblice ale capătului său ulnar (interstiţiul tricipital). Se pătrunde în acest interstiţiu, căzînd pe nervul radial şi vasele satelite, protejate prin reclinare în afară şi pe planul osos. Diafiza humerală se descoperă cît mai mult, prin disocierea celor două componente ale tricepsului, pînă la olecran. Pentru a cădea mai direct pe nervul radial, s-a recomandat o incizie cutană spiralată (Nissen).

Henry descrie o cale de acces posterioară care vizează tricepsul pentru a expune diafiza humerală posterior, în 2/3 medii ale sale. Ea este utilă în excreza tumorilor ce nu pot fi abordate prin calea de acces anteroexternă.

Intern, diafiza humerală poate fi expusă înapoia interstiţiului intermuscular, după o linie ce merge de la epitrochlee şi se îndreaptă în sus. Se eliberează nervul ulnar de triceps şi se îndepărtează intern.

Se degajează apoi tricepsul de pe suprafaţa posterioară a septului intermuscular intern şi de pe diafiza humerală adiacentă. Dacă această cale de acces se prelungeşte în sus, pînă la marginea inferioară a deltoidului, se îndepărtează nervul radial, evitîndu-se astfel lezarea sa.

Honnart foloseşte incizia descrisă de Henry, însă pătrunde în profunzime, pînă la şanţul nervului radial care este izolat şi protejat, între lunga porţiune a tricepsului şi vastul lateral.

Campbell utilizează o cale de acces posterioară, asemănătoare.

3. *Calea medială* este folosită excepţional. Se practică pentru explorarea vaselor brahiale şi nervilor median şi ulnar, în caz de leziuni asociate cu fracturi diafizare. Incizia merge de la vîrful axilei la epicondilul medial (epitrohlee), crutînd pe cît este posibil vena basilică, ramurile cutaneobrahialului şi cutaneo-antebrahialului, secţionează fascia înapoia canalului brahial, dorsal de septul intermuscular intern, de-a lungul nervului ulnar.

Abordul epifizei distale humerale. Calea transolecraniană dă o lumină largă, indicată în leziunile acesteia.

Incizia, în lambou în forma literei „U", cu convexitatea spre braţ şi cu vîrful spre olecran, pe care îl circumscrie, la oarecare distanţă, descoperindu-l împreună cu inserţia tendonului comun al tricepsului.

Se eliberează canalul nervului ulnar (epitrohleoolecranian), în care, după incizia fasciei, se izolează nervul ulnar, protejîndu-se într-o ansă formată dintr-o compresă. Se face secţiunea olecranului la bază cu dalta şi ciocanul, se liberează inserţiile musculoligamentare de la baza lui, corpul său retractîndu-se sub contracţia tricepsului, descoperindu-se astfel epifiza distală. După terminarea operaţiei indicate, se reface articulaţia prin osteosinteza olecranului şi suturarea planurilor. Nervul ulnar se aşează la loc, pe o grefă grăsoasă.

@RedAbaris 2013

Amputația brațului

In efectuarea amputației brațului va trebui să se țină seama de următoarele particularități:

– tegumentele se retractă inegal, mai mult pe fața anterioară decît pe fața posterioară;

– bicepsul, fiind un mușchi liber, se retractă cel mai mult;

– fibrele superficiale ale tricepsului se retractă mai mult decît cele profunde.

Nivelul cel mai optim pentru amputație este la unirea treimii medii cu treimea distală, permițînd o bună protezare și cinematizare (model Sauerbruch). Grupele musculare ale brațului sînt transformate în „motoare" ale protezelor.

Tehnica amputației practicate în treimea inferioară. Cu un cuțit de amputație mijlociu se practică o incizia circulară a pielii pînă la fascia proprie. Anterior, din cauza pielii care se retractă mult, incizia este practicată cu 2 cm mai distal decît posterior. Pielea de pe fața anterointernă se retractă cu 3 cm, iar pe fața posterioară și internă cu 1 cm.

Se secționează apoi mușchii de-a lungul marginei pielii retractate.

Trăgînd pielea și mușchiul în sus, se secționează mușchii pînă la os.

La 0,2 cm deasupra nivelului unde se practică secțiunea osului cu ferăstrăul, se incizează periostul și se decolează. Se ligaturează arterele brahială, brahială profundă, colaterală ulnară superioară și se secționează sus, nervii median, ulnar, radial ca și nervii brahiocutanați intern și extern. Se scoate garoul, se aplică ligaturi pe vasele mici, se suturează fascia proprie. Se aplică fire pe piele și se drenează timp de 48 de ore.

Tehnica amputației practicate în treimea mijlocie trebuie să țină seama de faptul că pe fața de flexie pielea se retractă cu 3 cm, iar pe cea de extensie cu 1 cm.

La acest nivel trebuie ligaturate arterele brahială, brahială profundă și ulnară colaterală superioară și secționați nervii: median, ulnar, radial, musculocutanat și brahiocutanat intern.

Bontul de amputație din treimea medie are o valoare funcțională slabă și se protezează dificil.

Tehnica amputațiilor practicate în treimea superioară. Se aplică mai întîi ligaturi pe trunchiurile vasculare mari. Amputația în treimea superioară se execută după procedeul cu lambou a lui Farabeuf, prin care se croiește un lambou mare, anteroextern, în componența căruia intră mușchiul deltoid.

Incizia se practică de-a lungul șanțului deltopectoral, pînă la marginea inferioară a mușchiului marele pectoral, care se dezinseră de pe humerus. Se deschide teaca mușchiului coracobrahial și se trage într-o parte acest mușchi. În acest moment, se poate aplica ligaturi pe artera și venele brahiale.

Se practică apoi o incizie semicirculară în lungul marginilor anterioară, inferioară și posterioară ale mușchiului deltoid. Separînd mușchiul de os, se răstoarnă în sus tot lamboul musculocutanat. Trebuie să se conserve indemn nervul axilar care inervează deltoidul.

Se secționează complet sau parțial tendoanele mușchilor mareie dorsal și marele rotund, se unesc pe fața posteriointernă punctele superioare ale inciziei semicirculare anteroexterne printr-o incizie transversală.

Timpii următori constau din secționarea părților moi pînă la os, incizia și decolarea periostului și secționarea osului cu ferăstrăul.

Se face apoi toaleta plăgii, se aplică puncte de sutură și se introduc tuburi de dren.

Bontul rezultat are o valoare funcțională foarte slabă, fiind foarte scurt și nu poate să direcționeze proteza.

REGIUNEA COTULUI *(regio cubiti)*

Regiunea anterioară a cotului *(regio cubiti anterior)*

Este delimitată de două planuri transversale, care trec la două laturi de deget deasupra și dedesubtul plicei cotului.

@RedAbaris 2013

Axul longitudinal al brațului formează cu cel al antebrațului unghiul humerocubital, deschis în afara, de 170°. Cînd se micșorează, apare deformarea de *cubitus valgus*, iar cînd se mărește, de *cubitus varus*.

Limitele proximală și distală ale regiunii se trasează convențional prin două planuri orizontale care trec, cel proximal, la 2 laturi de deget (cca 3 cm) deasupra și dedesubtul liniei ce unește epitrohlea și epicondilul humeral, iar cel distal, la 3 cm sub linia mai sus-amintită.

Prin două planuri frontale (medial și lateral) care trec prin epicondili este separată de regiunea posterioară a cotului.

În extensie, de o parte și de alta a reliefului medial, se observă șanțurile bicipitale *(sulcus bicipitalis medialis et lateralis)*. În cel medial se palpează pulsul arterei brahiale și se măsoară tensiunea arterială.

Pielea, subțire și foarte mobilă, prezintă un pliu transversal — plica de flexiune a cotului. În stratul celular subcutanat, moderat dezvoltat, se află vase și nervi superficiali: extern — vena cefalică *(v. cephalica)*, mai puțin vizibilă și nervul antebrahial cutanat extern *(n. cutaneus antebrachii lateralis)*, continuarea nervului musculocutanat; intern — vena bazilică ce continuă direct vena cubitală superficială sau vena radială superficială *(v. mediane antebrachi)* și nervul antibrahial cutanat intern *(n. cutaneus antebrachii medialis)*. Cele două vene sînt unite între ele prin anastomoze de diferite tipuri.

Forma cea mai frecventă de anastomoză ia aspectul literei „M". În această situație se observă o venă mediană cefalică și o venă mediană bazilică. Dacă rețeaua ia aspectul literei „M", anastomoza cu traiectul oblic poartă denumirea de venă mediană a cotului *(v. mediana cubiti)*.

Această rețea venoasă subcutanată are o mare valoare practică, întrucît aici se fac injecțiile intravenoase și se iau prize de sînge pentru explorări biochimice.

La 1–2 laturi de deget deasupra epitrohleii se află, dispuși superficial, 1–2 ganglioni limfatici (ganglionii limfatici epitrohleieni).

Fascia proprie a regiunii cotului reprezintă continuarea fasciei brațului, fiind întărită de expansiunea aponevrotică a mușchiului biceps *(lacertus fibrosus)*. Fibrele acesteia merg de la tendonul principal, în jos și înăuntru. Este perforată de vena mediană a cotului, orificiul respectiv permițînd propagarea infecțiilor din straturile superficiale spre cele profunde.

Mușchii formează 3 grupe: cel mijlociu este alcătuit din mușchii brațului, adică mușchiul biceps și mușchiul brahial anterior; cel extern este format de mușchiul lungul supinator și extensorii mîinii și degetelor; cel intern constă din mușchiul rotundul pronator și din flexori. Între mușchii epicondilieni mediali și laterali se formează un spațiu triunghiular, cu baza în sus, denumit fosa cubitală *(fossa cubitalae)* și pe care tendonul mușchiului biceps brahial o desparte în două șanțuri: șanțul bicipital anteroextern (lateral) și șanțul bicipital anterointern (medial).

În șanțul bicipital lateral se află, superficial, vena cefalică cu nervul satelit, iar profund nervul radial, artera colaterală radială și artera recurentă medială. În cel medial este dispusă superficial vena bazilică cu nervul satelit, iar profund, vasele brahiale, nervul median, ramura anterioară a arterelor colaterale ulnare inferioare și artera recurentă ulnară.

Artera brahială *(a. brachialis)*, însoțită de 2 vene brahiale și nervul median *(n. medianus)*, se află dispusă sub expansiunea aponevrotică, înăuntrul tendonului mușchiului biceps. Nervul se află la 0,5–1 cm intern față de arteră. Artera brahială se împarte în artera radială *(a. radialis)*, din care pornește artera recurentă radială *(a recurrens radialis)* și artera

@RedAbaris 2013

cubitală *(a. ulnaris)*, întovărășite de venele satelite. Diviziunea arterei brahiale se face la două laturi de deget sub linia care unește epicondilul cu epitrohleea humerusului.

Nervul radial *(n. radialis)* apare în dreptul limitei superioare a regiunii, în interstițiul dintre mușchiul brahial anterior și mușchiul supinator lung. La nivelul articulației el se împarte în 2 ramuri: superficială *(ramus superficialis)* și profundă *(ramus profundus)*. Cel dintîi se îndreaptă în șanțul radial, pe cînd al doilea perforează mușchiul supinator și trece pe fața posterioară a antebrațului. În regiunea cotului, ramurile colaterale și recurente ale arterelor formează rețeaua articulară a cotului.

Planul profund osteoarticular este constituit de articulația cotului.

Descoperirea arterei brahiale la plica cotului

Linia de proiecție unește un punct care se află situat la două laturi de deget deasupra epitrohleii, trece prin mijlocul plicei cotului și se termină către marginea externă a antebrațului.

Incizia, lungă de 6 cm, este efectuată în treimea mijlocie a liniei menționate, în așa fel încît mijlocul ei să corespundă plicei cotului.

După descoperirea fasciei proprii a brațului se evidențiază fibrele tendinoase ale expansiunei aponevrotice, care merg oblic în jos și înăuntru.

Se introduce o sondă canelată pe sub expansiunea aponevrotică, care este secționată transversal.

În șanțul bicipital anteriointern, în dreptul marginii interne a tendonului mușchiului biceps, se descoperă și se izolează artera brahială. Nervul median se află la 1 cm medial de arteră.

Ligatura arterei humerale la plica cotului nu prezintă pericole, deoarece circulația colaterală se poate stabili prin căile anastomotice ce alcătuiesc rețeaua arterială a cotului: artera colaterală radială, arterele colaterale cubitale superioară și inferioară, arterele recurente radială, cubitală și recurentă interosoasă. Ramurile colaterale ale arterelor se anastomozează cu ramurile recurente corespunzătoare (fig. 328, 329).

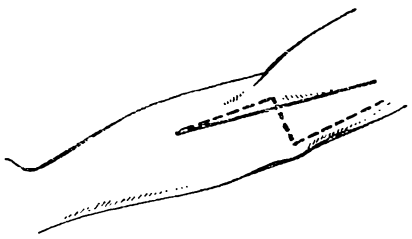

Fig. 328. Artera brahială la cot
A — incizille cutanate

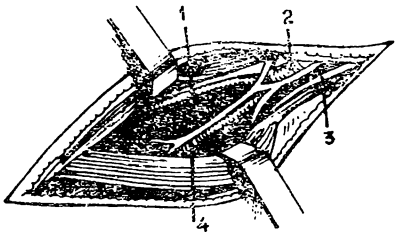

Fig. 329. Artera brahială la cot
B — descoperirea a. brahiale la cot: 1 — a. radială; 2 — a. humerală (brahială); 3 — n. median; 4 — a. cubitală

Descoperirea nervului radial în regiunea cotului

Incizia, lungă de 8–10 cm, este practicată de-a lungul șanțului anterolateral, iar la nivelul antebrațului, de-a lungul șanțului radial. Se secționează fascia cotului și se îndepărtează în afară mușchiul lungul supinator. În profunzime, între acest mușchi și mușchiul brahial anterior, în raport intim cu fața internă a lungului supinator, se descoperă nervul radial, care, la acest nivel, se divide într-o ramură superficială și alta profundă. Ramura superficială se află în șanțul radial, cea profundă trece printr-un orificiu mărginit de fibre tendinoase sub mușchiul scurtul supinator, care poate fi secționat transversal, în lungul fibrelor sale și astfel ramura profundă devine accesibilă chiar pe fața externă a radiusului.

Izolarea nervului se va face cu atenție, întrucît se pot leza ramurile care merg atît la mușchiul brahioradial (pleacă de pe fața externă a nervului radial), cît și la

@RedAbaris 2013

mușchiul brahial anterior (pleacă de pe fața internă a trunchiului). Acestea din urmă sînt ramuri accesorii pentru mușchiul brahial anterior, care este întotdeauna inervat de nervul musculocutanat și sînt întîlnite frecvent în cazurile în care cei doi mușchi (mușchiul brahioradial și mușchiul brahial anterior) nu apar suficient de izolați, posedînd fascicule musculare comune (Șevcunenko).

Anestezia în plica cotului

Prin această metodă se asigură anestezia antebrațului, prin blocarea medianului, ulnarului și radialului.

– Blocarea nervului median: se repereză marginea internă a tendonului bicepsului, cotul fiind în extensie. Acul se introduce la jumătatea distanței între epitrohlee și marginea internă a tendonului bicipital. După un parcurs de 4 cm se injectează soluția de xilină.

– Blocarea nervului ulnar: se face anestezia în șanțul epitrohleoolecranian.

– Blocarea nervului radial: poate fi blocat fie în șanțul de torsiune de la nivelul humerusului, fie mai bine în plica cotului. Se repereză șanțul bicipital extern și, la 1 cm în afara lui, se pătrunde cu acul circa 3–4 cm, injectîndu-se apoi soluție de xilină.

Anestezia este completată cu o infiltrație subcutanată circulară, la nivelul plicii cotului.

Regiunea posterioară a cotului *(regio cubiti posterior)*

Limitele sînt aceleași ca ale regiunii anterioare a cotului. Pe linia mediană se află olecranul și lateral, cei doi epicondili, separați prin șanțurile olecraniene: intern, unde trece nervul ulnar și extern, unde se află foseta radială. Pielea este mai groasă, însă mobilă și elastică și foarte vascularizată.

Țesutul celular subcutanat este slab dezvoltat. La nivelul olecranului se află o bursă seroasă aderentă de piele (bursa retroolecraniană). Bursa nu comunică cu cavitatea articulației. Ea poate crește în dimensiuni în caz de contuzii repetate însoțite de hemoragii și, de asemenea, se poate infecta (bursită), necesitînd îndepărtarea ei prin operație.

Fascia proprie este sudată de periost la nivelul olecranului, sub care se află stratul muscular. Pe fața superioară a olecranului se inseră tendonul mușchiului triceps, sub care se găsește bursa subtendinoasă a olecranului. Lateral se găsesc extensorii (extensor ulnar al carpului, extensor al degetului mic și extensor al degetelor), care se inseră pe epicondil, iar medial mușchiul flexor ulnar al carpului. După traumatisme sau contracție violentă a bicepsului, există pericolul fracturării olecranului. Grupul de mușchi posteriori este despărțit printr-o gropiță vizibilă, atunci cînd cotul este în extensie, și în care se palpează capul radiusului.

Medial, între epitrohlee și olecran se află dispus nervul ulnar, care trece pe antebraț, prin orificiul dintre cele două capete de inserție ale mușchiului flexor ulnar al carpului. Nervul poate să fie comprimat la acest nivel.

Vasele, ce se află lateral și medial de olecran, provin din arterele brahială, brahială profundă, radială și ulnară, alcătuind rețeaua arterială a cotului. Pe ultimul plan este fața dorsală a articulației cotului.

Articulația cotului *(articulatio cubiti)*

Articulația cotului, care reprezintă, din punct de vedere chirurgical, un tot unitar, este alcătuită din 3 articulații: humeroulnară, humeroradială și radioulnară proximală, avînd o singură cavitate și o capsulă comună.

@RedAbaris 2013

Interlinia articulară trece la un lat de deget sub plica cotului, epicondilul se găseşte la 1 cm, iar epitrohleea la 2 cm deasupra interliniei articulare. Epitrohleea şi epicondilul humerusului se află în afara cavităţii articulare. Posterior (îndeosebi în regiunea olecranului), capsula articulară este mai puţin solidă decît anterior.

Capsula este întărită de 3 ligamente: ligamentul inelar al radiusului, ligamentul colateral intern şi ligamentul colateral extern.

Vascularizaţia provine din reţeaua cotului.

Inervaţia este realizată în special din ramurile nervului median şi nervului ulnar.

Căi de acces pe articulaţia cotului

In efectuarea intervenţiilor medicochirurgicale trebuie să se ţină seama de unele date anatomice. Inserţia capsulei articulare trece proximal deasupra fosetelor coronoidă şi radială (condiliene), medial pe partea internă a epicondilului medial (epitrochleii), iar posterior, la periferia fosetei olecraniene, continuîndu-se lateral pe partea inferioară a epicondilului lateral.

In porţiunea distală, capsula trece în jurul colului radial, la 5–6 mm sub capul radial, pe marginea cavităţilor sigmoide mare şi mică, pe olecran şi pe apofiza coronoidă.

Articulaţia cotului este înconjurată de formaţiuni importante, care trebuie evitate în timpul efectuării intervenţiei medicochirurgicale. Astfel: anterior şi medial, în şanţul bicipital medial este mănunchiul vascular brahial şi nervul median; anterior şi lateral, în şanţul bicipital lateral, nervul radial şi artera recurentă radială; şi posterior, în şanţul olecranian median, nervul ulnar.

Pot fi abordate toate cele 3 componente osoase, cît şi articulaţiile componente. Abordul trebuie să fie adecvat deciziei terapeutice, permiţînd lărgirea inciziilor. Refacerea planurilor anatomice să fie cît mai solidă pentru a permite mobilizarea imediată în vederea prevenirii redorilor uneori invalidante, postoperatorii.

Căile de abord pe articulaţia cotului se clasifică în medicale şi chirurgicale.

Căi de acces medicale (punctii). Prezintă pericolul lezării vaselor şi nervurilor situaţi pe faţa anterioară a articulaţiei şi a nervului ulnar, situat în şanţul epitrohleoolecranian (olecranian medial).

Se pot folosi căile posterolaterală şi posterioară.

1. *Calea posterolaterală* se face de predilecţie la nivelul interliniei humeroradiale, capsula destinsă de exudat punînd cotul în semiflexiune. A fost folosită de Zancolli.

Bolnavul, în decubit dorsal, cu braţul în abducţie la 45° şi antebraţul în flexie de 20°–30°, sau în şezut, cu cotul sprijinit pe o măsuţă chirurgicală.

Repere anatomice: epicondilul humeral lateral, vîrful olecranului, extremitatea proximală a radiusului şi, pe cît posibil, interlinia articulară laterală a cotului.

Lateral şi volar de vîrful olecraniului, între epicondilul humeral şi capul radial, cu antebraţul în pronaţie maximă (se evită lezarea nervului radial) se introduce acul, spre linia mediană prin fundul de sac periradial *(recessus sacciformis)*. Se va străbate pielea, ţesutul celular subcutanat, fasciculul mijlociu al ligamentului colateral radial, capsula fibroasă articulară şi sinoviala. În continuare, acul pătrunzînd mai adînc, ajunge pînă în articulaţia humeroulnară.

2. *Calea posterioară (supraolecraniană sau transtricipitală)* implică introducerea acului deasupra ciocului olecranului, vîrful fiind îndreptat oblic în jos şi lateral. Este mai rar folosită, avînd indicaţia în luxaţiile traumatice posterioare de cot.

@RedAbaris 2013

Bolnavul, în decubit dorsal, cu membrul superior în abducție de 90° și palma în supinație.

Repere anatomice: epicondilul humeral lateral, epicondilul humeral medial, vîrful olecraniului, fosa olecraniană.

Acul va fi introdus în imediata apropiere a vîrfului olecraniului, spre centru articulației.

Se străbate pielea, țesutul celular subcutanat, fasciculele humeroolecraniene ale ligamentului posterior, sinoviala și se va pătrunde în articulație.

Căi de acces chirurgicale. Se pot clasifica în: anterioare (valoare), posterioare și laterale.

I. *Calea de abord anterioară* (volară) se efectuează prin șanțurile bicipitale. Se disting: anterolaterale și anteromediale.

A. *Calea anterolaterală.* Redăm tehnica lui Bunnell și Carroll, care au preconizat-o și folosit-o.

Bolnavul, în decubit dorsal, cu membrul superior în abducție de 90°, palma în supinație.

Repere anatomice: marginea laterală a bicepsului, șanțul bicipital lateral, epicondilul lateral, tuberculul anterior al radiusului și marginea medială a mușchiului brahioradial.

Incizia, lungă de 10—12 cm, cu mijlocul în plica cotului, urmează proximal marginea laterală a bicepsului și distal marginea medială a brahioradialului. Se secționează, între ligaturi, venele superficiale. Se efectuează o butonieră în aponevroza brahială, apoi, pe sonda canelată, se prelungește incizia proximal și distal în șanțul bicipital. Se pătrunde în interstițiul dintre brahioradial (lung supinator) în afară și brahial înăuntru. Brahioradialul se reclină în afară împreună cu nervul radial și artera recurentă radială spre a nu fi lezate. În profunzime, se observă fața anterioară a capsulei articulare.

B. *Calea anteromedială (König, Loswen).* Bolnavul în aceeași poziție. Repere anatomice: marginea medială a bicepsului și tendonului său, epicondilul medial.

Incizia de 10 cm, cu mijlocul la nivelul plicii cotului, urmărind proximal marginea medială a bicepsului și tendonului său.

Se pătrunde prin șanțul bicipital intern, evitînd sau ligaturînd vena mediobazilică. Se face o butonieră în aponevroza brahială, ce se prelungește proximal și distal, pe sonda canelată, trecînd lateral de vasele brahiale și nervul median (spre a evita ramurile pronatorului rotund). Se izolează expansiunea fibroasă a bicepsului, care va fi secționată pe sonda canelată. Se pătrunde pe fața volară a articulației humeroulnare, prin disocierea fibrelor mușchiului brahial, după ce s-a pătruns între biceps și rotundul pronator.

II. *Calea de abord posterioară* (dorsală) se poate efectua prin incizii în lambou sau longitudinale (pe linia mediană), străbătînd tricepsul (calea transtricipitală) sau secționînd temporar olecranul (calea transolecraniană). Se descriu mai multe căi.

A. *Calea posterolaterală (Cadenat).* Permite tratamentul fracturilor cu deplasare ale capului radial (rezecție cu sau fără aplicarea protezei) și intervenții pe articulația humeroradială (fig. 330–337).

Bolnavul, în decubit dorsal, cu antebrațul pe o măsuță de operație.

Incizia oblică în jos și înăuntru, lungă de 6–7 cm, pleacă de la epicondil și se îndreaptă spre creasta ulnară în șanțul extern paraolecranian. După incizia aponevrozei, se pătrunde printre anconeu și flexorul carpian ulnar și se cade direct pe partea humeroradială a articulației. Se îndepărtează în jos scurtul supinator cu ramura posterioară a nervului radial și se practică incizia în „J" (Kocher) sau în baionetă (Ollier), care dă acces larg pe articulație.

B. *Calea de acces posteroexternă (Campbell),* folosită pentru tratamentul chirurgical al luxațiilor posterioare de cot, vechi, fracturilor extremității inferioare a humerusului ce interesează articulația și efectuarea artroplastilor, artrodezelor și chiar protezelor de cot.

Bolnavul, în decubit dorsal, cu brațul adus peste torace, antebrațul în semiflexie, pumnul fixat cu o fașă de partea opusă a mesei de operație.

Repere anatomice: olecranul, epicondilii lateral și medial, marginea laterală a tricepsului.

Incizia începe la 10 cm deasupra cotului pe fața posteroexternă a brațului și continuă în jos pe 12–13 cm. Se face disecția țesutului subcutanat, descoperindu-se aponevroza tricepsului la nivelul brațului, mergîndu-se în jos pînă la inserția sa pe olecran. Dacă tricepsul este retractat, ca urmare a unei extensii continue a cotului, se creează din aponevroză, de sus în jos, o langhetă ce va permite alungirea mușchiului. Se incizează apoi aponevroza și fibrele musculare, longitudinal, la partea mijlocie și se continuă disecția pînă la periostul humerusului și capsula articulară. Decolarea se con-

@RedAbaris 2013

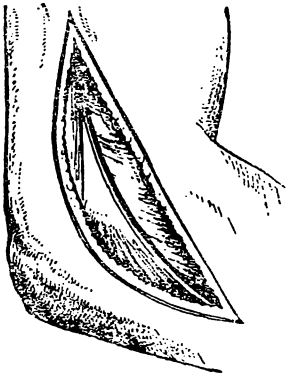

Fig. 330. Calea externă de acces pe cot

Timpul unu: evidenţierea septului intermuscular

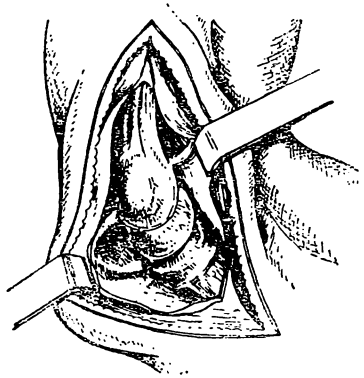

Fig. 331. Calea externă de acces pe cot

Timpul doi: expunerea articulaţiei

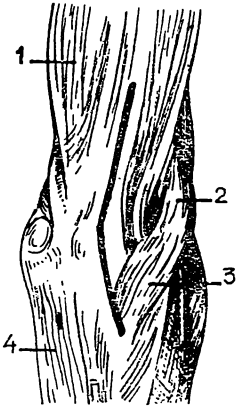

Fig. 332. Calea de acces posteroexternă a lui Campbell pe articulaţia cotului

Incizia pielii şi incizia elementelor profunde: 1 – tricepsul brahial; 2 – lungul supinator; 3 – anconeul; 4 – cubitalul anterior

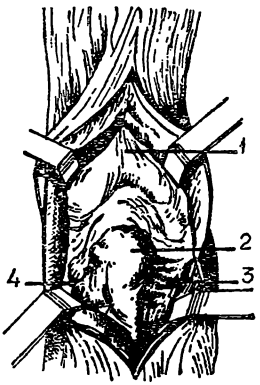

Fig. 333. Calea de acces posteroexternă a lui Campbell pe articulaţia cotului

Deschiderea articulaţiei: 1 – humerusul; 2 – olecranul; 3 – scurtul supinator; 4 – n. cubital

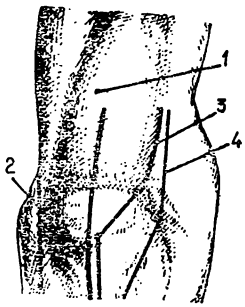

Fig. 334. Căi de acces posterioare pe cot

1 – posteromediană; 2 – posterointernă; 3 – posteroexternă („în baionetă"); 4 – externă

@RedAbaris 2013

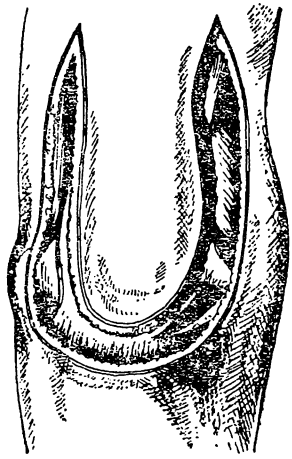

Fig. 335. Calea de acces transolecraniană pe cot
Timpul unu: incizia tegumentelor

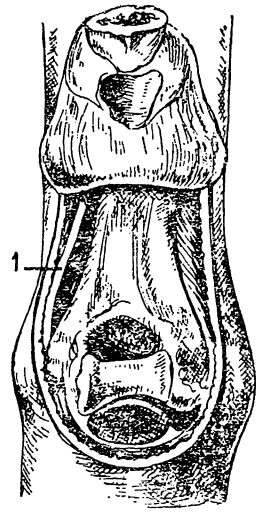

Fig. 336. Calea de acces transolecraniană pe cot
Timpul doi: descoperirea articulației, n. cubitol (1) fiind luxat înainte

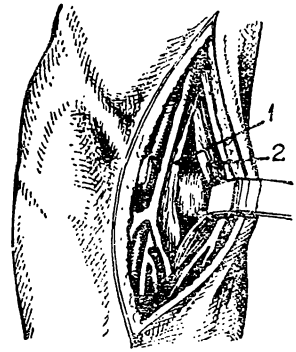

Fig. 337. Calea de acces bicipitală internă pe cot
Se secționează fibrele brahialului anterior (1 și 2) pentru evidențierea interliniei articulare

tinuă de-a lungul marginii externe a olecranului. Se decolează periostul cu tricepsul de pe fața posterioară a extremității inferioare a humerusului, pe o distanță de 5 cm și se abordează articulația. Pentru o cale mai largă de acces, se continuă decolarea superiostală de fiecare parte, pe condili, respectînd inserțiile musculare și capsulare, descoperindu-se fața anterioară și evitîndu-se lezarea nervului ulnar. Se detașează periostul de os, conservîndu-l pe cît posibil, pentru a nu leza grav vascularizația osoasă, factor de necroză avasculară. Capul radial se găsește în extremitatea inferioară a plăgii.

Cînd cotul este fixat în extensie completă, trebuie flectat în unghi drept pe durata operației. Dacă există o pierdere de substanțe aponevrotică în partea inferioară a tendonului tricipital, se folosește o langhetă în formă de „V", recoltată din aponevroza tricipitală și se închide partea superioară prin suturarea celor două margini ale tricepsului. Postoperator, membrul superior este imobilizat cu cotul în flexie de 90°.

Anson și Maddock folosesc o variantă a căii Campbell. Incizia în „S" alungit sau „în baionetă", lateroposterioară pe braț și posterioară pe antebraț. Dedublarea tendonului tricepsului se face pe linia mediană.

C. *Calea posteromediană (Park, Chassaignac, Langenbeck).* Bolnavul, în decubit ventral, cu membrul superior în abducție de 90°, cotul în flexie de 170°, mînă în hiperpronație, astfel ca epicondilul medial să privească spre operator.

Repere anatomice: olecranul, marginea posterioară a ulnei, epicondilii medial și lateral.

Incizia longitudinală începe la 6–8 cm deasupra olecranului, pe marginea internă a tricepsului, pînă la vîrful olecraniului, prelungită pe marginea internă a crestei ulnare.

@RedAbaris 2013

Se secționează pielea, fascia superficială și periostul olecranului, iar în sus tendonul tricipital, decolîndu-se de pe olecran cu răzușe, ferind nervul ulnar din șanțul paraolecranian medial. Nervul se ridică cu părțile moi fără a-l vedea. Se eliberează astfel periostul spre epicondilul medial și lateral, putînd apoi flecta articulația (flexiune maximă). Mușchii epicondilieni, capsula articulară și ligamentul colateral radial se ridică odată cu periostul. Această cale este folosită des în efectuarea rezecției cotului (Langenbeck).

D. *Calea posterioară transtricipitală Judet.* Permite efectuarea intervențiilor chirurgicale pe paleta humerală și alungirea tendonului tricepsului.

Bolnavul, în decubit ventral, cu brațul în abducție pe o măsuță de operație și antebrațul în flexie de 90°, sau decubit lateral, brațul în aducție pe torace și pumnul fixat de partea opusă cu o eșarfă.

Repere anatomice: vîrful olecranului, epicondilul lateral și epicondilul medial.

Incizia, lungă de 8–9 cm, în axul lung posterior al brațului și antebrațului, centrată pe vîrful olecranului (două treimi superioare dedesubtul olecranului).

Se pătrunde prin țesutul subcutanat, disecîndu-se marginile inciziei, iar în șanțul paraolecranian medial se descoperă nervul ulnar. La nevoie, în septul intermuscular lateral se descoperă nervul radial.

Incizia tricepsului (în porțiunea sa aponevrotică) se face în „V" inversat (Merle, D'Aubigné, Van Gorder), cu vîrful său la 10–12 cm deasupra olecranului și cu cele două brațe care coboară spre extremitățile laterale sau în „Z", cînd este necesară alungirea acestuia. Prin îndepărtarea lambourilor se obține o bună vizualizare a paletei humerale. Pentru un acces mai larg pe una din laturile articulare, se poate secționa una din cele două langhete aponevrotice, care se va reface la terminarea operației. Refacerea aparatului extensor cu fire nerezorbabile.

Imobilizare în extensie pe atelă gipsată.

E. *Calea posterioară transolecraniană Alglave, Lexer, Trendelenburg.* Oferă o bună abordare și rezolvare chirurgicală a fracturilor paletei humerale.

Bolnavul, în decubit ventral, brațul în abducție 90°, pe un sac de nisip.

Repere anatomice: epicondilii humerali lateral și medial, vîrful olecraniului, marginile tricepsului.

Incizia, posterioară, pornește la 4 laturi de deget deasupra epicondilului lateral (pe marginea laterală a tricepsului), înconjoară olecranul la un lat de deget sub vîrful său, urcîndu-se simetric pe marginea medială a tricepsului. Se poate folosi și incizia longitudinală mediană posterioară.

Se pătrunde pînă în planul aponevrotic, se izolează nervul ulnar. Se izolează marginile olecranului, se face un orificiu (Müller) cu burghiu electric ce va servi ulterior pentru osteosinteza cu un șurub de 8 cm. Se secționează cu dalta olecranul (orizontal, la bază). Se îndepărtează în sus tricepsul și olecranul expunîndu-se paleta humerală. Capsula se poate secționa. După efectuarea intervenției, se face transpoziția nervului ulnar, osteosinteza olecranului și sutura aparatului extensor.

III. *Calea de abord laterală (internă și externă).* Incizia se face pe marginea internă a cotului, centrînd epicondilul medial (epotrohleea) sau pe marginea sa externă, pe epicondilul lateral, întinzîndu-se din partea inferioară a brațului pînă în partea superioară a antebrațului. Oferă un abord mai limitat asupra articulației cotului, în partea sa internă și mai mare în partea externă. Aceasta din urmă poate fi folosită pentru o artrotomie largă, pentru tratamentul chirurgical al luxațiilor sau fracturilor vechi ale cotului, care necesită o rezecție (Dollinger).

A. *Calea internă sau ulnară* descrisă de W. Müller este indicată în operațiile pe condil și epicondilul medial. Molesworth și Campbell au descris fiecare, independent, această cale de abord pentru tratamentul fracturilor epitrochlei și pentru extragerea de corpi străini osteocondrită disecantă.

1. *Tehnica Müller.* Bolnavul, în decubit dorsal, cu brațul rotat extern în abducție de 90° și antebrațul în flexie de 140°.

Repere anatomice: marginea internă a tricepsului, epicondilul intern și marginea internă a ulnei.

Incizia cutană lungă de 10 cm începe de la septul intermuscular intern, înconjoară epicondilul intern (trecînd pe fața sa volară) și se continuă pe marginea internă a ulnei; 5 cm deasupra și 5 cm dedesubtul articulației cotului se secționează, în lungul său, ligamentul colateral ulnar. Cu răzușa se deperiostează formațiunile de pe fața volară a epicondilului intern (epitrohleea) îndepărtîndu-se, odată cu periostul, originea mușchilor epicondiliei *(pronator teres, palmaris longus, flexor carporadialis, flexor carpoulnaris, flexor superficial digital* și partea volară a ligamentului colateral ulnar). După incizia capsulei se deschide articulația. Astfel, nervul ulnar este evitat, el trecînd dorsal de epicondil.

@RedAbaris 2013

Se va evita, de asemenea, lezarea nervului median și vaselor brahiale ce trec pe fața anterioară a articulației.

2. *Tehnica Campbell-Molesworth.* Bolnavul, în decubit dorsal, cu cotul flectat la 90° și în supinație.

Incizia este centrată pe epicondilul intern, întinzîndu-se circa 3–4 cm, atît proximal cît și distal. Se izolează nervul ulnar, se eliberează subperiostal fața posterioară a epicondilului intern, după care acesta se secționează cu dalta, rămînînd atașate originile musculare. Acest lambou se îndepărtează în jos și anterior împreună cu nervul median și vasele brahiale, punîndu-se în evidență apofiza coronoidă. În acest fel se obține o bună vizualitare a părții interne a articulației, care se poate deschide larg.

B. *Calea externă sau radială,* descrisă de Kocher, nu lezează aparatul muscular al scoabei humeroulnare și dă un acces larg asupra articulației, putînd fi folosită chiar în rezecție.

1. *Tehnica transcondiliană.* Oferă acces pe jumătatea externă a paletei humerale, pe treimea superioară a radiusului și pe compartimentul respectiv articular.

Bolnavul, în decubit dorsal, cu cotul flectat la 90° și antebrațul în pronație, așezat pe o măsuță de operație.

Incizia descinde de pe marginea laterală a humerusului, la 3–4 degete deasupra epicondilului, trece peste epicondilul lateral și căpceanul radial, ajungînd, la antebraț, lateral de creasta ulnei, la 2–3 degete de-a lungul feței posteroexterne a antebrațului. Este secționată apoi fascia superficială –, intrînd între brahioradial și extensorii carporadiali lung și scurt, situați volar și tricepsul brahial cu anconeul, de pe partea dorsală – spre antebraț, secționînd parțial extensorul carpoulnar. Cu răzușe se decolează periostul și capsula ce se ridică odată cu mușchii; secțiunea temporară a epicondilului extern (ridicat astfel cu mușchii ce se inseră pe el) facilitează accesul, deschizînd larg articulația. Cotului i se dă înclinație ulnară, permițînd efectuarea operației indicate. Rezecția căpceanului radial expune și mai larg articulația (prezența lui nefiind indispensabilă mișcărilor cotului, dar putîndu-le stînjeni, ca în luxațiile vechi ireductibile).

Se va menaja ramura profundă a radialului la intrarea sa în scurtul supinator. Este o cale de acces excelentă pentru fracturile condilului extern, întrucît mușchii se inseră pe fragmentul condilian și el nu este interesat.

2. *Tehnica în „S" Kocher.* Se începe incizia la 5 cm deasupra cotului, pe marginea externă supracondiliană a humerusului, se continuă în jos, în lungul acestei margini, pînă la 5 cm deasupra capului radiusului și se încurbează apoi înăuntru și înapoi, pentru a se termina pe marginea posterioară a ulnei. Se disecă între triceps, înapoi și lungul supinator și primul radial, înainte, pentru a descoperi condilul extern, capsula și fața externă a capului radial. Dedesubtul capului se detașează cubitalul posterior de anconeu și se secționează fibrele inferioare ale anconeului. Se îndepărtează periostul de pe fețele anterioară și posterioară ale extremităților inferioare ale humerusului. Se îndepărtează, înainte, inserția comună a mușchilor extensori și epicondilului, fie prin disecție superiostală, fie prin secțiunea epicondilului. Se incizează longitudinal capsula articulară. Se reclină, în fine, superiostal anconeul de extremitatea superioară a ulnei, pentru a luxa și examina articulația sub controlul vederii.

3. *Tehnica epicondiloolecraniană Cadenat.* Incizie și șanțul lateroolecranian. Se pătrunde subperiostal sub anconeu și se abordează posterolateral articulația radiohumerală. Este calea cea mai practică, din punct de vedere anatomic, pentru rezecția capului radial.

IV. *Calea de abord Internă și externă. Tehnica:* cînd nu este necesar să avem un abord mare, o incizie de 5–7,5 cm este suficientă pe una sau ambele părți ale articulației, imediat înaintea condililor și paralel cu reliefurile laterale ale humerusului. Pe partea internă se evită cu multă grijă nervul ulnar. Se incizează capsula de sus în jos pe fiecare parte.

Dezarticulația cotului

Este o operație mutilantă, dezagreabilă. Necesită un lambou musculotegumentar lung pentru a îmbrăca paleta humerală, obținîndu-se astfel un bont neregulat, sub formă de măciucă, greu de protezat. De aceea ortopezii preconizează amputația brațului în treimea inferioară. Trebuie menționat însă că dezarticulația cotului poate fi executată la copii, bătrîni sau adulți cu munci grele, avînd avantajul unui braț de pîrghie lung, puternic, la care se poate adapta proteza de lucru, sau mecanică.

@RedAbaris 2013

Dezarticulaţia după procedeul circular. *Tehnica operatorie.* Se determină interlinia articulară. Atunci cînd membrul se află în extensie, punctul superior al olecranului se găseşte la 4 cm deasupra interliniei articulare, iar epitrohleea humerusului, la 2 cm deasupra acesteia. În pronaţie şi supinaţie, capul radiusului şi interlinia articulară situată deasupra lui se palpează cu uşurinţă în gropiţa cotului. Linia articulaţiei se află dispusă la 2 cm sub plica cotului.

Incizia pielii şi a ţesutului celular subcutanat se practică la o distanţă reprezentînd 1/6 din circumferinţa cotului, mai jos de interlinia articulară, ţinînd seama de retracţia pielii. Întrucît pielea nu se retractă la fel (4 cm pe faţa anteroexternă a antebraţului şi 1,5–2 cm, pe faţa posterointernă). Linia de incizie care se obţine nu este circulară, ci mai curînd eliptică. După ce pielea s-a retractat, linia de incizie devine circulară. Pielea, împreună cu ţesutul celular subcutanat şi fascia superficială, se disecă în sus şi se răsfrîng deasupra paletei humerale, ca o manşetă. Articulaţia se deschide începînd cu marginea externă. Palpînd marginea radială a capsulei articulare, mai jos de epicondil, se pătrunde cu vîrful bisturiului în cavitatea articulară, se secţionează ligamentul lateral extern şi porţiunea anterioară a capsulei pînă la apofiza coronoidă. Cu vîrful bisturiului se conturează apofiza pînă la marginea internă a articulaţiei. Cu mîna stîngă se imprimă membrului o poziţie de extensie forţată. Pătrunzînd în articulaţie se secţionează părţile moi pînă la olecran. Aceasta din urmă este luxat în plagă. Imprimînd bisturiului mişcări uşoare de ferestruire, se dezinseră tendonul muşchiului triceps de pe olecran, chiar în dreptul osului. Se îndepărtează antebraţul. Se ligaturează arterele radială, ulnară şi interosoasă comună. Nervii (median, ulnar şi radial) sînt secţionaţi cît mai sus. Fire pe muşchi şi piele. După această intervenţie cicatricea va fi situată pe vîrful bontului.

REGIUNEA ANTEBRAHIALĂ *(regio antebrachii)*

Regiunea antebrahială este delimitată, proximal, de un plan transversal ce trece la două laturi de deget sub plica cotului şi distal, de altul ce trece deasupra capului ulnar. Cuprinde radiusul şi ulna împreună cu formaţiunile adiacente. În supinaţia mîinii, ulna şi radiusul sînt paralele, în timp ce în pronaţie ele se încrucişează prin rotaţia radiusului în jurul ulnei (os fix). Prin intermediul membranei interosoase se transmite greutatea corpului în momentul căderii, fapt ce determină sediul, traiectul şi deplasarea capetelor fracturate.

Antebraţul are forma unui trunchi de con, turtit anteroposterior. Topografic este studiat prin trei secţiuni transversale: 1/3 proximală, 1/3 mijlocie şi 1/3 distală.

Pielea, elastică, este mai subţire pe faţa anterioară şi mai groasă pe cea posterioară.

Stratul subcutanat este străbătut de formaţiuni vasculonervoase. Reţeaua vasculară este determinată de vena cefalică antebrahială (radială superficială), vena mediană antebrahială (mediana) şi vena bazilică antebrahială (cubitala superficială), uneori şi o cefalică accesorie (vena salvatella).

Fascia superficială a antebraţului este mai reprezentativă în partea superioară, unde este împletită cu *lacertus fibrosus*, pe faţa sa dorsală şi spre regiunea articulară a mîinii unde, împreună cu ligamentele carpiene dorsal şi volar, constituie ligamentul carpian comun.

Din ea se despart două septuri intermusculare: ulnar (intern) şi radial (extern) ce se prind pe periostul crestei ulnare şi, respectiv, pe marginea dorsală a radiusului şi pe fascia antibrahială profundă.

În acest fel, se formează două regiuni: o regiune antebrahială anterioară *(regio antebrachii anterior)*, cu două loji volare – una pentru muşchii pronatoflexori şi alta externă, radială, a supinatorilor – şi o regiune antebrahială posterioară *(regio antebrachii posterior)*, pentru extensori.

@RedAbaris 2013

Între cele două regiuni antebrahiale, volară şi dorsală, se află radiusul, ulna şi membrana interosoasă, ale cărei fibre sînt dirijate oblic şi descendent de la radius spre ulnă, cu excepţia porţiunii superioare, unde fibrele sînt orientate invers, denumită coarda oblică (Weitbrecht), cu rol de frenare a mişcărilor de supinaţie.

Căile vasculonervoase sînt reprezentate de cinci mănunchiuri, cu orientare longitudinală:

– calea radială corespunde şanţului antebrahial radial şi este formată din artera radială, venele satelite şi ramura superficială a nervului radial, avînd ca muşchi satelit brahioradialul;

– calea ulnară corespunde şanţului antebrahial ulnar şi este formată din artera ulnară, venele satelite şi nervul ulnar, avînd ca muşchi satelit flexorul ulnar al carpului;

– calea mediană, situată de-a lungul şanţului antebrahial median, cuprinde nervul median şi are ca muşchi satelit flexorul radial al carpului;

– calea interosoasă volară este formată din artera interosoasă volară cu venele satelite şi nervul interosos volar;

– calea interosoasă dorsală este formată din artera interosoasă dorsală cu venele satelite şi nervul interosos dorsal.

Regiunea anterioară a antebraţului *(regio antebrachii anterior)*

Limita proximală este dată de un plan orizontal care trece prin capul ulnei, cea distală de o linie ce trece la 1 cm deasupra apofizelor stiloide ale ulnei şi radiusului, iar separarea de regiunea posterioară este dată de un plan frontal ce uneşte cei doi epicondili cu cele două apofize stiloide. Pielea feţei anterioare este subţire, mobilă şi elastică.

Ţesutul celular subcutanat este relativ dezvoltat şi prin el trec: pe partea externă, vena cefalică şi nervul antebrahial cutanat extern; pe partea internă, vena bazilică şi nervul antebrahial cutanat intern. Între ele se află dispusă vena mediană a antebraţului.

Fascia proprie a antebraţului continuă pe cea a braţului şi este mai pronunţată pe partea externă a regiunii. În porţiunile superioare ea serveşte de inserţie pentru unele fascicule musculare şi, de asemenea, formează septuri intermusculare şi loji pentru mănunchiurile vasculonervase.

Muşchii de pe faţa anterioară a antebraţului sînt dispuşi în 4 straturi.

– Primul strat (planul muscular superficial) este constituit (din afară-înăuntru) de: lungul supinator (brahioradial), rotundul pronator, lungul palmar, flexorul radial al carpului şi flexorul ulnar al carpului.

Între muşchiul brahioradial, în afară şi lungul palmar, înăuntru, se găseşte şanţul radial, în care trece artera radială însoţită de 2 vene şi ramura superficială a nervului radial (nervul se află situat în afara aterei). La limita dintre treimea mijlocie şi cea inferioară ale antebraţului, nervul părăseşte şanţul radial, trece pe sub tendonul brahioradialului, perforează aponevroza şi ajunge pe faţa dorsală a pumnului şi mîinii. Între lungul palmar şi flexorul radial al carpului se află nervul median.

– Al doilea strat (planul muscular mijlociu) este format, lateral, de lungul şi scurtul extensor radial al carpului, iar medial, de flexorul superficial al degetelor. În partea sa medială se află şanţul ulnar, prin care trec artera ulnară cu 2 vene omonime şi nervul ulnar.

Nervul ulnar se găseşte înăuntrul arterei şi se apropie de ea la unirea treimii superioare cu cea mijlocie ale antebraţului.

@RedAbaris 2013

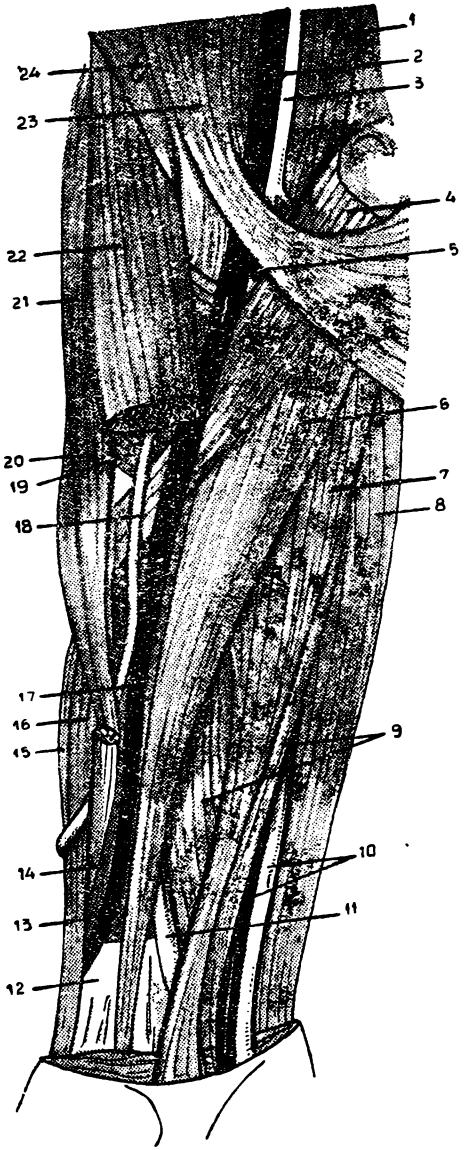

Fig. 338. Vedere anterioară a regiunii antebrahiale, stratul superficial

1 — m. brahial; 2 — a. brahială; 3 — n. median; 4 — m. pronator teres; 5 — a. ulnară; 6 — m. flexor radial al carpului; 7 — m. palmar lung; 8 — m. flexor ulnar; 9 — m. flexor superficial comun al degetelor; 10 — a. şi n. ulnar; 11 — n. median; 12 — radius; 13 — m. abductor lung al policelui; 14 — m. patrat pronator; 15 — m. extensor scurt al policelui; 16 — m. abductor lung al policelui; 17 — a. radială; 18 — n. radial — ram superficial; 19 — m. supinator; 20 — m. extensor scurt radial al carpului; 21 — m. extensor radial lung al carpului; 22 — m. brahioradial; 23 — expansiunea aponevrotică a bicepsului (fascia lui Pirogov); 24 — n. musculocutaneu

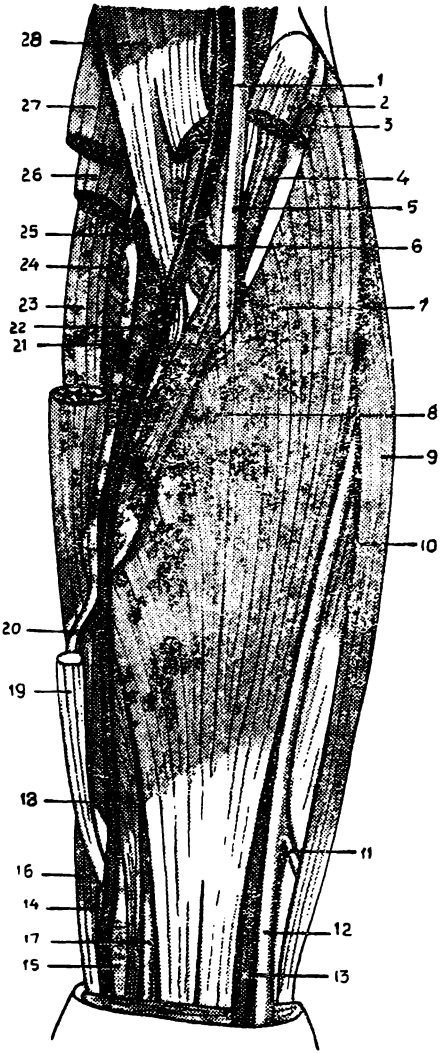

Fig. 339. Regiunea antebrahială, planul profund

1 — a brahială; 2 — m. pronator teres; 3 — m. flexor radial al carpului; 4 — m. pronator teres (capul ulnar); 5 — n. median; 6 — a. ulnară; 7 — flexorul superficial al degetelor (capul humeral); 8 — flexorul superficial al degetelor (capul radial); 9 — m. flexor ulnar al carpului; 10 — m. flexor profund al degetelor; 11 — n. ulnar (ram cutanat posterior); 12 — n. ulnar; 13 — a. ulnară; 15 — m. pătrat pronator; 14 — a radială; 16 — m. abductor lung al policelui; 17 — n. median; 18 — m. flexor lung al policelui; 19 — m. brahioradial; 20 — n. radial (ram superficial); 21 — m. supinator; 22 — a. radială; 23 — m. extensor scurt radial al carpului; 24 — n. radial (ram profund); 25 — a. radială recurentă; 26 — m. extensor lung radial al carpului; 27 — m. brahioradial; 28 — m. biceps

@RedAbaris 2013

Nervul median, însoțit de artera omonimă (ramura arterei interosoase palmare), se află în treimea superioară a regiunii, înapoia rotundului pronator (în acest loc el încrucișează pe dinainte artera ulnară). În treimea mijlocie, el se găsește între flexorul superficial și cel profund al degetelor, iar în treimea inferioară a antebrațului, trece în șanțul median, format de tendonul lungului palmar (în afară) și de mușchiul flexor comun superficial al degetelor (înăuntru).

– Al treilea strat (planul muscular profund) este format din afară-înăuntru de: supinator (printre al căror fascicule trece nervul radial), lungul flexor al policelui și flexorul comun profund al degetelor. În partea distală a regiunii se află mușchiul patrat pronator, situat profund de mușchiul flexor profund al degetelor.

De o mare importanță practică este spațiul celular al lui N. I. Pirogov (P a r o n a), dispus mai profund, între al doilea și al treilea strat muscular. El este limitat posterior de patratul pronator, iar anterior, de flexorul comun profund al degetelor. Deasupra pronatorului, peretele posterior al acestui spațiu este format de porțiunea inferioară a membranei interosoase. Importanța chirurgicală a spațiului lui N. I. Pirogov constă în faptul că aici difuzează puroiul în caz de lezare a teciilor sinoviale radială sau ulnară. Porțiunea cea mai largă a spațiului Pirogov se găsește la o distanță de 5 cm de oasele carpului. Cele mai superficiale sînt porțiunile care se găsesc imediat înaintea radiusului și ulnei.

Pe fața anterioară a membranei interosoase trece mănunchiul vasculonervos cel mai profund al regiunii. El este constituit de artera interosoasă palmară, însoțită de 2 vene și de nervul omonim. Artera interosoasă palmară părăsește regiunea anterioară a antebrațului, în dreptul marginii superioare a patratului pronator, perforează membrana interosoasă și trece pe fața dorsală a antebrațului, îndreptîndu-se apoi către regiunea carpiană; artera ia parte la formarea rețelei carpiene dorsale și palmare.

Radiusul și ulna sînt reunite printr-o membrană interosoasă și un ligament oblic. Între ele pătrunde artera interosoasă dorsală, trecînd pe fața dorsală antebrațului. Ligamentul interosos prezintă orificii prin care trec nervi și vase (ramurile interosoase perforante) (fig. 338, 339).

Descoperirea arterei radiale în regiunea antebrațului

Artera radială, ramură de bifurcație externă a arterei brahiale, începe la circa 3 cm (două laturi de deget) sub plica cotului, străbate aproape vertical regiunea anterioară a antebrațului, pentru ca la nivelul apofizei atiloide radiale să treacă sub tendoanele lungului abductor și scurtului extensor al policelui, pentru a ajunge în regiunea dorsală a mîinii (tabachera anatomică).

G é r a r d. M a r c h a n d, G u i l l o t au constatat trecerea arterei prin expansiunea aponevrotică a bicepsului, devenind supraaponevrotică în jumătatea inferioară a antebrațului. În mod excepțional poate avea o origină joasă, poate să fie subțire sau chiar lipsi, vascularizația fiind asigurată de artera interosoasă sau artera ulnară (fig. 340, 341).

Tehnica la nivelul plicii cotului (arterele radială și ulnară, nervul median). Bolnavul, în decubit dorsal, cu brațul în abducție la 90°, antebrațul în extensie și supinație.

Repere anatomice: epicondilul lateral și medial, marginea posterioară ulnară și marginea internă a bicepsului.

@RedAbaris 2013

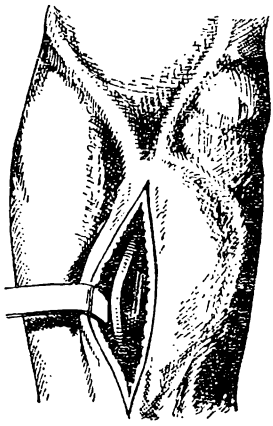

Fig. 340. Calea de acces radială anterioară
Descoperirea a. radiale

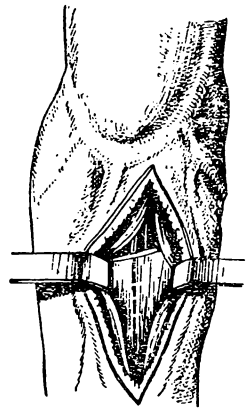

Fig. 341. Calea de acces radială anterioară
Descoperirea n. median în 1/3 superioară a antebraţului (punctat — incizia flexorului superficial)

Incizia porneşte de la 3 laturi de deget deasupra plicii cotului, pe marginea internă a bicepsului, urmăreşte această margine, trece oblic peste mijlocul plicii cotului, prelungindu-se lateral pînă la unirea treimii proximale cu cele două treimi distale ale radiusului. În planul subcutanat se evidenţiază şi se secţionează, între ligaturi, vena mediobazilică, apoi se secţionează expansiunea fibroasă a bicepsului. Se pătrunde în interstiţiul dintre biceps şi rotund pronator şi se descoperă artera brahială cu venele satelite şi nervul median, situat medial de arteră.

Se urmăreşte rotundul pronator pînă la inserţia sa pe radius şi, după secţionarea rotundului pronator aproape de inserţia sa pe radius, se evidenţiază originea arterelor radială şi ulnară. Fiind un tendon plat, este posibilă refacerea sa.

Pentru a se lărgi cîmpul operativ se desfac fasciculele radiale de cele ulnare ale flexorului comun superficial al degetelor (tehnica Fiolle şi Delmas). Prin tehnica Cadenat se secţionează fibrele flexorului comun superficial cît mai aproape de marginea anterioară a radiusului.

Tehnica în treimea superioară (artera radială şi ramura superficială — senzitivă — a nervului radial).

Bolnavul în aceeaşi poziţie.

Repere anatomice: epicondilii humerali lateral şi medial, apofiza stiloidă a radiusului.

Incizia porneşte la 3 laturi de deget sub plica cotului, de pe o linie ce uneşte mijlocul plicii cu apofiza stiloidă a radiusului şi se prelungeşte 6–15 cm, după cum este necesar să se evidenţieze treimea medie sau treimea distală.

Se secţionează pielea, ţesutul subcutanat şi, prin transparenţa aponevrozei, se vede un traiect gălbui, care este marginea medială a brahioradialului. Se incizează aponevroza puţin în afara acestuia, pătrunzînd în teaca muşchiului. Se izolează şi se îndepărtează lateral muşchiul şi, pe faţa sa profundă, se izolează ramura superficială a nervului radial. Profund, pe planul osos se individualizează artera radială cu venele satelite.

Descoperirea arterei ulnare

Artera ulnară este ramura de bifurcaţie internă a arterei brahiale, începe la 3 cm sub plica cotului, trece pe faţa anterointernă a antebraţului şi se termină în dreptul piziformului.

@RedAbaris 2013

Tehnica la unirea treimii medii cu cea proximală (artera ulnară şi nervul ulnar).

Bolnavul, în decubit dorsal, cu membrul superior în abducţie de 90°, antebraţul în supinaţie maximă (pentru a pune în tensiune flexorul ulnar al carpului, muşchiul satelit), mîna în uşoară extensie şi abducţie.

Repere anatomice: epicondilul medial, stiloida ulnară, piziformul.

Incizia, lungă de 8 cm, porneşte la 4 laturi de deget sub epicondilul medial. Se secţionează pielea, ţesutul subcutanat şi apare aponevroza, care este mai densă în jurul flexorului ulnar al carpului, separat printr-o dungă alb-gălbuie (septul intermuscular) de flexorul degetelor.

Se face o butonieră în partea laterală a interstiţiului, ce se lărgeşte proximal şi distal. Se pătrunde în teaca flexorului ulnar al carpului şi, după incizia profundă a fasciei, se descoperă nervul ulnar aflat într-o teacă aponevrotică. Nervul ulnar serveşte drept reper (Farabeauff). Se îndepărtează înainte şi în afară flexorul comun superficial al degetelor şi se descoperă artera ulnară.

Tehnica în treimea inferioară (artera ulnară şi nervul ulnar). Incizia se face în treimea distală, pe linia dintre epicondilul medial şi piziform, pe o distanţă de 6 cm.

Se secţionează pielea, ţesutul celular subcutanat. Se face o butonieră în aponevroza brahială, care se lărgeşte proximal şi distal, pînă în apropierea piziformului. Se îndepărtează medial tendonul flexorului ulnar al carpului şi, prin transparenţa fasciei profunde, se observă artera ulnară cu venele satelite. Se incizează fascia şi se descoperă artera şi, pe un plan mai profund, nervul.

Tehnica descoperirii nervului median în treimea inferioară a antebraţului. Incizia, lungă de 8 cm, pe marginea internă a tendonului lungului palmar. Se deschide fascia antebraţului, se trage în afară, cu un depărtător, tendonul acestui muşchi, iar înăuntru, tendoanele muşchiului palmarul mic şi muşchiului flexor superficial comun al degetelor. Între ele se descoperă nervul median. Trebuie să se respecte linia de proiecţie şi să se depărteze cu precauţiune tendoanele cu ajutorul depărtătoarelor, deoarece, odată cu ele, poate fi apucat şi îndepărtat, de pe linia de proiecţie, şi nervul median.

Descoperirea nervului median şi nervului ulnar la nivelul antebraţului printr-o singură incizie. În treimea mijlocie şi cea inferioară a antebraţului, o incizie suficient de lungă, practicată de-a lungul şanţului ulnar, permite să se descopere, concomitent, nervii ulnar şi median. După descoperirea nervului ulnar, se ridică în sus, cu un depărtător Farabeuff, tendoanele şi porţiunea musculară a muşchiului flexor superficial comun al degetelor, trăgîndu-le în afară. Această cale de acces este dificilă şi poate traumatiza masa musculară a antebraţului, care, în regiunea epitrohleii, atinge o grosime considerabilă (fig. 342–344).

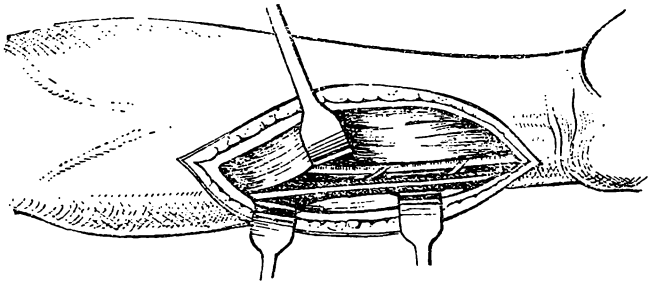

Fig. 342. Descoperirea mănunchiului vasculonervos ulnar



Fig. 343. Calea de acces cubitală anterioară

Timpul unu; descoperirea septului dintre flexor şi cubitalul anterior

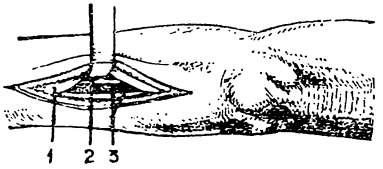

Fig. 344. Calea de acces cubitală anterioară

Timpul doi; descoperirea n. şi a. cubitale; 1 — flexorul superficial; 2 — nervul median; 3 — n. şi a. cubitală

@RedAbaris 2013

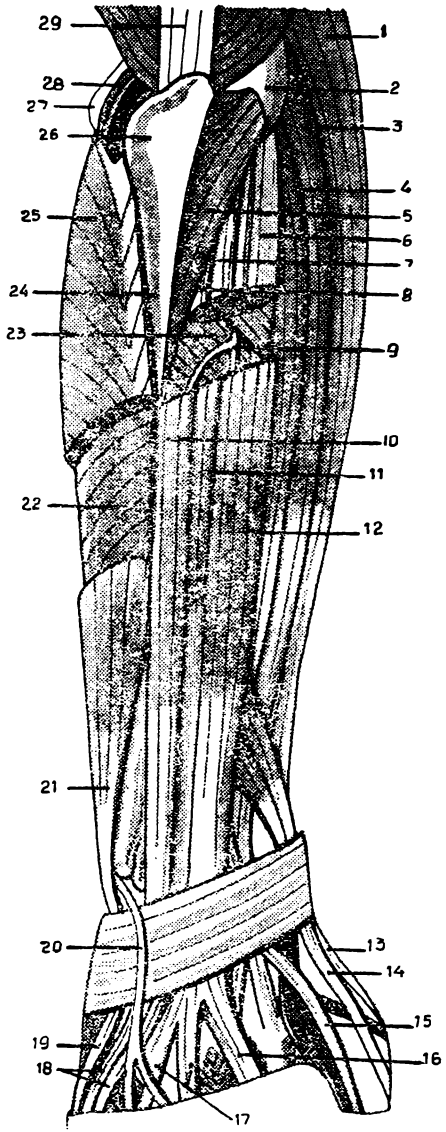

Fig. 345. Regiunea antebrahială posterioară, stratul superficial

1 — m brahioradial; 2 — epicondilul lateral; 3 — m. extensor radial lung al carpului; 4 — m. extensor radial scurt al carpului; 5 — m. anconeu; 12 — m. extensor al degetelor; 7, 11 — m. extensor al degetului mic; 8, 10 — m. extensor ulnar al carpului; 9 — n. radial (ram profund); 13 — m. abductor lung al policelui; 14 — m. extensor scurt al policelui; 15 — m. extensor lung al policelui; 16 — m. extensor al arătătorului; 17 — m. extensor al degetelor; 18 — m. extensor al degetului mic; 19 — m. extensor ulnar al carpului; 20 — n. ulnar ram cutanat posterior); 21 — m. flexor ulnar al carpului; 22 — m. flexor profund al degetelor; 23 — m. supinator; 24 — marginea ulnară posterioară (subcutanată); 25 — m. flexor ulnar al carpului; 26 — olecran; 27 — epicondilul medial; 28 — n. ulnar; 29 — m. triceps

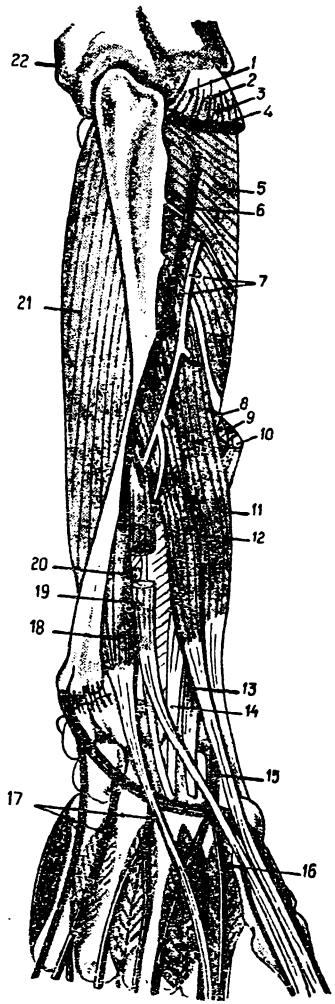

Fig. 346. Fața posterioară a antebrațului, stratul profund

1 — m. anconeu; 2 — m. extensor ulnar al carpului; 3 — m. extensor al degetului mic; 4 — m. extensor comun al degetelor; 5 — m. supinator; 6 — a. recurentă interosoasă; 7 — ramul profund al nervului radial și a. interosoasă posterioară; 8 — m. extensor scurt; radial al carpului; 9 — m. extensor lung radial al carpului; 10 — m. brahioradial; 11 — m. abductor lung al policelui; 12 — m. extensor scurt al policelui; 13 — m. extensor lung radial al carpului; 14 — m. extensor scurt radial al carpului; 15 — a. radială; 16 — mușchiul 1 interosos dorsal; 17 — a. metacarpiene posterioare; 18 — m. extensor al indexului; 19 — m. extensor lung al policelui; 20 — a. interosoasă anterioară (prin transparența membranei interosoase); 21 — m. flexor profund al degetelor; 22 — epicondilul medial.

@RedAbaris 2013

Regiunea posterioară a antebraţului *(regio antebrachii posterior)*

Limitele proximale şi distale sînt identice cu cele ale regiunii anterioare a antebraţului; profund se întinde pînă la diafizele oaselor antebraţului şi membrana interosoasă. Are formă convexă, cu reliefurile musculare vizibile. Pielea este mai groasă decît pe faţa anterioară, mobilă şi acoperită cu peri (prevăzută cu foliculi piloşi).

Ţesutul celular subcutanat conţine nervul antebrahial cutanat dorsal şi vasele superficiale.

Fascia proprie a antebraţului este mai groasă şi, de pe faţa sa profundă, în porţiunea proximală, prind inserţie muşchii lojii posterioare (extensorii).

Muşchii din această regiune se dispun în două straturi: superficial şi profund.

În stratul superficial se află dispuşi în trei grupuri, din afară-înăuntru: lateral – brahioradial, extensorii radiali ai carpului şi supinatorul; mijlociu – extensorul degetelor, extensorul degetului mic, extensorul ulnar al carpului şi anconeul; medial – flexorul ulnar al carpului (fig. 345).

În stratul profund, tot dinspre lateral spre medial: lungul abductor al policelui, scurtul extensor al policelui, lungul extensor al policelui şi extensorul indexului (fig. 346).

Între stratul superficial şi cel profund se găseşte principalul mănunchi vasculonervos al regiunii: ramura profundă a nervului radial şi artera interosoasă dorsală, cu 2 vene omonime. Nervul, împreună cu ramura lungă care pleacă din el (nervul interosos dorsal), inervează toată musculatura feţei posterioare a antebraţului (fig. 347).

Căi de acces asupra oaselor antebraţului

În abordarea oaselor antebraţului este necesar să protejeze, dacă nu au fost lezate concomitent, formaţiunile vasculonervoase ce trec pe faţa

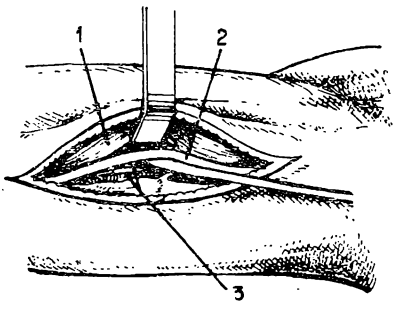

Fig. 347. Calea de acces bicipitală internă – descoperirea nervului median şi arterei humerale

1 – bicepsul; 2 – n. median; 3 – a. şi v. humerală

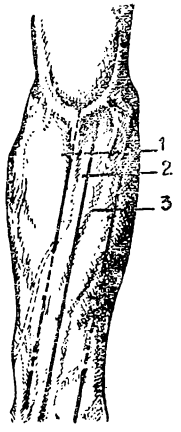

Fig. 348. Liniile de incizie pentru căile de acces anterioare pe antebraţ

1 – radială anterioară; 2 – mediană anterioară; 3 – cubitală anterioară

@RedAbaris 2013

anterioară (arterele brahială, radială, ulnară; nervii median, ulnar, radial cu ramura motorie şi senzitivă) sau pe faţa posterioară (mănunchiul vasculonervos interosos dorsal, ramura motorie a nervului radial).

Calea de acces nu trebuie să traumatizeze membrana interosoasă, pentru a preveni dezvoltarea sinostozelor interradioulnare.

Drept urmare, în leziunile ambelor oase, se vor folosi fie două incizii separate, fie o singură incizie (T h o m p s o n).

Căile de acces pe oasele antebraţului se clasifică în anterioară, laterală, medială, posterioară, posteroexternă.

Calea anterioară. Permite abordul atît asupra radiusului, pe toată lungimea sa, cît şi asupra formaţiunilor din loja anterioară a antebraţului.

1. *Calea de abord anterioară pentru întreaga diafiză radială (Kocher-Henry).* Bolnavul, în decubit dorsal, cu braţul în abducţie la 90°, antebraţul în supinaţie, pe o măsuţă de operaţie.

Repere anatomice: epicondilii medial şi lateral, plica cotului, marginea anterointernă a muşchiului brahioradial, apofiza stiloidă radială, tendonul de inserţie al tricepsului brahial (fig. 348).

Incizia este longitudinală şi începe la un punct situat imediat în afara şi deasupra tendonului bicipital (şanţul bicipital extern) şi se continuă în jos pe antebraţ, de-a lungul marginii interne a brahioradialului (relieful epicondilienilor) şi, dacă este necesar, pînă la stiloida radială. Se secţionează, între ligaturi, venele superficiale. Se descoperă tendonul bicipital, incizînd aponevroza profundă a antebraţului pe marginea sa externă, după realizarea unei prealabile butoniere, lărgită proximal şi distal. Se secţionează apoi aponevroza profundă a antebraţului de-a lungul inciziei cutanate, avînd grijă să se protejeze vasele radiale. Se izolează şi se leagă de la început artera şi vena recurentă radială. În caz contrar, extremităţile lezate pot să se retracte, provocînd un hematom care poate antrena o contractură ischemică tip Volkmann, a flexorilor antebraţului. Se flectează cotul în unghi drept pentru a permite o relaxare mai completă a brahioradialului şi radialilor şi pentru a expune muşchiul supinator. Se incizează bursa bicipitală care se găseşte sub brahioradial, în unghiul limitat de marginea externă a tendonului bicipital şi radius. Pornind de la acest punct, se continuă dezinserţia distal şi se detaşează, subperiostal, de pe radius, muşchiul supinator. Muşchiul se îndepărtează în afară, el protejînd ramura profundă a nervului radial. Se pune apoi antebraţul în pronaţie şi se descoperă radiusul, pe suprafaţa necesară, prin disecţie subperiostală.

2. *Calea de abord anterioară pentru treimea inferioară a radiusului.* Faţa anterioară sau palmară, în jumătatea inferioară a radiusului, este largă, plată şi netedă şi, în consecinţă, asigură un pat mai satisfăcător pentru plasarea unei plăci metalice sau a unei grefe decît faţa posterioară sau dorsală, ce este convexă. Această cale este mai puţin dificilă.

Bolnavul, în decubit dorsal, cu braţul în abducţie de 90° şi antebraţul în supinaţie. Se face o incizie longitudinală, de 15–20 cm, pe interstiţiul care separă brahioradialul şi marele palmar. Acest interstiţiu, cum remarcă Kocher, „marchează linia de frontieră între elementele inervate de diferiţi nervi". Se repereză şi se protejează ramura senzitivă a nervului radial, ce este dispusă pe brahioradial. Se mobilizează cu grijă şi se îndepărtează înăuntru tendonul marelui palmar şi artera şi vena radială. Flexorul comun superficial, lungul flexor al policelui, patratul pronator sînt acum vizibili în fundul plăgii. Se incizează periostul pe marginea anteroexternă a radiusului şi se dezinseră subperiostal lungul flexor al policelui şi patratul pronator, care se reclină înăuntru, abordîndu-se radiusul în jumătatea sa distală.

Calea laterală. Adesea, se intervine simultan pe ambele oase ale antebraţului. Pentru a putea trece, în scurt interval, de la un os la altul, într-o manieră simplă şi cît mai aseptică, se recurge la metoda lui Cadenat care este, din acest punct de vedere, excelentă. Bolnavul se află în decubit ventral. Antebraţul este aşezat pe o măsuţă şi ţinut paralel cu corpul. Pentru accesul radiusului, masa de operaţie este ridicată la maximum; antebraţul, în extensie, expune faţa sa externă, mîna este în supinaţie cu policele în sus (B o u r g e r y) sau în supinaţie (H e n r y). Pentru accesul pe ulnă, se va coborî masa de operaţie, antebraţul este pivotat în axul său şi se expune, de asemenea, faţa sa posterioară. Bolnavul poate fi aşezat în decubit dorsal, cu antebraţul peste torace, poziţie mai puţin comodă.

I. *Calea de acces pe radius*

A. *Tehnica Bourgery.* Repere anatomice: epicondilul lateral al humerusului, apofiza stiloidă, marginea posterolaterală a muşchiului brahioradial.

@RedAbaris 2013

Permite descoperirea radiusului pe toată întinderea sa.

Incizia se face pe linia care unește punctul situat imediat anterior al epicondilului lateral cu apofiza stiloidă radială.

1. *Pentru treimea superioară a radiusului* se folosește jumătatea proximală a inciziei. La nivelul aponevrozei antebrahiale se vor evidenția două zone: una densă, care acoperă extensorii degetelor și alta transparentă, subțire, ce acoperă cei doi extensori radiali ai carpului. Prin acest interstițiu, se pătrunde sub extensorii radiali ai carpului, pe mușchiul supinator. Se evidențiază tendonul bicepsului și, sub el, la acest nivel, se dezinseră mușchiul supinator, îndepărtîndu-l lateral, împreună cu ramura motorie a nervului radial. Prin degajarea feței anterioare a osului și deperiostare minimă, se expune treimea superioară a radiusului. Este o cale anatomică, însă trebuie protejată ramura profundă a nervului radial.

2. *Pentru treimea medie a radiusului* abordul se face tot prin interstițiul dintre extensorul comun al degetelor și extensorii radiali ai capului. Se poate pătrunde și printre cei doi extensori radiali ai carpului.

3. *Pentru treimea inferioară a radiusului* abordul se face prin jumătatea distală a inciziei. Se descopere ramura senzitivă a nervului radial, la 3 laturi de deget deasupra apofizei stiloide radiale, care se îndepărtează lateral. Se pătrunde spre radius printre brahioradial și mușchii extensori radiali ai carpului, îndepărtîndu-se lateral tendoanele lungului abductor și scurtului extensor al policelui, care traversează proximal această regiune.

Tehnica anatomică. Linia de incizie identică cu cea descrisă mai sus.

Se descoperă interstițiul dintre radiali și brahioradial. Este preferabil să se descopere acest interstițiu în treimea mijlocie sau cea inferioară, acolo unde acești mușchi devin tendinoși. Se secționează aponevroza antebrahială, se evidențiază interstițiul dintre brahioradial și radiali și, prin îndepărtarea masei musculare, se descopere marginea externă a radiusului. În continuare, se degajează, prin deperiostare minimă, fața anterioară a radiusului. Nu se secționează nici un mușchi, dacă se pătrunde înapoia lojii extensorilor.

Calea medială permite abordul pe ulnă. Fiind un os subcutanat, se deperiostează ușor pe toată întinderea diafizei.

Bolnavul se află cu cotul flectat la 90°, cu antebrațul în poziție forțată, cu fața sa anterioară pe torace.

Incizia se face pe creasta ulnară, palpabilă de la olecran la apofiza stiloidă cubitală. Se secționează pielea și fascia antebrahială, pe toată lungimea sa. Se descoperă ulna prin dezinserție subperiostică a flexorului ulnar al carpului (anterior) și extensorului ulnar al carpului (posterior).

Această cale de acces se poate prelungi transtricipital sau transolecranian, dacă este necesar să se abordeze olecranul sau extremitatea inferioară a humerusului.

Este o cale de acces foarte simplă, anatomică, fiind „à fleur de peau". Atenție la ramura cutanată posterioară a ulnarului ce încrucișează incizia la 3 laturi de deget deasupra crestei ulnare.

Calea posterioară. Se recurge fie la tehnica Kocher, fie la tehnica Thompson (fig. 349).

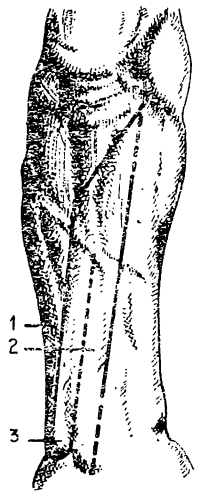

Fig. 349. Liniile de incizie pentru căile de acces posterioare pe antebraț
1 — posterointernă lărgită; 2 — posteroexternă; 3 — posteromediană

@RedAbaris 2013

1. *Tehnica Kocher.* Bolnavul, în decubit dorsal, cu braţul în abducţie la 90° şi mîna în pronaţie pe măsuţa adiacentă.

Repere anatomice: epicondilul lateral, olecranul, creasta ulnară posterioară.

Incizie oblică, pornind posterior de epicondilul lateral la creasta posterioară ulnară, la 3 laturi de deget sub vîrful olecraniului.

Se secţionează pielea, ţesutul subcutanat, aponevroza antebrahială. Se pătrunde în septul dintre extensor ulnar al carpului şi anconeu (mai vizibil distal). Se îndepărtează în jos supinatorul împreună cu ramura profundă a nervului radial. Se descoperă treimea proximală a capsulei articulare şi, după incizia ei, se văd capul şi colul radiusului.

2. *Tehnica Thompson.* Bolnavul, în decubit dorsal, cu braţul în abducţie la 90°, cotul flectat la 90°, pe o măsuţă adiacentă ridicată la maximum, mîna în poziţie intermediară, cu policele în sus (Cadenat).

Repere anatomice: epicondilul lateral, stiloida radială, ulna.

Incizia se face pe o linie care pleacă de la 1 cm lateral de epicondilul humeral lateral şi merge de-a lungul unei linii ce uneşte acest punct cu centrul feţei dorsale a pumnului, oprindu-se la jumătatea antebraţului.

Pentru descoperirea treimii superioare şi chiar a celei medii este utilă poziţia indiferentă a mîinii; pentru treimea distală a radiusului, mai bună este poziţia în pronaţie. Se descoperă marginea externă (radială) a extensorului comun al degetelor, la partea inferioară a inciziei. Se măreşte interstiţiul între acest muşchi şi al doilea radial şi se reclină aceste elemente, respectiv pe marginile radială şi ulnară. Lungul abductor al policelui este acum vizibil; se reclină în jos şi spre ulnă, pentru a expune o parte a feţei posterioare a radiusului. Se continuă disecţia în sus, între extensorul comun al degetelor şi radiali, pînă la epicondil. Se reclină extensorul comun înăuntru, pentru a descoperi muşchiul supinator. Pentru un abord mai larg se detaşează extensorul degetelor de la originea sa de pe epicondil şi apoi se reclină înăuntru. Se expune o parte a radiusului acoperită de muşchiul supinator. În continuare, fie că se disecă cu atenţie fibrele musculare, expunîndu-se între cele două fascicule ramura profundă a nervului radial şi se reclină cu atenţie nervul, fie se eliberează muşchiul superiostal în sus, sau în jos, împreună cu nervul. Este cea mai bună cale de acces, care oferă lumină suficientă.

Calea posteroexternă. Calea de abord posteroexternă oblică expune, fără pericol, capul şi colul radiusului. Ea corespunde ramurii superioare a căii de abord externă în „S" asupra cotului, după Kocher. Este cea mai bună cale de abord pentru a extirpa capul radial. În acelaşi timp, permite prelungirea în sus sau jos, fără pericol pentru vase sau nervi şi respectă, de asemenea, inervaţia anconeului. Este mai fiziologică decît calea de abord prin care se separă extensorul ulnar al carpului de extensorul comun al degetelor, sau de aceea prin care se separă extensorul comun al degetelor de radiali, ambele ameninţînd integritatea nervului interosos dorsal.

1. *Tehnica Cadenat.* Permite descoperirea simultană a epifizei radiale şi a diafizei ulnare.

Bolnavul, în decubit ventral, cu membrul superior pe o măsuţă accesoare sau în decubit dorsal, cu braţul şi antebraţul pe torace.

Incizia prezintă două părţi: segmentul oblic ce merge de la epicondil la creasta cubitală, la 4–5 cm sub vîrful olecranului (abordează capul radial) şi segmentul vertical, pe marginea internă a crestei ulnare, pe lungimea necesară.

Se secţionează ţesutul subcutanat şi aponevroza profundă, se separă septurile intermusculare ale extensorului ulnar al carpului şi anconeu. Acest plan se găseşte mai uşor la partea inferioară decît la cea superioară a inciziei, căci, în partea superioară, cei doi muşchi se unesc la originea lor.

Se reclină anconeul spre marginea ulnară şi extensorul ulnar al carpului spre marginea radială, descoperind capsula articulară în profunzimea părţii superioare a plăgii. Fibrele muşchiului supinator încrucişează în unghi drept plaga, aproape de centrul său. Se reclină în jos fibrele muşchiului supinator. Se repereză capsula articulară în profunzimea plăgii, se incizează, se descoperă capul şi colul radiusului împreună cu ligamentul inelar. Ramura profundă a nervului radial, care se află între cele două planuri ale muşchiului supinator, rămîne în afara cîmpului operator.

Pentru evidenţierea diafizei ulnare se dezinseră extensorul ulnar al carpului, pe lungimea necesară. Se va evita lezarea ramurei anterioare a nervului radial, ce trece la 4 laturi de deget deasupra stiloidei, înapoia tendonului brahioradialului, ce se reclină înainte.

2. *Tehnica Boyd.* Permite abordul 1/3 superioare a cubitusului şi 1/4 superioare a radiusului. Incizia începe la aprox. 3 cm deasupra articulaţiei cotului, direct în afara tendonului tricipital. Se continuă în jos, pe partea externă a vîrfului olecranului şi de-a

@RedAbaris 2013

lungul marginei subcutanate a ulnei și se termină la unirea treimii superioare cu cele două treimi mijlocii ulnare. Se mărește interstițiul între ulnă pe marginea sa internă și anconeu și extensor ulnar al carpului pe marginea externă. Se detașează, în continuare, periostal, anconeul la partea superioară a inciziei. Pentru a descoperi capul radiusului, se reclină anconeul spre radius. Sub capul radial, se continuă disecția pînă la membrana interosoasă, după ce s-a reclinat subperiostal partea din fibrele mușchiului supinator care se inseră pe ulnă. Se detașează supinatorul din 1/4 superioară a radiusului și se reclină spre radius întreaga masă musculară, ce cuprinde anconeul și partea superioară a extensorului ulnar al carpului. În acest fel se mărește calea de acces pe fața externă a ulnei și în 1/4 superioară a radiusului. Masa mușchiului supinator, reclinată, protejează ramura profundă a nervului radial. În partea superioară a plăgii se secționează artera recurentă interosoasă, fără a leza artera interosoasă dorsală.

Această cale de abord este foarte utilă în tratamentul fracturilor din 1/3 superioară a ulnei, cu luxația capului radial. Ea poate fi, de asemenea, folosită pentru abordarea 1/4 superioare a radiusului izolat, cu pericol redus de lezare a ramurii profunde a nervului radial, decît celelalte căi de acces.

Amputația antebrațului

Nivelul optim de amputație a antebrațului este situat la unirea treimii medii cu treimea inferioară.

Incizia, circulară, practicată la 4 cm sub nivelul unde intenționăm să secționăm oasele. Se secționează pielea, țesutul celular subcutanat și fascia. După disecția răsfrîngerea manșetei se introduce, transfixiant, cuțitul mic de amputație, între oase și mușchi, cu partea ascuțită îndreptată în jos. Flectînd mîna, bisturiul este întors cu 90° și așezat perpendicular pe os. Deflectînd mîna se incizează tendoanele și mușchii. Prin aceeași manevră se sectionează țesuturile și pe fața dorsală. Urmează secțiunea membranei interosoase, incizia și decolarea periostului și secționarea oaselor cu ferăstrăul (antebrațul fiind în supinație). Se ligaturează arterele radială, ulnară și interosoase și se secționează, mai sus cu 5–6 cm, nervii median, ulnar și ramurile nervului radial. Scoțînd garoul se ligaturează vasele mici.

Se aplică suturi etajate pe fascie și piele.

În amputațiile din jumătatea superioară a antebrațului se realizează două lambouri diferite ca lungime. Lungimea lamboului anteroextern (cu vîrful pe mușchiul brahioradial) este egal cu 1/6 din circonferința antebrațului, la care se adaugă 3–4 cm, ținînd seama de retracția pielei. Lungimea lamboului posterointern este 1/6 din circonferință plus 1,5 cm pentru retracția pielii. Se secționează, mai întîi, cu un cuțit de amputație, straturile superficiale. Se trece transfixiant bisturiul la baza lamboului anterior și se secționează mușchii. Pe fața dorsală, mușchii se secționează de la suprafață spre profunzime. Timpii următori sînt identici cu cei descriși anterior. Drenaj cu tuburi de cauciuc pentru 48 de ore.

Cinematizarea bontului antebrachial (după Șevcunenko). Cinematizarea bontului are drept scop să adapteze oasele antebrațului pentru mișcări de prehensiune în cazul unei amputații practicate în treimea inferioară. Se separă radiusul de ulnă și se acoperă cu tegumente, obținîndu-se două degete gigante sau un „clește". Cu ajutorul acestui clește, bolnavul se poate servi pentru cele mai variate mișcări chiar pentru mișcări complexe, cum e scrisul și cusutul.

Ideea dedublării antebrațului a fost inițial emisă de A. S. Silvinschi.

Procedeul lui Krunkenberg-G. A. Albreht. Inciziile cutanate se practică pe fața palmară a antebrațului și anume, de-a lungul șanțului ulnar și unei linii simetrice, mai aproape de marginea radială.

Inciziile sînt începute la 3 laturi de deget sub plica cotului și duse pînă la vîrful bontului.

Se excizează mai întîi cicatricele cutanate și se eliberează capetele oaselor. Pătrunzînd în profunzime (mai întîi în regiunea dorsală), se separă mușchii în două grupe: radial și ulnar. Primul grup este constituit de o parte din mușchiul extensor comun al degetelor (pentru degetele I și II), mușchiul brahioradial și mușchii primul și al doilea radiali externi. Al doilea grup este constituit din porțiunea ulnară a mușchiului extensor comun al degetelor și din mușchiul extensor ulnar al carpului. Se excizează scurții extensori.

Cu mușchii flexori se procedează în felul următor: mușchiul flexor superficial al degetelor este împărțit în două jumătăți, între ulnă și radius. Mușchiul palmar mare

@RedAbaris 2013

intră în grupul radial. Mușchiul extensor ulnar al carpului intră în cel ulnar. Se extirpă mușchiul flexor profund al degetelor și mușchiul flexor lung al policelui. La o oarecare distanță de vîrful bontului se secționează trunchiurile nervoase, iar după aceea se secționează membrana interosoasă.

Capetele mușchilor antagoniști, suturați unul la celălalt, se așează în mici straturi pe vîrfurile radiusului și ulnei. Se aplică apoi puncte de sutură pe fascie și piele.

„Degetul radial" al bontului se acopere cu lamboul cutanat. Lamboul cutanat nu ajunge întotdeauna pentru „degetul ulnar" și este necesar să se acopere suprafața plăgii cu ajutorul unui lambou pediculat, prelevat de pe fața anterolaterală a toracelui sau abdomenului. După cicatrizarea plăgii aperatorii, se secționează pedicului lamboului și extremitatea proximală se separă de trunchi.

Lamboul pediculat poate fi înlocuit cu succes printr-o plastie liberă cu piele despicată.

Cu ajutorul unui masaj sistematic practicat în perioada preoperatorie se obține o întindere a pielii antebrațului. În acest caz cele două „degete" pot fi acoperite într-un singur timp.

În amputațiile practicate în treimea mijlocie a antebrațului și mai proximal este indicată cimentizarea după procedeul lui G. A. Albreht.

Tehnica operatorie. Incizia începe pe fața palmară de la epitrohlee și este dusă oblic către porțiunea inferioară a radiusului. Trecînd apoi peste vîrful bontului, ea este continuată de-a lungul liniei mediane a suprafeței dorsale a antebrațului și adusă aproape de nivelul articulației cotului. Se obțin două lambouri: radial — cu bază largă și ulnar — de o lărgime aproape egală. Se rezecă majoritatea mușchilor. Rămîn, de partea radială, mușchiul pronator rotund, mușchiul supinator lung, mușchiul palmar mare, iar de cea ulnară, mușchiul cubital anterior (uneori și mușchiul cubital posterior).

Datorită inciziilor oblice ale pielii, punctele de sutură se plasează pe partea dorsală și palmară a „degetelor". În această intervenție, deși amputația antebrațului a fost practicată sus, se reușește să se obțină un bun bont funcțional.

REGIUNEA MÎINII *(regio manus)*

În cadrul acestui segment se includ regiunea articulară a mîinii *(regio articularis manus)* și mîna propriu-zisă *(palma manus)*.

Regiunea articulară a mîinii *(regio articularis manus)*

Este cunoscută în clinică sub denumirea de gîtul mîinii. Deși din punct de vedere clinic formează o regiune unică cu mîna (Pernkopf, Lanz și Wachsmuth) totuși, unii autori, din puncte de vedere didactic, o descriu ca o regiune aparte.

Este delimitată de un plan proximal ce trece deasupra capului ulnei și altul distal, constituit de ligamentul anular anterior al carpului *(retinaculum flexorum)*. Are o formă turtită anteroposterior.

Deasupra ligamentului anular al carpului, aponevroza antebrahială *(fascia antebrachii)* este întărită de fascicule fibroase, o parte dintre ele constituind o lamă profundă, aderentă la oasele antebrațului.

Reprezintă zona de trecere a formațiunilor antebrahiale, spre mînă.

Scheletul central, constituit din cele 8 oase carpiene, formează un jgheab palmar *(sulcus carpi)* transformat de ligamentul carpian transvers în canalul carpian *(canalis carpi)*.

Ligamentul comun al carpului delimitează două loji osteofibroase: palmară (mai largă) și dorsală, subdivizate prin septuri conjunctive pentru tecile sinoviale ce înconjoară flexorii și extensorii.

Tendonul palmarului lung, ce se continuă cu aponevroza palmară, este aderent la ligamentul carpian volar.

@RedAbaris 2013

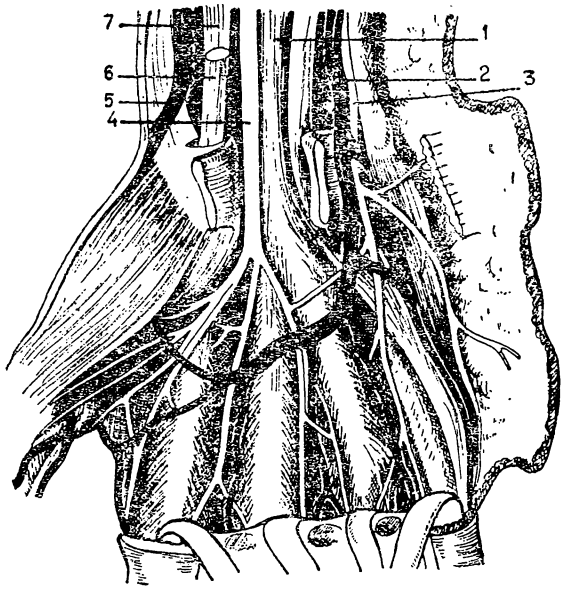

Fig. 350. Regiunea anterioară a mîinii

1 – flexorul comun al degetelor; 2 – a. ulnară; 3 – n. ulnar; 4 – n. median; 5 – a. radială; 6 – flexorul radial al carpului; 7 – flexorul propriu al policelui

Prin canalul carpian, tendoanele flexorilor alunecă prin trei teci sinoviale:

– carpiană, pentru palmarul mare;

– digitocarpiană radială, pentru flexorul propriu al policelui;

– digitocarpiană mediană, pentru flexorii digitali superficiali şi profunzi.

În loja dorsală se delimitează cele 6 teci sinoviale ale extensorilor.

Formaţiunile musculonervoase sînt constituite din:

– nervul median, aflat în canalul carpian, între flexorii digitali şi lungul flexor al policelui;

– nervul ulnar, împreună cu artera ulnară şi venele satelite, se află între ligamentul transvers şi volar al carpului (canalul Guyon), în afara tendonului flexorului ulnar al carpului;

– artera radială, în tabacherea anatomică, între lungul abductor şi scurtul extensor, înainte şi lungul extensor al policelui, înapoi.

Stratul cel mai profund, de pe faţa volară, este constituit de muşchiul patratul pronator, ce delimitează spaţiul lui Pirogov-Parona, sediul supuraţiilor, după panariţii, ale policelui sau degetului V, incomplet sau tardiv tratate (tecile sinoviale ale acestor degete se termină la acest nivel).

Mîna sau regiunea metacarpiană *(palma manus)*

Din punct de vedere topografic se subîmparte într-o regiune palmară şi alta dorsală, prezentată prin trei secţiuni transversale la diferite nivele: diafiza metacarpienelor, capul primului metacarpian, capetele ultimelor patru metacarpiene.

Regiunea palmară este concavă, prezentînd o regiune tenară (radială) şi alta hipotenară (cubitală). Cele două eminenţe sînt acoperite de o aponevroză proprie, în timp ce scobitura palmară (spaţiul dintre eminenţe) este acoperită de aponevroza palmară mijlocie *(aponeurosis palmaris)*, dură şi

@RedAbaris 2013

groasă, continuată cu tendonul micului palmar. La baza degetelor, în dreptul spațiilor interdigitale prezintă mici proeminențe — monticuli (hernieri de grăsime) —, delimitați de depresiunile digitale ale tendoanelor flexoare.

Pielea este groasă, complet glabră și bogată în glande sudoripare. Este aderentă la fascia palmară superficială, cu aspect aponevrotic.

Aponevroza palmară corespunde părții mijlocii a fasciei superficiale și este formată din fibre longitudinale (bandelete pretendinoase) și fibre transversale (fasciculi transverși).

Scheletul este constituit din cele 5 metacarpiene cu spațiile interosoase, acoperite de fascia palmară profundă.

Din fascia palmară superficială pornesc 2 septuri conjunctive (extern și intern) spre metacarpienele 3 și 5, formînd astfel, împreună cu fascia palmară profundă, trei loji palmare: externă pentru police, mijlocie pentru tendoanele lungi ale flexorilor degetelor și internă pentru degetul V.

Căile vasculonervoase ale mîinii sînt reprezentate de nervul și artera ulnară, nervul median și artera radială, ce formează arcada palmară profundă și superficială, la care sînt anexate venele respective. La nivelul marginilor externă, internă și inferioară, arterele digitale *(aa. digitales palmares communes)* și nervii corespunzători *(nn. digitales palmares communes)* devin subcutanați. Arterele digitale se divid în arterele colaterale palmare *(aa. digitales palmares proprii)* și, întovărășite de nervii colaterali palmari *(nn. digitales palmares proprii)*, ajung pînă la ultimele falange. Venele colaterale palmare *(vv. digitales palmares)* formează arcada venoasă palmară superficială *(arcus venosus palmaris superficialis)* situată la nivelul articulațiilor metacarpofalangiene.

Arcada palmară superficială *(arcus palmaris superficialis)* apare după îndepărtarea aponevrozei palmare superficiale și este formată din artera ulnară, ce trece înaintea ligamentului anular anterior al carpului și se unește cu artera radiopalmară *(ramus palmaris superficialis a. radialis)*. Din ea pornesc arterele digitale. Această dispoziție se întîlnește în 27% din cazuri (Lanz-Wachmuth), în 45% din cazuri ea poate lipsi.

Arcada palmară profundă *(arcus palmaris profundus)* apare după secționarea și îndepărtarea flexorilor degetelor, fiind dispusă anterior de interosoși. Este formată din anastomoza arterei cubitopalmare *(ramus palmaris profundus)* cu artera radială. Din ea se desprind arterele interosoase palmare *(aa. metacarpeae palmares)*. Tendoanele flexoare, care trec prin canalul carpian, prezintă două teci digitocarpiene, una radială pentru tendonul lungului flexor al policelui, și alta ulnară, mult mai întinsă, comună pentru toate tendoanele flexorilor digitali superficiali și profunzi, avînd prelungire distală numai pentru tendoanele degetului V. Indexul mediusului și inelarul prezintă numai teci digitale ce se opresc la nivelul capetelor metacarpienilor respective.

Rezultă deci că cele mai grave panariții sînt cele situate la degetul I și V, infecția putînd difuza pînă în spațiul Parona; necesită tratament chirurgical competent și precoce.

Regiunea dorsală a mîinii *(dorsum manus)* cuprinde formațiuni cu o dispunere superficială. Este delimitată, în sus, prin ligamentul anular posterior al carpului *(retinaculum extensorum)*, lama fibroasă întărită de fibre transversale.

Pielea este foarte subțire și mobilă, iar țesutul subcutanat este lax, permițînd difuzarea hematomului și a diferitelor exudate.

În acest țesut se găsește o bogată rețea vasculară și limfatică.

@RedAbaris 2013

In general, pentru fiecare deget sînt două vene, unite printr-o anastomoză. Ele se continuă cu venele metacarpiene *(vv. metacarpeae dorsales)*, trei fiind bine dezvoltate. Vena degetului patru se unește cu vena ulnară superficială, formînd vena salvatella, ce merge spre antebraț. Vena metacarpiană cinci reprezintă originea venei bazilice, iar metacarpiana unu, a venei cefalice. Toate aceste vene sînt unite, formînd o arcadă venoasă dorsală *(rete venosum dorsales manus)*.

Urmează fascia dorsală superficială ce acoperă tendoanele extensoare dispuse într-un strat superficial (radial și ulnar) și altul profund. În acest spațiu se află arterele dorsale ale carpului *(ramus carpeus dorsalis)*, ce dau arterele interosoase dorsale *(aa. metacarpeae dorsales)* și apoi arterele colaterale digitale *(aa. digitales dorsales)*.

Tabachera anatomică este un spațiu triunghiular delimitat de tendonul lungului extensor al policelui (dorsal), tendoanele scurtului extensor al policelui și lungului abductor al policelul (palmar), ligamentul anular posterior al carpului (superior) și posterior, de scafoid și trapez. Prin el trece artera radială cu tendoanele radialilor. Sub aceste formațiuni se găsește fascia dorsală profundă a mîinii și planul scheletic, format din cele 5 metacarpiene.

Anestezia mîinii în totalitate (Oberst)

Pentru obținerea acestei anestezii se impune interceptarea tuturor nervilor de la acest nivel.

– Nervul median: se blochează în treimea inferioară a antebrațului. Se evidențiază vîrful apofizei stiloide ulnare de la care se trasează o linie orizontală pe fața ventrală a mîinii. Se reperează tendonul micului palmar (anestezistul opunîndu-se flexiei voluntare a mîinii bolnavului) și, în afara acestui tendon, se pătrunde 2–3 cm, sub fascia superficială și se introduce soluția de xilină.

– Nervul ulnar: acul se introduce între apofiza stiloidă ulnară și tendonul flexorului ulnar al carpului. Se pătrunde sub tendon, unde se injectează soluția de xilină.

Pentru o mai bună anestezie se blochează loja profundă a antebrațului, pătrunzîndu-se între radius și ulnă, unde se injectează soluția de xilină. În plus, se efectuează și o infiltrație subcutanată.

Această anestezie permite intervențiile pe întreaga mînă.

Numai anestezia ulnarului permite intervențiile pe degetul cinci.

Descoperirea arterei radiale în tabacherea anatomică

Bolnavul, în decubit dorsal, cu brațul în abducție 90°, antebrațul în poziție intermediară, mîna culcată pe marginea sa ulnară.

Repere anatomice: apofiza stiloidă radială, tendoanele ce delimitează tabachera anatomică (enunțate anterior).

Incizia de 4–5 cm, începe la vîrful apofizei stiloide radiale și coboară paralel și la egală distanță între tendoanele ce delimitează spațiul respectiv. Se secționează pielea, țesutului celular subcutanat, se îndepărtează vena cefalică a policelui și ramurile superficiale ale nervului radial. Se incizează aponevroza superficială pe sonda canelată. În unghiul inferior al plăgii, prin disecție atentă, se descoperă artera întovărășită de cele două vene. Artera este situată profund și încrucișează direcția de incizie a tegumentului (fig. 351).

Descoperirea arcadei palmare superficiale

Acada palmară superficială prezintă trei porțiuni:

– porțiunea internă (hipotenară) poate fi reprezentată printr-o linie ce unește marginea externă a piziformului cu spațiul II interdigital (Mi-

@RedAbaris 2013

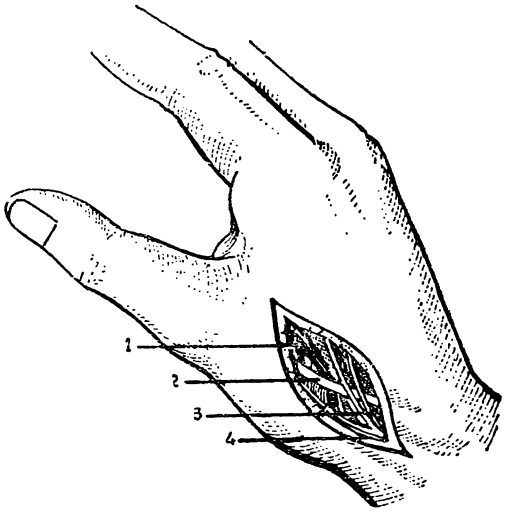

Fig. 351. Descoperirea arterei radiale în tabacherea anatomică

1 — a. radială; 2 — tendonul extensorului lung al policelui; 3 — ramura superficială a n. radial; 4 — extensorul scurt al policelui; tendonul proemină la tegument

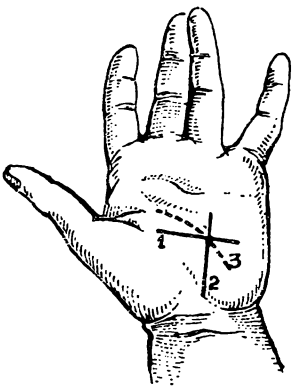

Fig. 352. Inciziile pentru descoperirea arcadei palmare superficiale

1 — incizia transversală (W. Müller); 2 — incizia Kocher; 3 — incizia Bourgery-Böckel

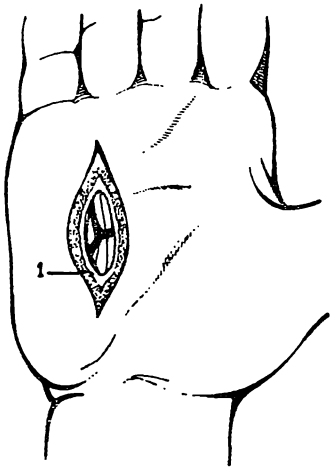

Fig. 353. Descoperirea arcadei palmare superficiale prin incizie longitudinală (Kocher)

1 — aponevroza palmară secţionată

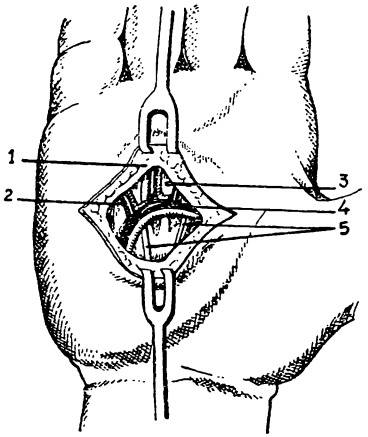

Fig. 354. Descoperirea arcadei palmare superficiale prin incizie transversală

1 — aponevroza palmară; 2 — a. digitală comună; 3 — tendonul flexorului superficial al degetelor; 4 — arcul arterial volar (arcada arterială superficială); 5 — n. digital comun

@RedAbaris 2013

chel), sau un punct situat la 1 cm în afara piziformului cu spaţiul III interdigital (Delorme) sau piziformul cu mijlocul plicei de flexiune digitopalmară a degetului mijlociu (Spesch);

– porţiunea transversă descrie o curbură cu convexitate inferioară şi se află sub inserţia ligamentului transvers al carpului (Hyrtl), sau la 0,5 cm deasupra liniei lui Boeckel, care încrucişează metacarpianul III la 1,5 cm deasupra plicei palmare mijlocii (Delorme) sau corespunde perpendicularei dusă pe mijlocul marginii ulnare a mîinii (Bert – Vignard);

– porţiunea externă sau tenară corespunde arterei radiopalmare, fiind fie superficială, fie profundă faţă de scurtul abductor şi scurtul flexor al policelui.

Bolnavul, în decubit dorsal, membrul superior în abducţie de 90° şi mîna în supinaţie şi puternic întinsă.

Linia de proiecţie uneşte osul piziform cu extremitatea externă a pliului digitopalmar al indexului.

Incizia pielii, lungă de 3–4 cm, se efectuează în limitele treimii mijlocii ale acestei linii.

Se secţionează pielea, apoi aponevroza palmară, care este intim aderentă de piele prin bride de ţesut conjunctiv. Aponevroza se secţionează pe o sondă canelată, care este introdusă cu precauţiune pentru a nu leza arcada palmară, care se găseşte direct sub ea, în stratul de ţesut conjunctiv. Se va izola artera de venele colaterale.

Se folosesc procedee asemănătoare pentru descoperirea arcadei palmare superficiale în porţiunea internă (procedeul Velpeau) sau în porţiunea transversală (procedeul Max Popovici sau procedeul Şevcunenko) (fig. 352–354).

Descoperirea arcadei palmare profunde

I se descriu două porţiuni:

– porţiunea laterală oblică, cuprinsă între locul unde perforează primul spaţiu interosos şi ajunge în regiunea palmară mijlocie;

– porţiunea transversală, aplicată direct pe planul osos al bazei metacarpienelor III şi IV.

Porţiunea laterală oblică se proiectează pe jumătatea laterală a unei linii care uneşte conturul lateral al bazei metacarpianului V cu extremitatea medială a pliului palmar dorsal (linia lui Delorme).

Porţiunea transversală a arcadei palmare se proiectează pe o linie care continuă palmar marginea superioară a policelui, în abducţie maximă (linia lui Bart-Vignard).

Tehnica Delorme. Bolnavul, în decubit dorsal, cu braţul în abducţie la 90°, cotul în extensie şi mîna în supinaţie, aşezată pe o măsuţă adiacentă.

Repere anatomice: baza metacarpianului I, pliul palmar distal, linia bistiloidiană anterioară, pliul digital palmar al indexului.

Incizia de la mijlocul pliului distal de flexie al pumnului, pînă la 3 cm proximal de marginea laterală a pliului digitopalmar al indexului. Se secţionează tegumentul, ţesutul celular subcutanat şi aponevroza palmară superficială, pe sonda canelată, după ce s-a făcut o butonieră în regiunea distală a inciziei. Se evidenţiază arcada palmară superficială şi ramurile nervului median. Se secţionează între ligaturi arcada palmară superficială. Ramura tenară a nervului median este evidenţiată şi menajată.

Se pătrunde în spaţiul dintre primul lombrical şi tendonul flexorului indexului (medial) şi scurtul flexor al policelui (lateral). Se evidenţiază arcada palmară profundă între inserţiile capului oblic şi capului transvers al muşchiului aductor al policelui, cu menajarea ramului profund al nervului ulnar (fig. 355–357).

@RedAbaris 2013

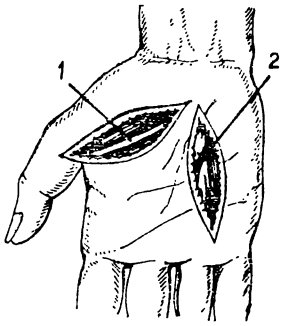

Fig. 355. Căi de acces palmare
Externă, pentru n. median (1) şi internă, pentru a. cubitală (2)



Fig. 356. Căi de acces palmare
Internă, pentru descoperirea arcadei palmare superficiale

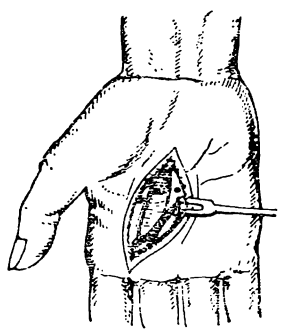

Fig. 357. Căi de acces palmare
Mijlocie, pentru descoperirea arcadei palmare profunde

Sindromul de canal carpian şi canal ulnar (Guyon)

Sindromul de canal carpian reprezintă suferinţa nervului median prin compresiuni la diferite cauze (traumatice, inflamatorii, reumatismale, distrofice etc.). De obicei sînt tulburări de natură senzitivă, la care se pot adăuga tulburări motorii şi trofice.

Bolnavul acuză dureri, parestezii, hipoestezii pe teritoriul nervului median, semnul lui Tinel este prezent. Tardiv, apar atrofii musculare cu modificări electromiografice.

Tratamentul este chirurgical şi constă în secţionarea retinaculului flexor pînă în palmă şi eliberarea nervului median, fără a leza prima sa ramură ce merge spre regiunea tenară.

Sindromul de canal Guyon constă în suferinţa nervului ulnar, în canalul osteofibros de trecere al acestui nerv la nivelul pumnului.

Tratamentul este chirurgical şi constă în secţionarea ligamentului volar ce închide acest canal (fig. 358, 359).

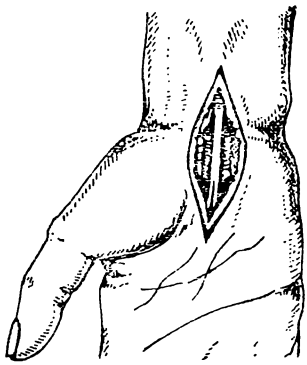

Fig. 358. Calea de acces anterioară descoperirea nervului median

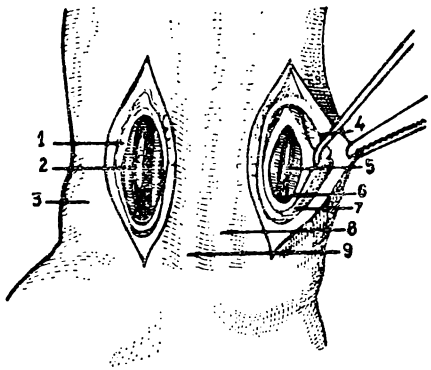

Fig. 359. Descoperirea arterei radiale în jgheabul pulsului şi ulnare (1/3 inferioară)
1 — fascia antebrahială; 2 — a. radială; 3 — stiloida radială; 4 — tendonul flexorului ulnar al carpului (cubital anterior); 5 — a. ulnară; 6 — fascia profundă; 7 — fascia superficială; 8 — tendonul flexorului radial al corpului (marele palmar)

@RedAbaris 2013

Diformitățile mîinii

Diformitățile mîinii în poliartrita reumatismală. Cele mai frecvente diformități sînt: deformația ulnară metacarpofalangiană, deformația în flexie a articulației radiocarpiene, atrita sau artroza trapezometacarpiana (rizartroza), mîna reumatică în supinație și mîna reumatică „retractată".

Diformitățile mîinii în schelele după leziuni definitive ale nervilor periferici. În cadrul acestor diformități se descriu paraliziile în teritoriile de inervare motorie ale nervilor radial, median sau ulnar. În toate aceste cazuri se practică plastiile tendinoase.

În cazul paraliziilor de nerv radial, se pot efectua următoarele transplante tendinoase:

– rotundul pronator pe radius (procedeul A. Denischi);
– rotundul pronator pe radiali (în paralizia extensiei mîinii);
– flexorul ulnar al carpului pe tendoanele extensorilor degetelor, a micului palmar, pe tendoanele lungului abductor și a scurtului extensor al degetelor, pe metacarpiene.

În paraliziile medianului se va urmări restabilirea prehensiunii mîinii, putîndu-se efectua:

– sutura nervoasă (la 3 săptămîni de la accident – Seddon); regenerarea este mai puțin favorabilă decît la nervul radial;
– transplante tendinoase (pentru restabilirea opoziției policelui prin operații tip Bunnell sau Steindler);
– eliberarea nervului median;
– artrodeza carpometacarpiană.

În paralizia nervului ulnar se pot folosi:

– sutura nervului, în caz de secțiune;
– transpoziția nervului, în caz de compresiune la nivelul șanțului olecranian;
– transplantări miotendinoase.

Căi de acces pe articulația pumnului

Se vor descrie căile de acces pe articulația radiocarpiană și pe mînă.

Căi de acces pe articulația radiocarpiană

În cadrul acestora, în raport cu necesitățile clinice, se folosesc căile medicale (puncții) și căile chirurgicale.

Căi medicale (puncția articulației radiocarpiane). Se vor face numai pe fața dorsală.

1. *Calea posteroexternă (radială).* Puncția se face fie în tabacherea anatomică *(fovea radialis)*, între stiloida radială și extensorul lung al policelui, fie în partea radială, între extensorul lung al policelui și extensorul propriu al indexului.

În efectuarea puncției trebuie să se aibă în vedere inserția capsulei articulare, care se prinde, proximal, pe suprafețele articulare radiale și ligamentul triunghiular, iar distal, pe periferia condilului carpian format pe primul rînd carpian și ligamentele interosoase.

Puncția la acest nivel este preferabilă, întrucît sinoviala trimite un fund de sac – prelungirea prestiloidiană carpiană.

Bolnavul stă pe un scaun, cu antebrațul și mîna sprijinite pe masa de consultație.

Pentru favorizarea puncției, mîna va fi flectată volar la maximum și în abducție ulnară, fiind așezată pe un sul.

Repere anatomice: vîrful apofizei stiloide radiale și spațiul articular radiocarpian.

La locul de încrucișare a tendonului lungului extensor al policelui (radial) cu tendonul extensor al indexului (ulnar) se repereză spațiul articular radiocarpian. Corespunde intersecției dintre linia ce unește cele două apofize stiloide cu linia reprezentînd continuarea celui de-al doilea metacarpian. Acul se introduce perpendicular și străbate pielea, țesutul celular lax, capsula articulară și pătrunde în articulație.

2. *Calea posterointernă (ulnară).* Bolnavul pe un scaun, cu mîna în flexie volară și adducția (înclinare radială), sprijinită pe un sul.

Repere anatomice: apofiza stiloidă ulnară și spațiul articular.

Puncția se face între extensorul ulnar al carpului (cubital posterior) și extensorul degetului cinci.

@RedAbaris 2013

Se va evita lezarea nervilor, vaselor şi tendoanelor.

Căi de acces chirurgicale. Această regiune cuprinde articulaţiile radiocarpiană şi intercarpiene, totalitatea tendoanelor care trec către mînă şi degete, nervii şi vasele radiale şi ulnare, ca şi nervul median.

Lezarea lor generează importante tulburări funcţionale.

Cea mai practică cale chirurgicală de descoperire a articulaţiei este cea dorsală, întrucît prezintă mai puţine formaţiuni importante. Se pătrunde între grupa extensorilor radiali (ai policelui) şi extensorilor dorsali (ai mîinii). Pentru a obţine o cale mai largă, incizia va trece în lungul tecilor sinoviale, cu deplasarea laterală a tendoanelor.

În raport de localizarea leziunii se folosesc: calea posterioară, anterioară, externă sau internă.

1. *Calea de abord posterioară.* În vederea efectuării acestui abord, se recurge fie la tehnica posterioară mediană, fie la cea posterioară transversală (fig. 360–364).

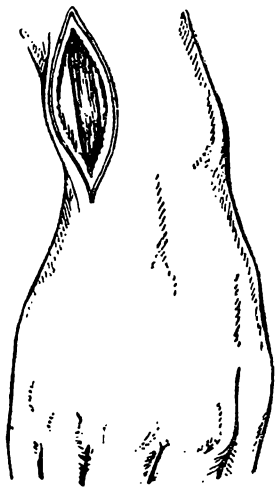

Fig. 360. Calea de acces posterointernă
Descoperirea septului intermuscular

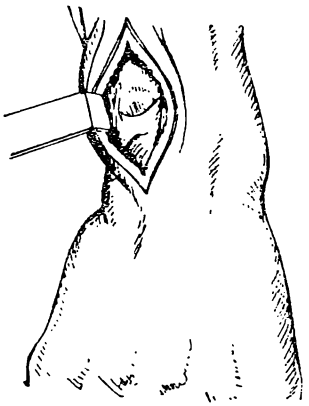

Fig. 361. Calea de acces posterointernă
Descoperirea epifizei distale a cubitusului şi a osului piramidal

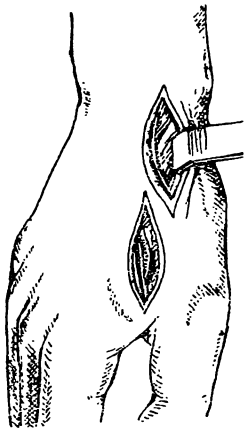

Fig. 362. Calea de acces posteroexternă
Descoperirea a. radiale

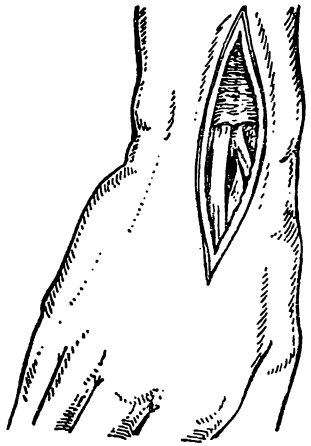

Fig. 363. Calea de acces posteroexternă
Descoperirea septului intermuscular

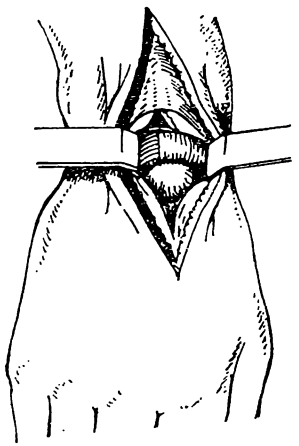

Fig. 364. Calea de acces posteroexternă
Descoperirea scafoidului, semilunarului şi osului mare

@RedAbaris 2013

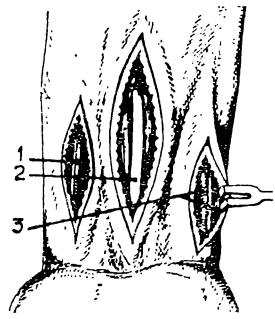

Fig. 365. Calea de acces în 1/3 inferioară a antebraţului
1 — descoperirea a. radiale; 2 — descoperirea n. median; 3 — descoperirea a. şi n. cubital

a. *Tehnica posterioară mediană.* Bolnavul în decubit dorsal, cu braţul în abducţie la 90°, cotul în extensie de 180° şi mîna în pronaţie pe o măsuţă adiacentă.

Repere anatomice: stiloida radială, stiloida ulnară, interlinia articulară dorsală, tendonul extensorului lung al indexului.

Incizie, dorsală, longitudinală mediană sau curbă, de 10 cm, centrată pe tuberculul lui Lister. Este folosită pentru abordul dorsal al semilunarului şi pentru artrodeza de pumn. Porneşte de la 4–8 cm deasupra interliniei bistiloidiene dorsale, situată pe marginea laterală a tendonului extensorului indexului. Coboară pe încă 3–5 cm sub linia bistiloidiană dorsală, pînă la baza metacarpianului trei (reperat de depresiunea mediocranială). Se descoperă ligamentul dorsal al carpului şi se izolează septurile fibroase, separînd tecile tendinoase pe faţa dorsală a radiusului şi a ulnei. Se secţionează acest ligament şi periostul tuberculului subjacent, fără a leza tendonul lungului extensor al policelui. Se disecă între tendoanele extensorilor policelui şi cele ale degetelor. Se deperiostează pe circa 3 cm faţa inferioară a radiusului, respectîndu-se pe cît posibil tecile tendoanelor extensorilor. Se reclină tendoanele extensorilor degetelor înăuntru pentru a descoperi faţa dorsală a articulaţiei pumnului şi se incizează transversal capsula.

b. *Tehnica posterioară transversală.* Incizia cutanată transversală pe partea internă a capului ulnei, ce se continuă pe dosul pumnului pînă la un punct situat la 1,5 cm deasupra şi înapoia stiloidei radiale. Se îndepărtează pielea şi aponevrozele superficială şi profundă şi se reclină tendoanele cum s-a descris în tehnica anterioară. Se descoperă partea radială a dosului pumnului. Pentru a expune marginea ulnară se face o incizie longitudinală pe ligamentul dorsal al carpului, între extensorul propriu al degetului V şi tendoanele extensorului comun. Se reclină apoi tendoanele extensorului comun spre marginea radială, iar tendoanele extensorului degetului V şi extensorului ulnar al carpului, spre marginea cubitală. Se incizează capsula transversal. Prin îndepărtarea alternativă a tendoanelor extensorului comun al degetelor pe marginea radială sau ulnară, se poate aborda întreaga faţă dorsală a articulaţiei.

2. *Calea de abord anterioară.* Se pot folosi, după necesităţi, una din următoarele căi:

a. *Calea de abord anterioară în şanţul pulsului. anteroexternă (tehnica Matti-Russe).*

Prin această cale se pot efectua intervenţii pe extremitatea inferioară a radiusului (fracturi marginale anterioare), pe scafoid (fracturi, pseudoartroze), artera radială şi sutura tendonului lungului palmar. (fig. 365).

Bolnavul, în decubit dorsal, cu mîna în supinaţie pe o măsuţă adiacentă.

Incizie de 3–4 cm pe faţa laterală a flexorului palmar al carpului, încurbată pentru a înconjura medial eminenţa tenară. Poate fi prelungită în sus, pentru expunerea extremităţii inferioare a radiusului sau în jos pentru scafoid. Se secţionează aponevroza antebrahială şi, eventual, retinaculul fibros al carpului. Se îndepărtează medial tendoanele musculare şi se cade pe planul profund, al cărui planşeu este căptuşit de muşchiul patrat pronator şi lateral, de artera radială.

Pentru a aborda extremitatea inferioară a radiusului, se dezinseră lateral patratul pronator. Pentru abordarea scafoidului, se deschide capsula articulară şi se incizează ligamentul anular.

b. *Calea de abord mediană anterioară.* Este folosită pentru descoperirea nervului median (în caz de sindrom carpian), efectuarea sinovectomiei pumnului şi separarea chirurgicală a tendoanelor flexorilor.

Repere anatomice: tendonul flexorului ulnar al carpului, osul piziform, marginea laterală a eminenţei hipotenare, pliurile de flexie ale pumnului.

@RedAbaris 2013

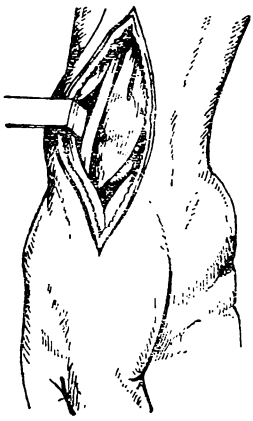

Fig. 366. Calea de acces externă – descoperirea stiloidei radiale

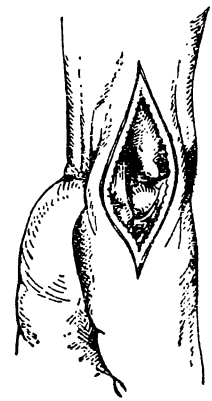

Fig. 367. Calea de acces internă – descoperirea extremității distale a cubitusului și osul piramidal

Incizia, verticală, mediană, începe la 3–4 cm deasupra pliului de flexiune al pumnului, pe marginea laterală a tendonului, flexorului ulnar al carpului. Se încurbează lateral, pentru ca la palmă să urmeze pe 3 cm marginea internă a eminenței tenare. Se incizează prudent aponevroza antebrahială, între micul și marele palmar, nervul median situîndu-se lateral de tendoanele flexorilor. Se protejează nervul și se secționează ligamentul inelar anterior, fără a leza ramura tenară a nervului median sau arcada vasculară superficială.

e. *Calea de abord transversală.* Incizia transversală, de 3–4 cm, pe fața palmară a pumnului, la nivelul pliului de flexiune inferior. Se incizează tegumentul, țesutul subcutanat și se reclină aponevrozele superficială și profundă. Se reperează tendonul micului palmar. Se reperează și se izolează nervul median. El este de obicei profund sub micul palmar și, mai ales, pe marginea sa radială. În cazul absenței congenitale a micului palmar, nervul median este elementul longitudinal cel mai superficial pe fața palmară a pumnului. Se reclină cu delicatețe nervul, tendonul micului palmar (dacă există) și tendonul lungului flexor al policelui, pe marginea radială. Se reclină tendoanele flexorului comun superficial și profund pe marginea ulnară. Se incizează apoi capsula articulară, descoperind extremitatea inferioară a radiusului și semilunarul. Această cale de acces este folosită pentru extirparea sau reducerea luxației semilunarului.

3. *Calea de abord externă.* Este folosită pentru tratamentul chirurgical al fracturilor și calusurilor vicioase ale extremității inferioare a radiusului, fracturilor și pseudartrozelor de scafoid carpian (fig. 366).

Bolnavul, în decubit dorsal, cu brațul în abducție de 90°, cotul în extensie și mîna în poziție intermediară, cu marginea ulnară pe o măsuță adiacentă.

Repere anatomice: apofiza stiloidă a radiusului, baza metacarpianului I și tendoanele mușchilor policelui (extensor lung, extensor scurt și abductor lung).

Incizie cutanată longitudinală de 8–10 cm, în formă de baionetă, pe bisectoarea tabacherei anatomice, urmînd marginea laterală a radiusului pe 5–6 cm, proximal de apofiza stiloidă radială și pe 3–4 cm distal, pe fața laterală a metacarpianului unu. Se secționează tegumentul, țesutul celular subcutanat, protejîndu-se ramurile superficiale ale nervului radial. Incizia aponevrozei antebrahiale pe sonda canelată, paralelă cu incizia pielii. Se reclină la marginea palmară a pumnului scurtul extensor al policelui, tendoanele abductorilor policelui, artera radială și ramurile superficiale (terminale) ale nervului radial. Se reclină înapoi tendonul lungului extensor al policelui. Se expune tuberculul scafoidului. Se secționează, longitudinal, ligamentul lateral extern și capsula, pentru a expune fața externă a articulației pumnului. Se va proteja artera radială ce trece între tendoanele lungului abductor al policelui și scurtului extensor al policelui. Se vor menaja ligamentele laterale externe, și ramurile superficiale ale nervului radial ce inervează pielea dosului policelui. Se incizează foița profundă și se expune apofiza stiloidă radială cu interlinia articulară. Prin descoperirea și izolarea arterei radiale se permite lărgirea căii de acces.

4. *Calea de abord internă (Smith-Petersen).* Permite tratamentul chirurgical al afecțiunilor extremității inferioare a ulnei; osteosinteză, osteotomii, rezecții (fig. 367).

Bolnavul în decubit dorsal, cu brațul în abducție la 90°, cotul în extensie, mîna în pronație, sprijinită cu marginea sa laterală pe o măsuță adiacentă.

@RedAbaris 2013

Repere anatomice: apofiza stiloidă ulnară, marginea internă a ulnei, marginea internă a metacarpianului V.

Incizie internă, curbă, centrată pe stiloida ulnară. Ramura superioară lungă de 5 cm este paralelă cu ulna; la nivelul stiloidei ulnare ea se încurbează spre faţa dorsală şi, în fine, spre extremitatea superioară a metacarpianului V, pe o distanţă de 4–5 cm (ramura sa inferioară este paralelă cu metacarpianul V). Se incizează pielea şi ţesutul subcutanat, evitîndu-se leziunea ramurii dorsale a nervului ulnar, ce trece pe dosul pumnului sub capul ulnei. Se secţionează aponevroza şi se deschide longitudinal capsula articulară, fără a se leza fibrocartilajul triunghiular ataşat la stiloida ulnei. Smith-Petersen o utilizează pentru artrodeza pumnului cînd articulaţia radiocubitală inferioară este lezată; în acest caz, sînt rezecaţi ultimii 2 cm din ulnă.

Căi de acces pe mînă

Mîna este complexul structural periferic cu cea mai mare densitate structurală: peste 100 formaţiuni importante pe o suprafaţă limitată.

Abordul chirurgical trebuie să evite formaţiunile vasculonervoase şi tendinofibroseroase care-i conferă o bună vascularizaţie şi inervaţie şi, de asemenea, o gamă largă de mişcări.

Tegumentele nu sînt nici în minus, nici în plus, fapt ce obligă la protecţia lor prin intervenţii atraumatice, de mare fineţe.

Calea de abord anterioară

1. *Tehnica S. Koch şi M. Mason.* Bolnavul, în decubit dorsal, cu braţul în abducţie de 90°, cotul în extensie şi mîna în supinaţie.

Repere anatomice: pliul de flexie palmar, pliul tenar, pliurile de flexie ale pumnului, apofiza stiloidă ulnară.

Incizia porneşte de la marginea medială a pliului de flexie palmar distal, pînă la nivelul intersecţiei cu raza digitală a treia, se încurbează proximal pînă ce întîlneşte unghiul format de pliul de flexie palmar proximal şi pliul de flexie tenarian. Se continuă proximal, la 1–2 cm medial de pliul de flexie tenarian, pînă la nivelul pliului de flexie distal al pumnului, pe care-l urmează pînă la opofiza stiloidă ulnară. De aici va urma o cale asemănătoare „crosei de hochei" pe hemifaţa anterioară a treimii distale a antebraţului, avînd vîrful la 6–7 cm proximal de pliul de flexie proximal al pumnului. Se secţionează tegumentul, se evidenţiază şi se secţionează marginea laterală a aponevrozei palmare şi aponevroza anterioară a antebraţului. La nevoie, se secţionează şi retinaculul muşchilor flexori. Prin această incizie se explorează tendoanele flexoare, nervii median şi ulnar, mănunchiul vascular ulnar, în treimea distală a antebraţului şi palmei.

2. *Tehnica de drenaj.* Repere anatomice: spaţiile intermetacarpiene.

Incizia se face de-a lungul liniei mediane a spaţuilui intermetacarpian. Se secţionează tegumentul. Se pătrunde dorsal, cu pensa, pînă la nivelul tegumentului dorsal. La locul unde proemină vîrful pensei se practică, dorsal, o altă incizie longitudinală, paralelă cu cea anterioară. Aceste incizii, la nevoie, pot fi completate cu incizii la nivelul marginilor medială sau laterală, în treimea distală a antebraţului.

3. *Tehnica palmară laterală (tenariană).* Reper: pliul palmar tenarian.

Incizia urmează pliul de flexie tenarian al palmei. Se secţionează pielea şi ţesutul celular subctanat. Se evidenţiază inserţia tenariană a aponevrozei palmare. Se secţionează aponevroza tenariană la 2–3 mm lateral de inserţia aponevrozei palmare.

Se pătrunde în loja tenariană, se evidenţiază fasciculul superficial al muşchiului flexor al policelui şi, la marginea sa medială, se izolează ramura nervoasă a policelui din nervul median.

Se ridică marginea medială a scurtului flexor al policelui şi se descoperă tendonul lungului flexor al policelui. Pentru lărgirea abordului, se secţionează între ligaturi ramura superficială a arterei radiale şi, eventual, se secţionează retinaculul muşchilor flexori.

4. *Tehnica inciziei în „Z" multiplu.* Este folosită pentru extirparea cicatricelor palmare.

Incizia longitudinală, de-a lungul cicatricei palmare, pînă la nivelul degetului respectiv. Se adaugă incizii laterale de debridare, etajate, în scopul alungirii cicatricei. Se pătrunde în ţesutul subcutant şi se secţionează cu bisturiul aponevroza palmară.

5. *Tehnica inciziilor curbilinii în palmă.* Mc. Iselin le contraindică, deoarece au tendinţa să se transforme în incizii lineare, determinînd retracţii. De aceea preferă incizia longitudinală.

@RedAbaris 2013

Incizia curbă este, de asemenea părăsită, întrucît înglobează de-a lungul său multiple zone de aderență și retracție. La nevoie poate fi palmodigitală.

6. *Tehnica inciziei transversale (Zancoli).* Incizia urmează pliul de flexie palmar distal, prelungindu-se lateral pînă la capul metacarpianului doi (lateral).

Se secționează tegumentele, țesutul celular subcutant, se evidențiază prelungirile aponevrozei palmare, tendoanele mușchilor flexori superficiali și profunzi, cu scripetul metacarpofalangian corespunzător și mănunchiurile vasculonervoase colaterale digitale. Se evidențiază și se secționează tecile fibroase ale tendoanelor mușchilor flexori, pînă la nivelul bazei degetelor. Se îndepărtează, de o parte, tendoanele flexoare eliberate și de alta, mănunchiul vasculonervos colateral digital, descoperindu-se fața anterioară a articulației metacarpofalangiene respective. Se pătrunde în articulație prin incizie în cruce, transversală sau în lambou trapezoidal, cu baza mare fixă distal.

Calea de abord posterioară

1. *Tehnica posterioară longitudinală.* Bolnavul în decubit dorsal, cu brațul în abducție de 90°, cotul în extensie și mîna cu fața palmară pe o măsuță adiacentă.

Repere anatomice: apofizele stiloide ale radiusului și ulnei, linia interstiloidiană, razele digitale afectate.

Incizia pornește la 1–2 cm proximal de linia bistiloidiană dorsală, trecînd prin mijlocul acesteia. Se continuă distal pe fața dorsală a mîinii, avînd formă concavă, pînă ce întîlnește capul metacarpianului, pe care se intervin. Se secționează tegumentul, țesutul celular subcutanat, aponevroza dorsală a mîinii și retinaculul extensorilor, de-a lungul inciziei enunțate. La marginea medială a tendonului scurtului extensor radial al carpului se evidențiază ramura dorsală a arterei radiale. Se ligaturează și se secționează, mărind astfel calea de acces.

2. *Tehnica posterioară transversală.* Se folosește în scop estetic. Mac Iselin a folosit pînă la cinci incizii paralele transversale în caz de sinovită dorsală.

Incizia este longitudinală, pînă la aproximativ 4–5 mm de conturile laterale metacarpiene. Se secționează tegumentul, țesutul subcutanat, menajîndu-se ramurile superficiale ale nervilor radial și ulnar. Venele se secționează între ligaturi, cu excepția celor de la extremitățile inciziei, care vor fi disecate și îndepărtate. Se secționează transversal aponevroza dorsală a mîinii, eliberîndu-se tendoanele extensorilor degetelor, împreună cu tecile sinoviale.

Căi de acces asupra degetelor

În intervențiile chirurgicale se va evita lezarea mănunchiului vasculonervos digital colateral, dispus la nivelul fețelor laterale digitale, la unirea treimii posterioare cu două treimi anterioare.

Exciziile tegumentare să fie cît mai limitate deoarece degetele nu posedă tegumente în plus.

Tendoanele se vor izola de părțile moi, pentru a nu lua contact direct cu tegumentul sau cu părțile osoase (fig. 368).

Calea de abord anterioară

1. *Tehnica inciziei în „S" italic alungit.* Bolnavul în decubit dorsal, cu brațul în abducție la 90°, cotul în extensie și mîna în supinație.

Repere anatomice: pliurile de flexie interfalangiene și pliul de flexie metacarpofalangian.

Fig. 368. Linii de incizie palmare

1 – palmară externă sau tenară; 2 – palmară internă; 3 – palmară mijlocie; 4 – de descoperire a arcadei palmare superficiale

@RedAbaris 2013

Incizia, în „S" italic alungit, pe toată fața anterioară a zonei lezate. Se secționează tegumentul și țesutul celular subcutanat. Se disecă, către lateral, cele două lambouri celulotegumentare și se evidențiază fața anterioară digitală cu vaginala fibroasă a tendonului flexorului digital. În funcție de necesități se abordează lateral falanga sau se incizează lateral de tendon teaca fibroasă a acestuia, pentru a aborda capsula articulară și articulația interfalangiană, după ce s-au îndepărtat tendoanele respective.

2. *Tehnica inciziei în „Z".* Repere anatomice: conturul longitudinal al cicatricei retractile.

Este folosită pentru a obține o alungire tegumentară și, mai rar, pentru abordul anterior asupra formațiunilor tendinoosteoarticulare digitale.

Incizia va fi trasată urmînd conturul longitudinal anterior al cicatricii retractile. Se pătrunde prin tegumente și țesutul celular subcutanat pînă la planul fibros. Pe planul fibros, spre profunzime se efectuează cîteva incizii de debridare, fără a depăși linia mijlocie a feței laterale digitale corespunzătoare. Se decolează lambourile celulotegumentare de pe planul fibros anterior al degetului și se obține un larg acces pe formațiunile anatomice de pe această față.

Calea de abord posterioară

1. *Tehnica inciziei în „S" italic alungit.* Bolnavul, în decubit dorsal, cu brațul în abducție la 90°, cotul în extensie și mîna în pronație, așezată pe o măsuță adiacentă.

Repere anatomice: interliniile articulare dorsale ale degetelor, marginile posterolaterale ale degetelor.

Incizia se trasează de-a lungul zonei digitale de abordat, pe fața sa posterioară, avînd forma unui „S" italic. Punctele proximale și distale ale inciziei sînt situate aproape de marginile laterală și medială ale feței respective digitale.

Se secționează tegumentul, țesutul celular subcutanat și se evidențiază planul fibros peritendinos și, prin intermediul său, tendonul extensor al degetului. Se secționează planul fibros, lateral de tendon și se îndepărtează tendonul, expunîndu-se porțiunea osoasă sau articulară pe care se va interveni.

2. *Tehnica inciziei în „Z".* Incizia în „Z" cuprinde o porțiune verticală care este situată în linia de flexie dorsală a degetului, posterior de articulația pe care se va interveni, iar ramurile vor fi trasate oblic, formînd un unghi de 100°–110° cu porțiunea verticală. În acest fel se previne apariția necrozei la colțurile inciziei.

Se secționează pielea, țesutul celular subcutanat și se evidențiază planul fibros împreună cu porțiunea distală a tendonului extensorului degetului respectiv. În continuare, articulația se poate aborda în două maniere: fie prin eliberarea tendonului extensorului din chinga sa fibroasă, printr-o incizie paralelă cu marginea laterală, fie prin secționarea chingii fibroase a tendonului și capsulei, de-a lungul ramurei inciziei în „Z".

Calea de abord laterală

1. *Tehnica laterală mediană.* Bolnavul, cu mîna așezată pe marginea ei medială sau laterală, în funcție de fața digitală ce va fi abordată, și degetele supraiacente flectate și menținute în această poziție cu o fașă sterilă.

Repere anatomice: liniile posterolaterală și anteromedială ale feței digitale respective.

Incizia longitudinală va fi plasată la mijlocul distanței dintre liniile enunțate. Se secționează tegumentul și țesutul celular subcutanat, pătrunzîndu-se pînă la nivelul conturului lateral al falangei și articulației interfalangiene. Se va evita lezarea nervului colateral digital. Refacerea se va efectua cu grijă, fără a prinde nervul colateral digital în firul de ligatură.

2. *Tehnica posterolaterală.* Incizia longitudinală, urmînd linia enunțată și care coboară în scară în regiunile falangiene distale. Se secționează tegumentul și țesutul celular subcutanat, mănunchiul vasculonervos colateral digital aflîndu-se pe fața laterală a degetului, la unirea treimei posterioare cu cele două treimi anterioare, dispus dinspre posterior spre anterior, în următoarele ordine: venă, arteră, nerv.

Se decolează planul fibros și periostal, evidențiindu-se atît tendoanele extensorilor degetelor, cît și planul osteoarticular corespunzător, obținîndu-se un abord larg.

Calea de abord digitală, comisurală

1. *Tehnica comisurală în „Z".* Repere anatomice: marginea comisurală și marginea corespunzătoare a metacarpienelor adiacente comisurii – cu degetele componente ale comisurii de operat mult îndepărtate.

Este folosită pentru refacerea primului spațiu comisural.

Incizia va fi efectuată în partea sa mijlocie, la nivelul comisurii. Cele două ramuri externe ale „Z"-ului vor fi incizate pe fața anterioară și pe cea posterioară a marginii metacarpienelor adiacente. Se formează două lambouri celulotegumentare, unul anterior și altul posterior. Se evidențiază locul de origine a mănunchiului vasculonervos colateral digital, care va fi protejat. Refacerea se face prin încrucișarea lambourilor celulotegumentare create

@RedAbaris 2013

2. *Tehnica comisurală arciformă (în lovitură de spadă).* Incizie trasată la mijlocul distanței între cele două margini ale comisurei respective, pe fețele anterioară și posterioară, „în șa", urmînd bisectoarea unghiului intermetacarpian respectiv. Se secționează tegumentul și țesutul celular subcutanat. Se disecă cu atenție pînă la nivelul originii mănunchiului colateral digital. La primul spațiu interdigital se evidențiază inserția mușchiului abductor al policelui, ce va fi reinserată proximal pe metacarpianul I, obținîndu-se astfel o adîncire a spațiului respectiv (în cazul amputațiilor, se obține falangizarea acestui metacarpian).

Dezarticulația radiocarpiană

Necesită integritatea unei suprafețe tegumentare cît mai mari, cu care să se acopere scheletul antebrațului.

Se indică numai atunci cînd nu se poate conserva cel puțin o parte din metacarpiene.

Punctele de reper sînt apofizele stiloide ale radiusului și ulnei, articulația fiind mai accesibilă pe fața sa dorsală.

Pielea de pe partea dorsală nu se retractă, pe cînd de pe fața palmară și radială se retractă cu aproximativ 1 cm.

Procedeul circular cu manșetă. Se practică o incizie circulară de-a lungul unei linii situată la 4 cm distal de apofiza stiloidă a radiusului și la 3 cm de apofiza stiloidă ulnară. Se secționează pielea, țesutul celular subcutanat și fascia superficială. Se disecă lamboul de pe fascia profundă și se răstoarnă în sus, deasupra apofizelor stiloide, sub forma unei manșete. În felul acesta se evidențiază interlinia articulară. În continuare, se flectează mîna și se secționează tendoanele extensorilor. Articulația se deschide începînd dinspre apofiza stiloidă a radiusului, apoi se secționează porțiunea dorsală a capsulei. În apropierea porțiunii ulnare a articulației se va evita lezarea cartilajului triunghiular. Se secționează ligamentele laterale și se deschide articulația. Se pătrunde în articulație și se secționează porțiunea palmară a capsulei și ligamentele respective și, în continuare, tendoanele flexorilor. Se ligaturează arterele radială, ulnară și interosoasă. Se descoperă capetele distale ale nervilor median, ulnar și ramura superficială a nervului radial, care se secționează cît mai sus. Hemostază atentă. Se suturează tendoanele antagoniștilor pentru a evita atrofia musculară. Sutura transversală a tegumentului. Se obține un bont regulat, ușor de protezat și cu bună valoare funcțională.

Dezarticulația carpometacarpiană

Metacarpienele constituie centrul de rotație al mișcărilor funcționale ale mîinii, care o aduc din poziția plată, în poziția de cupă — căuș. În plus, prin funcția de pilier de bază al arcului palmar, în jurul căruia pivotează degetele IV și V, are rol important în prehensiune, de unde necesitatea păstrării acestor structuri.

Dezarticulația carpometacarpiană nu constituie un nivel ideal de amputație, deoarece carpul este scurt și imobil. Mult timp proscrisă, la ora actuală se poate executa grație progreselor obținute în tehnica de protezare.

Incizia anterioară pornește de la baza metacarpianului V și ajunge la baza metacarpianului I, descriind o curbă cu concavitatea proximală, punctul cel mai îndepărtat de interlinie fiind la nivelul razei digitale 3 (la 4–5 cm de interlinia carpometacarpiană anterioară). Se secționează tegumentul, țesutul celular subcutanat, aponevroza palmară și pachetele vasculare digitale comune și metacarpiene palmare, între ligaturi. Se evidențiază și se secționează nervii median și ulnar, la 1,5–2 cm deasupra interliniei carpometacarpiene, după prealabilă infiltrație anestezică. Se secționează tendoanele flexorilor digitali împreună cu lombricali. Se decolează planul secționat de pe metacarpiene, evitîndu-se lezarea arterei radiale în unghiul proximal al primului spațiu interosos și ramura palmară profundă, anterior de metacarpienele 4 și 5

@RedAbaris 2013

Incizia posterioară este curbă, pornind de la nivelul bazei metacarpianului V pînă la nivelul bazei metacarpianului I, punctul median fiind situat la 3 cm de interlinia carpometacarpiană dorsală (față de raza degetului trei). Se incizează tegumentul, țesutul celular subcutanat, aponevroza dorsală, tendoanele extensoare și mănunchiul vascular, între ligaturi. Se decolează lamboul pe o distanță de 4–5 cm față de interlinia carpometacarpiană dorsală. Dezarticulația metacarpienelor. Refacerea pe planuri.

Amputația mediocarpiană

Incizia anterioară pornește de la un punct situat la mijlocul conturului lateral al metacarpianului I, se încurbează ușor distal, pentru a ajunge la nivelul marginii mediale a pliului de flexie digitopalmar al degetului II. Urmează marginile comisurale și pliurile de flexie digitopalmare ale degetelor III și IV pentru ca, la marginea laterală a pliului de flexie digitopalmar V, să se încurbeze medial pînă la mijlocul conturului medial al degetului V. Se pătrunde în țesutul subcutanat, se evidențiază și se secționează între ligaturi mănunchiurile vasculare colaterale digitale palmare și metacarpiene palmare. Se izolează și se secționează la 2–3 cm proximal ramurile nervilor median și ulnar, apoi tendoanele flexorilor superficial și profund ale degetelor. Se pune în evidență fața anterioară a articulației metacarpofalangiane și fața anterioară a jumătății distale a metacarpienelor II–V, ce se eliberează prin decolarea lamboului musculotendinovascular, creat anterior.

Incizia posterioară curbă, cu concavitatea proximal, pornește și se termină la reperele enunțate anterior, urmînd proiecția posterioară a interliniei articulare metacarpofalangiene II–V. Se pătrunde prin țesutul celular subcutanat, secționîndu-se aponevroza dorsală a mîinii. Se secționează tendoanele extensorilor degetelor II–V și mănunchiurile vasculare metacarpiene dorsale. Se decolează lamboul dorsal de pe planul osos pînă la mijlocul metacarpienelor. Amputația metacarpienelor la mijlocul lor. Refacerea pe planuri separate.

Dezarticulația degetelor

In funcție de degetele lezate, care urmează a fi dezarticulate, se folosesc diferite procedee.

Procedeul de lucru. In dezarticularea degetelor III și IV cicatricea este plasată în spațiul interdigital și în regiunea dorsală a mîinii, folosindu-se procedeul lui Luppi.

Mîna de operat este în poziție de pronație cu flectarea tuturor degetelor, cu excepția degetului de amputat. Chirurgul apucă cu mîna stîngă degetul ce urmează a fi amputat, acesta fiind în extensie și executată de-a lungul plicii digitopalmare o incizie circulară pînă la os.

Degetul se flectează ușor și se practică, pe fața dorsală, o incizie longitudinală mediană, care începe la nivelul capului metacarpianului corespunzător și este dusă pînă la întretăierea cu incizia circulară. In felul acesta liniile de incizie iau aspectul literei „T". Se disecă lateral marginile inciziei și se descoperă regiunea articulară. Se secționează tendonul extensorului, apoi trăgînd degetul care urmează să fie dezarticulat, se secționează porțiunea dorsală și cele laterale ale capsulei articulare și ligamentele laterale. In continuare, se imprimă degetului o mișcare de rotație în jurul axului lung și, printr-o flectare ușoară, se continuă secționarea țesuturilor pînă la extirparea definitivă a degetului.

Se ligaturează arterele digitale, se excizează resturile capsulei articulare și se face ablația cartilajului. Se aplică fire pe piele. Rezultate bune funcționale și estetice se obțin dacă se extirpă, de asemenea, și capul metacarpianului, ceea ce face ca lipsa unui deget să treacă neobservată. In acest caz incizia dorsală trebuie prelungită.

Procedeul Farabeuf. Pentru degetele II și V lambourile sînt palmare și laterale: radială pentru degetul II și ulnară pentru degetul V.

Aceste condiții sînt cel mai bine satisfăcute de procedeul lui Farabeuf.

Pentru dezarticulația indexului, incizia începe la nivelul interliniei articulare, în afara tendonului extensorului și este rotunjită, în arc, pe fața radială a degetului, ajungînd pînă la mijlocul feței laterale a primei falange. In continuare, incizia trece pe fața palmară, și se îndreaptă oblic către marginea ulnară a pliului interdigital. Acest punct, unde începe și se termină prima incizie, sînt reunite pe dosul degetului printr-o a doua

@RedAbaris 2013

incizie lineară. În felul acesta se formează un lambou mai lung pe faţa palmară şi radială. Se disecă lamboul cutanat pînă la capul metacarpianului. Se dezarticulează degetul prin aceleaşi manevre. Se ligaturează arterele digitale proprii şi se suturează plaga.

În acelaşi fel se dezarticulează şi degetul cinci, dar, în acest caz, lamboul se formează pe faţa ulnară şi palmară a degetului.

Dezarticulaţia policelui. *Tehnica operatorie după procedeul lui Malgaigne.* Incizia, ce aminteşte forma literei „U", este practicată pe faţa dorsală a degetului. Convexitatea inciziei este îndreptată proximal şi se găseşte dorsal, la o distanţă de 0,5 cm de interlinie articulaţiei metacarpofalangiene; incizille laterale sînt trasate pe laturile primei falange. Marginile inciziei sînt reunite pe faţa palmară printr-un arc a cărui convexitate este îndreptată distal. Partea sa cea mai proeminentă se află dispusă proximal, la o distanţă de aproximativ 0,5 cm de plica interfalangiană. Incizia aminteşte în totalitate o elipsă uşor frîntă. Se disecă lamboul cutanat trăgînd de degetul care urmează să fie dezarticulat. Se secţionează pe faţa dorsală tendoanele extensorilor şi capsula articulară. Deschizînd articulaţia se secţionează capsula palmară care se inseră pe falangă; oasele sesamoide trebuie păstrate, întrucît pe ele se inseră muşchi, care permit (după dezarticulaţie) executarea tuturor mişcărilor metacarpianului. Pentru a se efectua secţiunea porţiunii palmare a capsulei şi a tendoanelor flexorilor, bisturiul se aşează într-un unghi de 45° faţă de metacarpian, cu ascuţişul îndreptat către periferie.

Falangizarea primului metacarpian. Este indicată după dezarticulaţia policelui; operaţia constă în separarea primului metacarpian de al doilea.

Pe feţele palmară şi dorsală ale mîinii se practică două incizii triunghiulare; se disecă apoi lamboul dorsal, împreună cu ţesutul celular subcutanat şi fascie superficială.

Depărtînd primul metacarpian, se excizează cu foarfecele muşchiul interosos dorsal; se dezinseră muşchiul adductor al policelui de pe locul său de inserţie şi se transplantează la baza primului metacarpian.

Se aplică fire pe piele, acoperind cu lamboul palmar faţa internă a primului metacarpian. Lamboul dorsal acoperă faţa descoperită a celui de-al doilea metacarpian.

Constituirea unei „mîini mici" (după Şevcunenko) *(manus parva)* este o intervenţie în care se practică dezarticulaţia metacarpienilor II, III, IV, V cu degetele respective, conservîndu-se policele.

Punctele de reper ce se palpează pe faţa dorsală a mîinii sînt: de partea radială — unghiul dintre bazele metacarpianului I şi II; de partea ulnară — tuberculul de pe baza metacarpianului V.

Incizia pielii începe în unghiul dintre bazele metacarpienelor I şi II şi merge de-a lungul marginii radiale a celui de-al doilea metacarpian, pînă la capul lui. În continuare, incizia trece pe faţa palmară, unde părţile moi se secţionează transversal pînă la nivelul marginii ulnare a capului celui de-al V-lea metacarpian. De aici, incizia trece în lungul marginii ulnare a celui de-al V-lea metacarpian, pînă la tuberculul de la baza lui. Punctele, unde începe şi se termină incizia, sînt reunite în regiunea dorsală a mîinii printr-o incizie arciformă cu convexitatea distal. Se flectează mîna. De-a lungul marginii pielii retractate de pe dosul mîinii se incizează toate ţesuturile pînă la os. Deschiderea articulaţiei începe pe marginea radială. În acest scop, vîrful bisturiului pătrunde în articulaţie şi, urmînd riguros interlinia frîntă dintre oasele carpului şi ale metacarpului, se secţionează pe faţa dorsală capsula articulară şi ligamentele. Articulaţia nu trebuie deschisă începînd de la marginea ulnară. Prin deschiderea capsulei la baza celui de-al doilea metacarpian, se pătrunde cu uşurinţă în articulaţia dintre osul trapezoid şi osul scafoid. Se flectează mîna şi se continuă secţionarea ligamentelor şi a capsulei pînă cînd articulaţia devine complet deschisă. Lamboul părţilor moi este croit pe faţa palmară corespunzător inciziei cutanate practicate mai înainte.

Se ligaturează artera radială pe faţa dorsală a osului trapez, artera ulnară — în dreptul cîrligului osului cu cîrlig şi arterele digitale comune, de-a lungul marginilor lamboului. Se aplică fire pe piele.

Dezarticulaţia falangelor. Anestezie locală, circulară, la baza degetului.

Pentru dezarticulaţia falangelor se foloseşte procedeul cu un singur lambou palmar, întrucît se obţine o cicatrice nedureroasă pe faţa dorsală a degetului.

Mîna pe care se intervine este fixată în pronaţie, cu flectarea şi protejarea degetelor vecine. Chirurgul apucă, cu degetele mîinii stîngi, degetul a cărei falangă urmează să fie dezarticulată, o flectează şi conturează astfel proiecţia interliniei articulare.

Interlinia articulară se află dispusă la 2 mm pentru ultima falangă, la 4 mm pentru cea mijlocie şi la 8 mm pentru prima falangă, distal de unghiul format pe regiunea dorsală a degetului, atunci cînd se flectează falanga corespunzătoare.

Mai frecvent, interlinia articulară se determină în felul următor: se flectează degetul bolnavului în toate articulaţiile; se împarte în două faţa laterală a falangei supra-

@RedAbaris 2013

jacente; această linie, continuată pe dosul degetului flectat, coincide cu sediul interliniei articulare.

Se incizează toate țesuturile moi de pe dosul degetului, de-a lungul interliniei articulare amintite. Se secționează ligamentele laterale și astfel, partea din deget care se dezarticulează, devine foarte mobilă. Se luxează suprafața articulară a falangei. Se secționează porțiunea palmară a capsulei articulare, imprimînd bisturiului mișcări de ferestruire între osul falangei și țesuturile moi de pe fața palmară. Se constituie, fără să se lezeze vasele, un lambou rotunjit. Cartilajul articular se îndepărtează cu o pensă ciupitoare Luer sau cu o curetă.

Lamboul se fixează prin 2–3 fire cutanate. Hemostaza se face cu ajutorul unui pansament compresiv.

Este preferabil să se conserve minimum 3–4 mm din falanga distală.

Amputația falangelor. Amputația falangelor necesită o conservare maximă a țesuturilor și îndeosebi a osului. Poate fi executată sub anestezie locală, prin procedeul cu unul sau două lambouri.

Se va respecta un singur principiu: lamboul trebuie croit pe fața palmară, iar cicatricea trebuie să fie situată pe fața dorsală.

In funcție de caracterul leziunii se recurge la diverse procedee pentru a conserva, în măsura posibilității, fiecare milimetru de os (de exemplu, procedeul lui Klapp).

Mîna este în poziție de pronație. Prin mișcări de ferestruire chirurgul croiește un lambou mare palmar și altul scurt, dorsal.

Se incizează periostul și, mai periferic de incizia lui, se secționează falanga.

Osul nu trebuie secționat cu pensa de os, deoarece aceasta poate da fisuri, ducînd ulterior la formarea sechestrelor. Este mai bine să se folosească ferăstrăul cuțit sau ferăstrăul Gigli.

Hemoragia este minimă, hemostaza realizîndu-se prin pansament compresiv. Pe piele se aplică 1–2 puncte de sutură.

@RedAbaris 2013

IV. Membrul pelvin: regiuni topografice, căi de acces şi importanţă medicochirurgicală

Membrul pelvin, cu rol important în sprijin şi mişcare, prezintă o bună dezvoltare a musculaturii, ligamentelor şi aparatului osos.

Limitele membrelor inferioare sînt reprezentate: anterior, de o linie care corespunde ligamentului inghinal şi care formează graniţa cu peretele abdominal anterior, iar posterior, de o linie care corespunde crestei osului iliac şi marginii externe a sacrului. Regiunea fesieră este inclusă în alcătuirea membrelor inferioare, deşi constituie o zonă de limită, reprezentînd peretele lateral al pelvisului.

Din punct de vedere chirurgical, la nivelul extremităţii inferioare se diferenţiază următoarele regiuni: regiunea fesieră *(regio glutea)*; regiunea femurală *(regio femoris)*; regiunea genunchiului *(regio genus)*; regiunea gambei *(regio cruris)*; regiunea articulaţiei gleznei *(regio articulationes talocruralis)*; regiunea piciorului *(regio pedis)*.

Pentru aprecierea lungimii extremităţii inferioare se folosesc două metode: lungimea relativă şi lungimea absolută.

Lungimea relativă a extremităţii se măsoară de la spina iliaca anterosuperioară şi pînă la marginea inferioară a maleolei interne *(malleolus medialis)*. Această măsurătoare este foarte importantă pentru diagnosticul leziunilor osoase şi articulare.

Lungimea absolută a extremităţii se măsoară de la extremitatea superioară a marelui trohanter şi pînă la marginea inferioară a maleolei interne, avînd în medie o valoare de 85–86 cm la bărbaţi şi cu 6 cm mai puţin la femeie. În comparaţie cu talia adultului ea este de aproximativ 45%–50% din înălţimea totală (Lanz şi Wachmuth – 1959).

Lungimea relativă a extremităţii inferioare este mai mare decît cea absolută cu 7–8 cm la bărbat şi cu 5–6 cm la femeie.

Axul extremităţii inferioare trece prin mijlocul capului femural, mijlocul patelei, tuberozitarea anterioară tibială, creasta tibială, mijlocul astragalului (Lanz şi Wachmuth).

Pentru ca forma să corespundă funcţiei (Malgaigne) este necesar ca:

– ambele extremităţi să aibă aceeaşi lungime;
– articularea cu bazinul să se afle la acelaşi nivel;
– piciorul să nu devieze de la centrul de greutate;
– extremitatea, în ansamblul său, să aibă forţa necesară pentru ca să nu se flecteze sub greutatea trunchiului;
– să nu fie dereglată funcţia articulaţiilor şi a aparatului fibroligamentar.

@RedAbaris 2013

Dereglarea parametrilor mai sus amintiți determină modificarea formei extremității și, consecutiv, a funcției, care — la rîndul său — se repercutează asupra poziției corpului.

Cercetările lui M e r k e l pe 5 000 soldați a arătat că la 68% dintre ei se găsește o diferență de lungime între membrele pelvine, de 3–4 cm, predominînd extremitatea inferioară stîngă (52%). Inegalitatea apare în copilărie.

La inspecția membrelor inferioare se constată prezența unor proeminențe osoase și contururi musculare, de care trebuie să se țină seama în stabilirea diagnosticului diferitelor procese patologice (luxații, fracturi, tumori, anomalii etc.) și în alegerea căilor de acces chirurgicale pe mănunchiul vasculonervos, oase și articulații.

Regiunea fesieră este despărțită de trunchi prin creasta iliacă și de coapsă prin pliul fesier, la extremitatea externă a sa palpîndu-se tuberozitatea ischiadică. În porțiunea externă a regiunii se palpează marele trohanter.

Pe fața anterioară a coapsei se vede pliul inghinal ce se întinde între spina iliacă anterosuperioară și spina pubisului (formațiuni palpabile). Sub spina iliacă anterosuperioară se evidențiază proeminența mușchiului tensor al fasciei lata, antercintern, mușchiul cvadriceps, ce coboară pînă la genunchi și intern, adductorii, care sînt vizibili numai pînă la jumătatea coapsei. Sub ligamentul inghinal se remarcă o adîncitură — foseta iliopectinee (mai ales la persoanele slabe) —, în care se simt pulsațiile arterei femurale, prin comprimarea ei pe pubis și se palpează ganglionii inghinali.

Pe fața anterioară a genunchiului se observă, pe linia mediană, relieful patelei și ligamentul rotulian. De o parte și de alta sînt două gropițe (vizibile în extensia gambei) și, mai lateral, condilii femurali. După flectarea genunchiului, posterior apare fosa poplitee în care se poate palpa artera poplitee, lateral se palpează tendonul bicepsului și capul fibulei (uneori și nervul sciatic popliteu extern), iar medial, tendoanele semitendinosului și semimembranosului.

Pe fața anterioară a gambei se evidențiază creasta anterioară cu tuberozitatea ei și fața internă a tibiei. Pe fața externă este masa musculară peronieră, în grosimea căreia se poate palpa fibula. Posterior, în jumătatea sa superioară, se observă mușchii gemeni, ce se continuă cu tendonul lui Achile.

Pe laturile articulației talocrurale se desemnează maleola internă (tibială) și externă (fibulară) care, împreună cu tendonul lui Achile, alcătuiesc două șanțuri longitudinale prin care trec tendoanele musculare, iar intern și mănunchiul vasculonervos (se poate palpa artera).

Pe fața dorsală a piciorului, cînd mușchii sînt contractați, se reliefează tendoanele extensorilor (tibial anterior, extensor lung al halucelui, extensor comun al degetelor) și se palpează artera pedioasă.

Pe marginea internă a piciorului, la circa 2 cm anterior de maleolă se remarcă tuberozitatea scafoidului, ce indică linia articulației lui Chopart. La 2–2,5 cm mai anterior de această linie se palpează tuberculul situat la baza primului metatarsian.

Pe marginea internă a piciorului, aproximativ la mijlocul său este tuberozitatea celui de al V-lea metatarsian, ce permite determinarea interliniei articulare.

@RedAbaris 2013

Regiunea fesieră *(regio glutea)*

Este limitată cranial de creasta iliacă, caudal de pliul fesier, lateral de linia care pleacă de la spina iliacă anterosuperioară şi urmează marginea anterioară a tensorului fasciei lata, medial de sacru şi coccis. În profunzime se află scheletul regiunii, format din oasele pelvisului cu ligamentele respective, femur şi articulaţia coxofemurală (fig. 369). Articulaţia are o formă convexă, mai puţin accentuată la tineri şi bărbaţi. În artrita coxofemurală este tumefiată, cu dispariţia pliului fesier. De asemenea este deformată în luxaţii ale capului femural, tumori, infecţii etc.

Pielea este groasă, suplă şi conţine numeroase glande sebacee care se pot infecta. Este solidarizată de fascia subjacentă prin travee conjunctive.

Ţesutul celular subcutanat este foarte dezvoltat fiind împărţit de fascia superficială în două straturi: superficial şi profund; ultimul, în porţiunea superioară a regiunei fesiere, formează cu cel lombar masa adipoasă lombofesieră. Comunică cu ţesutul adipos al fosei ischiorectale, fapt ce explică migrarea colecţiilor purulente între aceste spaţii. Lipoamele dezvoltate la acest nivel pot comprima nervii superficiali, generînd sindroame dureroase pseudosciatice (Ackerman – Copperman). În ţesutul celular subcutanat se găsesc vene subţiri, arborizaţiile arterelor fesiere şi nervi superficiali (nervii fesieri superficiali superiori, mijlociu şi inferior; perforanţii cutanaţi proveniţi din femurocutanat posterior, iliohipogastric, sacrali şi coocigieni), explicînd iradierea durerilor în fesă în cazul afecţiunilor vezicale şi rectale şi chiar în cursul pleureziilor (ultimii nervi toracici). Fascia

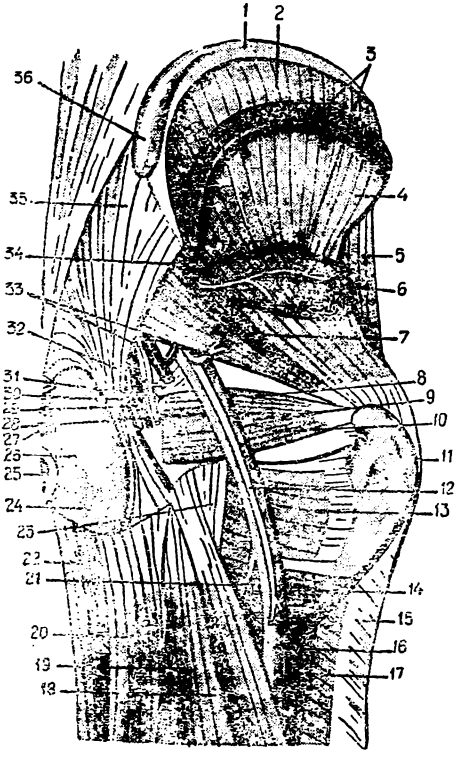

Fig. 369. Regiunea gluteală după secţionarea unei părţi din gluteus maximus şi gluteus medius

1 – creasta iliacă; 2 – m. gluteus medius; 3 – a. gluteală superioară; 4– m. gluteus minimus; 5 – m. tensor al fasciei late; 6 – a. gluteus superior; 7 – m. piriform; 8 – m. gemen superior; 9 – m. obturator intern; 10 – m. gemen inferior; 11 – trohanterul mare; 12 – n. cutanat posterior al coapsei; 13 – m. patrat femoral; 14 – mm. adductor mare; 15 – tractul ileo-tibial; 16 – n. sciatic; 17 – m. gluteus maximus; 18 – m. biceps femoral; 19 – m. semitendinos; 20 – m. adductod mare; 21 – ram din marele sciatic; 22 – m. gircilis; 23 – m. semimembranos; 24 – grăsime; 25 – anusul; 26 – fosa ischiorectală; 27 – osul coccis; 28 – a. ruşinoasă (pudenda) interna; 29 – lig. sacro-spinos; 30 – n. ruşinos (pudendal); 31 – nervul pentru m. obturator intern; 32 – spina sciatica; 33 – a. şi n. gluteal inferior; 34 – a. gluteală superioară; 35 – lig. sacro-tuberos; 36 – spina iliacă posterosuperioară

@RedAbaris 2013

fesieră (aponevroza sacroiliacă) reprezintă o foiță densă care conține fibre tendinoase, continuîndu-se în sus cu fascia proprie lombară (fascia lombodorsală), iar în jos, cu fascia lată a coapsei.

Fascia fesieră, prin cele două foițe ale sale, formează o teacă pentru mușchiul fesier mare, fixîndu-se reunite pe creasta iliacă.

Mușchii se dispun în trei straturi: superficial (fesierul mare), mijlociu (fesierul mijlociu, piramidalul, obturatorul, gemenii și patratul femural) și profund (fesierul mic-proximal și obturatorul extern-distal).

Sub mușchiul fesier mare se găsește spațiul conjunctiv, care comunică, prin fantele supra- și subpiramidală, cu țesutul celular al pelvisului (spațiul pelvisubperitoneal), prin gaura sciatică mică (mica incizură sciatică), cu țesutul celular al fosei ischiorectale, și de-a lungul traiectului nervului sciatic, cu spațiile intermusculare ale feței posterioare a coapsei.

Între fesierul mare și tuberozitatea ischiadică se află bursa ischiadică, iar la nivelul marelui trohanter, bursa trohanteriană. Colecțiile purulente de la acest nivel trec prin marginea inferioară a mușchiului, sub fascia lată. Mobilizarea fasciculelor tendinoase pe marele trohanter determină sindromul de „șold în resort".

Sub mușchiul fesier mijlociu se găsește un spațiu închis, umplut cu țesut conjunctiv lax, unde se poate acumula puroi, care rămîne un timp îndelungat circumscris. Între micul și marele fesier se găsesc vasele și nervii fesieri superiori.

Prin spațiul suprapiriform, din cavitatea pelvină ies artera fesieră superioară și nervul fesier superior, și pătrund în pelvis vena fesieră superioară și vase limfatice. Tot aci se află ganglionii limfatici fesieri superiori.

Prin spațiul intrapiriform, din cavitatea pelvină ies artera fesieră inferioară, artera rușinoasă internă, nervul sciatic mare, nervul femurocutanat posterior (micul sciatic), nervul fesier inferior și nervul rușinos, și pătrund în pelvis vena fesieră și vase limfatice. Chiar în dreptul fantei se află dispuși ganglionii limfatici fesieri inferiori.

Artera fesieră superioară, ramură din artera hipogastrică, se desface în regiunea fesieră în ramurile sale terminale.

Vena fesieră superioară, unică sau dublă, ia naștere prin confluența micilor vene.

Nervul fesier superior pătrunde în regiunea fesieră puțin dedesubtul arterei și inervează mușchii fesierul mijlociu și fesierul mic.

Artera fesieră inferioară se află în afara nervului sciatic mare, sub mușchiul fesierul mare. Înăuntrul ei trece artera rușinoasă internă. Artera ischiatică – ramură din artera fesieră inferioară –, însoțește nervul sciatic. Ramurile terminale se anastomozează cu ramurile arterei femurale (artera circumflexă femurală externă, arterele perforante și artera femurală profundă). Vena fesieră inferioară cu ramurile sale inițiale se află situate sub mușchiul fesierul mare.

Nervul sciatic mare, care ia naștere din plexul sacrat, este situat în regiunea fesieră sub mușchiul fesierul mare. În dreptul marginii inferioare a mușchiului fesierul mare, nervul este situat superficial, sub fascia lată.

Nervul fesier inferior trece alături de nervul sciatic și inervează mușchiul fesierul mare.

Nervul femurocutanat posterior se află medial față de nervul sciatic mare. În dreptul marginei inferioare a fesierului mare, din el se despart nervii fesieri superficiali inferiori.

@RedAbaris 2013

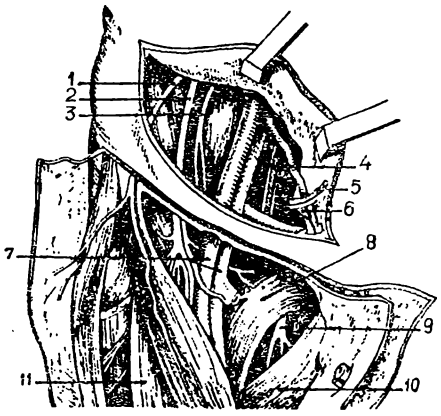

Fig. 370. Regiunea abdominofemurală

1 — n. femurocutanat; 2 — n. femural; 3 — n. genitofemural; 4, 9 — pedicului obturator; 5 — vasele epigastrice inferioare; 6 — cordonul spermatic; 7 — a. şi v. femurală; 8 — psoasul şi pectineul; 10 — m. adductor mijlociu; 11 — vastul extern

Artera ruşinoasă, vena şi nervul omonim (fig. 370), înconjoară spina sciatică şi pătrund în fosa ischiorectală prin gaura sciatică mică.

Articulaţia coxofemurală

Este necesar să amintim foarte succint cîteva date, absolut indispensabile pentru alegerea căilor de acces în vederea tratamentului chirurgical al variatelor afecţiuni situate la acest nivel.

Articulaţia coxofemurală este acoperită de o musculatură puternic dezvoltată, care face dificilă palparea formaţiunilor osoase (capul femural, cavitatea cotiloidă). Accesibili la palpare sînt trohanterul mare şi, uneori, trohanterul mic.

Capsula articulară începe la nivelul bureletului glenoidian şi se fixează anterior pe linia intertrohanteriană, iar posterior pe colul femurului, între treimea lui externă şi cea mijlocie. Prin urmare, cea mai mare parte din colul femural se găseşte în cavitatea articulaţiei coxofemurale. Ea este acoperită de o sinovială. Stratul extern al capsulei articulare este constituit din ţesut fibros dens, fibre externe langitudinale şi fibre interne circulare.

Cavitatea articulară comunică uneori cu bursa iliopectinee.

Articulaţia este vascularizată de arborizaţiile terminale ale arterei fesiere inferioare şi ale arterelor circumflexe femurale internă şi externă, precum şi de ramura acetabulară a arterei obturatorii, care pătrunde în ligamentul rotund şi capul femural.

Porţiunea anteroexternă a articulaţiei este inervată de ramurile nervului femural, cea posterioară de ramurile nervului sciatic mare plecate din porţiunea tibială, iar cea anterointernă — de ramurile nervului obturator.

Linia verticală, care trece la mijlocul distanţei dintre spina iliacă anterosuperioară şi spina pubisului, împarte cavitatea cotiloidă şi capul femural în două. Linia orizontală care trece prin vîrful trohanterului mare se proiectează la mijlocul capului femural.

Vîrful trohanterului mare se găseşte pe linia lui Roser-Nélaton, care uneşte spina iliacă anterosuperioară cu tuberozitatea ischiadică.

Folosind aceste linii putem determina poziţia capului femural.

@RedAbaris 2013

Descoperirea arterei fesiere

Deşi situată profund, ea poate fi lezată, producîndu-se hemoragii importante ce necesită intervenţia chirurgicală. Calibrul arterei este, de obicei, de 6 mm, uneori apropiindu-se de cel al arterei femurale, fapt ce explică gravitatea leziunii acestei artere.

Se recomandă ca descoperirea arterei să se facă dinăuntru-în afară şi dinapoi-înainte, urmărindu-se faţa osoasă sacroiliacă şi planul de clivaj existent între faţa superioară a arterei şi marginea scobiturii sciatice (Champenoix), cu secţionarea bandeletei falciforme Champenoix (porţiunea din ligamentul sacrosciatic ce acoperă muşchiul piramidal).

Huard şi Montaigné dezinseră muşchiul piramidal, „cheia foramenelor supra- şi infrapiramidale", care oferă o cale de acces extrem de largă (Sokolov).

Bolnavul în decubit ventral, membrul inferior în rotaţie externă pentru a relaxa muşchiul fesier.

Linia de proiecţie a arterei începe la marginea posterosuperioară a marelui trohanter şi se termină se spina iliacă, posterosuperioară (Lanz).

La 8 cm de linia mediană, pe linia de proiecţie a arterei, se face o incizie de 7 cm, al cărui mijloc corespunde emergenţei arterei. Incizia se recurbează în jos, la extremitatea sa internă şi coboară — paralel cu linia mediană — pe o lungime de 4 cm.

Se secţionează pielea, ţesutul celular subcutanat şi aponevroza superficială. Se disociază fibrele marelui fesier. În continuare se dezinseră, în unghiul intern al inciziei, inserţiile sacrate ale fesierului mare, ce corespund ramurei verticale a inciziei şi se îndepărtează buzele plăgii.

Se disociază cu atenţie ţesutul celuloaponevrotic de sub fesier şi se caută, în jumătatea internă a plăgii, marginea osoasă a marii scobituri sciatice, ca şi tuberculul lui Bouisson, aflat la aproximativ 8 cm de linia mediană.

Între fesierul mare şi piramidal se vede mănunchiul vasculonervos, din care se îndreaptă în sus ramurile superficiale ale arterei fesiere.

Se izolează cu prudenţă artera cît mai aproape de marginea scobiturii sciatice.

Procedeul Huard — Montaigné

Incizia cutanată se efectuează pe o linie ce uneşte marginea superioară a trohanterului cu jumătatea distanţei dintre spinele iliace posterioare. Se secţionează ţesutul celular, se străbat fibrele fesierului mare şi se evidenţiază planul de clivaj sub fesier, cît mai lateral. Se disociază muşchiul fesier pe toată lungimea lui. Se evidenţiază muşchiul piramidal, se ligaturează şi se secţionează ramura descendentă a arterei fesiere care traversează muşchiul, se secţionează bandelate falciformă a lui Champenoix, se debridează unghiul intern al plăgii în sus şi în afară, pînă la os şi se dezinseră toate straturile pînă la locul de emergenţă al arterei fesiere, sub scobitura sciatică (fig. 371)

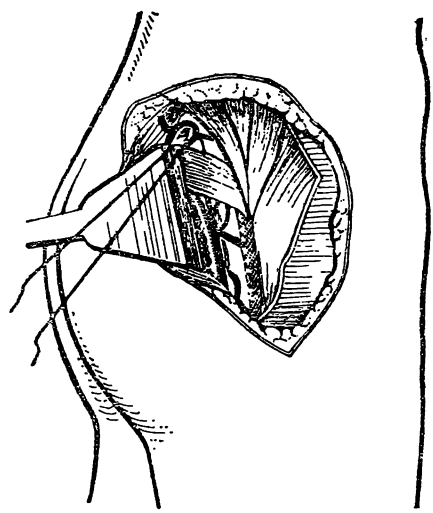

Fig. 371. Descoperirea arterei fesiere (după Fiolle şi Delmas)

@RedAbaris 2013

Căi de acces asupra formațiunilor osteoarticulare ale bazinului

În efectuarea intervențiilor se va ține seama de următoarele caracteristici:

– decolarea să se facă strict subperiostal, mai ales pentru osul iliac, obținîndu-se astfel o cale largă de acces, fără riscuri importante;

– evitarea lezării vaselor fesiere superioare, atunci cînd se procedează la abordarea chirurgicală a articulației sacroiliace;

– evitarea pătrunderii în abdomen și a lezării consecutive a viscerelor intraabdominale, cu deschiderea peritoneului, în timpul decolării psoasului din fosa iliacă;

– evitarea lezării plexului venos retropubian (Santorini), vezicii urinare și uretrei, în momentul decolării fetei posterioare a pubisului.

Căi de acces pe articulația sacroiliacă

Calea dorsală (posterioară). Reprezintă singura cale accesibilă chirurgical, fața ventrală avînd importante raporturi cu cavitatea pelvină viscerală.

Interlinia articulară poate fi abordată numai după rezecția definitivă sau temporară (ca în artrodeze) a aripii iliace de la nivelul spinelor iliace dorsale.

Bolnavul se află în decubit ventral.

Repere: creasta iliacă, spina iliacă posterosuperioară, spina iliacă posteroinferioară, apofiza spinoasă L_5, creasta sacrului.

Incizia pielii este arcuată și pornește de la treimea posterioară a crestei iliace, depășind în jos spina iliacă posterosuperioară și ajungînd pînă la al 3-lea tubercul sacrat posteroextern. Se secționează totalitatea țesuturilor pînă la periost.

Această cale este destul de largă pentru artrodeza extraarticulară. Pentru a aborda suprafețele articulare sacroiliace sau pentru efectuarea artrodezei intraarticulare, se continuă incizia cutanată în afară și în jos, cu circa 5–7,5 cm față de spina iliacă posterosuperioară.

Deperiostarea cu răzușa a musculaturii de pe coxal (marele fesier) și apoi a aponevrozei patratului lombar. Se îndepărtează în jos și în afară aceste formațiuni și se expune paravanul osos al aripii iliace, ce protejează articulația. Grijă mare să nu se ajungă la spațiul suprapiriform (Bouisson) marcat de tuberculul cu același nume, spre a nu leza vasele fesiere superioare.

Rezecția voletului osos (lat de 12–20 mm și lung de 3–5 cm), de formă triunghiulară, cu dalta și ciocanul, între spinele posterosuperioară și posteroinferioară și răsturnarea lui în sus și înăuntru printr-o mișcare de balama, păstrîndu-i legăturile sale ligamentare; după desfacerea lor cu răzușa de pe fața ventrală se descoperă larg interstițiul articulației.

Calea ventrală (anterioară). O infecție articulară sacroiliacă, aparent primitivă, poate adesea să aibă o localizare anterioară. Avila abordează această regiune printr-o cale de acces intrapelvină.

Tehnica Avila. Bolnavul se află în decubit dorsal.

Repere: creasta iliacă, spina iliacă anterosuperioară și spina iliacă posterosuperioară.

Se face o incizie de 10–15 cm la 11 mm deasupra spinei iliace anterosuperioare și paralelă cu creasta iliacă, începînd de la spina iliacă anterosuperioară. Coboară pe creasta iliacă și se detașează mușchii abdominali fără a atinge inserția mușchilor fesieri. Se incizează periostul și se detașează subperiostal mușchiul iliac, înăuntru și ușor în jos, urmînd fața internă a osului iliac. Se îndepărtează mușchiul iliac înăuntru și se completează dezinserția sa cu ajutorul degetului înmănunșat, acoperit cu o compresă. Se merge pînă la inserțiile externe ale ligamentului sacroiliac anterior. Se detașează cu răzușe inserțiile ligamentului și se palpează articulația. Pentru a expune fața anterioară a articulației se continuă incizia mai departe (posterior în planul intermuscular, de-a lungul crestei iliace).

@RedAbaris 2013

Căi de acces pe acetabul

În mod curent se folosesc două căi de acces.

Tehnica R. Judet. Bolnavul în decubit lateral, pe partea sănătoasă.

Repere anatomice: creasta iliacă, spina iliacă anterosuperioară şi rotula.

Incizia începe anterior de spina iliacă posterosuperioară, se continuă pe 3/4 anterioare ale crestei iliace, ajunge la spina iliacă anterosuperioară şi apoi coboară, pe distanţa de 15 cm (distal), pe o linie ce uneşte spina cu marginea laterală a rotulei.

Anterior, se pătrunde prin spaţiul dintre muşchiul tensor al fasciei lata şi muşchiul croitor, evitîndu-se lezarea nervului cutanat femural lateral, iar cranial se dezinseră subperiostic masa fesierilor de pe fosa iliacă externă. La nevoie se procedează la dezinserţie şi de pe faţa internă a fosei iliace. Se secţionează inserţiile trohanteriene ale muşchilor fesieri şi pelvitrohanterieni. În acest fel se obţine o lumină suficientă pe ambele coloane osoase ale acetabulului.

Tehnica J. Senegas şi G. Liorzore. Bolnavul în decubit lateral, oblic, într-un unghi de 60°.

Repere anatomice: spina iliacă posterosuperioară, creasta iliacă, spina iliacă anterosuperioară, marele trohanter.

Incizia porneşte de la spina iliacă posterosuperioară, continuă pe creasta iliacă pînă la spina iliacă anterosuperioară, de unde merge în jos 6 cm sub spina iliacă anterosuperioară şi trece imediat sub vîrful marelui trohanter.

Se secţionează transversal muşchiul tensor al fasciei lata şi apoi, cu dalta, se face osteotomia marelui trohanter, la baza sa, ridicîndu-se împreună cu inserţiile de pe el.

Se secţionează inserţiile pelvitrohanterienilor şi inserţia dreptului femural de pe spina iliacă anteroinferioară, obţinîndu-se o cale suficientă de abord pe acetabul.

Căi de acces pe regiunea pubiană

Indicaţii:

– osteomielita pubelui;

– tbc-ul pubelui, cu următorii timpi operatori: incizia abcesului superiostal; chiuretarea focarului; chiuretarea fistulei; rezecţia largă a articulaţiei.

– disjuncţii mari pubiene: osteosinteză cu placă înşurubată sau serclaj cu sîrmă. În leziunile asociate sau fracturi deschise cu disjuncţii pubiene se foloseşte fixatorul extern.

Se poate folosi una din tehnicile descrise mai jos (fig. 372).

Tehnica Labeyrie. Bolnavul se află în decubit dorsal.

Repere: tuberculul pubian, ramura iliopubiană, simfiza pubiană.

Incizia este arcuată, urmînd marginea superioară a ramurilor pubiene. Prin ţesutul subcutanat se pătrunde pînă la periost, care se incizează şi se deperiostează pe o lungime variabilă, după necesităţi.

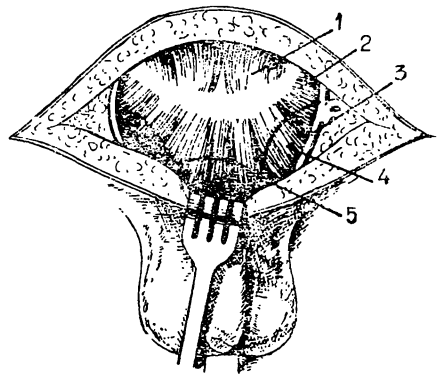

Fig. 372. Descoperirea simfizei pubiene

1 – dreptul abdominal; 2 – pectineul; 3 – cordonul spermatic; 4 – lungul adductor; 5 – m. drept intern

@RedAbaris 2013

În porțiunea mijlocie a inciziei se repereză simfiza pubiană.

Tehnica Gaudier. Bolnavul este în poziție ginecologică.

Incizia pornește de pe fața laterală a vulvei, în jumătatea superioară a sa, urcă deasupra simfizei pubiene și muntelui lui Venus și coboară simetric de partea laterală a vulvei opuse. Aspectul general este al unui iambou cu convexitatea în sus, care înconjoară, de la stînga la dreapta, vulva și muntele lui Venus. Se decolează cu atenție iamboul, evidențiindu-se corpul pubelui și, parțial, ramurile sale.

Tehnica Le Fort, Ingelrans. Bolnavul în poziție ginecologică (talie vezicală)

Repere: ramura iliopubiană, ramura ischiopubiană și simfiza pubiană.

Se folosesc două incizii separate: orizontală, pentru ramura iliopubiană și descendentă, pentru ramura ischiopubiană.

Incizia orizontală de 5–6 cm urmărește conturul marginii superioare a ramurii iliopubiene. Se pătrunde prin țesutul celular subcutanat pînă la nivelul planului musculoperiostal. Se incizează periostul și se decolează în limita necesară.

Incizia descendentă este trasată în șanțul femurogenital, urmînd corpul și ramura ischiopubiană. Se evidențiază periostul și, după încizarea lui, se deperiostează cît este necesar.

Căi de acces pe aripa iliacă

Calea pe creasta iliacă (Bergman). Bolnavul se află în decubit dorsal, pe masa ortopedică sau în decubit lateral, pe partea sănătoasă, pe masa chirurgicală.

Repere: spina iliacă anterosuperioară, spina iliacă posterosuperioară, marele trohanter.

O incizie lungă, de-a lungul crestei iliace, de la spina iliacă posterosuperioară la spina iliacă anterosuperioară, coborînd, la nevoie, pe marginea externă a mușchiului croitor. Incizia interesează pielea, stratul subcutanat și periostul, unde se evidențiază tendonul reflectat al mușchiului drept anterior. Se deperiostează mușchii de pe fața externă pînă la creasta supraacetabulară. În continuare, se efectuează deperiostarea, începînd tot de la nivelul crestei iliace, a musculaturii din fosa iliacă internă pînă la linia arcuată, ridicînd odată cu mușchiul iliopsoas și fascia fibroseroasă endoabdominală.

Se secționează, de asemenea, inserțiile musculare de pe spina iliacă anterosuperioară și de pe marginea anterioară a osului iliac. În acest fel, cea mai mare parte a ileonului este astfel evidențiată.

În cursul efectuării acestei tehnici se secționează o arteră nutritivă de pe fața externă a osului iliac situată la 5 cm sub creastă și la unirea treimii anterioare cu cea medie (la 3–4 laturi de deget posterioare de marginea anterioară a osului). Hemostaza se obține prin compresiune cu vîrful pensei sau prin blocarea orificiului cu os din vecinătate.

De obicei deperiostarea nu produce sîngerare prea mare și astfel este expus osul pentru o eventuală rezecție în cazul unei osteite difuze, sau prelevare de autogrefă spongioasă, în raport de necesități.

Pentru abordarea unor focare mai limitate, în scop de evidare sau chiuretaj, incizia de acces va fi adaptată leziunii.

Dacă procesul este situat ventral, incizia de la nivelul crestei va fi prelungită spre coapsă, iar dacă este dorsal, va fi prelungită pînă la tuberculul 3 sacrat al crestei laterale de pe fața dorsală a acestui os.

În efectuarea intervenției chirurgicale, este necesar să se aibă în vedere:

– la copii, să se secționeze cu dalta creasta iliacă, odată cu mușchii de pe fața internă, la circa 1 cm sub cartilajul de creștere;

– în timpul decolării masei musculare de pe fosa iliacă externă, la circa 4–5 cm de creastă, la unirea treimii anterioare cu cea mijlocie a osului iliac se găsește orificiul nutritiv al iliacului; lezarea vaselor nutritive produce hemoragie; hemostaza se oprește prin electrocoagulare sau prin batere cu un instrument brut;

– în fosa iliacă internă, în apropierea articulației sacroiliace (partea posterioară a liniei arcuate) se află vasele iliace care nu trebuie lezate prin manevre intempestive sau prin folosirea instrumentelor ascuțite.

Calea ilioinghinală R. Judet și G. Letournel. Se folosește în leziunile complexe și oferă un abord larg pe fosa iliacă externă, fosa iliacă internă, coloana anterioară, acetabul, simfiza pubiană și articulația sacroiliacă.

Bolnavul, în decubit dorsal sau lateral, pe partea sănătoasă.

Repere anatomice: creasta iliacă, spina iliacă anterosuperioară, pubisul

@RedAbaris 2013

Incizia porneşte din cele 2/3 anterioare ale crestei iliace, coboară uşor la nivelul spinei iliace anterosuperioare şi apoi descrie o curbă uşor concavă, oprindu-se la circa 3 cm deasupra simfizei pubiene.

Se decolează subperiostal fosa iliacă externă şi cea internă, se izolează nervul cutanat femural lateral sub spina iliacă anterosuperioară, apoi se incizează aponevroza muşchiului oblic extern pînă la linia mediană. Se va avea grijă să se treacă cranial de orificiul extern al canaliului inghinal.

Se decolează în sus şi în jos muşchiul oblic extern, se izolează tendonul comun al muşchilor oblici intern şi transvers şi se secţionează inserţia acestora pe ligamentul inghinal. Se secţionează, în continuare, fascia iliacă pînă la bandeleta iliopectinee, oferind o vedere largă pînă la muşchiul psoasiliac.

Se izolează nervul femural şi cordonul spermatic (bărbat) sau ligamentul rotund (femeia) şi se suspendă cu o compresă.

După secţionarea tendonului conjunct, se abordează spaţiul retropubian (Retzius), eliberîndu-se astfel pubisul pe faţa sa posterioară.

Se izolează vasele iliace externe pentru a fi menajate intraoperator. Se va acorda mare atenţie anastomozei retropubiene, între artera iliacă externă şi artera obturatorie.

Căi de acces pe regiunea ischiatică

Calea Basset-Sorrel. Bolnavul este în poziţie ginecologică (talie perineală). Tuberozitatea ischiatică este imediat sub piele, fiind acoperită de un strat gros de grăsime subcutană.

Incizia va urma descendent şi oblic, dinăuntru-în afară, şanţul genitofemural, de-a lungul ramurii ischiopubiene şi tuberozităţii ischionului, pe care se cade direct, fiind explorabile prin palpare (Basset-Sorrel).

După secţionarea pielii şi grăsimii abundente subcutanate, se pătrunde direct pe marginea inferioară a osului, al cărui periost se secţionează orizontal între musculatura adductorie (lateral), musculatura perineală (medial) şi ischiogambieră (posterior).

Descoperirea ischionului pe o întindere cît mai mare, decolindu-se lateral adductorii şi medial obturatorul intern, muşchi ce protejează bine celelalte formaţiuni anatomice (mănunchiul vasculonervos pudend).

Riscul este minim dacă se pătrunde strict subperiostal.

Calea Liebig–Radly. Incizia începe pe ligamentul inghinal, la 2 cm lateral de pubis, se încurbează în pliul inghinogenital, pe ramura inferioară a ischionului, pînă la tuberozitatea ischiatică. Se deperiostează adductorii şi obturatorul extern de pe ischion şi pubis, descoperindu-se pubisul, ramura ischiopubiană şi tuberozitatea ischiatică. Se dezinseră muşchii pelvitrohanterieni şi patratul femural, evidenţiindu-se complet ischionul.

Căi de acces asupra articulaţiei şoldului

Articulaţia şoldului (*articulus coxae*) este alcătuită din fosa acetabulară şi capul femural.

Deşi este o articulaţie sferoidală, este deosebită de articulaţia umărului prin funcţia pe care o îndeplineşte: susţinere şi locomoţie.

Drept urmare, colul femural (anatomic) este cu 3,5–4,5 cm mai lung decît colul humeral, formînd cu diafiza un unghi (unghi colodiafizar) variabil, ca mărime, cu vîrsta: 150° la naştere, 136° la adult şi 120° la bătrîni; împovărarea statică şi modificarea structurii sale (osteoporoză senilă) explică frecvenţa şi gravitatea fracturilor colului la bătrîni. Este unghiul de înclinaţie al anatomiştilor francezi.

În împovărarea statică, acest unghi este expresia echilibrului forţelor valgizante (gluteul maxim, obturator şi patratul femural) şi al forţelor varizante (adductori, flexori şi extensori).

Întrucît axul femural priveşte puţin ventral, axul colului este oblic înapoi şi înafară, formînd cu axul transversal al genunchiului un unghi deschis înăuntru, unghiul coloepifizar (condilian) sau unghiul de declina-

@RedAbaris 2013

ție al francezilor, consecință a torsiunii diafizei femurale, condiționată de funcția statică a membrului pelvin, a cărei linie de împovărare coboară aproape vertical din centrul capului femural pînă la jumătatea interliniei articulare a genunchiului și pînă la jumătatea interliniei talocrurale. Acest unghi variază cu vîrsta (35° la copil, 15° la adult).

Filogenetic, colul femural cu cei doi tuberculi aparțin diafizei, modelată sub presiunea verticală și nu epifizei proximale a femurului, deoarece cartilajul de conjugare, la femur, se află la limita colocapitală, pe cînd la humerus, sub tuberculi, la nivelul colului chirurgical.

Structura extremității superioare a femurului este determinată de funcția sa: travee osoase ce nasc atît din lama diafizară internă cît și din lama diafiza externă (fasciculul Gallois-Bosquette este cel mai voluminos), formînd între ele ogive. Primul sistem suportă presiunea, iar cel de al doilea tracțiunea.

Condiții în efectuarea inciziilor chirurgicale:

- să fie suficient de largi;
- să se facă prin interstiții anatomice (ținînd seama de soliditatea și mobilitatea articulației, indispensabile funcției);
- să permită continuarea inciziei (incizii lărgite).

Căi medicale. Căile de acces medicale sînt reprezentate de puncția articulară.

1. *Puncția articulației șoldului.* În realizarea punctiei trebuie să se țină seama de următoarele date anatomice: inserția capsulei se face proximal pe osul coxal, iar distal pe extremitatea proximală a femurului. Drept urmare, intracapsular este întreaga față anterioară a colului femural și 2/3 din cea internă, tapetată de sinovială.

Se folosesc două căi de acces: anterioară și externă.

a. *Calea anterioară.* Bolnavul în decubit dorsal, cu coapsa în abducție și ușoară rotație externă.

Repere: spina iliacă anterosuperioară, simfiza pubiană și triunghiul lui Scarpa.

Spina iliacă anterosuperioară se unește printr-o linie cu simfiza pubiană. La jumătatea acestei linii se duce o perpendiculară, pe prima, din afară înăuntru și se simt pulsațiile arterei femurale. Puncția se face la 2 cm extern. Acul de puncție va străbate pielea, țesutul celular subcutanat, psoasiliacul, capsula articulară și va pătrunde în cavitatea articulară.

Pericol: lezarea arterei sau venei femurale.

b. *Calea externă*, mai rar folosită. Bolnavul, în decubit lateral, cu coapsa în abducție și ușoară rotație internă, genunchiul mult flectat.

Repere: vîrful marelui trohanter.

La 1–2 mm de vîrful marelui trohanter se va introduce acul, perpendicular pe tegumente, cu vîrful spre unghiul format de marginea superioară a colului femural cu șprînceana cotiloidă.

Acul va străbate pielea, țesutul celular subcutanat, tractul iliotibial, fesierii mijlociu și mic, capsula articulară.

Căi chirurgicale

Se împart în: I – căi de acces limitate și II – Căi de acces largi.

I. *Căi de acces limitate* – în această grupă intră:

A. *Calea de acces posterioară transgluteană (Langenbeck)* se face prin: Incizia oblică (Langenbeck) pe linia spina iliacă dorsocranială la trohanter; Incizia arcuată (Kocher) folosită clasic pentru rezecția șoldului.

1. *Incizia oblică.* Poziția bolnavului în decubit ventrolateral, pe partea sănătoasă, cu coapsa în ușoară abducție și flexiune de 45°.

Incizia secționează pielea, grăsimea subcutanată, fascia gluteală, disociind fibrele gluteului maxim, tăind în prelungire și aponevroza comună a acestuia cu tensorul fasciei late.

Urmează interstițiul dintre gluteul mediu și minim, pe de o parte, și piriformul, pe de alta, care, îndepărtați, permit descoperirea capsulei în partea sa dorsală și, prin secțiunea acesteia, se intră în articulație.

Este profundă și expune la infecție.

2. *Incizia arcuată.*

B. Calea de acces externă – transtrohanteriană. Se poate realiza prin secțiunea temporară a trohanterului printr-o incizie arcuată cu concavitatea în sus, înglobînd

@RedAbaris 2013

vîrful trohanterului (Ollier), zisă „în tabacheră" sau printr-o incizie longitudinală (Kappis) de la creasta iliacă la vîrful trohanterului.

Prima este mai largă și constituie calea clasică, cea de a doua dă un acces mai redus, putîndu-se totuși folosi pentru unele artrodeze ale șoldului.

Se ridică mușchii pelvitrohanterieni împreună cu marele trohanter secționat la baza sa.

1. *Incizie arcuată (Ollier).* Poziția bolnavului, în decubit lateral, pe partea sănătoasă.

Incizia curbă pornește de la spina iliacă ventrală, în afara tensorului fasciei late, coboară pe fața externă a trohanterului și urcă simetric spre regiunea gluteală. Se secționează pielea, grăsimea subcutană, tensorul fasciei late și tractul iliotibial; fascia glutealâ marchează pe periostul trocanterului sediul acțiunei osoase, cam la 4 cm sub vîrful său.

Secțiunea trohanterului se face fie cu fierăstrău cu lama din afară înăuntru, fie cu fierăstrăul filiform (Gigli), după ce s-a circumscris un spațiu pe fața medială a osului. Ea trebuie să fie oblică de jos în sus și din afară înăuntru, ținînd fierăstrăul înclinat cu 45° pe axul femurului, secționînd anterior cu bisturiul și capsula articulară la inserția sa pe col, anterior și posterior de trohanter.

2. *Incizia verticală (Kappis).* Incizia începe de la creasta iliacă spre vîrful trohanterului. Se secționează pielea, grăsimea subcutanată, fascia lată, tractul iliotibial și se pătrunde în adîncime prin disocierea fasciculelor mușchilor gluteali mediu și minim, care îndepărtați cu putere, cu coapsa în abducție, permit descoperirea capsulei articulare și eventual secționarea ei. Se poate asocia o incizie pe creasta coxală.

C. *Calea de acces anterioară* comportă două maniere.

1. *Anterointernă (Schede-Lucke).* Incizia trece înăuntru croitorului și mai adînc între dreptul femural și fesieri în afară și iliopsas medial. Se ligaturează vasele circumflexe iliace, dar se vor feri nervii cvadriceps care provin din n. femural.

Incizia este longitudinală lungă de 10–12 cm și începe la un lat de deget înăuntrul spinei iliace anterosuperioare.

Variantă: Pentru descoperirea capului femural se folosește calea lui Nélaton-Kocher — superficial în afara sartoriusului, profund între drept femural și psoas.

2. *Anteroexternă (Hueter-Putti).* Incizia clasică este longitudinală de la spina iliacă ventrală în jos, pe 15 cm, în interstițiul dintre gluteenii mediu și minim (lateral) și dreptul femural (medial), legînd în spațiul intermuscular vasele circumflexe iliace, care fac o arcadă perifemurală, după care, disociind grăsimea prearticulară, apare capsula în dreptul capului femural, bine vizibilă în flexie, abducție și ușoară rotație externă, putînd-o secționa.

Artificiu tehnic: Se recomandă ca incizia să se facă pe linia spina iliacă ventrală — marginea laterală a patelei, spre a merge în interstițiile precizate (M a t h i e u).

D. *Calea de acces internă (L u d l o f f și M u t e l).* A fost preconizată de L u d l o f f (1908) pentru exereza capsulei interpuse în luxațiile congenitale sau pentru dezinserția iliopsoasului de pe trohanter în contracturi cu atitudini vicioase; implică o incizie de-a curmezișul coapsei în afara șanțului genito-femural (unde se proiectează regiunea obturatorie). Se face o incizie longitudinală pe fața internă a coapsei, începînd aproximativ la 2,5 cm sub spina pubisului și se pătrunde în interstițiul dintre dreptul intern și adductorul mijlociu. Se lărgește spațiul dintre mijlociul și scurtur adductor (anterior) și dreptul intern și marele adductor (posterior). Se descoperă și se protejează ramura posterioară a nervului obturator și pedicului vasculo-nervos al dreptului intern. Printr-o mișcare de rotație externă a coapsei se evidențiază micul trohanter. În profunzimea inciziei se descoperă capsula articulară.

II. Căile de acces lărgite creează, fără nici un inconvenient pentru șold, căi mai vaste de acces necesare în unele operații complicate, cum ar fi artroplastiile, protezele de șold, rezecțiile artroplastice, sau unele artrodeze. Toate au ca punct de plecare incizia Hueter-Putti (fig. 373–375). Se descriu următoarele incizii:

— în unghi drept (Whitman) asociind incizia longitudinală de la spina iliacă ventrală (incizia Shede-Luke, Putti-Hueter) cu o incizie transversală peste trohanter, cu secțiunea transversală a tensorului fasciei lata, în cuprinsul tractului iliotibial și eventual cu secțiunea trohanterului, îndepărtînd dorsal mușchii pelvitrohanterieni.

— în coasă — combinînd o incizie pe creasta iliacă (Bergman) cu cea anterioară longitudinală (Smith-Petersen) (a), sau cu o incizie oblică pe marginea anterioară a tensorului (Sprengel I) (b), sau combinînd aceasta din urmă cu o incizie prelungită sub plica inghinală și recurbată distal în afara vaselor femurale (Sprengel II) (c).

Deci: a. Smith-Petersen: Bergman+Schede-Putti;

b. Sprengel I: creastă+oblică pe marginea anterioară a tensorului;

c. Sprengel II: prima incizie prelungită cu o incizie sub plica inghinală;

@RedAbaris 2013

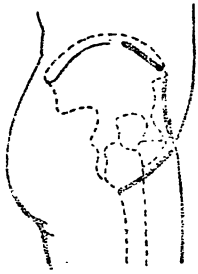

Fig. 373. Incizii pentru accesul pe şold
Căi anterioare

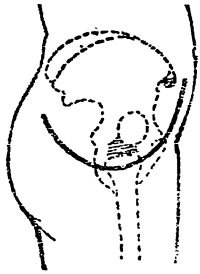

Fig. 374. Incizii pentru accesul de şold
Calea laterală

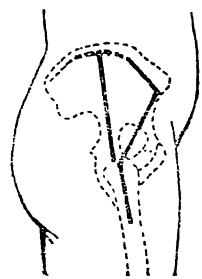

Fig. 375. Incizii pentru accesul de şold
Căi anterolaterale şi verticală

– în arc – (Mathieu-Wilmoth), combinînd incizia Smith-Petersen cu o incizie oblic arcuită peste trohanterul mare (Mathieu-Wilmoth=Withman+incizie pe creasta iliacă);
– în linie frîntă – (Ombrédanne), asociind la Sprengel, o incizie de-a lungul femuralul;
– în „U" lărgit (Gaudier), asemănătoare inciziei Ollier, cu rezeţia temporară a spinei iliace ventrale şi trohanterului;
– calea posteroexternă (Gibson) de la spina iliacă posterosuperioară la vîrful trohanterului şi apoi în jos pe femur 6 cm.

Redăm detaliat căile mai des folosite. Smith-Petersen a reluat şi repus în drepturi calea de acces anterioară iliofemurală descrisă de Bardenheuer, Sprengel şi Larghi şi ea este la ora actuală foarte folosită (376–386).

A. Căi de acces anterioare

1. *Tehnica (Smith-Petersen).* Incizia începe la jumătatea crestei iliace, putîndu-se prelungi înapoi după necesităţi. Anterior, se întinde pînă la spina iliacă antero-superioară, apoi în jos şi uşor în afară pe 10–12 cm. Se secţionează aponevrozele superficială şi profundă şi se eliberează inserţiile mijlociului fesier şi tensorului fasciei late de pe creasta iliacă. Cu ajutorul unei răzuşe, se ridică periostul cu inserţiile mijlociului şi micului fesier de pe faţa externă a aripei iliace. Se face hemostaza vaselor nutritive tamponînd spaţiul între aripa iliacă şi muşchii îndepărtaţi. Apoi se disecă, traversînd aponevroza profundă a coapsei, şi se pătrunde între tensorul fasciei lata în afară şi croitor şi drept anterior înăuntru. Se clampează şi se leagă ramura ascendentă a circumflexei anterioare la circa 5 cm sub articulaţie. La 2,5 cm sub spina iliacă antero-superioară, femuro-cutanctul încrucişează croitorul şi este îndepărtat înăuntru. La nevoie, se poate rezeca spina iliacă antero-superioară şi se lasă să se retracteze odată cu inserţiile musculare. Se expune şi se secţionează transversal capsula şi se descoperă capul femural şi sprînceana superioară a cotilului. Capsula poate, tot atît de bine, să fie secţionată de-a lungul inserţiei sale pe bureletul cotiloidian pentru a obţine o bună lumină. Dacă este necesar, se secţionează ligamentul rotund cu un bisturiu curb sau cu foarfeca şi se luxează capul femural pentru a da acces pe toate elementele articulaţiei.

Prin această cale se pot face toate operaţiile pe şold, fapt pentru care incizia este folosită ca atare sau numai unele părţi ale ei. De exemplu, incizia femurală anterioară (incizia Hueter-Schede) este o parte a acestei incizii, ea dă lumină pe articulaţie dar nu poate fi folosită pentru intervenţiile reconstructive. Osul iliac în întregime şi articulaţia şoldului pot fi abordate prin segmentul iliac al inciziei; toate elementele inserate pe creasta iliacă de la spina posterosuperioară la spina anterosuperioară sînt eliberate şi îndepărtate de pe fosa iliacă externă şi internă. Disecţia se continuă în jos pînă la spina iliacă anteroinferioară (fig. 376, 377).

Smith-Petersen de asemenea, a modificat-o şi a recomandat-o pentru intervenţiile chirurgicale pe şold, reclinînd muşchii de pe fosa iliacă internă (aripa iliacă) şi dezinserînd dreptul anterior de la originea sa. Această modificare este necesară mai ales în caz de artroplastie a şoldului.

2. *Tehnica Luck.* Luck a descris o cale anterioară transversală ce oferă un acces direct. Tensorul fasciei lata este secţionat transversal la jumătatea sa sau în treimea inferioară, fără a ne atinge de mijlociul şi micul fesier.

Incizia cutanată începe la nivelul proiecţiei pe piele a capului femural, în afara punctului median, între spina iliacă antero-superioară şi simfiza pubiană. Se continuă extern într-unul din pliuri sau paralel cu pliul de flexie al şoldului şi se termină în afara marelui trohanter. Se disecă şi se eliberează pielea şi ţesutul celular subcutanat de fascia lata şi de tensorul fasciei lata pe o lungime de 3–5 cm deasupra şi dedesub-

@RedAbaris 2013

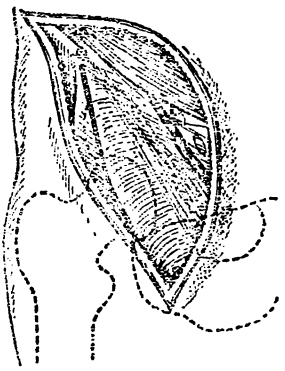

Fig. 376. Calea de acces anterioară lărgită cu dezinserția arcadei femurale (după Smith-Petersen)
Timpul unu: dezinserția arcadei

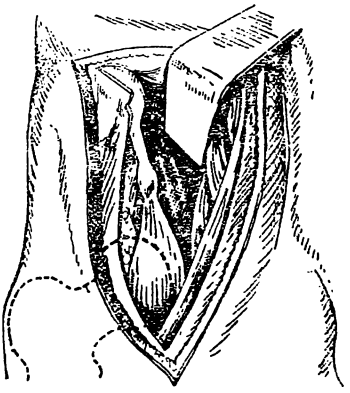

Fig. 377. Calea de acces anterioară lărgită cu dezinserția arcadei femurale (după Smith-Petersen)
Timpul doi: secționarea tendonului dreptului anterior și expunerea feței anterioare a articulației

tul liniei de incizie. Se incizează transversal fascia lata sub trohonter pentru a separa mușchiul tensor de fascia sa se secționează și mușchiul la nivelul unde permite o reparare solidă și ușoară. Întrucît incizia este situată în treimea inferioară a mușchiului, nervul tensorului fasciei lata, ce intră în jumătatea sa mijlocie pe fața posterioară, nu este lezat.

Se îndepărtează fascia lata și tensorul său și în continuare croitorul și dreptul anterior, disecîndu-se cu atenție inserțiile capsulare ale dreptului anterior la capsulă.

Accesul la acetabul este posibil prin dezinserția eventuală a dreptului anterior la originea sa, lucru rar necesar cînd tensorul fasciei lata este îndepărtat din cîmpul operator. Prin această cale, se efectuează în bune condițiuni intervențiile dorite. Uneori este necesar să se încurbeze extremitatea externă a inciziei în direcție ascendentă pe 5–7 cm.

Cînd fața externă a marelui trohanter și diafiza superioară trebuie de asemenea să fie puse în evidență, extremitatea externă a inciziei va fi încurbată în jos oricît de mult va fi necesar.

Calea transversală nu va fi folosită pentru reducerea sîngerîndă a unei luxații de șold congenitale sau pentru alte intervenții similare. Expunerea osului iliac este insuficientă și accesul pe acetabulum nu este satisfăcător cînd situația sa este anormală.

Închiderea plăgii se face mai ușor cu coapsa flectată. Se va sutura fascia și tensorul său cu puncte separate. Dacă teaca aponevrotică a mușchiului este subțire, se pun fire în „U". Teaca trebuie să fie bine individualizată, lucru ușor cînd mușchiul este secționat transversal în treimea sa inferioară.

B. Căi de acces anteroexterne

Smith-Petersen a descris o variantă a căii anterioare iliofemurale pe care a folosit-o cu Cavé și Van Gorder pentru reducerea sîngerîndă și efectuarea osteosintezei fracturilor colului femural. Această cale păstrează avantajele celei iliofemurale anterioare însă, întrucît descoperă regiunea trohanteriană în afară, reducerea unei fracturi sau o osteotomie de col femural și introducerea cuiului sau broșelor este mult ușurată prin controlul direct al vederii. Această caie sau una dintre variantele sale (Collahan, Wilson sau Fahey) este utilă pentru tehnicile reparatorii ca reducerii sîngerînde, osteotomii de corecție ale epifizei femurale superioare sau pentru pseudartrozele colului femural.

Tehnica Smith-Petersen, Cavé și Van Gorder. Incizia cutanată de-a lungul treimii anterioare a crestei iliace apoi pe o lungime de 8–10 cm, pe marginea anterioară a tensorului fasciei lata. Se incizează aponevroza de-a lungul marginii anterioare a tensorului fasciei lata. Se identifică și se protejează nervul femurocutanat care de regulă se află medial față de marginea internă a tensorului fasciei lata, fiind acolat, la marginea externă a croitorului. Se incizează inserțiile musculare între spina iliacă anterosuperioară și bureletul cotiloidian. Lamboul astfel reflectat cuprinde tensorul fasciei lata, micul fesier și partea anterioară a mijlociului fesier. Dedesubt, se incizează transversal

@RedAbaris 2013

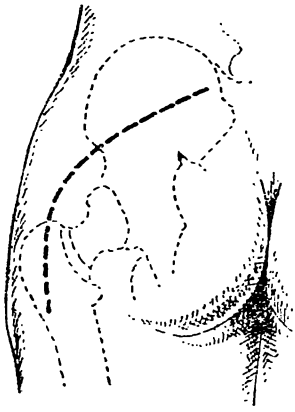

Fig. 378. Calea de acces posterioară

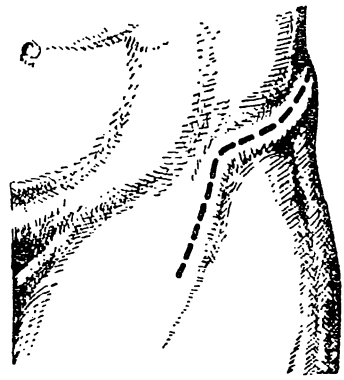

Fig. 379. Calea de acces anterioară superioară

aponevroza la nivelul inserției tensorului fasciei lata pe bandeleta ilio-tibială și se expune partea externă a dreptului anterior și partea anterioară a vastului extern. Se începe incizia capsulară la fața inferioară a capsulei, în fața bureletului cotiloidian; de aici se întinde în sus, paralel cu bureletul cotiloidian până la fața superioară a capsulei, apoi se încurbează în afară, urmînd drumul până la baza marelui trohanter. Incizia secționează acea parte a fascicolului reflectat al dreptului anterior ce se confundă cu capsula dedesubtul inserției sale pe versantul superior al sprîncenei cotiloidiene. Îndepărtîndu-se cu capsula, lamboul capsular este întărit și repararea se face mai ușor.

Această cale de acces dă o vedere bună pe fața anterioară a șoldului de la bureletul cotiloidian până la baza trohanterului.

C. Calea de acces externă

1. *Calea de acces externă în „U" (Ollier-Gaudier).* Incizia începe la nivelul spinei iliace anterosuperioare, trece dedesubtul marelui trohanter, se încurbează înapoi, perpendicular la femur, apoi se continuă în sus și se termină înapoia spațiului dintre trohanter și spina iliacă posterosuperioară. Se deschide aponevroza mai întîi înaintea apoi înapoia marelui trohanter între mijlociul fesier (posterior) și tensorul fasciei lata (anterior). Cu un osteotom se secționează trohanterul „în bloc" și se reclină în sus împreună cu piramidalul, obturatorul, gemenii și fesierii. Se continuă disecția înapoi și se disociază fibrele marelui fesier până la marginea posterioară a inciziei cutanate. Se îndepărtează lamboul în sus, se incizează longitudinal capsula înainte și înapoi, de-a lungul feței superioare a colului femural, și se expune colul și articulația șoldului. Se protejează atent ramura capsulară a arterei circumflexe posterioare care pătrunde spre colul femural, prin partea posterioară a capsulei și care vascularizează capul și colul.

Osteosinteza marelui trohanter se face cu fire de sîrmă (cerclaj) trecute la nivelul inserției mușchilor pe trohanter în sus și printr-un orificiu efectuat distal în femur.

Această cale a fost folosită cu succes de M u r p h y și alți chirurgi.

Murphy totuși a adăugat la mijlocul inciziei în „U", o incizie verticală ce dă ansamblului forma unui pahar cu picior și asigură o mai bună lumină pe diafiză și o disecție mai întinsă a părților moi, lumină necesară pentru efectuarea tehnicilor de chirurgie plastică (artroplastii).

2. *Tehnica Callahan.* Incizia începe dedesubtul spinei iliace antero-superioare și se continuă în jos spre genunchi pînă la un punct situat la aproximativ 1/3 distanță între spină și genunchi; se încurbează apoi înapoi în crosă de hochei. Se lărgește spațiul dintre marginea anterioară a tendonului fasciei lata și croitor și se continuă incizia în jos pînă la inserția tensorului fasciei lata pe aponevroză. Se secționează tensorul transversal la partea inferioară a inciziei. Subperiostal se ridică și se reclină tensorul fasciei lata, apoi marele fesier se îndepărtează înapoi și dreptul anterior înainte. Se izolează, se leagă și se secționează ramurile vaselor circumflexe. Se reclină înăuntru iliacul și partea externă a dreptului anterior și se abordează capsula articulară. Se expune capul și colul femural incizînd capsula paralel cu colul, de la marginea cotiloi-

@RedAbaris 2013

diană pînă la linia intertrohateriană. Dacă este necesară o expunere mai largă a articulației, se secționează capsula la marginea sa acetabulară.

3. *Tehnica Fahey.* Se face o incizie rectilinie de la spina iliacă anterosuperioară la un punct situat sub ieșitura marelui trohanter. Se reclină pielea și aponevroza superficială înăuntru și se lărgește spațiul între tensorul fasciei lata și croitor; se secționează bandeleta iliotibiană transversal la nivelul inserției mușchiului tensor al fasciei lata. Se secționează de asemenea tendonul director al dreptului anterior și se leagă ramurile ascendente și externe ale arterei circumflexe cînd ele trec sub mușchiul drept. Se identifică apoi tendonul psoasului, se separă de capsula șoldului și se reclină intern. Se deschide capsula articulară longitudinal și se secționează transversal la 1,5 cm de rebordul cotiloidian. Se reclină mușchiul vast extern înainte și septul intermuscular extern. Pentru calea de acces pe diafiză, se disecă fibrele tendinoase posterioare ale vastului extern de pe marele trohanter. Pentru a aborda fracturile de col femural, nu este necesar să se secționeze tendonul direct al dreptului anterior, însă pentru procedeele plastice aceasta va furniza un abord foarte bun.

4. *Tehnica Watson-Jones,* Incizia începe la 25 mm sub și în afara spinei iliace anterosuperioare și se încurbează în jos și înapoi pe fața externă a marelui trohanter și în continuare de la diafaza femurală pînă la 5 cm sub baza trohanterului mare. Se reperează interstițiul dintre marele fesier și tensorul fasciei lata, ceea ce este adesea dificil. Brackett a remarcat că interstițiul poate fi reperat mai ușor începînd clivajul la jumătatea distanței între spina iliacă anterosuperioară și marele trohanter, înainte ca tensorul fasciei lata să se unească cu inserția sa aponevrotică (fig. 378).

Grosimea și direcția fibrelor mijlociului fesier ajută să le distingem de structura mai fină a mușchiului tensor al fasciei lata. Disecția va merge în sus pentru a aborda ramura inferioară a nervului fesier superior care inervează mușchiul tensor al fasciei lata. Se incizează capsula articulară longitudinal pe fața antero-superioară a colului femural. La partea inferioară a inciziei, originea vastului extern poate să fie reclinată în jos, sau îndepărtată longitudinal pentru a aborda baza trohanterului și partea superioară a diafizei femurale.

Pentru a avea un cîmp operator mai mare se detașează fibrele anterioare ale tendonului mijlociului fesier, de pe marele trohanter în sus și după osteotomia la bază a marelui trohanter, partea anterosuperioară se reclină în sus împreună cu inserția mijlociului fesier. În acest fel se menajază inserția mijlociului fesier de maniera de a putea fi reînserat după terminarea operației.

Fezé, Elberg și Rigot (1979) au folosit o incizie derivată din cea a lui Watson-Jones, fiind centrată pe unghiul posterosuperior al marelui trohanter. Bolnavul este în decubit dorsal, cu rotula la zenit. Incizia se compune din două ramuri;

– una lungă de 10 cm se dirijează spre creasta iliacă la 2 cm înapoia spinei iliace anterosuperioare;

– alta de 15 cm se dirijează în jos și înainte, depășind calea externă clasică.

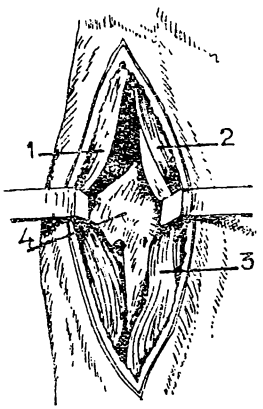

Fig 380. Calea de acces anteroexternă pe articulația șoldului

1 – tensorul fasciei lata; 2 – mușchiul croitor; 3 – dreptul anterior; 4 – colul femural

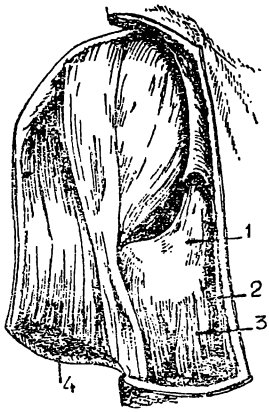

Fig. 381. Calea de acces anterioară lărgită cu dublă debridare (după Mathieu–Wilmoth)

1 – colul femural; 2 – dreptul anterior; 3 – vastul extern; 4 – tensorul fasciei lata

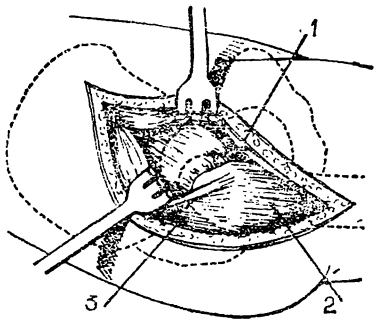

Fig. 382. Calea de acces externă a lui Watson-Jones

1 – tendonul fasciei lata; 2 – vastul extern; 3 – fesierul mijlociu

@RedAbaris 2013

Fascia lata va fi incizată după același linie; o scurtă incizie pe segmentul său inferior, permite secționarea sa cu o foarfecă curbă pe toată întinderea.

Spațiul dintre micul fesier și vastul extern (cheia regiunii), umplut cu țesut gras paucivascular, trebuie să fie degajat cu atenție în contact cu mușchii. În acest fel, se evidențiază bine inserția capsulară a vastului extern.

Incizia capsulară se face exact în axul colului, la partea mijlocie a fețel sale anterioare. Bisturiul este condus de la marginea condiliană până la linia intertrohanteriană anterioară. În continuare, cu bisturiul electric se prelungește incizia capsulei, înconjurînd masivul trohanterian începînd cu fața anterioară, cea externă și în fine cea posterioară pînă la tendonul marelui fesier. Lamboul inferior al capsulei și vastul extern sînt degajați împreună pînă la linia intertrohanteriană anterioară și marginea inferioară a colului femural. Se degajă în același fel lamboul capsular superior, pînă la baza colului. În acest fel, abordul capsular respectă vascularizația și conexiunile sale, permițînd o bună reparare și soliditate.

D. Cale de abord posteroexternă

Gibson este autorul ce a redescoperit, în America, calea descrisă primitiv de Kocher și Langenbeck. Modificarea care el i-a adus-o, a permis o mai bună vizualitate, fapt pentru care s-a generalizat. Întrucît atît dezinserția mușchilor fesieri de pe aripa iliacă cît și secțiunea bandeletei iliotibiale nu sînt necesare, recuperarea după intervenție este rapidă.

1. *Tehnica Gibson.* Se folosesc suporturi „pentru șold" sau saci de nisip corect plasați înainte și înapoi, la baza toracelui și în treimea superioară a coapsei, pentru a menține bolnavul în decubit lateral în timpul intervenției. Segmentul superior al inciziei începe într-un punct situat la 5–7 cm înaintea spinei iliace posterosuperioare și chiar puțin sub creasta iliacă, privind marginea anterioară a marelui fesier. Merge în jos pînă la marginea anterioară a marelui trohanter, apoi mai jos de-a lungul femurului pe 15–18 cm (fig. 383–386).

Printr-o disecție bună se îndepărtează lambourile cutanate împreună cu țesutul subcutanat de aponevroza superficială, de fiecare parte a inciziei. Apoi, se secționează bandeleta iliotibială în direcția fibrelor sale, începînd de la extremitatea inferioară a plăgii și urcînd pînă la mareie trohanter. Se impune coapsei o poziție în abducție și introducînd degetul înmănușat în extremitatea superioară a inciziei în bandeletă, se reperează, prin palpare, șanțul marginii anterioare a marelui fesier și se mărește incizia în sus de-a lungul acestui șanț. În continuare, se așează coapsa în adducție, se îndepărtează masele musculare anterioare și posterioare și se pune în evidență marele trohanter și mușchii ce se inseră pe el.

Prin disecție, se separă marginea posterioară a fesierului mijlociu de piramidal. Se secționează mijlociul și micul fesier la nivelul inserțiilor lor, lăsîndu-se un tendon suficient pe marele inserat pe trohanter pentru a permite o sutură ușoară în timpul închiderii plăgii. Se îndepărtează acești mușchi (inervați de nervul fesier superior) înainte. Fețele anterioare și posterioare ale capsulei articulare sînt vizibile. Se incizează capsula în sus în axul colului femural, de la cotil la linia intertrohanteriană. În continuare, se incizează capsula atît cît vrem de-a lungul interliniei articulare înainte și de-a lungul liniei intertrohanteriene în afară. Capul femural poate fi luxat, flectînd șoldul și genunchiul și punînd coapsa în abducție și rotație externă.

O expunere suficientă a coapsei poate să fie adesea obținută prin secționarea mai puțin întinsă a mușchilor ce se inseră pe trohanter. Întinderea secțiunei depinde de tipul intervenției, de necesitatea abordului, de suplețea părților nai și de absența sau prezența contracturii periarticulare.

Cînd este necesară o expunere mai largă a articulației, în special a cotilului, este indicată o secțiune mai întinsă a mușchilor. Gibson consideră că este bine să se reinsere mușchii la marele trohanter prin puncte separate, însă Campbell preferă să se respecte inserțiile musculare detașînd trohanterul cu un osteotom și refăcîndu-l prin 2 cerclaje cu sîrmă. Cerclajele sînt trecute la nivelul mușchilor deasupra trohanterului și printr-un orificiu forat în diafiza femurală la 3 cm sub nivelul de osteotomie.

E. Căi de acces postericare.

1. *Tehnica Osborne.* Incizia începe la 4 cm sub și în afara spinei iliace posterosuperioare și se continuă în afară și în jos, paralelă cu fibrele marelui fesier, pînă la unghiul posterosuperior al marelui trohanter, apoi în jos, de-a lungul marginii posterioare a trohanterului, pe 5 cm. Se disociază fibrele marelui fesier paralel cu incizia. Partea superioară a fibrelor marelui fesier este vascularizată de artera fesieră superioară, pe cînd cea inferioară de artera fesieră inferioară. Se secționează inserția marelui fesier de pe fascia lata pe o întindere de 5 cm, corespunzînd segmentului longitudinal al

@RedAbaris 2013

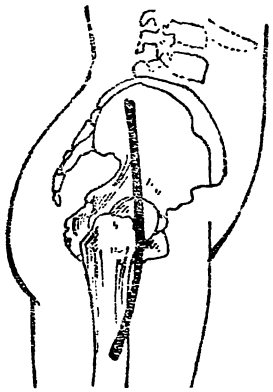

Fig. 383. Calea de acces posteroexternă a lui Gibson pe articulația șoldului

Traseul inciziei cutanate

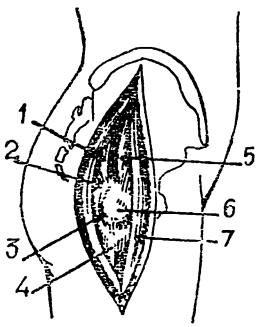

Fig. 384. Calea de acces posteroexternă a lui Gibson pe articulația șoldului

Expunerea articulației; 1 — marele fesier; 2 — mușchii pelvitrohanterieni; 3 — patratul femural; 4 — vastul extern; 5 — mijlociul fesier; 6 — marele trohanter; 7 — aponevroza

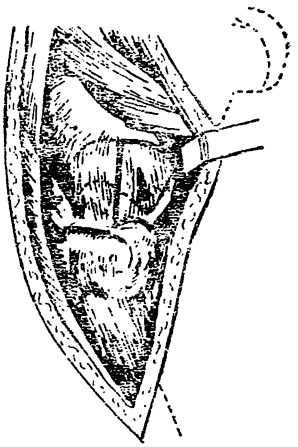

Fig. 385. Calea de acces posteroexternă a lui Gibson pe articulația șoldului

Sectionarea mijlociului și micului fesier în apropiere de inserția lor pe marele trohanter și îndepărtarea acestora

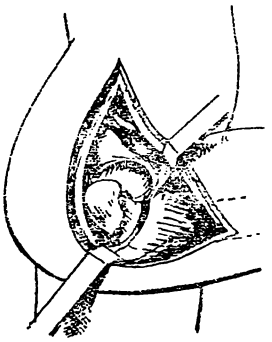

Fig. 386. Calea de acces posteroexternă a lui Gibson pe articulația șoldului

Luxarea capului femural, prin flexia coapsei, abducția și rotația externă

inciziei. Se pune coapsa în rotația internă, se dezinseră tendoanele piramidalului și gemenilor aproape de inserția lor pe trohanter și se îndepărtează mușchii medial. Gemenii protejează nervul sciatic. Capsula articulară este acum vizibilă și poate să fie incizată longitudinal pentru a aborda fața posterioară a colului femural și marginea posterioară a cotilului. Se obține o mai bună vizibilitate prin îndepărtarea mijlociului fesier în sus și patratului femural în jos.

2. *Tehnica Moore.* Această cale de abord a fost denumită în S.U.A. „calea de acces sudistă". Se plasează bolnavul pe partea sănătoasă. Incizia începe aproximativ la 10 cm dedesubtul spinei iliace posterosuperioare și coboară în jos și în afară, paralel la fibrele marelui fesier pînă la marginea posterioară a marelui trohanter. Incizia se continuă încă în jos cu 10–12,5 cm, paralel cu diafiza femurală. Se abordează și se secționează aponevroza profundă, fiind paralelă cu incizia cutanată. Prin disecție, se separă fibrele marelui fesier, avînd grijă să nu lezăm vasele fesiere superioare la partea superioară a inciziei. Se îndepărtează fibrele superioare ale marelui fesier în sus și se abordează marele trohanter. Se reclină fibrele inferioare în jos și se secționează parțial inserțiile lor pe linia aspră la partea inferioară a inciziei. Se abordează nervul sciatic și se îndepărtează cu grijă; se secționează o mică ramură din plexul sacrat destinată patratului femural și gemenului inferior care conține fibre senzitive pentru capsula articulară. Se abordează apoi și se secționează gemenii și obturatorul intern și, dacă este necesar, tendonul pira-

@RedAbaris 2013

mijlocului, la inserția lor pe femur și se îndepărtează înăuntru. Partea posterioară a capsulei articulare este acum bine expusă; se incizează de jos în sus de-a lungul axului colului femural pînă la marginea cotilului. Se separă porțiunea inferioară a capsulei de femur; se flectează coapsa și genunchiul la 90°, se aduce coapsa în rotație internă și se luxează capul femural înapoi.

Henry dă o descriere completă a anatomiei chirurgicale și a detaliilor căii de abord Moore modificată de Guleke-Stookey, Abott și colaboratorii au descris, de asemenea, în detaliu, această cale.

Căile de acces posterioare sînt excelente pentru tratamentul fracturilor și luxațiilor de șold, adesea pentru a aborda o tumoră a feței posterioare a colului femural.

Căi de acces pe trohanter

Indicații operatorii:

– tratamentul chirurgical al unui focar de osteită;

– folosirea feței externe a trohanterului pentru a introduce placă, șurub, broșe sau, excepțional, un cui metalic (Smith-Petersen), într-o fractură a colului femural sau un grefon osos asociat, în caz de pseudartroză;

– realizarea impactării cu artrotomie concomitentă;

– obținerea artrodezei șoldului, cu diferite indicații;

– secționarea tractului iliotibial (Dominici) în caz de șold în resont sau pentru recoltarea de material aponevrotic autoplastic.

Căi de acces. Se pot folosi următoarele incizii:

a. Incizia verticală *(Ombrédanne-Kappis)* ce coboară de la creasta iliacă la vîrful trohanterului, este cea mai practicabilă.

b. Incizia arcuată *(Lange)* de la spina iliacă la vîrful trohanterului, continuată apoi de-a lungul axului diafizei femurale.

Se secționează pielea, țesutul subcutanat, fascia lata, căzînd, după secțiunea tractului iliotibial, pe fața externă a trohanterului. Se străbate interstițiul dintre tensorul fasciei lata, ventral și fesierii, mediu și minim, dorsal. După ligatura ramurilor vasculare, se descoperă fața anterioară a articulației șoldului, înlesnind operațiile practicabile după artrotomie (introducerea materialului de osteosinteză și, uneori, a grefonului, în tratamentul fracturilor sau pseudartrozelor colului femural), mai bine vizibilă după deschiderea articulației.

Dezarticulații

I. **Dezarticulația șoldului, tehnica operatorie după procedeul Farabeuf.** Incizia pielii în rachetă, urmată de secționarea țesutului celular subcutanat și a fasciei superficiale.

Se descoperă vasele femurale pe care se aplică cîte două ligaturi și apoi se secționează. Artera femurală se leagă deasupra locului de emergență a arterei femorale profunde.

Se incizează strat după strat grupul muscular anterior și se ligaturează concomitent vasele musculare.

Se eliberează de părțile moi fața anterioară a extremității proximale a femurului și se incizează în lungul colului femural peretele anterior al capsulei articulare coxofemorale.

Se rotează coapsa înăuntru și se secționează tendoanele mușchilor care se inseră pe marele trohanter.

Se continuă secționarea capsulei articulare și a tendoanelor restante. Se luxează capul și se secționează ligamentul rotund.

Fața posterioară a femurului se eliberează de țesuturile moi și se secționează dinainte-înapoi, cu un cuțit de amputație, mușchii feței posterioare a coapsei, pe marginea inciziei cutanate.

Se pun ligaturi pe vase; nervii se secționează mai distal.

Se aplică puncte de sutură pe mușchi, fascie și piele; drenaj aspirativ.

II **Dezarticulația interilioabdominală.** Operația constă, în esență, din îndepărtarea extremității inferioare în totalitate, odată cu jumătatea corespunzătoare a pelvisului.

Este indicată în tumorile maligne ale treimii superioare a femurului sau ale osaturii pelvisului

@RedAbaris 2013

Tehnica operatorie după procedeul lui E. G. Saliscev. Incizia pielii, țesutului celular subcutanat și a fasciei superficiale este începută pe marginea inferioară a coastei a XI-a, trece prin spina iliacă anterosuperioară, se continuă paralel cu arcada femurală la 1 cm deasupra ei, pînă la spina pubisului.

Se secționează strat cu strat, mușchii subiacenți și fascia transversală, pînă la țesutul celular preperitoneal.

Se decolează peritoneul, se descoperă artera iliacă primitivă și vena omonimă. Se leagă vasele și se secționează între două ligaturi.

Se continuă incizia pieii care este dusă de la spina pubisului, pe pliul inghinogenital, pînă la tuberozitatea ischiatică, apoi pe pliul fesier către trohanterul mare, continuată peste mijlocul crestei iliace și reunită cu porțiunea inițială a inciziei.

Se secționează strat cu strat mușchii subjacenți pătrunzînd pînă la os.

Cu un ferestrău Gigli se secționează ramura orizontală și cea descendentă a pubelui.

Se reclină capetele externe ale oaselor secționate, se decolează peritoneul și apoi, succesiv, se ligaturează vasele obturatorii, se secționează mușchiul psoas iliac și nervul femural.

În dreptul peretelui extern al pelvisului se aplică pe dinăuntru, ligaturi pe vase și se secționează ligamentele sacrosciatic și sacrospinos.

Cu un ferestrău Gigli se secționează osul iliac eliberîndu-l în prealabil de părțile moi. La nevoie, se poate dezarticula osul din articulația sacroiliacă.

După îndepărtarea membrului inferior și a osului iliac se face hemostaza și se sutureză capetele lamboului fesier la mușchii peretelui abdominal.

Se aplică fire la piele, drenaj aspirativ dublu.

REGIUNEA COAPSEI *(regio femoris)*

La nivelul coapsei se diferențiază regiunea femurală anterioară *(regio femoris anterior)* și regiunea femurală posterioară *(regio femoris posterior)*. În cadrul regiunii femurale anterioare este inclus spațiul subinghinal, triunghiul lui Scarpa *(trigonum femorale)* și canalul subpubian (obturator). S-a făcut această diferențiere întrucît, din punct de vedere ortopedicochirurgical, treimea superioară a regiunii femurale reprezintă sediul căilor de acces frecvent folosite în practica curentă (fig. 387).

Regiunea femurală anterioară (regio femoris anterior)

Este delimitată cranial de pliul inghinal (ligamentul inghinal), ce corespunde ligamentului lui Poupart, distal de o linie transversală care trece la două laturi de deget (2–3 cm) deasupra rotulei, lateral de linia care unește spina iliacă anterosuperioară cu condilul extern al femurului și medial de linia care unește simfiza pubiană cu condilul intern al femurului.

În această regiune, din punct de vedere practic, se descriu următoarele subregiuni: triunghiul lui Scarpa, spațiul subinghinal sau canalul femural *(trigonum femorale)*, canalul obturator sau subpubian și canalul femuropopliteu – canalul lui Hunter sau canalul adductorilor – Tillaux *(canalis adductorius)*.

În profunzime se întind, în 1/3 proximală, pînă la articulația șoldului și în cele 2/3 distale, pînă la osul femural (pe linia mediană), și cele două septuri intermusculare (lateral și medial) care o despart de regiunea posterioară a coapsei.

Pielea este subțire, mobilă, cu peri scurți, mai groasă lateral, aderentă la nivelul ligamentului inghinal.

@RedAbaris 2013

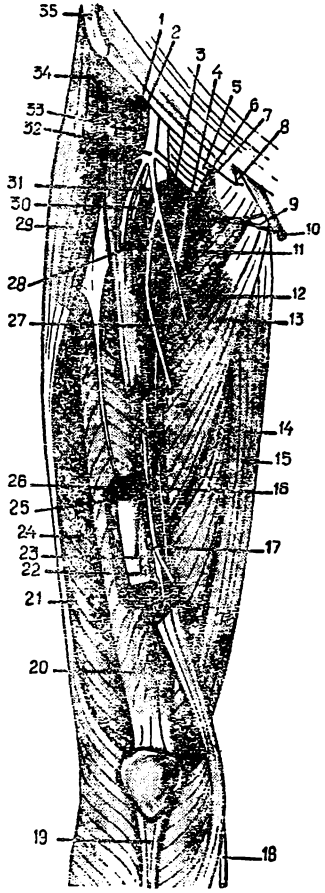

Fig. 387. Triunghiul femural (Scarpa) și canalul vastoadductor

1 — m. iliac; 2 — m. psoas; 3 — a. femorală; 4 — v. femorală; 5 — teaca femorală conjunctivă; 6 — canalul femoral; 7 — lig. inghinal; 8 — tuberculul pubian; 9 — a. pudendă externă; 10 — funiculul spermatic; 11 — m. pectineu; 12 — n. cutanat femoral medial; 13 — mm. adductor longus; 14 — m. adductor mare; 15 — m. gracilis; 16 — a. femorală; 17 — n. safen; 19 — lig. patelar; 20 — m. rectus femoris; 21 — tractul ileotibial; 22 — femurul; 23 — m. vast medial 24 — m. vast lateral; 25 — m. vast intermediar; 26 — ram. nervos pentru vastul medial; 27 — n. cutanat intermediar al coapsei; 28 — a. circumflexă femorală medială; 29 — m. tensor al fasciei late; 30 — a. femorală profundă; 31 — a. circumflexă femorală medială; 32 — n. femoral; 33 — m. sartorius; 34 — n. cutanat lateral al coapsei; 35 — spina iliacă antero superioară

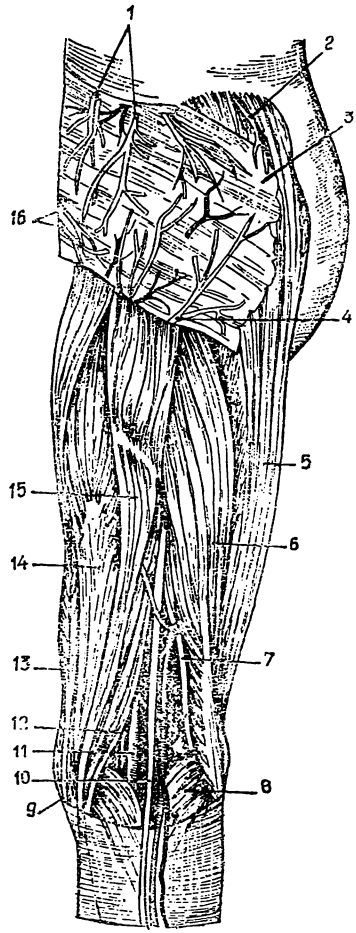

Fig. 388. Inervația și irigația superficială a regiunii fesiere, mușchi posteriori ai coapsei, regiunea poplitee

1 — nn. clunium superiori; 2 — ramuri perforante laterale ale nn. iliohipogastrici; 3 — m. gluteul mare; 4 — nn. clunium inferiori; 5 — tractul iliotibial (Fioru Eugen); 6 — m. biceps femural; 7 — n. peronier comun (fibular); 8 — m. gastrocnemian lateral; 9 — m. gastrocnemian medial; 10 — n. tibial; 11 — v. poplitee; 12 — a. poplitee; 13 — m. drept intern; 14 — m. semimembranos; 15 — m. semitendinos; 16 — n. clunium medii

Subcutanat se află, în 1/3 superioară, o masă adipoasă bine dezvoltată, care este despărțită de aponevroza femurală superficială sau fascia lui Scarpa în două straturi. Fascia se întinde cranial pînă la fosa ovală. În grosimea celui de al doilea strat se află trunchiurile nervilor și vaselor superficiale și ganglionii limfatici.

@RedAbaris 2013

În această regiune, din artera femurală iau naștere: artera rușinoasă externă, adesea dublă *(a. pudendae externae)*, ce vascularizează scrotul la bărbați și labiile mari la femei; artera epigastrică superficială *(a. epigastrica superficialis)* sau subcutanată abdominală, uneori dublă, merge către ombilic și artera circumflexă iliacă superficială *(a. circumflexa iliaca superficialis)*, ce se îndreaptă spre spina iliacă anterosuperioară.

Arterele enumerate, care iau naștere în regiunea fosei ovale sînt însoțite de vene omonime, adesea în număr de două pentru fiecare. Ele se varsă, de obicei, în vena femurală sau în vena safenă mare. Aceasta din urmă, unică, sau dublă, trece pe fața anterointernă a coapsei, în grosimea țesutului celular, între cele două foițe ale fasciei superficiale.

După Lanz–Wachmuth, la nivelul fosei ovale *(hiatus saphenus)* se distinge o „stea venoasă" alcătuită din vena safenă internă *(v. saphena magna)*, vena safenă accesorie externă *(v. saphena accesoria lateralis)*, vena circumflexă iliacă superficială *(v. circumflexa iliaca superficialis)*, vena epigastrică superficială *(v. epigastrica superficialis)* și una sau mai multe vene rușinoase externe *(vv. pudendae externae)*, toate vărsîndu-se în vena femurală *(v. femoralis)*.

În jumătatea inferioară arterele superficiale provin din ramurile musculare ale arterei femurale.

Tegumentele regiunii, situate sub ligamentul inghinal, sînt inervate de ramurile nervului lomboinghinal (din plexul lombar). Uneori participă ramuri ale nervului iliohipogastric și ale nervului ilioinghinal (mare și micul abdominogenital). Fața externă este inervată de ramurile nervului femurocutanat extern, care pătrunde în țesutul celular subcutanat, la nivelul spinei iliace anterosuperioare, la circa 1,5 cm mai jos și înaintea acesteia. Nervii cutanați anteriori *(rami cutanei anterioares)* sînt ramurile perforante ale nervului femural și pătrund de-a lungul unei linii care corespunde cu direcția mușchiului croitor. Ramurile nervului obturator se distribue pe fața internă a coapsei (fig. 388).

Ganglionii limfatici *(nodi limphatici ingulnales superficiales)* sînt situați anterior de fascia cribriformă *(fascia cribrosa)*. Primul grup, constituit de ganglionii limfatici inghinali (grupul superior), este paralel cu ligamentul inghinal și primește limfa venind de la porțiunea inferioară a peretelui abdominal anterior, organele genitale, perineu și regiunile fesieră și lombară; al doilea grup, reprezentat de gongilonii limfatici subinghinali (grupul inferior) este dispus pe traiectul arterei femurale (paralel cu vena safenă internă) și primește limfa venită de la membrele inferioare.

Fascia proprie a coapsei, cunoscută sub numele de *fascia lata*, are consistența unei aponevroze, fiind formată dintr-un număr mare de fibre tendinoase, cu excepția zonei din dreptul fosei ovale, unde prezintă o structură poroasă și reticulară, ce poartă denumirea de fascia cribriformă *(fascia cribrosa)*. Fascia cuprinde de jur împrejur toată musculatura coapsei, fixîndu-se pe proeminențele osoase. În porțiunea sa superoexternă, fascia lata se contopește cu ligamentul inghinal. În jos ea se continuă cu fascia gambei. Din fascia lata, pe fețele laterale, se despart septul intermuscular lateral, care se inseră pe buza externă a liniei aspre a femurului și septul intermuscular medial, care se inseră pe buza internă a liniei aspre. Primul sept desparte flexorii coapsei de extensori, iar cel de al doilea, extensorii de adductori. Adductorii sînt despărțiți de flexori prin septul intermuscular posterior ce va fi descris la regiunea femurală posterioară.

@RedAbaris 2013

In felul acesta, în regiunea femurală anterioară se formează două loji musculare: anterioară – loja extensorilor şi anterointernă – loja adductorilor.

În plus, între foiţele fasciei late se diferenţiază muşchiul tensor, în afară şi muşchiul croitor, interior.

În regiunea triunghiului lui Scarpa, fascia lată se dedublează în două foiţe, formîndu-se două grupuri musculare: superficial şi profund. Grupul superficial este constituit din muşchiul tensor al fasciei late şi muşchiul croitor, iar cel profund din muşchii extensori (cvadriceps femural şi psoas iliac) şi adductori (pectineu, adductor mijlociu, drept intern, adductor mic şi adductor mare).

Muşchii extensori sînt vascularizaţi de ramurile arterei femurale şi inervaţi de nervul femural; adductorii, de artera obturatorie şi artera femurală şi inervaţi de nervul obturator. Muşchiul pectineu mai primeşte ramuri şi de la nervul femural, uneori numai de la acesta. Muşchiul adductor primeşte o ramură din nervul sciatic.

Triunghiul lui Scarpa *(trigonum femorale)* este limitat, cranial, de ligamentul inghinal, lateral, de marginea internă a muşchiului croitor şi medial, de marginea externă a muşchiului adductor mijlociu. Planşeul triunghiului este constituit de muşchii psoas-iliac şi pectineu, care face parte din stratul profund. Între aceşti muşchi se formează o adîncitură triunghiulară, numită gropiţa iliopectinee, al cărei vîrf corespunde micului trohanter. Înălţimea trigonului este de aproximativ 15 cm, în interiorul său fiind dispuse vasele femurale, nervul femural şi canalul femural.

La nivelul marginii interne a muşchiului croitor, fascia lata se dedublează în două foiţe: una profundă, ce se află dispusă înapoia vaselor femurale, acoperă muşchii psoas-iliac şi pectineu şi trece spre grupul muşchilor adductori şi alta superficială, ce trece de la marginea internă a muşchiului croitor şi din dreptul marginei externe a arterei femurale, pe dinaintea vaselor femurale.

Fosa ovală reprezintă o incizură falciformă sau ligamentul falciform Allan Borns *(margo falciformis)*, cu un corn superior *(cornus superius)* şi un corn inferior *(cornus inferius)*. Cel superior se fixează la ligamentul inghinal deasupra vaselor femurale sau trece pe dinaintea lor şi se uneşte cu foiţa profundă, deasupra muşchiului pectineu. Cel inferior se află înaintea vaselor şi se uneşte cu foiţa profundă la nivelul muşchiului pectineu. Fosa ovală este acoperită cu o membrană subţire cunoscută sub numele de fascia cribiformă externă. Prin numeroasele orificii ale acestei fascii ciuruite trec arterele, venele şi vasele limfatice superficiale.

În regiunea triunghiului lui Scarpa, între foiţa superficială şi cea profundă a fasciei late, se formează un spaţiu prin care trec vasele femurale. Ligamentul (bandeleta) iliopectineu desparte spaţiul de sub ligamentul inghinal, în două orificii: unul extern – muscular (lacuna musculară) şi altul intern – vascular (lacuna vasculară).

Lacuna musculară este delimitată, anterior, de ligamentul inghinal, posterior şi extern, de osul iliac şi intern, de ligamentul (bandeletă) iliopectineu, permiţînd trecerea spre coapsă, înapoia foiţei profunde a fasciei late, a muşchiului psoas-iliac şi a nervului femural.

Lacuna vasculară (sau inelul femural) este delimitată, înafară, de ligamentul (bandeletă) iliopectineu, înăuntru de ligamentul lacunar (a lui Gimbernat), anterior, de ligamentul inghinal şi posterior, de ligamentul lui Cooper, reprezentat de fibre conjunctive, intim aderente de periost,

@RedAbaris 2013

dispuse de-a lungul crestei pectineale a pubisului, de la ligamentul lacunar la ligamentul iliopectineu.

Prin lacuna vasculară trec, spre coapsă, înapoia foiței superficiale a fasciei late, fiind înconjurate de o teacă conjunctivă proprie, arterele femurale și intră în pelvis vena femurală (intern față de artere) și vase limfatice.

Porțiunea internă a lacunei vasculare conține un ganglion limfatic.

La nivelul triunghiului lui Scarpa, traiectul arterei femurale corespunde liniei care unește mijlocul ligamentului inghinal cu vîrful triunghiului.

In această porțiune, din artera femurală iau naștere, alături de arterele superficiale, descrise mai sus și artera femurală profundă *(a. profundus femoris)*, ce pornește de pe peretele extern al trunchiului principal, la o distanță de 3–5 cm distal de arcade femurală. In 58% din cazuri, din ea se desprind două ramuri: artera circumflexă femurală internă *(a circumflexa femoris medialis)* și artera circumflexă femurală externă *(a. circumflexa femoris lateralis)*, ce dă o ramură ascendentă, artera anterioară a colului femural *(ramus ascendens)* și o ramură descendentă *(ramus descendens)*, la cvadriceps. Artera femurală profundă se termină prin trei ramuri perforante *(aa. perforantes)* pentru adductori și mușchii posteriori ai coapsei.

Vena femurală este un vas cu pereți subțiri, situat în porțiunea superioară a triunghiului lui Scarpa, intern față de arteră. Spre vîrful trigonului, vena trece înapoia arterei femurale. De obicei vena este unică; uneori se pot observa două vene. In triunghiul lui Scarpa, vena femurală primește venele care însoțesc arterele superficiale și vena safena mare, care trec prin lama ciuruită în regiunea fosei ovale. Valvulele venei famurale sînt situate deasupra locului de vărsare a venei safene, iar ale safenei, chiar în dreptul locului de vărsare. Alături de venă, în țesutul celular, trec vasele limfatice profunde, care colectează limfa de la straturile profunde ale membrelor pelvine. Intern față de arteră se află situați ganglionii inghinali profunzi, dintre care, cel mai voluminos, ganglionul lui Rosenmüller sau al lui Cloquet, trimite limfa în ganglionii pelvini.

Nervul femural ia naștere din rădăcinile anterioare ale plexului lombar (L_1–L_4) și ajunge la coapsă prin lacuna musculară, mergînd pe fața anterioară a mușchiului psoas-iliac. In regiunea triunghiului lui Scarpa, nervul se găsește în afara arterei femurale și este despărțit de aceasta prin foița profundă a fasciei late. Imediat sub ligamentul inghinal din nerv se desfac o serie de ramuri musculare și cutanate. Ramura sa cea mai lungă este nervul safen intern *(n. saphenus)*.

Canalul femural are o lungime care variază între 1 și 2–3 cm, fiind delimitat, anterior, de foița superficială a fasciei lata, posterior, de foița profundă a fasciei, ce acoperă mușchiul pectineu și lateral de vena femurală (teaca vaselor femurale). Prezintă un orificiu extern (inelul extern femural), constituit de fosa ovală, prin care o hernie femurală poate ajunge sub pielea coapsei și un orificiu intern (inelul femural profund), care este delimitat: anterior, de ligamentul inghinal, posterior, de ligamentul lui Cooper, medial, de ligamentul lui Gimbernat și lateral, de vena femurală cu teaca aponevrotică care o acoperă. Orificiul intern al canalului femural este, de obicei, umplut cu țesut celular lax și conține ganglionul limfatic.

La nivelul orificiului intern, peritoneul formează o mică adîncitură care poartă numele de fovea femurală. La rîndul său, fascia transversală

@RedAbaris 2013

formează un sept subțire – septul femural al lui Cloquet sau fascia cribriformă internă, prevăzută cu numeroase orificii prin care trec vasele care merg de la ganglionii limfatici profunzi ai triunghiului lui Scarpa spre ganglionii limfatici din pelvis.

În herniile femurale, în canal se găsește sacul herniar și conținutul său (epiploon, anse de intestin).

Herniile femurale apar la nivelul coapsei, sub ligamentul inghinal, pe cînd herniile inghinale apar deasupra ligamentului.

Herniile femurale sînt mai frecvente la femeie datorită accentuării diametrelor transversale pelviene și atoniei peretelui abdominal în urma sarcinilor repetate. Uneori, ele se pot confunda cu dilatarea varicoasă a venei safene interne la locul de vărsare în vena femurală. Ca urmare a vecinității cu artera femurală, dilatarea varicoasă poate fi pulsatilă, dispare în poziția de decubit dorsal și reapare în poziția de ortostatism.

În cazul herniilor femurale strangulate, cînd este necesar să se secționeze inelul intern de strangulare, trebuie să se aibă în vedere faptul că, extern, trece vena femurală, anterior, ligamentul inghinal și artera epigastrică inferioară situată înapoia lui. De aceea, se poate secționa numai partea internă a inelului – ligamentul lacunar al lui Gimbernat –, avîndu-se în vedere faptul că artera obturatorie, care pleacă de obicei din artera hipogastrică, în 28,5% din cazuri ia naștere din artera epigastrică inferioară. În asemenea situații, inelul intern al canalului femural este înconjurat de următoarele vase: vena femurală în afară, artera epigastrică înainte și artera obturatorie, înăuntru.

Aceste raporturi vasculare au căpătat denumirea de „coroana morții", deoarece, în perioada preantiseptică, atunci cînd secționarea inelului de strangulare se făcea cu ajutorul unui instrument special numit herniotom, se înregistrau deseori decese în urma hemoragiilor.

Canalul obturator are o lungime de 2 cm și o direcție oblică, asemănătoare cu cea a canalului inghinal.

Prezintă două orificii, intern și extern.

Orificiul intern este situat în partea superoexternă a membranei obturatorii, fiind alcătuit de fibre circulare. La formarea orificiului participă și fascia obturatoare.

Orificiul extern este situat în porțiunea superioară a membranei obturatorii, sub mușchiul pectineu.

Pentru evidențierea lui este necesar ca mușchiul pectineu să fie secționat și tras lateral. Numai după aceea se poate palpa cu degetul orificiul și devin vizibile vasele și nervii care ies prin mușchiul obturator extern.

Nervul obturator (din plexul lombar) se divide, în dreptul orificiului extern al canalului, în ramura anterioară și cea posterioară. Artera obturatorie este ramură a arterei hipogastice (în 28,5% din cazuri ia naștere din artera epigastrică inferioară) și este însoțită de vena obturatorie. În canalul obturator artera se divide în ramurile anterioară și posterioară.

Elementele vasculonervoase, în canal, se prezintă astfel: în partea superioară, nervul obturator, apoi artera obturatorie și jos, vena obturatorie. În herniile obturatorii, sacul herniar și conținutul lui se dispune în canal.

Canalul femuropopliteu sau canalul adductorilor (canalul lui Hunter) se află în porțiunea mijlocie a coapsei, între mușchiul adductor mijlociu în afară și porțiunea inițială a mușchiului vast intern, înăuntru. El reprezintă continuarea fosei iliopectinee.

@RedAbaris 2013

Foița dintre vast și adductor formează, împreună cu mușchii menționați, acest canal prismatic fibromuscular, ai cărui pereți sînt constituiți: anterior, de foița dintre vast și adductor, extern, de mușchiul vast intern iar înăuntru, de mușchiul adductor mare. Peretele anterior al canalului este acoperit de mușchiul croitor.

Canalul femuropopliteu are trei orificii: superior, prin care pachetul vasculonervos pătrunde în canal; inferior (hiatusul sau inelul adductorilor), prin care vasele femurale pătrund pe fața posterioară a coapsei și anterior, pe unde ies nervul safen intern *(n. saphen)* și artera superioară a articulației genunchiului *(a. genus descendens)*.

Lungimea canalului femuropopliteu este de aproximativ 5–6 cm, porțiunea lui centrală fiind situată la 12–15 cm deasupra tuberculului adductorilor.

Descoperirea arterei femurale și a nervilor femurali la nivelul coapsei

Bolnavul se află în decubit dorsal, cu membrul inferior respectiv în extensie și rotație externă.

Repere anatomice: spina iliacă anterosuperioară, spina pubelui, arcada femurală și marginea posteroexternă a condilului intern.

Linia de proiecție a arterei: începe la jumătatea arcadei femurale și se termină la tuberculul adductorilor, de pe condilul intern al femurului.

Artera se poate descoperi fie pe toată lungimea sa (în mod excepțional), fie într-una din porțiunile sale (fig. 389).

1. **Descoperirea arterei femurale sub arcada inghinală.** Incizia, lungă de 8—10 cm, se face pe linia de proiecție a arterei, extremitatea sa superioară depășind cu 1–1,5 cm ligamentul inghinal (reper important – Marcellin Duval).

Se secționează pielea, țesutul celular subcutanat și fascia superficială, idepărtîndu-se ganglionii limfatici. Se evidențiază fascia cribiformă, care se incizează pe o sondă canelată, în dreptul mijlocului arcadei femurale. Prin disecția atentă, se izolează artera și, cu ajutorul unui ac Deschamps, firul este introdus pe sub arteră, obligator dinspre vână și imediat sub ligamentul inghinal (deasupra emergenței arterei femurale profunde).

În anevrismele arteriale cu sediul înalt, pentru a se obține o cale largă de acces, Petrovski indica incizia în „T", cu secțiunea verticală a ligamentului inghinal, care se sutureză după terminarea intervenției.

Circulația colaterală se restabilește prin anastomozele între artera fesieră inferioară și artera circumflexă femurală externă, artera rușinoasă externă și cea rușinoasă internă, artera obturatorie și artera circumflexă femurală internă.

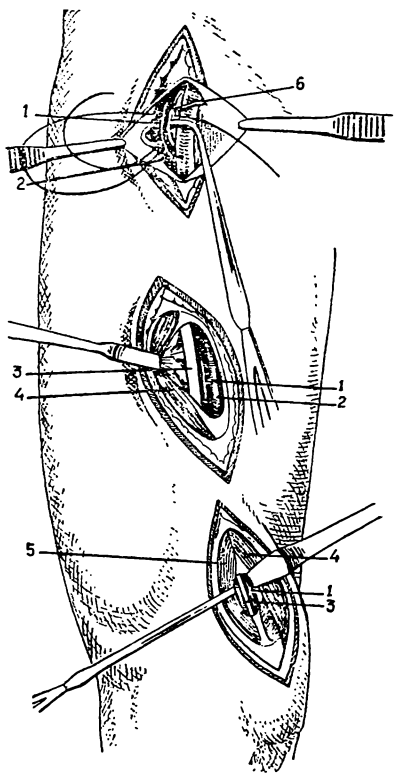

Fig. 389. Liniile de incizie și descoperire ale arterei femurale în cele trei segmente ale coapsei (după Bier–Braun–Kümmel)

1 – a. femurală; 2 – v. femurală; 3 – n. safen; 4 – m. sartorius (croitor); 5 – m. vast medial; 6 – m. psoas iliac

@RedAbaris 2013

2. **Descoperirea arterei femurale în triunghiul lui Scarpa.** Incizia, lungă de 8–9 cm, pe linia de proiecție, cu extremitatea sa superioară la circa 13–15 cm sub ligamentul inghinal.

Se secționează pielea, țesutul celular subcutanat și fascia superficială, fără a se leza vena safenă internă, care este îndepărtată medial.

Se incizează aponevroza superficială a mușchiului croitor, care este îndepărtată fie lateral (Lisfranc, Pirogov), fie medial (Roux). Descoperirea arterei se va face obligator prin teaca croitorului. Prin transparența peretelui posterior al tecii croitorului se observă vasele femurale. Se incizează aponevroza pe sonda canelată, se izolează artera și se introduce firul, cu ajutorul unui ac Deschamps, dinspre vena femurală, sub locul de emergență al arterei femurale profunde.

Circulația se restabilește prin artera femurală profundă.

3. **Descoperirea arterei femurale în canalul lui Hunter.** Incizia, de 8–10 cm, de-a lungul tendonului mușchiului adductor mare (care se palpează cu ușurință), se termină la 4 laturi de deget deasupra condilului femural intern. Mijlocul inciziei corespunde orificiului anterior al canalului Hunter, aflat la 13–16 cm deasupra condilului.

Se secționează pielea, țesutul celular subcutanat, fără a leza vena safenă internă.

Prin transparența aponevrozei superficiale se recunoaște mușchiul croitor, care se eliberează din teaca sa și este îndepărtat posterior.

Membrul inferior, în adducție, este flectat în articulația genunchiului și șoldului și rotat extern (poziția Guérin, Farabeuf), și se descoperă tendonul mușchiului adductor mare (tendonul celui de al treilea adductor). Prin teaca posterioară a croitorului se evidențiază foița aponevrotică dintre vast și adductor, cu orificiul anterior al canalului femuropopliteu, prin care ies nervul safen intern și artera genu suprema.

Prin acest orificiu, fără a leza elementele anatomice, se introduce sonda canelată și se incizează peretele aponevrotic, incizie ce se termină la 4 laturi de deget deasupra condilului femural intern.

Se izolează artera de nervul safen intern, de vena femurală situată posterior și de canalul venos prearterial (Tillaux) aflat anterior.

Circulația colaterală se restabilește prin ramurile arterei femurale profunde.

4. **Descoperirea arterei femurale profunde în vîrful triunghiului Scarpa.** În leziunile grave, deși excepționale, ale arterei femurale profunde, este indicată ligatura arterei.

Incizia, de 8–10 cm, cu mijlocul său în vîrful triunghiului lui Scarpa. Se descoperă artera femurală superficială, după tehnica indicată.

Pe marginea superioară a mușchiului adductor mijlociu se incizează cu atenție formațiuni aponevrotice și, în interstițiul dintre vast intern și croitor, pe de o parte și adductorul mare, pe de altă parte, se descoperă artera și vena femurală profundă.

5. **Descoperirea nervului femural.** Bolnavul, în decubit dorsal, cu membrul inferior în extensie, ușoară adducție și rotație externă.

Proiecția nervului pe tegumente: linia care unește mijlocul arcadei inghinale cu tuberculul adductorilor.

Incizia, lungă de 8–10 cm, cu extremitatea sa proximală la 2 cm deasupra ligamentului femural. Se secționează pielea, țesutul celular subcutanat și foița superficială a fasciei late în dreptul marginei mediale a mușchiului croitor. Nervul femural se află pe mușchiul psoas-iliac, medial și mai profund de croitor, acoperit de fascia omonimă. Bandeleta iliopectinee separă nervul de artera femurală, ultima rămînînd nedescoperită.

6. **Descoperirea nervului safen intern.** Incizia este identică cu cea practicată pentru descoperirea arterei femurale în canalul lui Hunter. Nervul se descoperă în momentul cînd se expune foița vastoadductorie, el aflîndu-se pe fața anterioară, la nivelul orificiului anterior al canalului femuropopliteu întovărășit de *a. genu suprema.*

7. **Descoperirea nervului obturator.** Bolnavul, în decubit dorsal, membrul inferior flectat în articulația șoldului și genunchiului, în addcție ușoară și mult rotat extern.

Incizia verticală, lungă de 10–12 cm, începe deasupra ligamentului femural și se continuă medial de proiecția vaselor femurale.

Se secționează tegumentul, țesutul celular subcutanat și se îndepărtează lateral vena safenă internă.

Medial de vena femurală se incizează fascia pectinee, se desfac fibrele mușchiului pectineu, descoperindu-se ramura superficială a nervului obturator. Se incizează teaca mușchiului obturator extern și astfel se descoperă nervul la ieșirea lui din canalul subpubian. Artera și vena obturatorie se găsesc medial de nerv.

În timpul efectuării operației, se va evita lezarea venei femurale și mănunchiului vascular circumflex femural intern.

@RedAbaris 2013

Regiunea femurală posterioară
(regio femoris posterior)

Regiunea femurală posterioară este delimitată, cranial, de plica fesieră, distal, de un plan ce trece la 2–3 cm superior de pliul popliteu, lateral şi medial, de liniile ce o despart de regiunea femurală anterioară. În profunzime se întinde pînă la septurile intermusculare (lateral şi medial) şi linia aspră a femurului. Are o formă convexă.

Pielea este subţire, mobilă, acoperită de un număr redus de peri.

Ţesutul celular subcutanat este bine dezvoltat, mai ales spre extremitatea sa distală, conţinînd vene tributare: vena safenă internă, anastomoze dintre aceasta şi vena safenă externă, ramuri nervoase din nervul femurocutanat extern (lateral), din femurocutanat posterior (posterior şi medial) şi ramuri cutanate din nervul obturator.

În grosimea ţesutului celular subcutanat este dispusă fascia superficială.

Fascia lata, constituită dintr-un strat unic, trimite în porţiunea ei internă septul intermuscular posterior, care desparte loja adductorilor de cea a flexorilor.

Muşchii sînt dispuşi în două grupe: muşchii semitendinos şi semimembranos (medial) şi muşchiul biceps femural (lateral). În treimea superioară şi cea mijlocie a coapsei, aceşti muşchi sînt în contact intim. În treimea inferioară, tendoanele lor se îndepărtează, semitendinosul şi semimembranosul merg medial, pe cînd tendonul bicepsului, lateral. În porţiunea lor proximală, sînt acoperiţi de muşchiul marele fesier, care are o direcţie oblică.

Ţesutul celular lax comunică distal cu ţesutul celular al fosei poplitee, iar prin orificiul din muşchiul adductor mare, cu spaţiile celulare din regiunea anterioară a coapsei. În acest fel se explică atît difuziunea hematoamelor, în caz de fracturi diafizare ale femurului, cît şi a colecţiile septice.

Nervul sciatic mare (*n. ischiadicus*) este situat, în porţiunea cranială a regiunii posterioare a coapsei, lateral de lunga porţiune a muşchiului biceps. Ieşind de sub muşchiul fesierul mare, nervul se află situat imediat sub fascia lată a coapsei, în ţesutul celular lax, între lunga şi scurta porţiune a bicepsului şi poate fi descoperit uşor la acest nivel.

Între muşchii planului profund şi muşchiul adductor mare, în ţesutul adipos se află, pe lîngă nervul ischiadic şi arterele perforante, artera circumflexă medială şi artera nutritivă a nervului ischiadic cu venele satelite.

În continuare, el trece înaintea lungii porţiuni a muşchiului biceps femural şi apoi în şanţul dintre muşchii semitendinos şi semimembranos, medial şi muşchiul biceps, lateral. În dreptul unghiului superior al fosei poplitee, nervul sciatic se împarte în sciatic popliteu intern (tibial – *n. tibialis*) şi sciatic popliteu extern (peronier sau fibular – *n. peroneus communis seu fibularis communis*).

Vascularizaţia este asigurată de arterele perforante (*aa. perforans I–III*) din femurala profundă; prima perforantă cu vena satelită merg împreună cu nervul marele sciatic, fapt ce necesită ligatura nervului şi vaselor respective în amputaţiile coapsei, pentru a preveni hemoragiile postoperatorii, deseori importante.

După îndepărtarea semimembranosului, se descoperă inelul marelui adductor (*hiatus tendineus seu hiatus adductorius*), locul unde artera femu-

@RedAbaris 2013

rală devine artera poplitee, însoțită de vena femurală. Sub acest nivel ea emite artera articulară *superoexternă (a. genus superior medialis)* și artera articulară superointenă *(a. genus superior lateralis).*

1. **Descoperirea nervului sciatic în treimea superioară a coapsei.** Incizia, lungă de de 12–14 cm, cu 3 cm deasupra pliului fesier pe linia de proiecție a nervului (mijlocul distanței dintre marele trohanter și tuberozitatea ischiatică cu mijlocul fosei poplitee).

Se secționează pielea, țesutul subcutanat și fascia lata, evitînd lezarea nervului femurocutanat posterior, inclus într-o dedublare a fasciei. Se îndepărtează, lateral, marginea inferioară a fesierului mare și medial, bicepsul femural. În profunzimea inciziei, pe marginea laterală a bicepsului femural, se descoperă nervul sciatic cu ramurile sale pentru mușchii biceps femural, semimembranos și semitendinos.

2. **Descoperirea nervului sciatic în treimea mijlocie a coapsei.** Incizia, de 8–10 cm, pe linia de proiecție sus-amintită. În unghiul superior se îndepărtează medial bicepsul și nervul se va descoperi după tehnica indicată mai sus.

În unghiul său inferior, mușchiul biceps femural, care întretaie sciaticul oblic, de sus în jos și în afară, va fi îndepărtat lateral. Se pătrunde între acest mușchi și semitendinos și semimembranos, care sînt îndepărtați medial.

Căi de acces pe femur

În raport cu nivelul lezional pentru care se intervine chirurgical se folosesc căi de acces pe diafiza femurală, căi de acces în treimea distală a femurului, inclusiv regiunea poplitee și căi de acces în treimea proximală a femurului și regiunea trohanteriană.

Căi de acces pe diafiza femurală

A. **Calea externă (Ollier).** Bolnavul se află în decubit dorsal, pe masa ortopedică, cu membrul pelvin sănătos depărtat lateral, în unghi de 40–45°.

Repere: marele trohanter și tuberculul lui Gerdy.

Incizia anteroexternă, pe o linie ce pornește de la vîrful trohanterului mare la tuberculul tractului iliotibial (Gerdy). Se secționează pielea, fascia lata, tractul iliotibial, stratul subcutan de-a lungul șanțului femural lateral, ce corespunde septului intermuscular fibular și se pătrunde în adîncime pe dinaintea acestuia, înapoia vastului lateral. Se separă masa musculară de sept și se ajunge astfel la buza laterală a crestei femurale (linia aspră) pe care se prinde acest mușchi. În porțiunea distală a inciziei se evidențiază, supracondilian, artera superolaterală a genunchiului, ce se ligaturează și secționează.

H a l l o p e a u a preconizat aceeași incizie, modificată prin aceea că, după incizia în lung a tractului iliotibial, se pătrunde în adîncime spre diafiza femurală, prin disocierea în același sens a fibrelor vastului lateral și intermediar (crural).

Această cale are inconvenientul că dă acces insuficient, fie pe creasta femurală, fie pe diafiză, chiar după disocierea fibrelor musculare, implicînd secționarea lor. Calea este foarte sîngerîndă și reduce capacitatea funcțională musculară.

Reamintim că în 1/4 superioară a femurului se întîlnește o ramură a arterei circumflexe anterioare, iar în 1/4 inferioară, artera articulară superoexternă a genunchiului. Anatomic, întreaga diafiză femurală poate să fie abordată prin această cale, dar poate determina șoc operator.

B. **Calea anterioară (Picqué, Labey, Leveuf).** Bolnavul se află pe masa ortopedică, în decubit dorsal.

Repere: spina iliacă anterosuperioară, simfiza pubiană, ligamentul inghinal, mușchiul croitor, mușchiul adductor lung și baza rotulei.

Incizie, longitudinală, de la vîrful trigonului femural la două laturi de deget de baza patelei (limita superioară a genunchiului). Se secționează pielea, stratul subcutan, fascia superficială, dreptul femural și vastul intermediar, descoperind fețele externă, anterioară și internă ale diafizei femurale, respectînd în partea superioară mănunchiul vasculonervos al vastului lateral. Este o cale bună, superioară celei externe, folosită în osteosinteză fracturilor de femur.

C. **Calea anteroexternă (Parcelier, Chenut, Thompson).** Bolnavul se află pe masa ortopedică în decubit dorsal (fig. 390).

Repere: spina iliacă anterosuperioară și marginea laterală a rotulei.

@RedAbaris 2013

Fig. 390. Calea de acces anteroexternă pe coapsă

Descoperirea diafizei: 1 — vastul extern cu pediculul său vasculonervos; 2 — femurul; 3 — aponevroza mușchiului femural

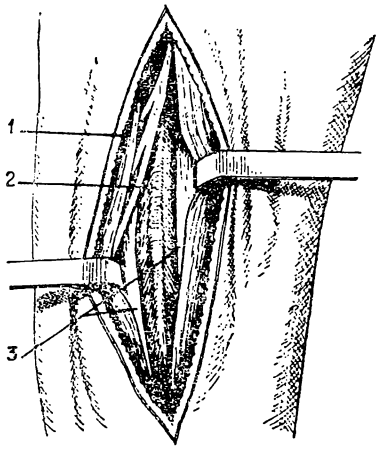

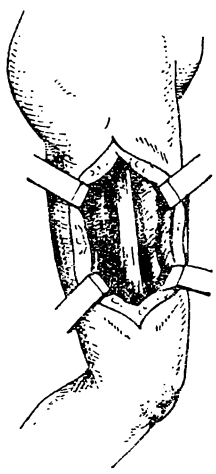

Fig. 391. Calea de acces posteroexternă și externă pentru treimea mijlocie a femurului (după Eycleshymer și Schömacher)

Calea de acces posteroexternă de-a lungul septului intermuscular extern

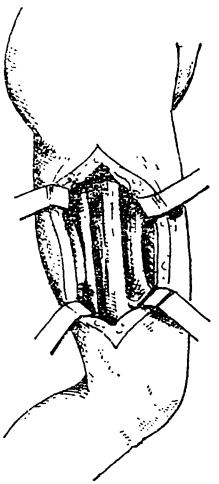

Fig. 392. Calea de acces posteroexternă și externă pentru treimea mijlocie a femurului (după Eycleshymer și Schömacher)

Calea de acces externă (vastul extern și crurălul sînt incizai în sensul fibrelor)

Întrunește foloasele primelor două căi, fiind mai anatomică și mai ușor realizabilă. Este calea de elecție asupra treimilor mijlocie și distală ale diafizei femurale.

Incizia, longitudinală, se face de la spina iliacă ventrală, pe marginea anterioară a tensorului fasciei lata, pînă la limita superioară a genunchiului. Se secționează pielea, stratul subcutan, fascia lata, tractul iliotibial, se pătrunde de-a lungul unei dîre de grăsime, între vastul lateral (fibular) și dreptul femural, cruțind în parte, proximal, mănunchiul vasculonervos al vastului lateral (artera circumflexă femurală și nervul vastului lateral). Se descoperă astfel diafiza femurală, larg, pe fețele sale anterioară și externă, pe care se aplică placa metalică de osteosinteză, sau se face începuirea osoasă (în fracturi, pseudoatroză sau calusuri vicioase). Este o cale incomodă pentru abordul treimii superioare a diafizei femurale.

D. **Calea de abord posteroexternă** dă acces pe toată diafiza femurală, de la trohanter pînă la condilul extern (fig. 391, 392). **Tehnica Ollier.** Bolnavul este așezat pe masa ortopedică fie în decubit dorsal, cu șoldul respectiv ridicat pe un suport și cu coapsa ușor rotată medial, membrul sănătos fiind deplasat lateral în unghi de 40—45°, fie în decubit ventral, care are avantajul că permite relaxarea vastului lateral, după dezinserția sa, fie în decubit lateral.

Repere: marele trohanter și condilul femural lateral.

Incizie unește reperele enunțate și este mai mult sau mai puțin lungă, după necesitate. Se incizează aponevroza superficială și fascia lata de-a lungul marginei anterioare a bandeletei iliotibiale și se degajează partea posterioară a vastului extern. Se

@RedAbaris 2013

reclină mușchiul înainte (la indivizii mușchiuloși, acest gest poate să fie dificil) și se continuă să se disece pînă la os, de-a lungul feței anterioare a septului intermuscular extern, care se inseră pe linia aspră. Se reclină elementele profunde și se deperiostează pe linia de incizie, eliberînd inserția cruralului cît mai mult posibil.

În treimea mijlocie a coapsei se descoperă și se ligaturează a doua ramură perforantă a arterei femurale profunde și o venă scurtă, care traversează zona de la biceps la vastul extern. Nu se vor separa lunga și scurta porțiune a bicepsului pentru a evita lezarea sciaticului, a arterei și venei femurale profunde.

Satura este simplă și se adresează fasciei lata, care este refăcută solid, fără a se aplica fire pe vastul lateral.

Incizia poate fi lărgită în sus, spre regiunea subtrohanteriană, prin dezinserția vastului de pe creasta subtrohanteriană (incizie în „L" orizontalizat), sau în jos, spre regiunea supracondiliană.

Este considerată „autostrada femurului", putîndu-se combina cu incizia Gernez în leziunile asociate ale genunchiului. Necesită o bună hemostază a perforantelor.

E. **Calea anterointernă.** Bolnavul, în decubit dorsal, cu coapsa în ușoară rotație laterală.

Repere: spina iliacă anterosuperioară și marginea internă a rotulei.

Poate fi completată cu incizia Gernez internă, pentru a avea un bun acces pe femur și genunchi.

Incizie orizontală, pe marginea posterioară a vastului medial, avînd ca reper marginea posterioară a condilului intern.

După incizia aponevrozei, se pătrunde între dreptul femural și vastul medial, păstrîndu-i acestuia cîțiva milimetri de fibre aponevrotice. Se disecă, în lung, fibrele vastului intermediar, descoperind diafiza femurală. Trebuie protejat mănunchiul femural aflat sub aponevroza Hunter.

F. **Calea de abord posterioară. Tehnica Bosworth.** Bolnavul, în decubitus ventral.

Repere: pliul fesier și triunghiul superior al groapii poplitee.

Se incizează pielea și aponevroza longitudinal la mijlocul feței posterioare a coapsei, de la marginea inferioară a pliului fesier la marginea superioară a gropii.

Se va servi de lunga porțiune a bicepsului ca ghid pentru o disecția atraumatică. Se repereză și se palpează fața posterioară a femurului la mijlocul coapsei. Pentru a expune linia aspre, se reclină cu degetele inserțiile vastului intern și vastului extern. Pentru a expune partea superioară a femurului, se continuă disecția blîndă de-a lungul marginii externe a lungii porțiuni a bicepsului, se clivează planul aponevrotic între lunga porțiune a bicepsului și vastul extern și se ecartează lunga porțiune a bicepsului înăuntru. Pentru a expune partea inferioară și mijlocie a femurului, se face disecția în lungul feței interne a lungii porțiuni a bicepsului, clivînd planul aponevrotic între lunga porțiune și semitendinos și se îndepărtează în afară lunga porțiune împreună cu nervul sciatic. Pentru a expune în totalitate femurul se continuă disecția blîndă pînă la linia ospră, în afara lungii porțiuni a bicepsului; se secționează acest mușchi în partea inferioară a plăgii și se mobilizează înăuntru împreună cu nervul sciatic. O parte a nervului, care inervează scurta porțiune a bicepsului, traversează cîmpul operator aproape de centrul său; această ramură a sciaticului poate fi respectată sau secționată, în funcție de necesitățile intervenției, întrucît ea nu reprezintă întreaga inervație a acestei părți a mușchiului. După ce se expune linia aspră, se eliberează inserțiile musculare, secționîndu-le cu precizie și se expune femurul, subperiostial.

Realizînd această cale de acces, chirurgul trebuie să aibă în minte riscul rănirii sciaticului, întrucît o mobilizare brutală și o îndepărtare energică sau prelungită a nervului pot să antreneze semne de sferință postoperatorii sau chiar o infirmitate definitivă a gambei.

Căi de acces în treimea distală a coapsei, inclusiv regiunea poplitee

A. **Calea de abord externă. Tehnica Henry.** Bolnavul, în decubit dorsal, cu genunchiul flectat 10° și cu piciorul sprijinit pe masa de operație, fața sa medială. Un sul este dispus sub genunchi și altul sub fesa corespunzătoare membrului de operat (fig. 393).

Repere: capul peroneului, marginea posterioară a tractului iliotibial și tuberculul Gerdy.

@RedAbaris 2013

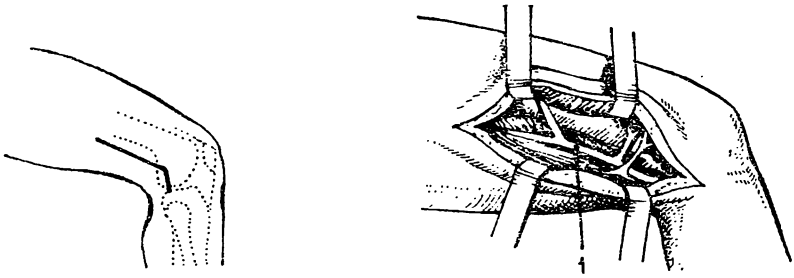

Fig. 393. Calea de acces internă şi externă pe faţa posterioară a femurului, în regiunea poplitee (după Henry)
Calea de acces externă: 1 — artera poplitee cu ramurile sale

Fig. 394. Calea de acces internă şi externă pe faţa posterioară a femurului, în regiunea poplitee (după Henry)
Calea de acces internă: 1 — tendonul marelui adductor; 2 — croitorul

Cu genunchiul uşor flectat, se incizează pielea şi aponevroza superficială pe 15 cm, de-a lungul marginii posterioare a bandeletei iliotibiale şi se urmăreşte relieful genunchiului pînă la capul peroneului. Se secţionează aponevroza profundă imediat înapoia bandeletei iliotibiale, imediat sub condil, se dezinseră scurta porţiune a bicepsului de faţa posterioară a septului intermuscular lateral, se abordează fosa poplitea printr-o disecţie atentă între aceste elemente, dezinserind scurta porţiune a bicepsului pe toată întinderea sa. Se leagă şi se secţionează ramurile vaselor perforante şi se îndepărtează inserţia muşchiului gastrocnemian. Nervul sciatic popliteu intern este înapoia vaselor poplitee şi sciaticul popliteu extern urmează marginea internă a bicepsului. Se expune suprafaţa femurului incizînd şi deperiostînd osul.

B. Calea de abord a feţei posterioare a femurului în fosa poplitee. Tehnica Henry. Se începe incizia de 15 cm deasupra tuberculului adductorului şi croitorului, în jos, de-a lungul tendonului adductorului, urmînd relieful genunchiului pînă la 5 cm sub tubercul. La partea inferioară a inciziei se disecă planurile anatomice, înapoi, pînă la marginea anterioară a croitorului, imediat deasupra tuberculului adductorului.

Se eliberează, în sus, cu grijă, aponevroza profundă, pe acest intestiţiu, pentru a evita înţeparea sinovialei care este sub muşchi, cînd articulaţia este flectată. După acest timp, croitorul cade înapoi, descoperind tendonul marelui adductor. Se respectă nervul safen intern care urmează croitorul pe faţa sa profundă; vena safenă internă este superficială şi nu riscă să fie lezată atunci cînd incizia se face corect. În fine, printr-o disecţie blîndă, se secţionează aponevroza subţire, înapoia tendonului adductorului, pînă la faţa posterioară a femurului şi la groapa poplitee. Se îndepărtează marile vase şi nervii înapoi, întrucît ramurile ce merg de la muşchi la os pot să fie izolate, se ligaturează şi se secţionează. Se îndepărtează tendonul marelui abductor şi o parte a vastului intern înainte şi se expune osul. Ramurile sciaticului popliteu intern şi extern nu sînt lezate întrucît se găsesc la distanţă şi înapoia liniei de incizie (fig. 394).

Ori de cîte ori este posibil, se recomandă această cale, fiind superioară căii anterointerne, întrucît ultima impune separarea vastului intern de dreptul anterior şi crural.

@RedAbaris 2013

Căi de acces în treimea superioară a coapsei şi regiunea trohanteriană

Această cale este excelentă pentru reducerea şi osteosinteza fracturilor trohanteriene sau pentru osteotomiile subtrohanteriene, sub controlul direct al vederii.

Tehnica. Se începe incizia la aproximativ 5 cm deasupra şi înaintea marelui trohanter şi se încurbează în jos şi înapoi pe faţa posteroexternă a trohanterului, apoi în continuare, de-a lungul feţei externe a coapsei, paralel cu femurul, pe o distanţă de 10 cm sau mai mult, după accesul dorit. Urmează disecţia pe linia de incizie, pînă la fascia lata. La partea inferioară a plăgii se incizează cu bisturiul fascia lata, apoi se continuă în sus cu foarfeca. La partea superioară a plăgii se secţionează fascie înapoia tensorului acesteia, evitînd astfel secţionarea muşchiului. Îndepărtînd, se expune vastul extern şi origina sa la marginea inferioară a marelui trohanter. Se secţionează originea muşchiului transversal în lungul acestei margini pînă la faţa posteroexternă a femurului. Apoi se secţionează vastul extern şi aponevroza sa longitudinal, cu foarfeca, începînd pe faţa sa posteroexternă la 5–10 mm de inserţia sa, pe linia aspră. Se îndepărtează mai întîi aponevroza musculară numai în afară şi nu în afară şi înapoi, se disecă muşchiul de faţa sa profundă înapoi, apoi se secţionează muşchiul aproape de linia aspră (sutura aponevrozei va fi mai uşoară). Muşchiul este acum secţionat sau, dacă este foarte subţire, se îndepărtează. Nu se va secţiona muşchiul pe o întindere prea mare. Se menţine corpul muşchiului vast extern îndepărtat înainte; în acest fel, dacă una dintre arterele perforante este secţionată, ea poate fi clampată şi legate înainte de a se retracta sub linia aspră. După ce s-a secţionat muşchiul, în lungul femurului pe lungimea dorită, se deperiostează şi se expun feţele externă şi anteroexternă ale diafizei femurale.

Printr-o deperiostare suplimentară a părţii superioare a vastului extern şi cruralului, se expune linia intertrohanteriană şi faţa anterioară a femurului, imediat dedesubtul acestei linii. Baza colului femural poate să fie expusă secţionînd capsula articulară la inserţia sa pe linia intertrohanteriană. Dacă dorim un abord mai larg, se deperiostează partea inferioară a micului fesier, la nivelul inserţiei sale pe trohanter.

În timpul închiderii plăgii, vastul extern cade la loc pe faţa externă a femurului. Se suturează partea externă a acestui muşchi în afara liniei aspre. Apoi se suturează fascia lata şi se reface pe planuri separate.

Amputaţia coapsei

În raport de starea generală şi locală, cît şi de experienţa chirurgicală, se va adopta una din următoarele posibilităţi de amputaţie ale coapsei:

– amputaţia clasică, cu bont subţire, acoperit cu cel mult 1,25 cm de lambou musculoaponevrotic, prin excizie masei musculare, cu aplicarea unei proteze clasice;

– amputaţia cu bont bogat acoperit musculoaponevrotic, la care se aplică o proteză de aderenţă musculară;

– amputaţia modernă osteomioplastică, cu aplicarea protezei provizorii pe masa de operaţie şi, ulterior, aplicarea unei proteze de contact, tehnica des utilizată.

Este necesar să se ţină seama de următoarele reguli, atunci cînd se execută amputaţia clasică şi anume:

– muşchii ischiogambieri, fără inserţie pe femur, se retractă mai mult decît cvadricepsul;

– excizia masei musculare în exces, astfel încît să se realizeze un bont clasic;

– bontul să fie cît mai regulat şi corect efectuat, pentru a putea rezista la solicitările protezei.

În funcţie de tipul de proteză cel mai uşor şi practic de utilizat, amputaţiile coapsei pot fi: amputaţii cu sprijin terminal şi amputaţii cu sprijin ischiatic.

1. **Amputaţiile cu sprijin terminal.** S-au practicat numeroase amputaţii, ce au urmărit atît sprijinul pe vîrful bontului, cît şi execuţia rapidă şi mai puţin şocantă.

a. *Amputaţia Slocum* sau *amputaţia tenoplastică supraacondiliană cu marginile rotunjite.* Se secţionează femurul exact deasupra incizurii intercondiliene, într-un plan strict perpendicular pe os, fără deschiderea canalului medular. Marginile bontului osos se secţionează în bizou pe o înălţime de 1,25 cm, cu o înclinaţie de 45°, după care neregularităţile se pilesc, încît extremitatea bontului osos ia un aspect hemisferic.

Lamboul anterior, mai lung, din care se extirpă rotula, trece peste bontul osos şi se suturează la lambul posterior.

b. **Amputaţia Stokes-Gritti; Le Mesurier.** Este tot o amputaţie joasă, care nu deschide canalul medular. Din lamboul anterior nu se excizează rotula, îndepărtîndu-se numai porţiunea sa cartilaginoasă. Lamboul astfel format se aplică peste bontul femu-

@RedAbaris 2013

ral. Este o osteoplastie cu rotulă. Sprijinul pe proteză se face prin intermediul acestei osteoplastii. Unul din neajunsurile procedeului constă tocmai în plastia cu rotulă, întrucît inserţia cvadricepsului pe rotulă, trage de aceasta şi „ridică pălăria", împiedicînd sudura osoasă. Ca urmare, apare deseori un bont foarte dureros.

Sabaneev înlătură acest neajuns, prin extirparea rotulei, iar pe suprafaţa de secţiune a femurului aplică o plăcuţă metalică.

Toate aceste operaţii lasă un bont prea lung, iar articulaţia protezei va fi situată sub nivelul genunchiului normal, controlateral, de unde rezultă un mers obositor şi inestetic.

Pentru a înlătura acest neajuns s-au realizat proteze speciale cu articulaţia la acelaşi nivel.

Şi aceste proteze nu sînt nici cosmetice şi nici nu răspund cerinţelor biomecanice.

2. **Amputaţia cu sprijin ischiatic.** Este o amputaţie mai înaltă şi indiferent de nivelul de formare a lambourilor, acestea rămîn întotdeauna situate deasupra genunchiului.

Nivelul ideal de amputaţie a coapsei este la unirea 1/3 medii cu 1/3 distală, adică la cel puţin 7 cm deasupra interliniei articulare a genunchiului, sau în 1/3 medie a coapsei, cu condiţia să rămînă cel puţin 25–30 cm de la creasta trohanteriană, pentru a putea oferi un braţ de pîrghie suficient de lung propulsării protezei.

Şi în aceste cazuri, bontul va trebui să aibă un aspect de cilindru efilat caudal, încît să se poată adapta manşonului protezei.

La acest nivel (treimea inferioară şi treimea medie), amputaţia se practică după procedeul circular conic, în trei timpi, descris de Pirogov.

Incizia pielii este circulară sau eliptică (preferabil), la o distanţă ce reprezintă 1/6 din circonferinţa coapsei, mai jos de nivelul viitoarei secţiuni osoase. Retracţia pielii este de 3 cm pe faţa posteroexternă şi de 5 cm pe cea anterointernă.

Pe marginea pielii retractate se secţionează muşchii şi, în continuare, după retractarea masei musculare (tracţiunea cu ambele mîini, efectuată de ajutor) se practică o a doua secţiune a muşchilor pînă la os. Se ligaturează artera şi vena femurală, micile artere vizibile şi nervul sciatic.

Cu ajutorul retractorului se îndepărtează părţile moi şi la 0,5 cm deasupra nivelului de amputaţie a osului, se incizează periostul şi se decolează cu răzuşa. Se face osteotomie, sutura pe planuri cu drenaj deschis.

Rezultate bune s-au obţinut prin procedeul Djanelidze care a practicat amputaţia osteoplastică. Se creează două lambouri musculoaponevrotice, lungimea celui anterior fiind de 2/3 din diametrul coapsei şi a celui posterior, 1/3 din diametrul coapsei, ţinîndu-se seama de retracţia pielii. După disecţia lambourilor, se practică osteotomia şi pregătirea unui grefon ce va fi inclus în bontul osos.

In treimea superioară incizia părţilor moi se face după procedeul cu două lambouri, lungimea ambelor lambouri reprezentînd 1/6 din circumferinţa coapsei la nivelul secţiunii osoase. Se adaugă 3 cm pentru lamboul anterior şi 5 cm pentru cel posterior (retracţia pielii). In continuare, tehnica este asemănătoare cu cea descrisă anterior.

Amputaţiile din 1/3 superioară a coapsei, dau un bont de slabă valoare funcţională. In aceste cazuri, lungimea bontului trebuie să aibă prioritate asupra modului de plasare a cicatricei cutanate, întrucît sprijinul protezei nu este terminal, ci ischiatic, iar mişcarea protezei se poate face cu mişcări din articulaţia şoldului şi din articulaţia genunchiului, dar este mai greu de condus un autovehicol.

Amputaţia subtrohanteriană a coapsei este o amputaţie cu valoare funcţională redusă, fapt pentru care astăzi tinde să îi ia locul dezarticulaţiei şoldului. Bontul rezultat este scurt şi nu poate să mişte proteza. Cel mult, el asigură un sprijin pentru proteză.

Avantajul acestei amputaţii,faţă de dezarticulaţia coapsei, constă în faptul că, păstrîndu-se capul femurului şi regiunea trohanteriană, acestea fac ca bontul să aibă o rotunjime acceptabilă, iar conducerea protezei să fie mai uşoară, în special de tineri.

Dezarticulaţia şoldului ca şi amputaţia interioabdominală (interpelviabdominală, transilacă etc.), sînt operaţii foarte şocante, mutilante şi care se execută în special pentru tumori maligne şi mult mai rar în urgenţă, datorită riscului vital pe care-l comportă (ele au fost descrise anterior).

REGIUNEA GENUNCHIULUI *(regio genus)*

In cadrul acestei regiuni anatomotopografice se include regiunea anterioară a genunchiului *(regio genus anterior)* şi regiunea posterioară a genunchiului sau regiunea poplitee *(regio genus posterior)*, care, în partea mijlocie, conţine scobitura poplitee *(fosa poplitea)*.

@RedAbaris 2013

Regiunea anterioară a genunchiului *(regio genus anterior)*

Este delimitată cranial de o linie orizontală ce trece la 2–3 cm superior de rotulă, distal de linia orizontală ce trece prin tuberozitatea anterioară a tibiei, medial şi lateral de două verticale ce trec prin marginile posterioare ale celor doi condili şi care o despart de regiunea posterioară a genunchiului. În profunzime, se întinde pînă la trohleea femurală.

La inspecţie, se observă contururile rotulei, mărginită de două şanţuri verticale, ligamentul rotulian, tuberozitatea anterioară a tibiei, extremitatea inferioară a femurului şi capul fibulei, care se pot palpa. Pe partea laterală, între tuberozitatea anterioară a tibiei şi capul fibulei, se palpează tuberculul lui Gerdy, locul de inserţie al tractului iliotibial, iar pe partea medială, tuberculul adductorilor.

Pielea este mobilă şi destul de groasă.

Stratul adipos este slab dezvoltat şi conţine bursa subtendinoasă (pretibială) între periost şi tendonul cvadricepsului şi bursa suprapatelară, înapoia tendonului cvadricepsului, care, de obicei, comunică cu articulaţia. Acestea se pot inflama, constituind bursite acute, care necesită incizii cu drenaj şi extirpări în totalitate după cedarea fenomenelor septice. În caz contrar, infecţia poate difuza spre planurile profunde, sau poate determina artrite (bursită suprapatelară). La acest nivel se află reţeaua arterială a articulaţiei genunchiului, vena safenă magna cu ramurile sale şi ramuri nervoase din nervii safen, obturator, peronier comun.

Tendonul cvadricepsului înconjoară rotula (os sesamoid), mulîndu-se pe marginile ei şi se continuă distal cu ligamentul rotulian. De pe ambele părţi ale tendonului pornesc fasciule de fibre tendinoase, denumite aripioarele rotuliene (retinaculum). Retinaculum intern se fixează pe marginea subglenoidiană a tibiei, iar cel extern pe tuberculul lui Gerdy.

Pe partea medială se află tendoanele croitorului, dreptului intern, semitendinosului şi semimembranosului; alcătuiesc „laba de gîscă", ce se fixează pe tuberozitatea tibiei. Lateral, se află tendonul bicepsului femural.

Sub cvadriceps, imediat deasupra rotulei, este muşchiul tensor al capsulei articulare. Între ligamentul rotulian şi porţiunea superioară a tuberozităţii tibiei se află bursa subpatelară profundă, despărţită de cavitatea articulară printr-o bulă de grăsime (Hoffa).

Regiunea posterioară a genunchiului *(regio genus posterior)*

Are aceleaşi limite ca şi regiunea anterioară a genunchiului. Flexia uşoară a genunchiului determină constituirea unei adînciturі denumită gropiţa lui Jobert (fosa poplitee), delimitată cranial şi medial de tendoanele semitendinosului şi semimembranosului, cranial şi lateral de proeminenţa tendonului bicepsului femural şi distal de capetele muşchiului gastrocnemian. În extensie, regiunea este uşor proeminentă. Uneori proemină o formaţiune chistică (higromă poplitee sau chist sinovial Beker), rezultată din ieşirea conţinutului sinovial printr-un orificiu al aponevrozei.

Pielea este subţire, mobilă, cu pliuri transversale.

Panicului adipos, de grosime variabilă, este împărţit în două straturi de către foiţa fasciei superficiale, care conţine vase mici şi ramuri nervoase aparţinînd femurocutaneului posterior, safenului şi fibularului comun. Pe linia mediană este vena safenă externă *(v. saphena parva)* care perforează,

@RedAbaris 2013

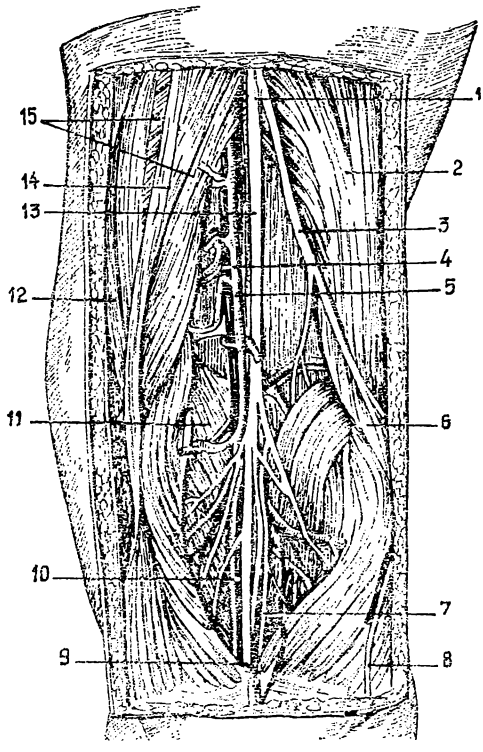

Fig. 395. Regiunea poplitee

1 — n. ischiadic; 2 — m. biceps femural; 3 — n. fibular; 4 — a. poplitee; 5 — v. poplitee; 6 — m. gastrocnemian lateral; 7 — n. tibial; 8 — n. cutanat sural; 9 — n. sural; 10 — a. poplitee; 11 — m. gastrocnemian medial; 12 — m. drept intern; 13 — n. tibial; 14 — m. semitendinos; 15 — m. semimembranos

ceva mai jos de fosa poplitee, fascia proprie şi se varsă în vena poplitee, mai rar în vena safenă internă, însoţită de nervul safen intern *(n. cutaneus surae medialis)*. Fascia poplitee reprezintă aponevroza de continuitate, dispusă între fascia lata şi fascia gambei. În ea sînt orificii prin care venele şi vasele limfatice superficiale se anastomozează cu cele profunde (fig. 395).

Planul profund are formă triunghiulară, fiind reprezentat de epifiza femurală distală şi ligamentul popliteu oblic.

Conţinutul fosei poplitee este constituit din mănunchiul vasculonervos, dispus astfel de la suprafaţă spre profunzime şi dinspre lateral spre medial: nervul sciatic popliteu intern *(n. tibialis)*, care dă ramuri musculare *(rami musculares)*, nervul safen intern *(n. cutaneus surae medialis)*, ce se uneşte printr-o ramură anastomotică *(ramus communicans fibularis)* cu nervul sural *(n. suralis)*; artera poplitee *(a. popliteae)* ce se desparte în arterei tibială anterioară şi trunchiul tibiofibular, ce se divide la rîndul său în artera tibială posterioară *(a. tibialis posterior)* şi fibulară *(a. fibularis)* (4% din cazuri au o origină comună) şi vena poplitee *(v. poplitea)*. Grăsimea din jurul mănunchiului vasculonervos se continuă cu cea din regiunea posterioară a coapsei şi distal cu cea a gambei.

Gangionii limfatici sînt situaţi profund, putînd să se hipertrofieze fără a fi dureroşi şi provoacă supuraţii grave, cu difuzare articulară sau osoasă.

Anevrismul arterei poplitee este la fel de frecvent ca şi cel al aortei toracice şi prezintă riscul apariţiei gangrenei prin cointeresarea ramurilor colaterale; se manifestă prin dureri puternice, pulsatile, uneori putînd eroda oasele sau peretele posterior articular.

Descoperirea arterei poplitee (Lisfranc) şi a nervului tibial

Bolnavul, în decubit ventral, cu gamba în extensie (fig. 396).

Linia de proiecţie a arterei este verticală, la 1 cm medial de mijlocul spaţiului intercondilian.

Incizia, lungă de 7–8 cm, porneşte sau se termină în plica de flexiune a gambei pe coapsă.

@RedAbaris 2013

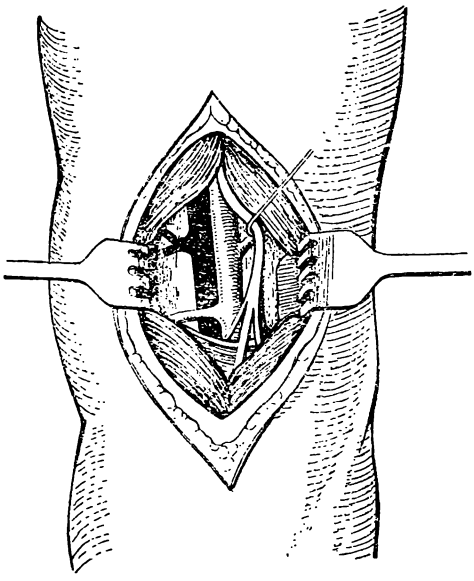

Fig. 396. Descoperirea arterei poplitee (după Bier–Braun–Kümmel)

Se secționează pielea, țesutul celular subcutanat, se izolează și se îndepărtează lateral vena safenă externă. Pe sonda canelată se incizează aponevroza superficială, gamba fiind flectată pe coapsă.

Pe linia mediană se disociază interstițiul dintre gemeni, care se îndepărtează lateral și medial, fără a leza nervul femurocutanat posterior și nervul cutanat gambier intern.

În polul superior al inciziei se descoperă nervul tibial, care este cel mai superficial. În profunzime apare vena safenă ce acoperă partea externă a arterei. Prin prelungirea în jos a inciziei și secționarea inelului solearului, se descoperă artera tibială anterioară și trunchiul tibioperonier (Arnulf și Guthier). Artera se izolează dinăuntru-înafară.

Căi de acces pe articulația genunchiului

Căile de acces pe genunchi sînt medicale (puncții ale cavității articulare) și chirurgicale (fig. 397, 398).

Căi de acces medicale pe cavitatea articulară

Puncția articulației genunchiului se efectuează pe cale anterointernă, anteroexternă sau mediană suprapatelară.

1. **Calea anterointernă.** Poziția bolnavului este în decubit dorsal cu genunchiul în flexie maximă sau în poziție șezîndă, la marginea mesei de pansamente, cu gamba și piciorul atîrnînde, poziție ce permite relaxarea musculară și deschiderea articulației.

Repere: vîrful rotulei, ce corespunde interliniei articulației genunchiului, marginea internă a inserției tendonului rotulian pe apofiza tibială anterioară.

Puncția se execută la aproximativ 1 cm deasupra marginii anterioare a platoului tibial, cît mai aproape de condilii femurali, în unghiul format de marginea tendonului rotulian și vîrful rotulei. Acul de puncție trece razant de inserția cornului anterior al meniscului intern, în spațiul suprameniscal. El va străbate pielea, țesutul celular subcutanat, fascia genunchiului și capsula articulară.

2. **Calea anteroexternă.** Poziția bolnavului în decubit dorsal, cu genunchiul în extensie.

Repere: marginea externă a rotulei.

Puncția se efectuează în dreptul condilului femural extern și în imediata apropiere a marginii laterale a rotulei. Se imprimă acului o direcție ușor oblică, din afară–înăuntru, însă paralelă cu suprafața posterioară a rotulei. Este puncția ce se efectuează cu predilecție la bărbat.

3. **Calea mediană suprapatelară.** Se efectuează la 2 cm deasupra bazei rotulei și are drept scop punctionarea fundului de sac subcvadricipital.

Căi de acces chirurgicale

1. **Calea de abord anterointernă sau parapatelară (Langenbeck).** Oferă un abord larg, anatomic, asupra genunchiului fiind folosită în chirurgia de exereză sau artroplastică a genunchiului (proteze totale sau parțiale).

@RedAbaris 2013

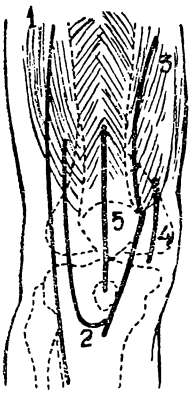

Fig. 397. Căile de acces pe genunchi
Incizii de artrotomie simplă: 1 — incizie alungită laterală (Gernez); 2 — incizie parapatelară (Kocher); 3 — incizie alungită medială (Payr); 4 — incizie parapatelară (Ollier); 5 — incizie parapatelară (Sedillot)

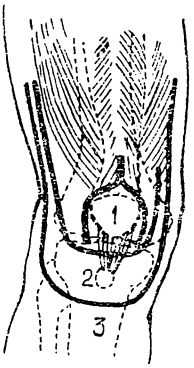

Fig. 398. Căile de acces pe genunchi
Artrotomie cu lambouri; 6 — transtuberozitar; 7 — transligamentar; 8 — în potcoava cu pinten (Putti)

Bolnavul în decubit dorsal.

Incizia începe pe marginea internă a tendonului cvadricipital la 8–10 cm deasupra rotulei. Se încurbează în jurul marginii interne a rotulei și revine spre linia mediană, terminîndu-se la nivelul sau imediat sub tuberozitatea anterioară a tibiei. Se secționează pielea, țesutul subcutanat și aponevroza. Se continuă disecția între vastul intern și marginea internă a tendonului cvadricipital, se incizează capsula și sinoviala de-a lungul marginii interne a vastului medial și apoi pe marginea internă a rotulei și tendonului rotulian. Se reclină rotula în afară și se flectează genunchiul pentru a avea o bună vedere pe partea anterioară a articulației și pe bursa subcvadricipitală.

După efectuarea intervenției pe articulație, se repară cu atenție aripioara internă a rotulei și aponevroza.

Abbott și Carpanter consideră că un acces mai larg pe articulație poate să fie obținut în felul următor: se prelungește incizia în sus și oblic înăuntru, disociind fibrele vastului intern. Se secționează longitudinal aripioara internă și țesutul celulograsos adiacent, după care se mobilizează subperiostal partea internă a inserției tendonului rotulian.

In intervențiile radicale, secțiunea ligamentelor încrucișate dă acces pe întreaga articulație. Dacă contractura cvadricepsului împiedică obținerea unui abord suficient, poate să fie detașată tuberozitatea tibială anterioară, care apoi este reinserată și fixată cu un șurub.

Prezintă dezavantajul că disocierea tendonului cvadricipital necesită o reeducare funcțională de durată, fără a pune probleme dificile ulterioare.

II. **Calea de abord anteroexternă (Kocher).** In general, această cale de acces nu este tot atît de largă ca cea anterointernă, deoarece este mai dificil să se deplaseze rotula înăuntru decît în afară. Ea necesită, în plus, o incizie mai lungă și adesea tendonul rotulian trebuie să fie parțial eliberat, superiostal sau subcortical.

Prin această cale de acces se efectuează unele intervenții pe compartimentul extern al genunchiului: meniscectomie, ligamentoplastie.

Bolnavul este așezat pe masa de operație cu genunchiul flectat la 40° sau mai bine la 90° cu un sul sub genunchi sau cu genunchiul atîrnînd, fapt ce permite — prin izolarea chirurgicală a gambei —, mobilizarea genunchiului în timpul intervenției.

Incizia începe la 8 cm deasupra rotulei, la inserția vastului extern pe tendonul cvadricipital. Se continuă în jos pe marginea externă a tendonului rotulian, încurbîndu-se posterior la nivelul interliniei articulare. Apoi trece dedesubtul tuberculul lui Gerdy și se termină înapoia capului fibulei. Pentru meniscectomia externă se folosește numai porțiunea superioară a inciziei (fig. 399). După hemostază, se face artrotomia externă verticală, evidențiindu-se nervul sciatic popliteu extern la nivelul colului peroneului.

Pentru a avea o cale de acces mai largă asupra compartimentului lateral al genunchiului și asupra regiunii condiliene externe, se secționează formațiunile capsulare externe la locul inserțiilor proximale ale tibialului anterior.

Se poate, de asemenea, proceda la dezinserția capsuloligamentară, pe fața externă a peroneului (fibulei).

Se folosește pentru repararea chirurgicală a formațiunilor capsuloligamentare externe și efectuarea meniscectomiei externe.

Nu trebuie traumatizat nervul sciatic popliteu extern.

@RedAbaris 2013

III. **Calea de abord anterioară.** Permite un acces larg asupra feţei anterioare a genunchiului (condili, platouri tibiale, ligamente încrucişate şi meniscuri).

Bolnavul se află în decubit dorsal, cu genunchiul uşor rotat.

Incizia mediană, de la marginea superioară a rotulei pînă la un lat de deget sub suberozitatea anterioară a tibiei.

Se incizează pielea, ţesutul subcutanat, care se decolează pe cît posibil deasupra aponevrozei. Se degajează inserţia ligamentului rotulian trecînd sub el o pensă semicurbă, pînă la tuberozitatea anterioară a tibiei. Cu dalta şi ciocanul se detaşează o pastilă osoasă împreună cu tendonul rotulian, după care se incizează sinoviala. Prin incizii transversale se secţionează aponevroza şi sinoviala la nivelul interliniei articulare, pînă la nivelul ligamentelor laterale.

Se ridică rotula şi genunchiul este flectat. Astfel, se evidenţiază faţa anterioară a genunchiului. După intervenţia intraarticulară, se face osteosinteza pastilei osoase cu şurub.

În efectuarea acestei căi de acces se poate proceda la secţiunea tendonului quadricipital. Această tehnică prezintă inconvenientul că expansiunile tendinoase se vor retracta de fiecare parte a rotulei. De aceea, ea poate fi folosită pentru artrodeza genunchiului, întrucît, în acest caz, secţiunea tendonului cvadricipital nu are niciun inconvenient.

1. *Tehnica Coonse şi Adams.* Se face o incizie longitudinală pararotuliană. Se abordează feţele anterioare ale tendonului cvadricipital al rotulei şi tendonului rotulian. Se incizează tendonul cvadricipital longitudinal în centrul său, de la joncţiunea musculotendinoasă pînă la punctul situat la aproximativ 1,5 cm deasupra marginii superioare a rotulei. De la acest punct se răsuceşte de-a lungul marginilor internă şi externă ale rotulei şi se secţionează expansiunile tendonului cvadricipital împreună cu capsula articulară. Sub rotulă, se continuă calea de acces în jos, de-a lungul capsulei, de fiecare parte a tendonului rotulian, pînă la nivelul suprafeţei articulare a tibiei. Apoi se secţionează sinoviala paralel cu linia inciziei capsulare. Se basculează rotula şi tendonul rotulian în jos şi se flectează genunchiul la 90° pentru a expune condilii femurului şi cea mai mare parte a articulaţiei genunchiului. Se expun, prin îndepărtare, condilii femurali intern şi extern. Pentru a închide plaga operatorie se readuce lamboul rotulian în situaţie normală şi se suturează tendonul cvadricipital şi capsula genunchiului prin puncte separate.

2. *Tehnica în „U" (Kocher).* Dă un excelent abord pe articulaţie, însă a fost aproape total abandonată în dauna abordului anterointern.

Incizia începe pe faţa medială a tendonului cvadricipital, la 1,5 cm deasupra inserţiei acestuia pe rotulă. Se prelungeşte dedesubtul şi înăuntru rotulei şi tendonului rotulian, pînă la tuberozitatea tibială, apoi se încurbează pe tuberozitate. Se continuă în sus, de-a lungul marginii externe a tendonului rotulian şi rotulei şi se termină în afara tendonului cvadricipital, la un punct opus celui de pornire.

Se secţionează aponevroza şi capsula pe tot traiectul inciziei cutanate. Cu ajutorul unui osteotom se decupează tuberozitatea tibială cu inserţia tendonului rotulian şi se reflectează tot lamboul în sus, expunînd astfel articulaţia.

3. *Tehnica în „U" ranversat – Putti.* Tehnica Putti este inversă celei a lui Kocher în „U". Se începe incizia pe faţa internă a condilului tibial intern, înaintea ligamentului lateral intern. Se prelungeşte în sus, la 2,5 cm deasupra rotulei, se încurbează în afară de-a lungul tendonului cvadricipital, se continuă în jos de-a lungul marginii anterioare a ligamentului lateral extern şi se termină pe condilul tibial extern. Se incizează aponevroza, capsula şi sinoviala articulaţei. Se secţionează tendonul cvadricipital transversal deasupra rotulei, sau, dacă dorim să alungim tendonul cvadricipital, se secţionează pentru o plastie în „Z" ce permite păstrarea jumătăţii externe a tendonului inserată pe rotulă. Se reclină lamboul în jos.

IV. **Calea de abord transrotuliană (Jones şi Brackett).** Poziţia bolnavului pe masa de operaţie şi reperele anatomice ca şi în calea de abord anterioară.

Incizia începe la 5–8 cm deasupra rotulei, se prelungeşte în jos pe linia mediană şi se termină dedesubtul tuberozităţii anterioare a tibiei.

Se expune şi se secţionează tendonul cvadricipital, rotula şi tendonul rotulian urmînd acelaşi plan. Pentru ostectomia rotulei se foloseşte un mic fierăstrău (Gigli). Această cale de abord dă o bună vizibilitate în special pe partea internă a articulaţiei. Nu este recomandabilă deoarece secţionează rotula şi orice neregularitate pe faţa sa articulară poate să determine ulterior fenomene de artroză. De aceea, Campbell nu o recomandă, putînd fi folosită numai pentru patelectomie.

V. **Calea de abord laterointernă şi lateroexternă.** A fost preconizată de Gernez şi permite explorarea atît a extremităţilor osoase cît şi a formaţiunilor ligamentocapsulare. Este o cale anatomică, puţin delabrantă şi oferă o excelentă evidenţiere a genunchiului.

@RedAbaris 2013

1. *Calea de abord laterointernă (Gernez).* În plus, față de celelalte căi de acces, permite controlul vaselor femurale.

Bolnavul se află în decubit dorsal cu membrul pelvin respectiv în ușoară rotație externă și flexie, și cu un sul sub fesa de partea opusă.

Incizia pe marginea posterioară a reliefului vastului intern, la 3 laturi de deget deasupra bazei rotulei. Se continuă la distanță egală între marginea internă a rotulei și marginea posterioară a condilului intern, pentru a se termina în apropierea porțiunii interne a tuberozității anterioare tibiale. La nevoie, se poate prelungi pe fața internă a tibiei.

Se incizează pielea, țesutul celular subcutanat, aponevroza și se descoperă vastul intern cu aponevroza sa. Pătrunzînd în teaca aponevrotică, se evidențiază extremitatea inferioară a femurului, mănunchiul vascular rămînînd înapoia septului.

Prin dezinserția progresivă a mușchiului de aponevroza sa, apare extremitatea condilului cu bifurcația internă a liniei aspre. Se ligaturează vasele ce merg transversal spre mușchi și se deperiostează osul.

Pentru pătrunderea în articulație, se secționează planul fibros al genunchiului, aripioara rotuliană internă și sinoviala cît mai aproape de marginea internă a tendonului rotulian, pentru a nu leza cornul meniscal anterior.

Printr-o mișcare de răsucire de-a lungul aceluiași tendon rotulian — tendon cvadricipital — se pune în evidență și fața posterioară a rotulei.

Pentru descoperirea extremității superioare a tibiei se deperiostează fața medială, posterior, pînă la ligamentul lateral intern și anterior, la tuberozitatea tibială.

Incizia și deperiostarea pot fi prelungite cranial prin dezinserția vastului intern de aponevroza sa și anterointern pe tibie. Pe fața posterioară se controlează vasele femurale prin incizia cu atenție a septului aponevrotic.

2. *Calea de abord lateroexternă (Gernez).* Bolnavul se află, pe masa de operație în aceeași poziție ca pentru abordul laterointern, cu rotație internă.

Incizia începe la 3–4 laturi de deget deasupra rotulei, pe fața externă a coapsei. În continuare, trece la distanță egală între capul peroneului și marginea externă a rotulei, pentru a ajunge la tuberozitatea tibială anterioară.

Se secționează pielea și țesutul celular subcutanat. Fascia lata se incizează în sus pentru a evidenția extremitatea inferioară a femurului și se deperiostează în jos spre tuberculul lui Gerdy, conservînd continuitatea cu aponevroza gambiară și inserția tibialului anterior.

Cu atenție se dezinseră, în sus, vastul extern, îndepărtîndu-l înăuntru.

Se deschide articulația prin incizia aripioarei externe și sinovialei, respectînd ligamentul lateral extern.

La nevoie, se poate dezinsera porțiunea superioară a gambierului anterior, ligaturînd pediculul vascular superior.

În refacerea planurilor, sutura fasciei lata și reinserția tibialului anterior sînt elemente fundamentale.

Calea de acces poate fi lărgită în sus pe fața externă a coapsei pentru evidențierea treimii inferioare a diafizei femurale și în jos, pe fața anteroexternă a gambei.

VI. **Calea de abord anterointernă pararotuliană.** Prin această cale se pot efectua intervențiile pe compartimentul intern al genunchiului: meniscectomie (fig. 400), ligamentoplastie etc.

Bolnavul se află pe masa de operație cu genunchiul flectat la 40° sau atîrnînd la marginea mesei cu un sul sub genunchi.

Incizia începe pe marginea internă a rotulei, la un lat de deget intern de aceasta, se continuă în lungul tendonului rotulian și, după o mică curbură, se termină în partea posterointernă a tibiei, dedesubtul inserției distale a labei de gîscă.

Se secționează pielea, țesutul celular subcutanat și, după hemostază riguroasă, se face artrotomie verticală internă pentru explorarea genunchiului.

Pentru ligamentoplastie, se dezinseră mușchii labei de gîscă, pe marginea inferioară a tendonului croitorului și sub lambou apare ligamentul lateral intern. Se continuă decolarea laterală de-a lungul marginii interne a platoului tibial, pentru evidențiereo planului capsular posterior.

VII. **Calea de abord a compartimentelor anterior și posterior.** În general, meniscul intern poate să fie excizat printr-o incizie pararotuliană internă de cca. 5 cm. Dacă nu se poate exciza cornul posterior al meniscului prin această incizie poate fi executată calea de acces posterointernă a lui Henderson sau, mai bine, compartimentele anterior și posterior pot să fie abordate printr-o cale de abord efectuîndu-se o singură incizie cutanată și două incizii în elementele subjacente. Această cale de acces este rar indicată. Calea de acces a lui Cavé folosește o incizie curbă ce permite expunerea compartimentelor anterior și posterior. Bosworth a descris un abord asemănător.

@RedAbaris 2013

Tehnica Cavé. Pe genunchiul flectat în unghi drept se repereză epicondilul femural intern și se începe incizia la 5 cm înapoia epicondilului, aproximativ la 1,5 cm deasupra interliniei.

Se continuă incizia în jos și înainte pînă la un punct situat la 0,5 cm sub interlinia articulară, apoi pînă la marginea tendonului rotulian. După ce se îndepărtează țesutul subcutanat, se expune compartimentul anterior printr-o incizie ce începe înaintea ligamentului lateral intern și se continuă în jos și înainte urmînd o curbă asemănătoare cu cea a inciziei cutanate, care se termină sub interlinia articulară.

Pentru a expune compartimentul posterior se execută o a doua incizie profundă, înapoia ligamentului lateral intern, plecînd de la epicondil, vertical sub interlinia articulară.

VIII. **Calea de abord orizontală (transversală).** Prin această cale de acces se obține o bună evidențiere a meniscului intern, putînd fi lărgită după necesități.

Are avantajul că cicatricea nu este în contact cu suprafața articulară. Charnley, folosind această cale, a avut o convalescență mai rapidă după meniscotomie, decît prin altele. Harry Platt din Manchester a folosit cu succes această cale în Anglia. Cozen și alții o contraindică.

Se face o incizie transversală de 5 cm la nivelul suprafeței articulare a tibiei, ce se întinde în afară, de la marginea internă a tendonului rotulian pînă la marginea anterioară a ligamentului lateral intern. Se incizează capsula pe aceeași linie, apoi se disecă buza superioară a capsulei, separînd-o de sinoviala subjacentă și se reclină în sus. Se deschide sinoviala de-a lungul marginii superioare a meniscului intern. Charnley recomandă să se practice o deschidere preliminară, de 1,5 cm, în micul fund de sac sinovial situat sub menisc. Se introduce un depărtător înăuntru și se răsucește în așa fel ca extremitatea sa să stea pe fața superioară a meniscului. Secționîndu-se pe vîrful depărtătorului, deschiderea sinovialei poate să fie făcută la nivelul cel mai jos. Se secționează inserția anterioară a meniscului, se reclină ligamentul lateral intern și se completează excizia meniscului pe cale obișnuită. Pentru a închide incizia, se plasează primul punct pe sinovială, pe fața internă, aproape de ligamentul lateral intern, cu genunchiul încă flectat; dacă articulația este sub tensiune, înainte de a aplica primul punct de sutură partea posterioară a inciziei sinoviale va fi tracționată sub ligamentul lateral intern. Pentru a completa sutura, se pun fire separate.

Incizia transversală nu este satisfăcătoare pentru a extirpa în totalitate meniscul extern, întrucît necesită o secțiune parțială a bandeletei iliotibiale.

Pentru a evita acest lucru, se face o incizie oblică de 8 cm, centrată pe interlinia articulară. Pe capsulă se face o incizie în cross de hochei ce se întinde transversal, de-a lungul interliniei, apoi se încurbează oblic în sus, de-a lungul marginii anterioare a bandeletei iliotibiale pe o scurtă distanță. Se decolează și se reclină capsula și se incizează sinoviala transversal cum s-a descris anterior.

IX. **Calea de abord posteroexternă și posterointernă.** La unii bolnavi, un sept median separă fața posterioară a genunchiului în două compartimente. Ligamentul încrucișat posterointern este extrasinovial și el contribuie la formarea septului între cele două compartimente posterioare. Artera articulară mijlocie se dirijează pe fața anterioară a septului și vascularizează țesuturile scobiturii intercondiliene a femurului. Prezența

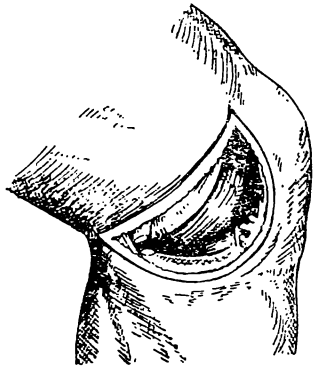

Fig. 399. Descoperirea meniscului extern prin calea de acces externă

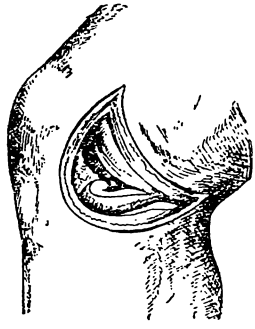

Fig. 400. Descoperirea meniscului intern prin calea de acces internă

@RedAbaris 2013

acestui sept poate avea o mare importanță în explorarea fetei posterioare a genunchiului, pentru extragerea corpilor străini sau în drenaj articular, în rarele cazuri de artrită piogenă a genunchiului, ce necesită un drenaj posterior. În aceste cazuri, pentru drenaj trebuie să fie deschise cele 2 compartimente posterioare și nu unul singur.

1. *Calea de abord posteroexternă (Henderson).* Cu genunchiul flectat, se face o incizie curbă pe fața externă a genunchiului, înaintea tendonului bicepsului și capului fibulei, evitînd nervul sciatic popliteu extern ce trece pe fața externă a capului peroneului (fibulei). În partea superioară a inciziei se urmărește fața anterioară a septului intermuscular extern pînă la linia aspră, la 5 cm deasupra condilului extern femural. În continuare, se descoperă condilul extern al femurului și originea ligamentului lateral extern. Tendonul mușchiului popliteu se găsește între tendonul bicepsului și ligamentul lateral extern. Se mobilizează și se reclină înapoi, apoi se expune fața posteroexternă a capsulei articulare. În fine, se face o incizie longitudinală de-a lungul capsulei și se secționează sinoviale compartimentului posterior.

2. *Calea de abord posterointernă (Henderson).* Se face o incizie curbă, ușor convexă anterior, la aproximativ 8 cm sub tuberculul adductorului și în lungul ligamentului lateral intern, înaintea tendoanelor relaxate ale semimembranosului, semitendinosului, croitorului și dreptului intern. Capsula se expune și se incizează longitudinal și se pătrunde în compartimentul posterointern al genunchiului.

X. **Calea de abord posterioară.** Cale de abord posterioară interesează elementele care, dacă sînt interceptate, pot lăsa o infirmitate definitivă gravă. De aceea, cunoașterea anatomiei gropii poplitee este esențială. Calea de abord dă acces pe capsula posterioară a genunchiului, cornul posterior meniscal, compartimentele posterioare ale genunchiului, fața posterioară a condililor femurali și tibiali și originea ligamentului încrucișat posterointern.

În cadrul căilor de acces posterioare se includ: calea poplitee internă, calea poplitee externă, calea posterolaterală și calea poplitee mediană.

1. *Calea de abord poplitee internă.* Se indică pentru abordarea mușchilor labei de gîscă la convergența lor, capsulei articulare, gemenului intern și inserției ligamentului încrucișat posterior.

Bolnavul se află în decubit ventral.

Incizia oblică, pe marginea posteroexternă a mușchilor ce delimitează, pe fața internă, groapa poplitee. Începe în sus, la un lat de deget deasupra pliului popliteu, pînă la un lat de mînă spre gambă.

După secționarea țesutului celulograsos se descoperă cele trei elemente musculare ale labei de gîscă: intern, croitorul cu vena safenă internă, extern, dreptul intern și, mai în afară, semitendinosul.

Se pătrunde în profunzime între semitendinos și drept intern cu semimembranos. Mai extern, gemenul intern se îndepărtează sau se secționează pentru a avea acces pe capsula articulară, condilul femural intern și marginea posterioară a platoului tibial intern.

Se deschide articulația pe marginea axială a candilului intern și se descoperă inserția tibială a ligamentului încrucișat posterior.

Refacerea include sutura gemenului intern și aponevrozei.

Pentru descoperirea ligamentului încrucișat posterior se preferă calea de acces Trickey.

2. *Calea de abord poplitee externă.* Prin această cale se descoperă nervul sciatic popliteu extern, condilul extern și scobitura intercondiliană.

Bolnavul se află în decubit ventral.

Incizia oblică, pe relieful bicepsului, de la vîrful gropii poplitee la fața posterioară a capului peroneului.

Se secționează pielea, țesutul celular subcutanat și, sub aponevroză, se repereză tendonul bicepsului femural.

Înapoia marginii sale posterioare, acoperit de o fină foiță aponevrotică, se află nervul sciatic popliteu extern care se descoperă pînă la gîtul peroneului, flectînd ușor gamba și îndepărtînd bicepsul.

Se descoperă apoi gemenul extern care se poate secționa. În profunzime se vede mușchiul popliteu.

3. *Calea de abord posterolaterală (Trickey).* Este calea ce permite evidențierea capsulei articulare și, mai ales, a ligamentului încrucișat posterior.

Bolnavul se află în decubit ventral, cu garou pneumatic.

Incizia, în „S", încrucișează groapa poplitee, mergînd în jos spre versantul intern al reliefului gemenului intern sau puțin în afară, luînd aspectul literei „L".

Se secționează pielea, țesutul celulograsos, aponevroza și se repereză ramura cutanată a nervului safen intern. Se expune gemenul intern și fibrele sale ce se prind pe fața posterioară a condilului intern, deasupra locului de pătrundere a mănunchiului vas-

@RedAbaris 2013

culonervos. Se procedează la dezinserţia muşchiului pe o întindere de 5–7 cm sau se secţionează. După îndepărtarea formaţiunilor se văd elementele posterioare ale capsulei, inclusiv ligamentul popliteu oblic. Cu multă atenţie, pentru a nu leza vasele scurte de la acest nivel se incizează, pe linia mediană, capsula articulară împreună cu ligamentul popliteu oblic şi se descoperă ligamentul încrucişat posterior sau, eventual se extirpă un corp străin.

4. *Calea de abord mediană poplitee.* Permite evidenţierea mănunchiului vasculonervos posterior şi capsulei articulare posterioare.

Bolnavul se află în decubit ventral.

A. **Tehnica clasică.** Incizia începe deasupra pliului popliteu şi, după un traiect de 10–12 cm, se termină la nivelul „pliului jartierei".

Se incizează pielea, ţesutul celular subcutanat şi aponevroza, sub care apare vena safenă externă cu anastomoza sa la vena safena internă.

Mai superficial este nervul sciatic popliteu intern. După îndepărtarea semimembranosului, în ţesutul celulogrăsos, sub o foiţă aponevrotică, se află mănunchiul vasculonervos. Artera este situată în planul cel mai profund (aproape de os), vena înapoi şi în afară.

Pentru a evidenţia articulaţia, se pătrunde intern de axul vasculonervos.

B. *Tehnica Brackett şi Osgood, Putti şi Abbott.* Se centrează o incizie curbă de 8–12 cm pe groapa poplitee. Ramura superioară merge de-a lungul tendonului semitendinosului, în jos, pînă la nivelul articulaţiei, se încurbează în afară traversînd faţa posterioară a articulaţiei pe aproximativ 5 cm şi apoi în jos, pînă la originea gemenului extern. Se disecă şi se îndepărtează ţesuturile subcutanate, împreună cu tegumentul, pentru a expune aponevroza poplitee. Apoi se identifică nervul safen extern ce se află sub aponevroză şi între originea celor doi gemeni, el fiind elementul ce ghidează disecţia.

În afara lui, vena safenă externă perforează aponevroza poplitee pentru a se vărsa în vena poplitee, la mijlocul gropii poplitee. Se urmăreşte nervul safen extern în sus, pînă la originea sa din nervul sciatic popliteu intern, întrucît, odată acest nerv localizat, conţinutul gropii poplitee poate să fie disecat cu precizie şi fără risc. Se urmăreşte nervul sciatic popliteu intern în jos şi se disecă ramurile sale pînă la gemeni, plantar subţire şi solear; aceste ramuri sînt însoţite de artere şi vene. Apoi se urmăreşte nervul sciatic popliteu intern în sus, pînă la vîrful gropii poplitee, unde se uneşte cu nervul sciatic popliteu extern. Se disecă sciaticul popliteu extern de-a lungul marginii interne a bicepsului şi a tendonului său în jos şi se respectă nervii cutanat peronier şi safen peronier. În continuare se expun artera şi vena poplitee ce sînt situate înaintea şi înăuntrul sciaticului popliteu intern. Se reclină cu atenţie artera şi vena, se repereză şi se urmăresc vasele articulare superoexterne şi superointerne ce pleacă, de fiecare parte, deasupra originii gemenilor şi sub muşchii feţei posterioare a coapsei. Genunchiul, fiind în extensie, se deschid compartimentele posterioare ale articulaţiei. Pentru o bună explorare a genunchiului, acestuia i se dă o uşoară flexie.

Gemenul intern îşi are originea mult mai cranial pe condilul femural decît gemenul extern, iar şanţul pe care ei îl formează cu semimembranosul este o cale de acces sigură şi relativ avasculară pentru compartimentul intern. Se evidenţiază originea tendinoasă a gemenului intern în afară, el servind drept ecartor pentru vasele şi nervii poplitei.

Un acces mai larg poate fi obţinut graţie ligaturii uneia sau mai multor vase articulare.

Dacă este necesar să fie expusă faţa posteroexternă a articulaţiei, se deperiostează originea gemenului extern de pe femur şi se abordează compartimentul extern, între tendonul bicepsului şi gemenul extern. Pentru a închide plaga, se plasează puncte separate pe capsulă, aponevroza profundă şi piele.

Aponevroza poplitee se suturează mai bine trecînd toate firele înainte de a le înoda, apoi se înoadă, unul cîte unul.

În concluziile, căile chirurgicale pot fi sistematizate astfel (fig. 401–410):

1. **Artrotomii simple,** ce pot fi efectuate pe:

a – calea internă:

– incizia parapatelară medială (Sédillot);

– aceeaşi incizie prelungită spre coapsă şi gamba (Payr);

b – calea externă:

– incizie parapatelară laterală, prelungită spre coapsă şi gambă (Gernez);

– aceeaşi incizie mai scurtă, recurbată sub inserţia ligamentului patelar, prin mobilizarea tuberozităţii anterioare (Kocher);

c – calea anterioară:

– incizie mediană longitudinală transpatelară (Ollier) putînd despica patela longitudinal sau transversal (Sanson, Begin).

@RedAbaris 2013

Fig. 401. Calea de acces laterală internă lărgită

1 — tendonul marelui adductor; 2 — condilul femural

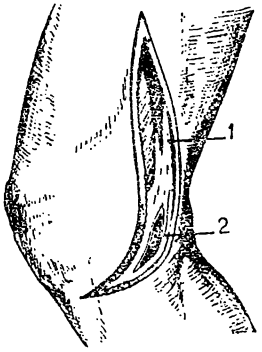

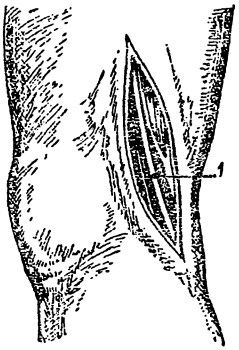

Fig. 402. Calea de acces poplitee externă

Timpul unu: descoperirea nervului sciatic popliteu extern (1)

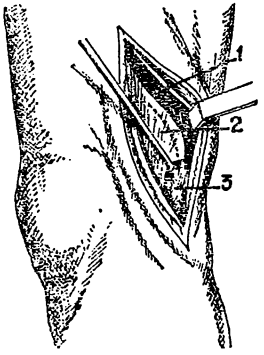

Fig. 403. Calea de acces poplitee externă

Timpul doi: descoperirea feței posterioare a articulației. Se îndepărtează n. sciatic popliteu extern (1), se secționează gemenul extern de-a lungul liniei punctate (2) după care se îndepărtează m. popliteu (3)

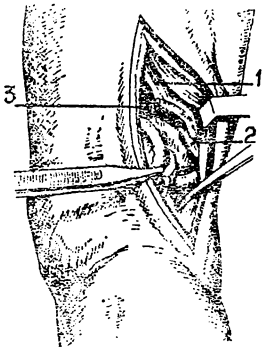

Fig. 404. Calea de acces poplitee externă

Timpul trei: evidențierea articulației după secționarea mușchiului gemen extern (1) și a popliteului (2) cu evidențierea sinovialei (3)

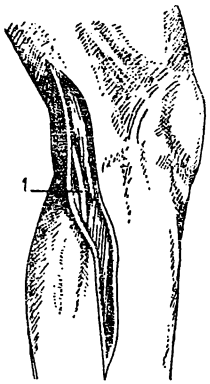

Fig. 405. Calea de acces fibulară superioară

Timpul unu: descoperirea nervului sciatic popliteu extern (1)

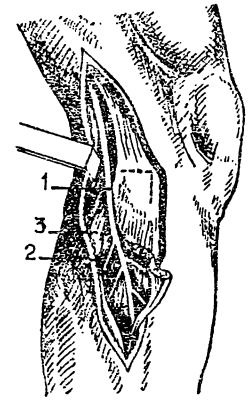

Fig. 406. Calea de acces fibulară superioară

Timpul doi: nervul sciatic popliteu extern (1) este descoperit în profunzimea lungului peronier lateral (2); în plagă apare mușchiul solear (3)

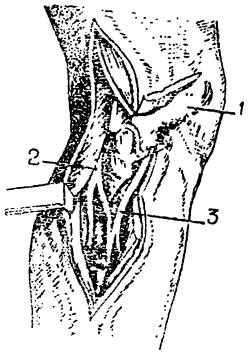

Fig. 407. Calea de acces fibulară superioară

Timpul trei: secțiunea peroneului (1), descoperirea arterei tibiale anterioare (2) și a trunchiului tibiofibular (3)

@RedAbaris 2013

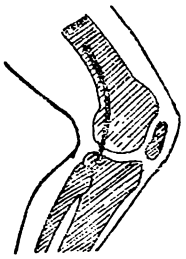

Fig. 408. Calea de acces posteroexternă pe articulația genunchiului (după Anson și Maddock)
Incizia tegumentară

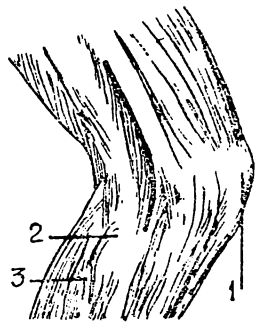

Fig. 409. Calea de acces posteroexternă pe articulația genunchiului (după Anson și Maddock)
Incizia desenată pe părțile moi; 1 — rotula; 2 — capul fibulei; 3 — nervul sciatic popliteu extern

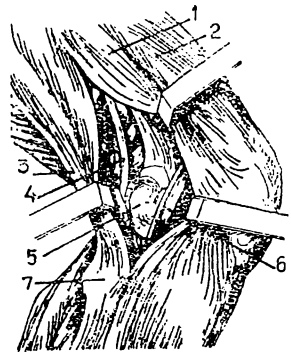

Fig. 410. Calea de acces posteroexternă pe articulația genunchiului (după Anson și Maddock)
Deschiderea articulației: 1 — bandeleta iliotibială; 2 — vastul extern; 3 — bicepsul; 4 — nervul sciatic popliteu extern; 5 — condilul extern al femurului; 6 — ligamentul colateral extern; 7 — capul fibulei

Incizia transpatelară dă un acces limitat comparativ cu inciziile parapatelare, care, prelungite spre gambă și, mai ales, la coapsă; expun mai larg articulația, fundul de sac superior și chiar epifiza distală a femurului și fundul de sac inferior, pretibial, putîndu-se reclina patela înăuntru sau în afară sau chiar, la nevoie, avensa. Indeosebi, inciziile lui Payer sau Gernez, prin ușoare mișcări ale genunchiului, permit explorarea articulației, cu excepția meniscurilor, accesibile numai parțial. Deci, cele mai bune sînt cele parapatelare, care dau un acces bun și pot fi prelungite.

Căile laterale de acces, externă sau internă, se practică pentru intervenții asupra meniscurilor sau ligamentelor colaterale, ele dînd o vizibilitate redusă.

Forma inciziei este variabilă, implicînd secțiunea ligamentelor colaterale:

— longitudnială, pe partea internă sau externă a condiliilor femorali și tibiali (Turner);

— transversală medială (Tavernier), pentru excizia meniscului intern;

— incizie în „L" (Lecène);

— incizie în baionetă (Klapp).

Calea posterioară — se folosește numai asociată la cele parapatelare, în drenajul artritelor (combinate).

2. **Artrotomiile largi,** prin formarea lambourilor, permit un acces mai larg asupra cavității articplare, dar, în funcție de intervenția practicată, implică o reconstrucție postoperatorie, ce îngreunează mobilizarea precoce, expunînd astfel la redori articulare și chiar la anchiloză.

Comportă constituirea de lambouri, de obicei cu baza superioară:

— incizia transcvadricipitală (Volkmann, Chaput) este folosită excepțional;

— incizia transpatelară, de preferat, cu un lambou avînd baza inferioară, care permite o mai bună vizibilitate asupra cavității articulare (Chaput);

— incizia transligamentară — nerecomandabilă;

— incizia transtuberozitară (Kirschner) ce desface cu dalta tuberozitatea anterioară a tibiei, pe care se inseră ligamentul patelar, foarte practică și ceă mai practicabilă;

— incizia în „Y" a lui Putti, tot cu baza în jos, permite, prin incizie verticală, liberarea în sus a tendonului cvadricipital și a patelei, după secțiunea retinaculelor patelare;

— incizia în „H" (Ollier, Moreau) indicată în rezecția genunchiului;

— incizia în lambou cu baza medială (Klapp) este folosită în descoperirea și fixarea patelei accesibilă de altfel și printr-o incizie mediană longitudinală.

3. **Căi de acces pentru drenajul spațiului popliteu** — folosite în flegmoane sau adenoflegmoane. S-au recomandat căi de acces mediale și laterale.

Inciziile mediale sînt:

— incizia superioară (Jobert) pentru evidențierea trigonului femurol. Pătrunde înain-

@RedAbaris 2013

tea croitorului, apoi, în adîncime, între tendonul marelui adductor şi semimembranos, genunchiul fiind în unghi drept şi rotaţie externă;

– incizia inferioară (Marchal) pentru evidenţierea trigemenului tibial. Se practică posterior de muşchiul croitor şi muşchiul drept intern, între gemenul intern şi condilul intern al tibiei, genunchiul fiind în aceeaşi poziţie ca mai sus;

– inciziile laterale sînt mai puţin folosite, asemănătoare cu cele descrise.

4. Calea de acces pe căpceanul fibulei şi pe articulaţia tibiofibulară proximală.

Se foloseşte o incizie longitudinală de-a lungul tendonului bicipital, prelungindu-se pe fibulă, permiţînd totodată şi descoperirea nervului sciatic popliteu extern.

Dezarticulaţia genunchiului

Este o operaţie de necesitate ce se indică în mod excepţional la bolnavii în vîrstă cu o artrită gravă a genunchiului în prag de septicemie, practicîndu-se o dezarticulaţie deschisă, intervenţie simplă, rapidă şi salvatoare. Se mai poate practica la copiii cu distrucţii întinse ale gambei, la care nu se mai poate păstra scheletul gambei, însă este necesară conservarea cartilajului de creştere.

Se procedează la crearea a două lambouri, a căror lungime va fi destul de mare, întrucît tegumentele la acest nivel sînt foarte mobile. După hemostaza riguroasă se suturează lambourile, fără tensiune, obţinîndu-se un bont în formă de măciucă. Are dezavantajul că este inestetic, cicatricea este în vîrful bontului, fapt pentru care se indică proteza cu articulaţie laterală.

REGIUNEA GAMBEI *(regio cruris)*

La nivelul gambei se disting regiunea gambieră anteroexternă *(regio cruris anterior)* ce se întinde de la tuberozitatea anterioară a tibiei la morteza tibiofibulară şi regiunea gambieră posterioară *(regio cruris posterior)*, cu cele două regiuni retromaleolare internă şi externă.

Regiunea gambieră anteroexternă *(regio cruris anterior)*

Regiunea gambieră anteroexternă este delimitată, cranial, de orizontala care trece prin tuberozitatea anterioară a tibiei, distal, de linia ce trece prin baza maleolelor, anterior de marginea medială a tibiei, lateral de faţa laterală a fibulei. În profunzime se află oasele gambei şi membrana interioară. Are o formă convexă (fig. 411).

Pielea este relativ subţire, fiind sediul ulcerelor şi dilataţiilor varicoase.

Ţesutul celular subcutanat este bine reprezentat şi prin el trec, intern, ramurile iniţiale ale venei safene interne *(v. saphena magna)* şi ramurile nervului safen intern *(n. saphenus)*, iar extern, ramurile iniţiale ale venei safene externe *(v. saphena parva)* şi ale nervului gambier cutanat extern *(n. fibularis superficialis)*. Nervul safen inervează pielea feţei interne a gambei pînă la marginea internă a piciorului şi, prin intermediul ramurei sale rotuliene *(ramus infrapatellaris)*, regiunea subrotuliană.

Fascia gambei sau aponevroza gambieră *(fascia cruris)* trimite două prelungiri către fibulă; una se fixează înaintea muşchilor fibulari (septul intermuscular anterior) şi alta înapoia lor (septul intermuscular posterior), realizîndu-se astfel două loje osteofibromusculare – anterioară şi externă.

@RedAbaris 2013

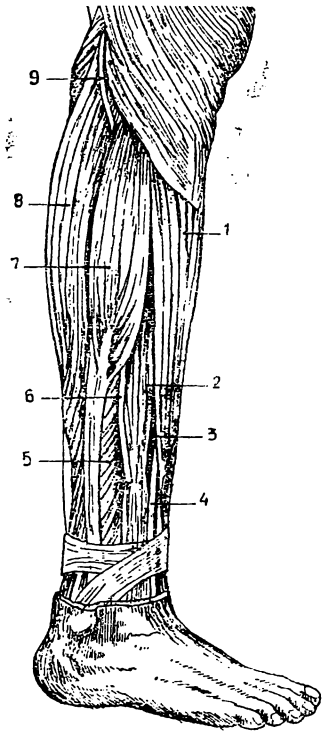

Fig. 411. Fața laterală a gambei

1 — m. tibial anterior; 2 — m. extensor lung al degetelor; 3 — a. tibială anterioară; 4 — n. tibial anterior; 5 — m. fibular scurt; 6 — n. fibular superficial; 7 — m. fibular lung; 8 — m. triceps sural; 9 — n. peronier comun

Loja anterioară (extensorilor) cuprinde mușchiul tibial anterior și extensorul comun al degetelor; în jumătatea inferioară, între ei, se află extensorul lung al halucelui; cele 3 tendoane trec pe sub ligamentul transvers al gambei, în regiunea dorsală a piciorului. Mănunchiul vasculonervos anterior (nervul tibial profund, artera tibială anterioară, venele tibiale anterioare și vasele limfatice) al gambei se află, în partea superioară a regiunii, între tibialul anterior și lungul extensor al degetelor, iar în partea inferioară, între tibialul anterior și lungul extensor al halucelui.

Loja externă conține lungul și scurtul fibular; între cele două capete ale mușchiului fibular lung trece, prin canalul musculoperonier superior, nervul fibular superficial (ramificîndu-se în nervii cutanați dorsal, medial și intermediar); tendoanele celor doi mușchi trec înapoia maleolei externe, înveliți în teci sinoviale.

Descoperirea arterei tibiale anterioare. Artera tibială anterioară începe la inelul **solearului**, se îndreaptă dinapoi — înainte și trece pe fața anterioară a membranei interosoase, străbătînd regiunea anterioară a gambei pînă la încrucișarea cu tendonul extensorului propriu al halucelui, devenind artera pedioasă (fig. 412).

S-au remarcat variate anomalii, fapt ce l-au determinat pe Dubreuil-Chambardel să susțină: „cînd artera este foarte subțire, este înlocuită în partea inferioară a gambei prin artera peronieră anterioară cu care se anastomozează". Alte ori, tibiala anterioară se termină în mușchii gambei și nu trece în regiunea piciorului. În fine, foarte rar, tibiala anterioară străbate membrana interosoasă, dar nu urmează un traiect descendent, ci se continuă cu recurenta tibială anterioară, „ceea ce echivalează cu absența arterei".

Bolnavul, în decubit dorsal, membrul inferior în rotație internă, piciorul în flexie pe gambă.

Linia de proiecție a arterei începe la jumătatea distanței dintre capul fibulei și **tuberculul** lui Gerdy și se termină la mijlocul spațiului intermaleolar, imediat în afara tendonului tibialului anterior. După Marcellin-Duval linia arterei unește capul fibulei cu mijlocul spațiului intermaleolar.

În treimile superioară și mijlocie (Pirogov, Farabeuff) incizia de 6–7 cm începe sub tuberozitatea anterioară a tibiei.

Se secționează pielea, țesutul celular subcutanat și, cît mai aproape de creasta tibiei, se face o butonieră în aponevroza gambieră și, introducîndu-se o sondă canelată, se face o incizie transversală a acesteia. Se evidențiază interstițiul intermuscular marcat de prezența unei dungi grăsoase verticale.

La cîțiva milimetri lateral de acest interstițiu se incizează vertical aponevroza, deasupra și dedesubtul locului unde s-a efectuat incizia transversală. Se flectează piciorul pe gambă și se lărgește interstițiul cranial și caudal; prin îndepărtarea laterală a extensorului comun al degetelor, în fundul inciziei apare nervul tibial anterior, apoi artera tibială anterioară și, în fine, cele două vene satelite.

În treimea inferioară a gambei, deasupra ligamentului inelar, incizia, de 4–5 cm, începe la 4 cm cranial de articulația tibiotarsiană.

@RedAbaris 2013

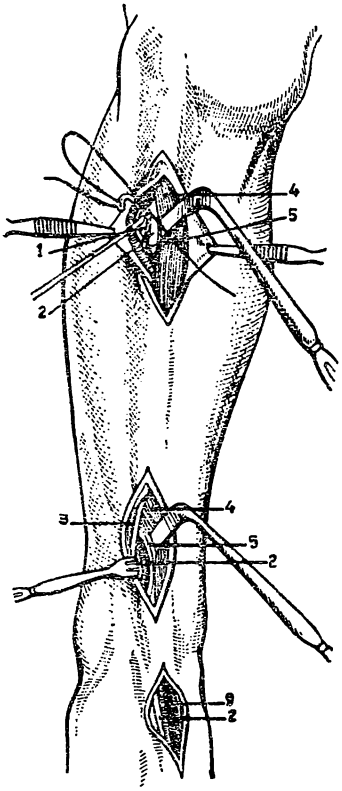

Fig. 412. Descoperirea arterei tibiale anterioare, nervului tibial anterior şi arterei dorsale a piciorului (pedioasa)

1 — m. lungul extensor al degetelor, 2 — n. tibial anterior; 3 — m. extensor propriu al halucelui; 4 — m. tibial anterior; 5 a. tibială anterioară

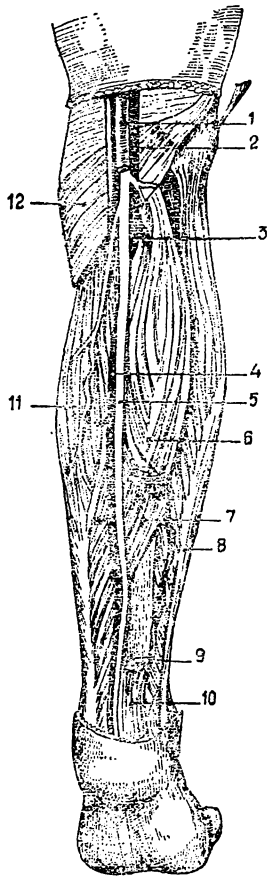

Fig. 413. Faţa posterioară a gambei (plan profund, irigaţie şi inervaţie)

1 — v. poplitee; 2 — a. poplitee; 3 — a. fibulară; 4 — a. tibială posterioară; 5 — n. tibial posterior; 6 — m. flexor lung al halucelui; 7 — m. tibial posterior; 8 — m. fibular lung; 9 — m. fibular scurt; 10 — tendonul calcanean; 11 — m. flexor lung al degetelor; 12 — m. popliteu

Se secţionează aponevroza superficială şi se trage buza internă a inciziei cît mai aproape de creasta tibiei. Se introduce indexul şi se lărgeşte spaţiul creat. Se flectează piciorul şi artera apare pe faţa externă a tibiei, uneori acoperită de fibre ale tibialului anterior.

Circulaţia colaterală se restabileşte prin ramurile arterei tibiale posterioare (fibulare şi plantare).

Regiunea gambieră posterioară *(regio cruris posterior)*

Limitele sale sînt aceleaşi ca şi ale celei anterioare, întinzîndu-se în profunzime pînă la oasele gambei, membrana interosoasă şi septul intermuscular posterior. Are formă convexă (fig. 413).

@RedAbaris 2013

Pielea este mobilă și subțire.

Pediculul adipos este variabil reprezentat și conține: vena safenă externă *(v. saphena parva)* și ramurile sale, situată inițial posterior de maleola fibulară, pentru ca, spre mijlocul regiunii, să perforeze oblic aponevroza, trecînd între cei doi gemeni, pentru a se vărsa în vena poplitee; nervul safen intern *(n. cutaneus surae medialis)* care, în jumătatea distală, se unește cu nervul safen extern *(n. cutaneus surae lateralis)*, pentru a alcătui nervul sural.

Aponevroza gambieră prezintă două foițe, anterioară și posterioară care împart musculatura flexorilor, alcătuind două loji.

Planul muscular superficial este constituit din mușchiul triceps sural cu cele trei părți componente ale sale. La locul de inserție al solearului, fibrele tendinoase formează o arcadă – arcada tendinoasă a solearului – prin care trece mănunchiul vasculonervos posterior al gambei (artera tibială posterioară, venele satelite, nervul tibial și vase limfatice). Între gemeni și solear trec tendoanele plantarului subțire. Toți acești mușchi se reunesc distal în tendonul lui Achile ce se inseră pe tuberozitatea calcaneană. La acest nivel se formează bursa calcaneană subcutanată, care uneori se poate inflama.

Planul muscular profund este alcătuit de lungul flexor al degetelor, tibialul posterior și lungul flexor al halucelui. Nervul tibial posterior, încrucișează distal – pe fața sa anterioară – lungul flexor al degetelor, așezîndu-se medial.

Canalul popliteu gambier reprezintă un spațiu mărginit anterior de tibialul posterior, posterior de foița anterioară a aponevrozei gambiere, medial de flexorul comun al degetelor și lateral de flexorul lung al halucelui, cu un orificiu cranial (inelul solearului), constituit de arcada solearului (posterior) și mușchiul popliteu (anterior) și două orificii distale: orificiul anterior, aflat în membrana interosoasă, prin care artera tibială anterioară pătrunde în loja musculară anterioară și altul posterior (distal), între tendonul achilian și tibialul posterior.

Artera tibială posterioară *(a. tibialis posterior)* provine din artera poplitee și trece prin canalul popliteogambier pînă la nivelul ligamentului inelar intern, unde se divide în plantară internă și plantară externă. În treimea superioară, din ea pleacă artera fibulară *(a. fibularis)* care pătrunde în canalul musculofibular inferior, situat între fibulă și flexorul lung al halucelui.

I. Descoperirea arterei tibiale posterioare. Bolnavul, în decubit dorsal, coapsa în abducție și rotație externă, gamba în flexie pe coapsă, culcată pe fața sa externă.

Linia de proiecție a arterei este paralelă cu marginea internă a tibiei, la 2 cm în afara ei.

A. *În treimea superioară* a gambei se efectuează după procedeul Manec sau Averill Guthrie (fig. 414).

1. *Procedeul Manec.* Incizia de 4–6 cm începe la nivelul „jartierei". Se secționează pielea și țesutul celular subcutanat, evitîndu-se vena safenă internă. Prin transparența aponevrozei superficiale se evidențiază marginea internă a gemenului medial, secționîndu-se aponevroza puțin în afara acestui reper. Se disociază masa musculară lateral și se observă fața posterioară a mușchiului solear (aspect aponevrotic), ce se incizează strat cu strat pînă la aponevroza intermusculară. Se incizează cu atenție aponevroza și se pătrunde pe interstițiul celular profund; mușchiul secționat se separă cu mare ușurință. Se descoperă artera dispusă într-o dedubtare a aponevrozei profunde, în dreptul marginii laterale a tibiei. Nervul tibial este în același plan cu artera, însă lateral.

2. *Procedeul Averill Guthrie* este folosit pentru leziunile asociate. Incizia este pe linia mediană și se străbate pielea, țesutul celular subcutanat, fibrele gemenilor și ale solearului, ajungîndu-se în spațiul celular profund, primul reper fiind nervul tibial posterior.

@RedAbaris 2013

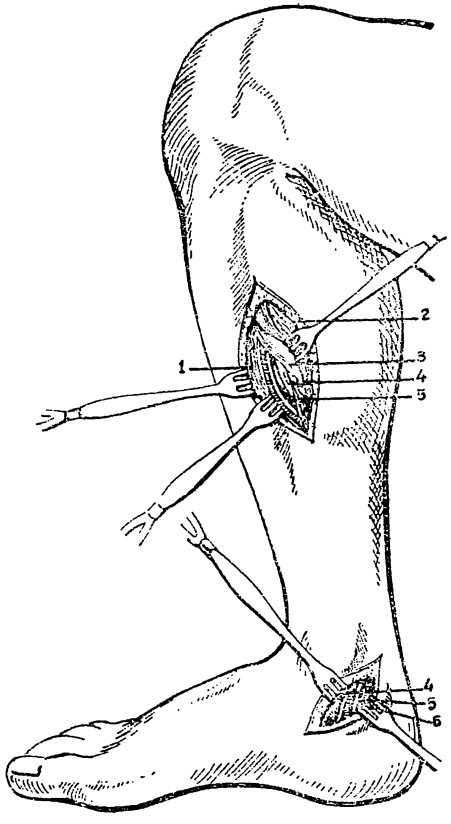

Fig. 414. Descoperirea arterei tibiale posterioare la 1/2 gambei și în canalul calcanean

1 — m. flexor lung al degetelor; 2 — m. gastrocnemian medial; 3 — m. solear; 4, 4' — n. tibial posterior; 5, 5' — a. tibială posterioară; 6 — ligamentul lanciolat secționat

B. *În treimea mijlocie a gambei.* Incizia, lungă 7–8 cm, pe linia de proiecție a arterei. Se secționează strat cu strat pielea, țesutul celular subcutanat, fascia superficială, îndepărtîndu-se ramurile venei safene interne. În continuare, se incizează fascia gambieră, îndepărtîndu-se gemenii. Apare mușchiul solear care se incizează cît mai aproape de tibie. Se îndepărtează solearul și devine vizibilă foița profundă a aponevrozei, prin transparența căreia se vede mănunchiul vasculonervos. Se deschide canalul popliteogambier și se izolează artera.

C. *În șanțul retromaleolar intern.* Incizie arciformă, lungă de 6 cm, pe conturul maleolei interne. Se secționează pielea, țesutul subcutanat, fascia superficială și se descoperă ligamentul inelar intern, care, împreună cu aponevroza gambieră se incizează pe sonda canelată.

Mănunchiul vasculonervos este într-o teacă fibroasă, între flexorul lung al degetelor și lung flexor al halucelui. Se izolează artera.

Circulația colaterală se restabilește prin ramurile arterelor tibială anterioară și fibulară.

N. Descoperirea arterei fibulare. 1. *În treimea superioară a gambei.* Tehnica operatorie este identică cu cea folosită pentru descoperirea arterei tibiale posterioare la acest nivel.

2. *În treimea mijlocie a gambei.* Bolnavul, în decubit dorsal, gamba în ușoară flexie pe coapsă și rotație externă.

Linia de proiecție a arterei este paralelă cu fibula, la 2 cm medial de marginea posteroexternă osoasă (Pirogov).

Incizia, de 4–6 cm, ce începe la nivelul „jartierei". Se secționează pielea, țesutul celular subcutanat și, prin transparența aponevrozei, se recunoaște marginea laterală a gemenului extern, care se incizează, medial de această margine (pe mușchiul gemen). Se evidențiază, prin îndepărtarea gemenului, fața poserioară a solearului, ce se secționează strat cu strat, pînă la aponevroza intermusculară. Se incizează aponevroza împreună cu secțiunea fibrelor anterioare ale solearului și se pătrunde în spațiul în care se găsește artera

Căi de acces pe oasele gambei

Cele două oase ale gambei, tibia și fibula, avînd în construcție o situație excentrică sînt ușor accesibile chirurgical pe toată întinderea lor.

Calea de acces pe tibie

Este frecvent folosită pentru recoltarea de grefoane, pentru osteosinteză în fracturi ale oaselor gambei, pentru trepanație a tibiei în osteomielită, osteoplastii, osteotomii corectoare sau diafiizectomii.

@RedAbaris 2013

Incizia, longitudinală sau în lambou, pe fața medială a tibiei, împinsă chiar în afara tibiei în operațiile osteoplastice, dă un acces larg pe tibie, pe toată întinderea ei, prin secțiunea pielei și a fasciei aderente de periost.

Prin deperiostarea tibiei se desfac în afară mușchii tibiali anterior și posterior, expunînd osul pe toate fețele sale.

Se folosesc următoarele căi de acces.

I. **Calea de abord anteroexternă.** Tibia este un os superficial și poate ușor să fie abordat anterior fără să se lezeze elemente anatomice importante.

Bolnavul se află în decubit dorsal, pe masa ortopedică sau pe masa chirurgicală, cu un sul sub fesă.

Incizie, dreaptă sau ușor curbă, la 1 cm în afara crestei tibiale, centrală pe zona de operat. Se secționează pielea, țesutul celular subcutanat, care se reclină lateral. Se incizează aponevroza gambieră la 0,5 cm de creasta tibială, și, în continuare, periostul. Se decolează periostul împreună cu tibialul anterior pe suprafața dorită. Deperiostarea va fi cît mai limitată căci vasele musculoperiostale sînt sursa principală a vascularizației osului.

În cele 2/3 distale ale gambei, aponevroza contribuie la formarea tecii tibialului anterior; mușchiul împreună cu tendonul său sînt îndepărtați, în afară, pentru a expune fața externă a osului. În 1/4 distală este mai comod ca tendonul să fie îndepărtat intern.

La nevoie, Gernez recomandă prelungirea inciziei în sus, parapatelar extern.

Pe parcursul deperiostării, răzușa va fi mînuită la distanță de marginea posteroexternă a tibiei, pentru a nu leza mănunchiul vasculonervos de la nivelul membranei interosoase.

II. **Calea de abord internă.** Permite punerea în evidența a diafizei tibiale pe toată întinderea sa. Este o cale anatomică, fiind folosită pentru aplicarea fixatorului extern.

În întîrzierile de consolidare și pseudartroze, Phemister introduce un grefon osos în patul preparat, pe fața posterioară a tibiei.

Tehnica Phemister. Bolnavul se află în decubit dorsal, pe masa ortopedică sau chirurgicală.

Se face o incizie longitudinală la mijlocul feței interne, centrată pe zona diafizară ce urmează a fi operată. Se incizează pielea, țesutul subcutanat, aponevroza, apoi se deperiostează fața internă pe distanța dorită, expunînd astfel diafiza.

La nevoie, Gernez o prelungește cranial, devenind parapatelară internă sau se recurbează distal și dorsal, înapoia maleolei interne.

Are dezavantajul că, în caz de infecție sau necroză tegumentară, expune direct — la lumina zilei — tibia și, eventual, materialul de osteosinteză. De obicei dacă se folosește pentru osteosinteza tibiei cu placă și șuruburi, aceasta se va aplica pe fața laterală a tibiei și niciodată pe cea anterioară.

III. **Abordul posteroextern.** Această cale de acces este folosită pentru evidențierea celor 2/3 mijlocii ale tibiei, cînd tegumentele de pe fețele anterioare și anterointernă ale gambei sînt aderente la planurile subiacente, sau prezintă cicatrice întinse. Este întrebuințată, de asemenea, pentru a transplanta fibula (Huntington), permițînd un abord comod pe peroneu.

Bolnavul se află în decubit lateral pe partea sănătoasă.

1. *Tehnica clasică.* Incizie verticală pe marginea externă a gemenului extern pînă la șanțul retromaleolar extern.

Se incizează cu atenție pielea și țesutul subcutanat, ferind nervul safen extern și vena satelită. Se pătrunde printre lungul fibular lateral (în afară) și lungul flexor al halucelui (înăuntru); ultimul se deperiostează de pe fața posterioară a fibulei. Se deperiostează tibialul posterior, evidențiindu-se fața posteroexternă a tibiei, care se folosește pentru aplicarea transplantului osos.

Pentru 1/3 superioară a gambei, se îndepărtează gemenul extern, se dezinseră solearul și, prin membrana interosoasă, se pune în evidență fibula. Prin deperiostarea tibialului posterior și îndepărtarea lui din plagă se dă o bună vedere asupra tibiei. Se va acorda atenție arterei fibulare, care nu trebuie lezată.

2. *Tehnica Harmon.* Se așează bolnavul în decubitul ventral sau lateral, cu gamba afectată deasupra. Incizia se întinde pe lungimea dorită pe marginea externă a tricepsului (posteroexternă a gambei).

Se pătrunde între gambieri, solear și lungul flexor al halucelui înapoi și mușchii fibulari înainte. Aceștia din urmă formează planșeul inciziei. Se reclină solearul și lungul flexor al halucelui înăuntru și se expune fața posterioară a fibulei. După îndepărtarea spre înapoi a masei musculare, se disecă tibialul posterior pornind de la originea sa de pe fața posterioară a membranei interosoase. Apoi se deperiostează mușchii de pe fața posterioară a tibiei. Ramurile musculare ale arterei fibulare, situate la partea superioară a plăgii, ce pătrund în mușchii fibulare sînt ligaturate. Se îndepărtează

@RedAbaris 2013

artera tibială posterioară, vena și nervul înăuntru împreună cu masa musculară posterioară. Aceste formațiuni nu sînt vizibile, întrucît ele sînt situate în mușchii lungul flexor al halucelui și tibialul posterior. Jumătatea posterioară a fibulei este situată în partea externă a plăgii și toată diafiza sa poate să fie explorată. Fața posterioară, plată, a diafizei tibiei poate să fie expusă complet, cu excepția 1/4 superioare ce este în relație strînsă cu mușchiul popliteu și porțiunile superioare ale vaselor și nervilor tibiali posteriori. După efectuarea intervenției se desface garoul, se asigură hemostaza, permițînd masei musculare să revină la loc. Se suturează aponevroza profundă în partea externă a gambei, cu fire separate.

3. *Tehnica Banks și Laufman.* Bolnavul va fi în decubit ventral.

Incizia, în cruce de hochei, cu segmentul său transversal la nivelul pliului de flexiune a genunchiului, de-a lungul suprafeței poplitee. Se recurbează în jos, pe marginea internă a gambei, pe o lungime de 7–10 cm. Se eliberează lamboul angular tegumentar împreună cu țesut subcutanat și se incizează aponevroza profundă, pe linia inciziei pielii. Se identifică și se protejează vasele superficiale și nervii cutanați. Apoi se repereză spațiul dintre tendonul semitendinos și extremitatea superioară a gemenului intern. Se îndepărtează semitendinosul în sus și înăuntru și tricepsul sural în jos și în afară. În profunzimea interstițiului apar mușchiul popliteu și flexorul comun al degetelor. Se deperiostează flexorul comun al degetelor în jos și în afară și popliteul în sus și înăuntru, expunîndu-se astfel fața posterioară a 1/4 superioare a tibiei. La nevoie, se continuă incizia în jos, pe marginea internă a moletului, continuînd disecția în același plan intermuscular. Nervul și artera tibiale posterioare se găsesc sub solear.

Calea de acces pe fibulă

Descoperirea fibulei, pe toată întinderea sa, se face prin șanțul dintre mușchii fibulari și tricepsul sural, înapoia osului.

Incizia începe la marginea posterioară a tendonului bicepsului femural, pînă la vîrful maleolei externe, pe porțiunea necesară sau pe toată întinderea.

După secțiunea pielii și țesutului subcutanat, se descoperă nervul sciatic popliteu extern *(n. fibularis communis)*, ce trece oblic sub capul fibulei și intră prin canalul musculofibular în masa musculară (mușchiul lungul peronier). Se secționează distal aponevroza gambieră superficială și se pătrunde anterior de septul intermuscular posterior, între lungul și scurtul fibular (aflați anterior) și solear și lungul flexor al halucelui (dispuși posterior). Se deperiostează fibula de inserțiile musculare, pe toată întinderea necesară.

Henry prelungește incizia în sus, cu 10 cm, pe marginea posterioară a tendonului bicepsului. Se secționează aponevroza superficială și profundă, se izolează nervul sciatic popliteu extern pe marginea posterointernă a tendonului bicepsului (cranial) și pînă la intrarea sa în lungul fibular lateral (distal). Se izolează nervul și se continuă operația, după tehnica amintită mai sus.

Amputația gambei

Farabeuf considera că locul de elecție al secțiunii osoase trebuie să treacă la 4 laturi de deget de articulația genunchiului, întrucît bontul rezultat trebuie să fie acoperit cît mai bine cu mușchi și tegumente și să se preteze la clasicul pilon; bontul gambier ce rămîne înapoia manșonului protezei este scurt și nu jenează.

La ora actuală se consideră că locul de elecție al amputației gambei este în 1/3 medie sau la unirea 1/3 medii cu 1/3 distală. În acest fel, bontul are o lungime de 15 cm de la interlinia articulară a genunchiului. Bontul este suficient de lung pentru a constitui un bun braț de pîrghie în mobilizarea protezei și este, în același timp, bine acoperit cu masă musculară, permițînd sprijin total pe proteză.

În efectuarea amputației trebuie să se țină seama de următoarele principii:

– lambourile cutanate vor fi inegale – cel anterior mai lung cu 1 cm decît cel posterior;

– mănunchiul vascular (artera și vena tibiale anterioare) ca și nervul tibial se vor descoperi în interstițiul intermuscular extern și se vor ligatura la nivelul secțiunii musculare;

– nervul tibial va fi secționat deasupra osteotomiei;

@RedAbaris 2013

– lamboul musculoaponevrotic al tricepsului sural trebuie să fie suficient de lung pentru a acoperi, fără tensiune, bontul osos, atunci cînd se face sutura la aponevroza anterioară;

– fibula se va secționa cu cel puțin 3 cm mai sus decît tibia;

– creasta tibială se va secțiuna în bizou, pe o înălțime de 2 cm;

– mușchii se secționează la circa 0,5–1 cm de nivelul secțiunii osoase tibiale;

– mănunchiul vasculonervos tibial posterior va fi descoperit și ligaturat, după secționarea vaselor anterioare;

– asigurarea, postoperator, a unui drenaj aspirativ tip Rédon.

I. **Amputația în 1/3 distală a gambei** nu este recomandabilă întrucît, deși lasă un bont lung ce constituie un braț bun de pîrghie, totuși apar tulburări circulatorii, cu cianoza tegumentelor, ulcerații și chiar sfaceluri, ce necesită retușuri repetate ale bontului sau chiar reamputația la un nivel superior.

Acest procedeu rămîne indicat la persoanele în vîrstă și la copii.

II. **Amputația în 1/3 mijlocie a gambei.** Este sediul cel mai frecvent folosit.

Incizia părților moi se face după procedeul cu două lambouri. Lungimea ambelor lambouri trebuie să fie egală cu o treime din circumferința gambei, la locul unde se vor secționa oasele, plus 2–4 cm, ținînd seama de retracția țesuturilor. Limita dintre lambouri trebuie să treacă pe fața laterală în lungul fibulei, iar pe cea medială puțin înapoia marginii interne a tibiei. Lambourile trebuie să cuprindă totalitatea părților moi; secționarea mușchilor și a fasciei proprii, se face la nivelul marginii pielii incizate și retractate. Țesuturile moi se disecă în sus și lambourile se răsfrîng.

La 0,3 cm deasupra nivelului la care se face amputația osului, se secționează membrana interosoasă și se incizează periostul, care este decolat distal cu răzușa. Cu ajutorul unui retractor se mențin părțile moi și se secționează oasele: fibula se secționează la 3 cm deasupra nivelului de amputație al tibiei. Marginile suprafețelor de secțiune se ciupesc cu pense Luer sau Liston.

Se izolează și se ligaturează artera tibială anterioară, artera tibială posterioară și artera peronieră. Nervii se secționează mult mai sus. Se aplică fire la piele și se introduce un drenaj aspirator.

III. **Amputația gambei în treimea superioară.** Este mai rar folosită.

Incizia părților moi se face fie prin procedeul în rachetă Farabeuf, fie prin cel cu lambou croit pe fața anteroexternă, fie prin procedeul circular. În ultimul caz, ținînd seama de retractilitatea diferită a pielii, incizia trebuie să fie eliptică (posterior, cu 2 cm mai jos decît anterior). Pielea, țesutul celular subcutanat și fascia superficială se secționează sub nivelul de secțiune al osului, pe o lungime reprezentînd 1/6 din circumferința gambei plus 3 cm posterior și 1 cm anterior, ținînd seama de retracția pielii.

Se disecă pielea cu țesutul celular subcutanat și fascia proprie și se răsfrînge în sus, în formă de manșetă.

Mușchii și membrana interosoasă se secționează la nivelul manșetei și părțile moi se depărtează în sus cu ajutorul unui retractor.

Periostul se incizează la 0,3 cm deasupra nivelului la care se va amputa osul și se decolează cu răzușa.

Se face osteotomia tibiei și îndepărtarea cu dalta a marginii anterioare restante. Osteotomia fibulei la un nivel mai înalt.

Se ligaturează arterele tibiale anteriară și posterioară; nervii se secționează mai proximal; drenaj aspirativ.

În condițiile unui bont scurt sub 6 cm, Blair și Morris practică extirparea fibulei, subțierea maselor musculare și dezinserția tendoanelor bicepsului femural, dreptului intern și semimembranosului pentru a împiedica retracția în flexie a bontului.

IV. **Amputația osteoplastică a genunchiului (după Gritti — I. K. Simanovschi).** Se formează două lambouri: anterior, ce reprezintă 2/3 din diametrul genunchiului, și posterior, 1/3 din diametrul genunchiului. Ținînd seama de retracția pielii, se adaugă 3 cm pentru lamboul anterior și 4 cm pentru cel posterior.

Incizia pielii, țesutului celular subcutanat și fasciei superficiale începe pe condilul intern al femurului, pe continuă în jos, paralel cu marginea internă a tibiei, la 2 cm înapoia ei, apoi orizontal, la 4 cm sub tuberozitatea anterioară a tibiei, pînă la fibulă. La acest nivel, incizia merge în sus și se termină în dreptul condilului femural extern.

Se disecă lamboul anterior și se secționează ligamentul rotulian, ceva mai sus de tuberozitatea tibiei. Ligamentul este prins cu un depărtător ascuțit și îndepărtat în sus împreună cu lamboul.

Se incizează fundul de sac superior al articulației genunchiului pe fețele sale laterale, iar lamboul anterior, conținînd rotula, este resfrînt, fața internă privind înainte.

Cu un clește de os Ollier se apucă suprafața cartilaginoasă a rotulei și se secționează.

@RedAbaris 2013

Pe fața posterioară a genunchiului se incizează pielea, țesutul celular subcutanat și fascia, la nivelul mijlocului lamboului anterior. La nivelul marginii pielii retractate se secționează masa musculară pînă la os. Se constituie un lambou posterior mai mic.

Se depărtează în sus lamboul anterior și cel posterior și se ferestruește transversal femurul, imediat deasupra condililor.

Se ligaturează artera și vena poplitee. Nervul sciatic este secționat la 4–5 cm deasupra suprafeței de secțiune osoasă.

Se adaptează rotula împreună cu lamboul anterior la suprafața de secțiune a femurului și se fixează prin cîteva puncte de sutură. Se aplică fire la piele și se drenează unghiurile plăgii.

Pentru a preveni alunecarea rotulei, în urma tracțiunii exercitate de mușchiul cvadriceps, se recomandă ca rotula să fie fixată cu un șurub pe toată perioada de constituire a calusului osos. În același scop G. A. Albrecht a propus o variantă operatorie în care, din suprafața articulară a rotulei, lasă o proeminență care se începuește în canalul medular al femurului. Are dezavantajul că se complică cu apariția bursitelor la locul de sprijin.

GLEZNA ȘI PICIORUL

Se descriu împreună întrucît formează o unitate morfofuncțională.

Regiunea maleolară corespunde gleznei și, în profunzime, articulației talocrurale, avînd o importanță medicochirurgicală deosebit de mare. Fracturile maleolare și sechelele acestora, afecțiunile ortopedice congenitale sau cîștigate impun cunoașterea regiunii și a piciorului în totalitate.

Axul vertical al gambei este, în mod normal, în continuarea axului calcaneului. Devierea de la acest ax provoacă: deformația în valgus *(pes valgus)*, cînd unghiul este deschis în afară; în varus *(pes varus)*, cînd unghiul este deschis înăuntru; picior plat *(pes talus valgus)*, cînd se asociază și dispariția bolții plantare; și picior scobit *(pes varus equinus)*, de obicei postparalitic.

Greutatea organismului, ce se transmite de la gambă la picior prin articulația talocrururală, este repartizată inegal spre cei trei stîlpi de susținere ai bolții plantare: 75% spre stîlpul calcanean și 25% spre cei doi stîlpi de susținere anteriori. Rezultă că talusul este piesa osoasă cea mai solicitată, talusul constituind piesa bolții plantare.

Pentru menținerea bolții plantare intervin dispozitive pasive de natură fibroasă, ligamente și aponevroza plantară, cît și active, musculare. Astfel, pe marginea medială a piciorului se află tibialul anterior și tibialul posterior (după încrucișarea în talpă cu lungul fibular), iar pe marginea laterală, scurtul fibular și tendoanele lungului flexor al degetelor și lungului flexor al halucelui. În acest fel, se echilibrează bolta și se realizează menținerea în poziție normală a celor trei axe ale piciorului: axul longitudinal al piciorului *(axis articuli intertarsis)*, axul mișcărilor de supinație *(axis articuli talotarsalis)* și axul mișcărilor de flexie-extensie *(axis articuli talocruralis)*.

La nivelul piciorului se descriu două arcuri longitudinale: unul tibial sau medial format din talus, navicular, cele trei cuneiforme și primele trei metatarsiene cu falangele respective și altul fibular sau lateral, reprezentat de calcaneu, cuboid și ultimele metatarsiene cu falangele respective. Suprapunerea lor în porțiunea anterioară determină lățimea piciorului în sens transversal.

De asemenea, cele două interlinii articulare (metatarsiană Chopart și tarsometatarsiană Lisfranc), prin formațiuni fibroase puternice, se opun deformării bolții plantare *(pes planus)*, sau accentuării bolții *(pes cavus)*.

@RedAbaris 2013

Regiunea gleznei

Este delimitată, cranial, printr-un plan transversal ce trece prin baza celor două maleole, caudal de un alt plan oblic transversal ce trece la 1 cm sub vîrful maleolelor, iar dorsal, de inserţia tendonului achilian pe calcaneu.

În scop didactic, din punct de vedere topografic, se subîmparte în regiunea maleolară anterioară şi regiunea moleolară posterioară.

I. **Regiunea maleolară anterioară** este dispusă înaintea articulaţiei talocrurale.

Pielea este subţire şi mobilă pe planurile profunde.

În stratul subcutanat se află reţeaua venoasă superficială ce se drenează în *v. safena magna* şi comunică cu venele profunde tibiale anterioare, reţeaua arterială perimaleolară, limfaticele superficiale şi ramurile nervoase din fibularul superficial (anterior), safen intern (medial) şi safen extern (lateral).

Fascia maleolară superficială prezintă două îngroşări ce iau aspectul de ligamente şi care fac parte din aparatul fibros al piciorului (Fr. Rainer, George Palade). În partea anterioară este ligamentul cruciform cu fascicule încrucişate în X, continuat distal cu ligamentul fundiform, medial cu ligamentul laciniat şi lateral cu retinaculele fibulare proximale şi distale. Aceste ligamente trimit în profunzime septuri verticale ce participă la formarea celor trei tunele (canale) pentru tendoanele tibialului anterior (intern), lungului extensor al halucelui (mijlociu) şi lungul extensor al degetelor (extern), care alunecă în tecile sinoviale respective, sediul tenosinovitelor posttraumatice sau reumatismale.

Teaca sinovială a tibialului anterior începe la 5–6 cm deasupra vîrfului maleolei şi se întinde pînă la articulaţia astragaloscafoidiană, iar a extensorului comun al degetelor începe la 3–4 cm deasupra vîrfului maleolei externe.

Prin canalul mijlociu, alături de tendonul lungului extensor al halucelui, trec şi artera tibială anterioară, venele satelite şi nervul fibular profund, ultimul dispus intern faţă de arteră. Teaca sinovială a lungului extensor al halucelui depăşeşte cranial cu 2–3 cm linia care uneşte cele două maleole şi ajunge distal pînă la prima articulaţie tarsometatarsiană. Artera tibială anterioară se continuă cu artera dorsală a piciorului.

Pe ultimul plan este capsula articulară.

II. **Regiunea maleolară posterioară** cuprinde formaţiunile situate medial, dorsal şi lateral de articulaţia talocrurală.

Pielea este mai groasă, mobilă şi prezintă pliuri transversale. În stratul subcutanat se află bursa sinovială retrocalcaneană superficială şi bursa sinovială maleolară externă subcutanată, care se pot inflama (procese reumatismale sau septice). În ţesutul adipos se găsesc ramuri arteriale subcutanate, reţeaua venoasă subcutanată, limfatice şi ramuri nervoase.

Fascia maleolară trece de la o maleolă la alta, peste tendonul tricipital, fiind îngroşată medial, unde constituie ligamentul laciniat (anular intern al tarsului) şi lateral, cele două retinacule fibulare (ligament anular extern al tarsului). Ligamentul laciniat prezintă o foiţă superficială, descrisă anterior şi alta profundă, îngroşare a fasciei maleolare profunde. În canalul calcanean se delimitează o lojă musculară tibială pentru tendoanele flexorilor şi o lojă vasculonervoasă pentru vasele tibiale posterioare

@RedAbaris 2013

şi nervul tibial. Prin intermediul canalului calcanean, tarsal sau maleolar se realizează comunicarea cu loja plantară internă.

În stratul subcutanat, în zona retromaleolară internă, sînt mici arteriole, ramuri ale venei safene interne şi ale nervului safen intern, iar în zona maleolei externe, reţeaua venoasă din vena safenă externă *(rete maleolara lateralis)*.

În concluzie, între fascia maleolară superficială şi cea profundă se formează următoarele 3 loji:

– *loja posterioară mediană*, prin care trece tendonul lui Achile şi tendonul muşchiului plantar subţire. Între tendon şi tuberozitatea calcaneului este o bursă seroasă – bursa tendinoasă a calcaneului;

– *loja retromaleolară internă*, delimitată de ligamentul inelar intern, maleola internă şi calcaneu. În acest fel se realizează un canal osteofibros (canal maleolar intern) prin care trec, în regiunea plantară, tendoanele flexorilor, vasele tibiale posterioare şi nervul tibial. Tendoanele flexorilor, înconjurate fiecare de o teacă proprie, sînt dispuse în următoarea ordine: tibialul posterior imediat înapoia maleolei, flexorul comun al degetelor şi în fine, flexorul lung al halucelui. Tecile lor sinoviale sînt de obicei izolate şi nu comunică cu articulaţia. Mănunchiul vasculonervos este înconjurat de o teacă aponevrotică şi trece între cei doi flexori. Uneori, chiar în canal, artera se divide în plantara internă şi plantara externă, dînd şi ramuri calcaneene. La fel, nervul se divide în plantar intern şi plantar extern;

– *loja retromaleolară externă* conţine tendoanele muşchilor fibulari laterali lung şi scurt, înconjurate de teci sinoviale, care deseori se unesc într-o teacă unică ce se întinde cu 4–5 cm sub maleola externă. Artera fibulară trece înapoia tendoanelor, se anastomozează cu artera tibială posterioară şi se împarte în două ramuri: ramura maleolară şi ramura profundă.

Tendoanele flexorilor se încrucişează mai întîi în canalul tarsal, alcătuind chiasma crurală şi, drept rezultat, tendonul lungului flexor digital trece lateral de tibialul posterior. În continuare, a doua încrucişare sau chiasma plantară se produce la intrarea în regiunea plantară, cînd lungul flexor al halucelui trece lateral de lungul flexor digital.

Pe planul cel mai profund este faţa dorsală a articulaţiei gleznei.

Regiunea piciorului propriu-zis

Se subdivide în regiunea dorsală a piciorului şi regiunea plantară (fig. 415–417).

I. **Regiunea dorsală a piciorului** *(regio dorsalis pedis)* este delimitată cranial de regiunea maleolară şi caudal de o linie transversală ce trece prin comisura digitală.

Pielea este subţire, iar stratul subcutanat este format din ţesut lax, cu burse sinoviale subcutanate (primul cuneiform şi baza metatarsului al V-lea) şi formaţiuni vasculonervoase superficiale. Reţeaua venoasă *(rete venosus dorsalis pedis)* este alcătuită din cele două vene marginale – safena magna (internă) şi parva (externă), de arcada venoasă dorsală *(arcus venosus dorsalis)* şi anastomoze cu venele plantare prin venele interosoase *(v. metatarseae dorsales)*. Reţeaua arterială este fără importanţă chirurgicală, iar nervii provin din safen intern şi safen extern.

@RedAbaris 2013

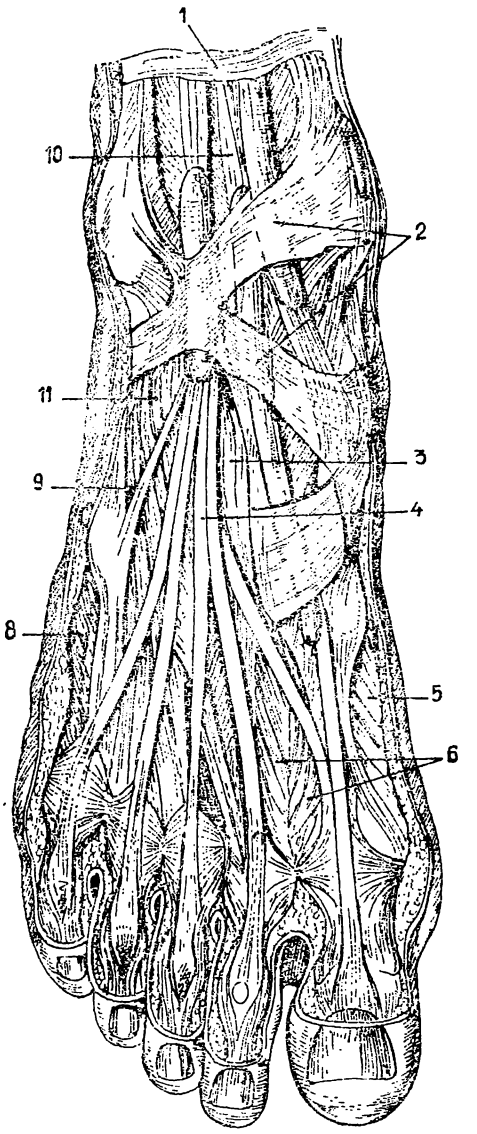

Fig. 415. Regiunea dorsală a piciorului

1 — retinaculul m.m. extensori superiori; 2 — retinaculul mm. extensori inferiori; 3 — m. extensor scurt al halucelui; 4 — m. extensor lung al degetelor; 5 — m. abductor al halucelui; 6 — m. interosoşi dorsali; 8 — m. abductor al degetului mic; 9 — m. fibular al treilea; 10 — m. extensor lung al halucelui; 11 — m. extensor scurt al degetelor

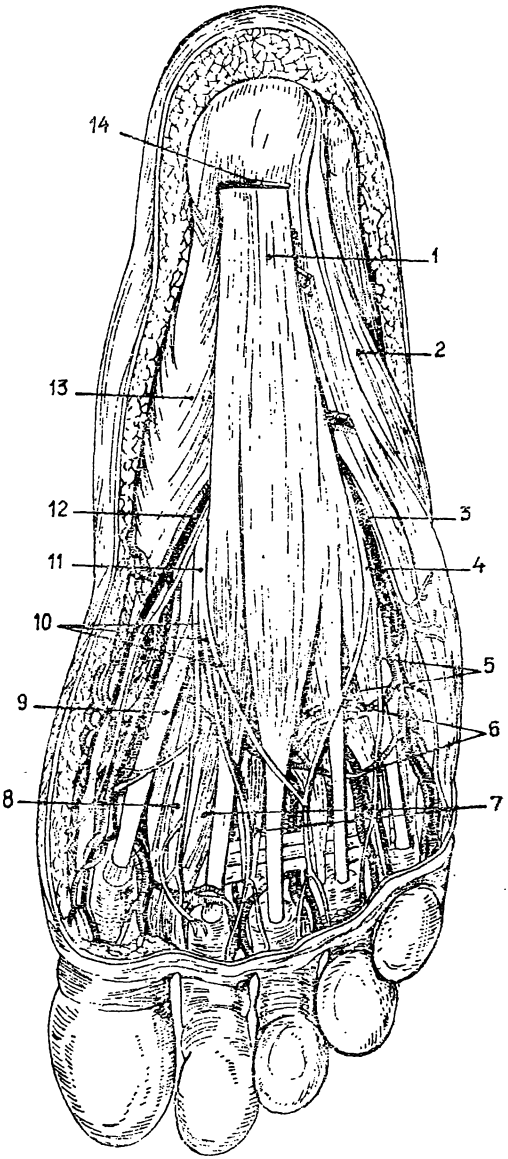

Fig. 416. Regiunea plantară, plan superficial

1 — m. flexor scurt al degetelor; 2 — m. abductor al degetului mic; 3 — a. plantară laterală; 4 — n. plantar lateral; 5 — nn. digitali plantari comuni; 6 — arcul venos metatarsian; 7 — mm. lumbricali; 8 — m. flexor scurt al halucelui; 9 — m. flexor lung al halucelui; 10 — nn. digitali plantari comuni; 11 — nn. plantari mediali; 12 — a. plantară medială; 13 — m. abductor al halucelui; 14 — aponevroza plantară

Fascia superficială dorsală a piciorului, continuarea fasciei maleolare, se inseră pe marginile metatarsienelor I şi V, continuîndu-se astfel cu aponevroza plantară.

@RedAbaris 2013

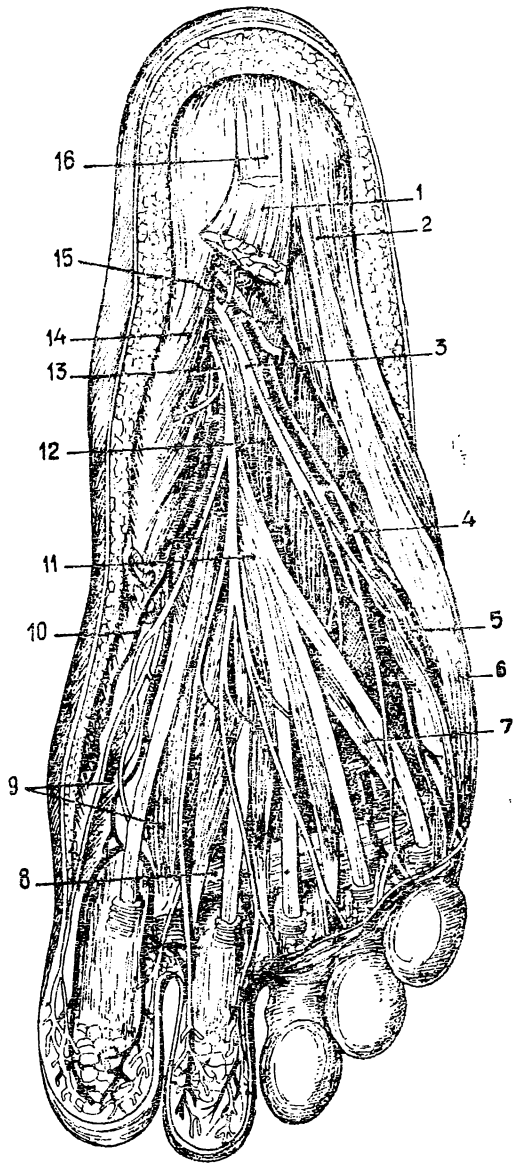

Fig. 417. Regiunea plantară, plan profund

1 — m. flexor scurt al degetelor; 2, 6 — m. abductor al degetului mic; 3 — n. plantar lateral; 4 — a. plantară laterală; 5 — m. flexor scurt al degetului mic; 7 — mm. lumbricali; 8 — m. adductor al halucelui; 9 — mm. interosoşi; 10 — a. plantară medială; 11, 15 — m. flexor lung al degetelor; 12 — m. pătratul plantar; 13 — n. plantar medial; 14 — m. abductor al halucelui; 16 — aponevroza plantară

Sub ea sînt tendoanele extensorilor: tibialul anterior, lungul extensor al halucelui, extensorii lungi ai degetelor, sub care este mușchiul pedios, constituit din scurtul extensor al halucelui și al degetelor.

Artera dorsală a piciorului *(a. dorsalis pedis)*, întovărășită de nervul tibial anterior, merge fie între tibialul anterior și extensorul propriu al halucelui, fie între ultimul și extensorul propriu al degetelor; din ea ea pornesc artera dorsală a tarsului *(a. tarsea lateralis)*, artera dorsală a metatarsului *(a. arcuata)*, artere interosoase *(aa. metatarseae dorsales)*, artere colaterale dorsale și artere perforante.

Urmează fascia profundă și planul osos.

II. **Regiunea plantară.** Pielea este subțire la nivelul bolții și groasă la punctele de sprijin, unde pot apărea keratodermite ce se pot infecta.

Stratul subcutanat conține țesut adipos și retinacule ce leagă pielea de aponevroza plantară. În acest țesut vehiculează formațiuni superficiale vasculonervoase (rețelele arteriale cutanate calcaneană, plantară, digitală), venele cutanate plantare și nervii superficiali din safen extern și tibial. De asemenea, la nivelul punctelor de sprijin se formează bursele sinoviale subcutanate (la primul și al cincilea metatarsian și subcalcaneană).

Aponevroza plantară corespunde fasciei plantare superficiale. Se inseră pe fața inferioară a tuberozității calcaneene și, de aici, prin fascicule longitudinale, se distribuie pe fața inferioară a metatarsienilor, unde se continuă cu periostul. Primește întăriri din ligamentul laciniat (medial) și retinaculul fibular distal (lateral). Ea menține bolta plantară. De pe fața

@RedAbaris 2013

sa profundă se desprind septul plantar tibial (intern), ce merge la primul metatarsian, septul plantar fibular (extern), la al cincilea metatarsian şi, de asemenea, prelungiri spre ligamentele transverse ale capetelor metatarsienelor şi spre baza degetelor, delimitînd arcade digitale şi arcade interdigitale. În plus, din aponevroza plantară se desprinde, la nivelul articulaţiilor metatarsofalangiene, ligamentul rotator, care, împreună cu ligamentul transvers al capetelor metatarsienelor, formează bolta anterioară a piciorului, opunîndu-se prăbuşirii sale şi constituirii piciorului plat anterior.

Urmează planul muscular superficial (abductorul halucelui în loja internă, plantarul în loja mijlocie şi abductorul degetului mic în loja externă) cu nervii digitali comuni, din tibial şi fibular, arcada plantară cu arterele metatarsiene şi interosoase.

Cel de al doilea plan muscular este format de: flexorul scurt al halucelui, tendonul flexorului lung al halucelui, tendoanele flexorilor lungi ai degetelor, accesorul lungului flexor, lumbricali – în loja medie – şi flexorul scurt cu opozantul degetului cinci, în loja externă. Pe ultimul plan se situează adductorul halucelui.

În ceea ce priveşte mănunchiurile vasculonervoase plantare, cel intern sau tibial iese din şanţul plantar intern, iar cel extern sau fibular din cel extern; cele două şanţuri realizează o continuare a canalului tarsal (calcanean).

Fascia plantară profundă acoperă interosoşii şi mănunchiul vasculonervos fibular.

În profunzime este planul osteoarticular al regiunii plantare.

Descoperirea arterei pedioase. Bolnavul, în decubit dorsal, cu piciorul în extensie moderată faţă de gambă.

Linia de proiecţie a arterei începe la mijlocul distanţei dintre cele două maleole şi se termină în primul spaţiu interdigital.

Incizia, lungă de 5–6 cm, urmează linia de proiecţie a arterei. Se secţionează pielea şi ţesutul celular subcutanat. Aponevroza dorsală a piciorului se incizează la 1–2 cm în afara tendonului muşchiului extensor lung al halucelui, evitîndu-se lezarea tecii sale tendinoase.

Pe marginea internă sau externă a extensorului lung al halucelui se descoperă artera pedioasă.

Căi de acces pe articulaţia talocrurală

Caracteristici:

– are aceeaşi importanţă clinică ca şi articulaţia gîtului mîinii;

– este legată funcţional de articulaţiile oaselor tarsiene, cu care constituie o unitate morfofuncţională;

– asigură mobilitatea piciorului în toate axele sale;

– conţine formaţiuni importante vasculonervoase şi tendinoase, pe care se intervine deseori chirurgical.

Căile de acces sînt medicale şi chirurgicale.

Căile medicale

Sînt reprezentate de puncţia articulară.

Puncţia articulaţiei talocrurale se face pe cale ventromedială şi ventrolaterală.

1. Calea ventromedială. Bolnavul este în decubit dorsal, cu piciorul în flexie plantară.

Repere: tendonul muşchiului tibial anterior – ce se simte la palpare la circa 1,5 cm medial de maleola internă şi care se evidenţiază prin mişcare de flexie plantară – şi vîrful maleolei interne.

@RedAbaris 2013

Acul va avea o direcție anteroposterioară și se va introduce între cele două repere spre spațiul articular; se străbate pielea, țesutul celular subcutanat, aponevroza, sinoviala și se pătrunde în articulație.

2. **Calea ventrolaterală.** Bolnavul în aceeași poziție.

Repere: maleola peronieră și tendonul mușchiului lung extensor al degetelor, cu piciorul în flexie plantară.

Între cele două repere se palpează spațiul articular și se introduce acul de puncție, cu direcție anteroposterioară; se străbat pielea, țesutul celular subcutanat, sinoviala și se pătrunde în spațiul articular.

Căi de acces chirurgicale

I. **Calea de abord anteroexternă.** Calea de abord anteroexternă dă un excelent acces pe articulația talocrurală și pe celelalte articulații ale tarsului, evitînd vasele și nervii importanți. Întrucît multiplele intervenții reparatorii interesează această regiune, această cale de abord ar putea să se numească „incizia universală" pentru picior și gleznă. În plus, ea permite excizia astragalului în totalitate; singurele articulații ale tarsului pe care nu le poate aborda sînt cele între scafoid și primele două cuneiforme.

Bolnavul se află în decubit ventral, cu vîrful piciorului orientat în sus și lateral.

Repere: marginea anterioară a maleolei fibulare, linia articulară talocrurală, baza metatarsianului IV.

Incizia, pe față anteroexternă a gambei, înăuntrul fibulei și la 7–8 cm deasupra articulației tibiotarsiene. Se continuă în jos pe articulație, pe fața anteroexternă a corpului astragalului și pe articulația calcaneocuboidiană și se termină la baza celui de al patrulea metatarsian. Se va evita decolarea planurilor superficiale. Incizia poate să meargă mai sus sau să se termine mai jos sau să fie folosită numai în parte, după necesități.

În țesutul celular subcutanat, în unghiul superior al inciziei se evidențiază nervul fibular superficial, cu bifurcația sa distală, situat imediat deasupra retinaculului superior al extensorilor. Se va proteja acest nerv, iar venele superficiale se secționează între ligaturi.

Se incizează aponevroza gleznei (gambieră) cranial și lamele superioare și inferioare ale ligamentului anular anterior (retinaculul superior și inferior al extensorilor) pînă la periostul tibiei și capsula tibiotarsiană. Se pătrunde lateral de tendoanele mușchiului extensor al degetelor. În efectuarea disecției se vor menaja (la nevoie se vor secționa) arterele maleolare anteroexternă și dorsală ale tarsului. Reclinînd marginile plăgii, se identifică și se protejează ramurile cutanate dorsale proximale ale nervului musculocutan. Se dezinseră mușchiul pedios urmînd direcția fibrelor sale (mai întîi la marginea superointernă și apoi inserția calcaneană, avînd grijă să nu se lezeze pediculul său). Se reclină tendoanele extensoare, artera pedioasă și nervul tibial anterior (intern) și se incizează capsula vertical sau „în cruce", cît mai jos. În fine, se expune articulația astragaloscafoidiană disecînd-o sub tendoane și se incizează transversal capsula sa. Se continuă disecția în afară de-a lungul capsulei articulației calcaneocuboidiene, care se găsește în același plan ca și articulația astragaloscafoidiană.

Se disecă țesutul celular, extern și inferior de colul astragalului și se expune articulația subastragaliană îndepărtînd fibularii în jos. Se prelungește disecția în jos pentru a da acces la articulația dintre cuboid și al IV-lea și al V-lea metatarsian și între scafoid și al III-lea cuneiform.

Sutura ligamentului și reinserția pediosului se vor face cît mai îngrijit.

II. **Calea de abord anterioară (Chaput-Lecène).** Bolnavul se află în decubit dorsal, cu vîrful piciorului orientat anterior.

Repere: maleolele medială și laterală, tendonul extensor lung al halucelui, interlinia articulară a gleznei — fața sa anterioară.

Se obține un abord pe porțiunea de gleznă situată între maleola internă și fațeta articulară internă a corpului astragalului. Este dificilă atunci cînd se are în vedere efectuarea artrodezei (mai bună calea anteroexternă). Prin această cale de acces se expun foarte ușor cele două maleole. De regulă, calea de abord este situată între lungul extensor propriu al degetului mare și tendoanele extensorului comun al degetelor.

Scaglietti și Nicola recomandă să fie plasată între tendoanele gambierului anterior și lungul extensor propriu al degetului mare. În tehnica lor, pediculul vasculonervos este reclinat în afară împreună cu tendoanele extensorului comun al degetelor, iar tibialul anterior este îndepărtat înăuntru.

Tehnica Chaput-Lecène. Incizia începe pe fața anterioară a gambei (la cîțiva mm lateral de marginea laterală a proeminenței tendonului mușchiului extensor lung al halu-

@RedAbaris 2013

celul), la 7–10 cm deasupra gleznei şi se întinde în jos la cca 5 cm sub articulaţie. Lungimea sa, desigur, variază în raport cu scopul propus. Se secţionează aponevroza, pielea, ţesutul celular subcutanat, protejînd pe cît posibil formaţiunile vasculonervoase superficiale. Se evidenţiază teaca sinovială a muşchiului extensor şi se secţionează, protejînd mănunchiul vasculonervos subjacent (artera tibială anterioară şi nervul fibular profund). Apoi se izolează, se leagă şi se secţionează arterele maleolare externe şi dorsale ale tarsului şi se expune îngrijit pediculul vasculonervos pentru a-l îndepărta înăuntru. Tendonul lungului extensor propriu al halucelui şi mănunchiul vasculonervos sînt îndepărtate înăuntru, iar tendoanele extensorului comun al degetelor în afară. Se incizează periostul, capsula şi sinoviala urmărind incizia cutanată. Printr-o disecţie subcapsulară şi superiostală se expune articulaţia pe toată lărgimea.

III. **Căile de abord externe.** Prin aceste căi se obţine abordarea maleolei externe, ligamentului tibioperonier anterior, tendoanelor peroniere, ligamentului lateral extern al gleznei cît şi articulaţiei talocrurale.

Bolnavul se află în decubit dorsal, cu un sul sub fesă, pentru a menţine piciorul în rotaţie externă.

Se pot folosi următoarele incizii:

a – *incizia premaleolară externă* aplicată pentru osteosinteza maleolei fibulare. Lungă de 5–7 cm, merge pe faţa laterală a fibulei, pentru a coborî înaintea maleolei externe, spre vîrful său. Are avantajul că nu lezează tendoanele fibularilor şi nici nervul safen extern;

b – *incizia retromaleolară externă* impune evidenţierea nervului şi venei safene externe, situate înapoia inciziei. Incizia este verticală, pe marginea posterioară a fibulei, înconjurînd maleola externă pînă la vîrful său. Prin lezarea tecii şi chiar a tendoanelor fibularilor există riscul formării aderenţelor;

c – *incizia retro- şi preligamentară* este folosită pentru ligamentoplastie. Incizia începe de la orificiul extern al sinusului tarsian, urcînd în sus şi înapoi, pentru a se termina pe marginea posterioară a fibulei, la unirea treimii sale medii cu treimea inferioară. Nu lezează nervul şi vena safenă externă şi dă un bun acces chirurgical;

d – *incizia sub- şi retromaleolară externă* va fi descrisă la calea de abord pentru tehnica Ducroquet-Launay.

A. *Calea de abord Kocher (tehnica „în croşet").* Această cale de abord dă o excelentă vizibilitate pe articulaţiile mediotarsiană, subastragaliană şi tibiotarsiană.

Bolnavul este aşezat în decubit dorsal, cu vîrful piciorului în rotaţie medială.

Repere: capul astragalului, maleola externă, marginea externă a fibulei.

Incizia este curbă şi porneşte lateral şi distal de capul astragalului, ocoleşte vîrful maleolei externe la aproximativ 3 cm, se îndreaptă proximal, paralel şi posterior (la 2,5 cm de marginea laterală a fibulei), pentru a se termina la 5–6 cm deasupra proiecţiei pe tegumente a vîrfului maleolei fibulare.

Se incizează aponevroza sub tendoanele fibularilor, pe care-i reclinăm înapoi, protejînd astfel vena safenă externă şi nervul safen extern, situaţi imediat înapoia inciziei. Dacă este necesar un cîmp operator mai mare se secţionează tendoanele cu repararea lor, la sfîrşitul operaţiei, printr-o plastie în Z şi se îndepărtează. Se continuă disecţiile în jos, se secţionează ligamentul fibulocalcanean şi se expune articulaţia subastragaliană. Articulaţia calcaneocuboidiană poate fi abordată prin partea inferioară a acestei incizii în acelaşi plan ca cea astragaloscafoidiană. După ce s-au secţionat ligamentele fibuloastragaliene se luxează glezna printr-o tracţiune internă, dacă dorim să avem un acces pe toată suprafaţa articulară.

Inconvenientul acestei tehnici rezidă în riscul frecvent de formare a necrozelor pe marginile inciziei, mai ales dacă a fost necesară luxaţia astragalului. În plus, deseori necesită secţionarea tendoanelor fibularilor. În majoritatea cazurilor este mai bună incizia anteroexternă.

B. *Calea de abord Ollier.* Este o excelentă cale de abord pentru tripla artrodeză; cele trei articulaţii sînt expuse printr-o deschidere mică, cu o cicatrizare în general bună.

Bolnavul se află în aceeaşi poziţie ca pentru tehncia Kocher.

Repere: marginile laterală şi anterioară ale capului astragalului, vîrful maleolei peroniere.

Incizia cutanată începe pe faţa anteroexternă a articulaţiei astragaloscafoidiene. Se întinde oblic în jos şi înapoi şi se termină la aproximativ 2,5 cm sub maleola externă. Se secţionează ligamentul anular, urmînd incizia pielii. La partea superioară a inciziei se expun tendoanele extensorilor degetelor şi acestea se îndepărtează, de preferinţă, înăuntru, fără să se deschidă teaca lor. La partea inferioară a inciziei se expun tendoanele peronierilor şi acestea se îndepărtează în jos. Se secţionează originea muşchiului pedios, se reclină muşchiul în jos şi se degajează sinusul tarsului. Apoi se începe disecţia pentru a se expune articulaţiile substragaliană, calcaneocuboidiană şi astragaloscafoidiană.

@RedAbaris 2013

C. *Calea de abord Ducroquet-Launay.* Incizia în „Y", a cărui ax vertical se află în șanțul retromaleolar, pe marginea posterioară a tendoanelor fibularilor, se încurbează sub vîrful maleolei externe, pentru a se continua orizontal, pe o lungime de 3 cm sub sinusul tarsului.

De regulă, se secționează, printr-o singură incizie, totalitatea formațiunilor pînă la os. Se dezinseră, în masă, planul ligamentar fibulocalcanean, se îndepărtează teaca peronierilor, punîndu-se în evidență astragalul și calcaneul.

Are inconvenientul că se pot leza nervul safen extern și teaca fibularilor și riscul că deseori, determină necroza cutanată.

IV. **Calea de abord posteroexternă (Gatellier și Castangh).** Gatellier și Castangh, în 1924, publică o cale de acces pentru fața posteroexternă a gleznei. Ea a fost executată pentru a permite reducerea sîngerîndă și osteosinteza fracturilor gleznei în care fragmentul marginal posterior al tibiei este mare și situat în afară. Acesta presupune să coexiste și fractura fibulei. Dacă el este intact, se secționează la cca 10 cm de vîrful maleolei externe. Această cale de acces este, de asemenea, folosită pentru tratamentul osteocondritei disecante a astragalului și osteocondromatozei gleznei. Un rol important în generalizarea tehnicii l-a avut și Duval.

Bolnavul este așezat în decubit lateral, pe membrul pelvin sănătos, cu flexia genunchiului la 75° și cu membrul pelvin afectat în extensie.

Repere: vîrful maleolei fibulare, tuberculul osos al metatarsului V, marginea posterioară a fibulei.

Incizia începe la aproximativ 12,5 cm deasupra vîrfului maleolei externe și se prelungește în jos, pe marginea posterioară a fibulei, spre vîrful maleolei. Apoi se încurbează anterior pe 2–3 cm, în axul tendoanelor peronierilor. Se expun maleola și fibula, ce se deperiostează. Se incizează teaca tendoanelor fibulare în așa fel încît să permită luxarea tendoanelor spre anterior. Dacă fibula nu ese fracturată se secționează la 10 cm deasupra vîrfului maleolei externe, apoi se eliberează fragmentul inferior, secționînd membrana interioară și ligamentele fibulocalcaneene și astragalocalcaneene ce conservă integritatea gleznei după operații. Se basculează fibula în afară și se expun fețele externă și posterioară ale extremității inferioare a tibiei și fața externă a articulației gleznei.

După terminarea intervenției se repune fibula și se fixează cu un șurub transversal, mergînd de la partea superioară a maleolei externe în tibie. Se readuc tendoanele, se repară tecile tendinoase și se sutureză tegumentele.

Cînd osteotomia este consolidată, se scoate șurubul pentru a evita ruperea lui.

V. **Calea de abord posterointernă.** Calea de acces este folosită pentru osteosinteza fracturilor grave ale maleolei interne (oferă o cale largă de acces), fracturii de astragal asociată cu fractura maleolei interne, fracturilor pilonului tibial și controlului mănunchiului vasculonervos.

Bolnavul se află în decubit dorsal sau ventral, cu piciorul în rotație externă.

Incizia arcuată, cu concavitatea anterioară, începe la 4 cm deasupra și înapoia maleolei externe, se încurbează sub vîrful maleolei interne, pentru a se termina la nivelul tuberculului scafoidian.

Se incizează pielea, țesutul subcutanat și, după hemostază, se deschide teaca comună a flexorilor, pătrunzînd între tendonul tibialului posterior și tendonul flexorului comun (extern) și mănunchiul vasculonervos și flexorul propriu al halucelui (intern), sau, mai bine, între tibialul posterior și flexorul comun (se protejează mănunchiul vasculonervos).

Se folosește cu succes calea transachiliană după tehnica lui Payr.

Tehnica Payr. Bolnavul se așează în decubit ventral, cu un suport pe fața anterioară a gleznei.

Repere: marginea laterală a tendonului achilian, tuberozitatea calcaneană.

Se face o incizie de 12,5 cm pe marginea posteroexternă a tendonului achilian (la 3–4 mm lateral) și pînă dedesubtul inserției tendonului pe calcaneu. Se secționează pielea, țesutul subcutanat, fără a leza nervul sural, aponevrozele superficială și profundă.

În continuare, există două posibilități de abordare a articulației:

a – secțiunea în „Z" a tendonului lui Achile, cu decolare proximală și distală. Se pătrunde între tendonul lungului flexor al halucelui și tendoanele fibulare, decolîndu-se subperiostal fața posterioară a articulației gleznei, pilonul tibial și tuberozitatea calcaneană;

b – fără secțiunea tendonului achilian, prin îndepărtarea sa medială și evidențierea spațiului dintre mușchiul flexor lung al halucelui și tendoanele fibulare. Îndepărtînd tendonul flexorului halucelui înăuntru, se descoperă extremitatea inferioară a tibiei pe o lungime de 4–5 cm, fața posterioară a articulației gleznei, articulația subastragaliană și partea posterioară a feței superioare a calcaneului. Dacă disecția se efectuează

@RedAbaris 2013

pe marginea externă a tendonului lungului flexor al halucelui, venele şi nervii tibiali posteriori nu vor fi lezaţi fiind protejaţi (este calea transachiliană Payr).

VI. **Calea de abord internă.** În cadrul căii de abord internă se includ atît calea de abord anterointernă cît şi căile interne.

Calea de abord anterointernă. Oferă acces pe maleola internă (osteosinteză), tendoanele extensoare şi mănunchiul vasculonervos.

Bolnavul, în decubit dorsal, cu un sul sub fesa părţii de operat.

Lungimea inciziei este în raport cu natura intervenţiei operatorii. Traiectul său poate fi:

– mai intern, trecînd medial de tibialul anterior, permite deschiderea la acest nivel a articulaţiei, în vederea efectuării osteosintezei pentru o fractură de maleolă internă;

– clasică, adică „călare" pe interlinia articulară, paralelă cu tibialul anterior, trecînd fie între extensorul propriu şi extensorul comun, fie între extensorul propriu şi tibialul anterior;

– mai externă, paralelă cu extensorul propriu, în vederea evidenţierii mănunchiul vasculonervos şi astragalului.

VII. **Calea de abord anterioară.** În acest scop se folosesc diferite tehnici:

A. *Tehnica Koenig şi Schephers.* Koenig şi Schephers au abordat gleznа pe faţa sa internă printr-o tehnică, în principiu, identică căii de abord Kocher, pentru faţa sa externă. Această metodă nu este răspîndită, întrucît prezintă pericolul de lezare a vaselor şi nervului tibial. Totuşi ea este utilă pentru tratamentul chirurgical al luxaţiei – fracturii de astragal, al altor leziuni traumatice ale articulaţiei gleznei şi, de asemenea, pentru osteocondrita disecantă a astragalului.

Bolnavul este aşezat în decubit dorsal, cu piciorul rotat lateral, sprijinindu-se cu faţa laterală a gleznei pe masa de operaţie.

Repere: vîrful şi conturul maleolei tibiale.

Se face o incizie curbă cu concavitatea distal, pornind la 1–2 cm anterior de marginea anterioară a maleolei mediale, continuă baza maleolară şi se termină la 1–2 cm posterior de ea.

Se izolează vena safenă internă şi nervul safen şi se secţionează maleola cu un osteotom. Se respectă inserţia ligamentului deltoidian. Apoi, se subluxează astragalul şi maleola în afară pentru a expune suprafeţele articulare. În sfîrşit se repune maleola şi se fixează cu un şurub.

Pentru a facilita deplasarea maleolei se efectuează gaura pentru şurub înainte de osteotomie, se introduce şurubul de osteosinteză, apoi se extrage. La sfîrşitul intervenţiei, se face osteosinteza cu şurub şi se închide plaga. Întrucît suprafeţele de secţiune sînt plate, osteosinteza maleolei cu un singur şurub riscă să se deplaseze. De aceea se adaugă 1–2 broşe mici filetate. Poate să fie necesară chiar şi imobilizarea gipsată.

B. *Tehnica Broomhead.* Se recomandă o incizie internă curbă pentru osteosinteza fracturilor.

Se foloseşte pentru osteosinteza fracturilor maleolei posterioare a tibiei.

Bolnavul se află în aceeaşi poziţie sau în decubit dorsal, cu genunchiul flectat şi gleznа aplicată cu faţa sa laterală, pe faţa anterioră a coapsei membrului pelvin sănătos.

Repere: marginea medială a tendonului achilian, marginea posterioară a maleolei mediale şi vîrful acesteia.

Incizia va porni de la un punct situat la 10 cm deasupra vîrfului maleolei tibiale, la egală distanţă între marginea postero-medială a tibiei şi marginea medială a tendonului achilian.

Se va încurba către anterior, trecînd la 1,5–2 cm de vîrful maleolei mediale, pentru a se termina pe faţa medială a piciorului.

Se evidenţiază maleola şi marginea posteromedială a tibiei. Faţa posterioară a pilonului tibial apare după dezinserţia capsulei şi periostului şi îndepărtarea înapoi şi înăuntru a tendoanelor tibialului posterior, flexorului comun al degetelor şi lungului flexor al halucelui împreună cu pediculul vasculonervos.

C. *Tehnica Colonna şi Ralston.* Au efectuat următoarea modificare a căii Broomhead. Incizia începe într-un punct situat aproximativ la 10 cm deasupra şi la 2,5 cm înapoia maleolei interne şi se încurbează înainte şi în jos pe centrul maleolei interne, apoi în jos şi înapoi pe 4 cm spre călcîi. Se expune subperiostal maleola internă, respectînd însă ligamentul deltoidian. Se secţionează ligamentul anular intern al gîtului piciorului şi se îndepărtează tendonul lungului flexor al halucelui împreună cu pediculul vasculonervos înapoi şi în afară. Îndepărtînd tendoanele tibialului posterior şi flexorului comun al degetelor înăuntru şi înainte se expune eventualul focar de fractură posterioară de la nivelul pilonului tibial.

@RedAbaris 2013

Căi de acces asupra piciorului

Caracteristici:

– piciorul, ca şi mîna, însumează, într-un spaţiu restrîns, numeroase formaţiuni autonome (nervi, vase, tendoane);

– asigură în ortostatism contactul corpului cu solul;

– necesitatea ca pe zonele de sprijin să se evite trasarea inciziilor.

În cadrul acestora, se includ: căile de abord pe articulaţia talotarsală şi tars şi căile de abord pe articulaţiile tarsului şi oasele piciorului.

Căi de abord pe articulaţia talotarsală şi tars

Căile de abord pe articulaţia talotarsiană şi calcaneu se execută mult mai uşor dacă bolnavul este în decubit ventral. Totuşi, calea de abord internă poate să fie executată pe bolnavul în decubit dorsal, cu genunchiul flectat şi cu piciorul de operat încrucişat pe gamba opusă (fig. 418–423).

1. **Calea de abord internă.** Incizia începe la 2,5 cm înaintea şi la 4 cm dedesubtul maleolei interne. Ea merge înapoi de-a lungul feţei interne a piciorului spre tendonul lui Achile. Este paralelă cu marginea medială a piciorului şi descoperă articulaţia talocalcaneonaviculară. Se secţionează ţesutul celular, fascia şi se evidenţiază marginea inferioară a abductorului halucelui. Se mobilizează corpul muscular şi acesta se reclină spre faţa dorsală pentru a expune faţele internă şi inferointernă ale corpului calcaneului. Se continuă disecţia în jos, secţionînd aponevroza plantară şi muşchii inseraţi pe calcaneu sau deperiostînd osul cu o răzuşe. Faţa inferioară a corpului calcaneului poate să fie abordată subperiostal.

2. **Calea de abord longitudinală.** Incizia porneşte de la baza maleolei tibiale, pînă la osul navicular. După secţiunea pielii şi a ţesutului subcutanat se pătrunde între tendoanele extensorilor lung şi scurt ai halucelui (parte componentă a pediosului în terminologia franceză) şi artera dorsală a piciorului (extern).

3. **Calea de abord anterointernă (paramaleolară).** Incizia este dusă în aceeaşi manieră, însă se pătrunde între tendoanele tibialului anterior şi extensorului lung al halucelui, medial de artera dorsală a piciorului.

4. **Calea de abord anterioară (Bardenhauer, Delbet).** Incizia este fie transversală, fie longitudinală mediotarsiană (intertarsiană).

5. **Cale de abord externă.** Oferă descoperirea feţei externe a calcaneului şi articulaţiei subastragaliene.

Bolnavul, în decubit dorsal, cu piciorul aşezat cu faţa sa internă pe un sul.

Se începe incizia pe marginea externă a tendonului lui Achile aproape de Inserţia sa şi se continuă pînă la un punct situat la 4 cm dedesubt şi la 2,5 cm înaintea maleolei (incizie orizontală submaleolară, puţin dedesubtul sinusului tarsian). Se secţionează pînă la os aponevrozele superficială şi profundă, izolîndu-se tendoanele fibulare. Se incizează şi se ridică periostul sub tendoane pentru a aborda osul.

Se îndepărtează în sus tendoanele fibularilor şi în jos nervul safen extern.

Incizia poate fi uşor oblică, de sus în jos, pentru efectuarea osteotomiei de calcaneu (Dwyer).

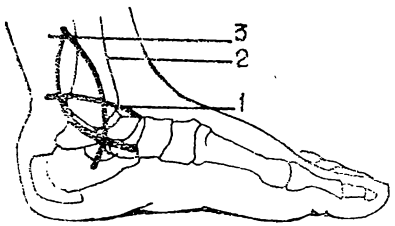

Fig. 418. Căi de acces interne pe articulaţia gleznei

1 – calea de acces a lui Koenig şi Schepherd; 2 – calea de acces a lui Colonna şi Ralston; 3 – calea de acces a lui Broomhead

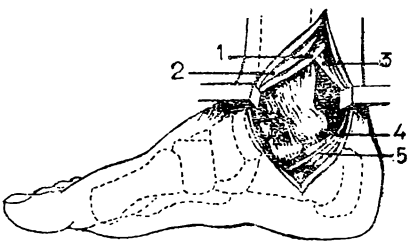

Fig. 419. Calea de acces posterointernă a lui Colonna şi Ralston pentru extremitatea inferioară a tibiei

1 – flexorul comun al degetelor; 2 – tibialul posterior; 3 – flexorul propriu al halucelui; 4 – artera tibială posterioară; 5 – nervul tibial posterior

@RedAbaris 2013

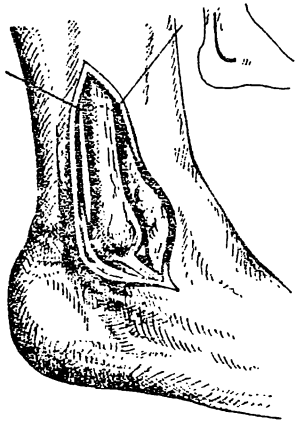

Fig. 420. Calea de acces transperonieră

A — timpul unu; secționarea fibulei

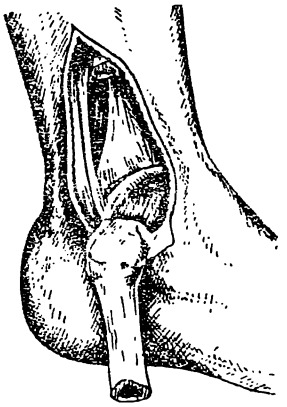

Fig. 421. Calea de acces transperonieră

B — timpul doi: basculareа fibulei

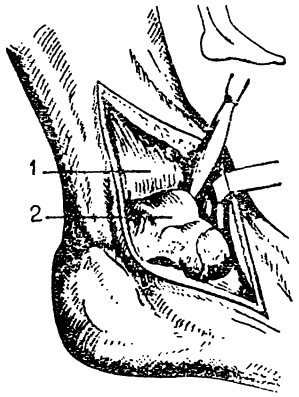

Fig. 422. Căile de acces premaleolară și retromaleolară externe

A — calea de acces premaleolară externă: 1 — tibia; 2 — astragalul

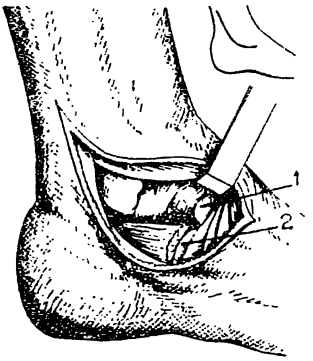

Fig. 423. Căile de acces premaleolară și retromaleolară externe

B — calea de acces retromaleolară externă: 1 — articulația astragaloscafoidiană; 2 — articulația calcaneocuboidiană

Dacă este necesar și în absența infecției, se secționează tendoanele, care se suturează ulterior.

Cicatrizarea cutanată se obține în condițiuni bune.

6. **Calea de abord posterioară, prin incizia în „U".** Bolnavul, în decubit ventral, gamba ridicată pe un sac de nisip. Pentru a aborda — pe toată suprafața sa — fața plantară a calcaneului, se reunesc cele două căi de acces, constituindu-se o mare incizie în „U", în jurul a 4/5 posterioare a osului. După disecțiile descrise, se reclină un lambou format din piele, țesut celular al talonului și de aponevroza plantară. Se poate pătrunde la partea posterioară a articulației talocalcaneene prin secțiunea în „Z" a tendonului achilian (transtricipitală).

7. **Calea de abord transtalonieră** *(transcalcaneană).* Calea de abord transtalonieră a lui Gaenslen este rar folosită, cu excepția osteomielitei calcaneului.

8. **Calea de abord a lui Kocher** *(recurbată în L).* Această cale este bună pentru excizia completă a calcaneului.

@RedAbaris 2013

Se incizează pielea pe marginea internă a tendonului Achile, la 8 cm deasupra tuberozității calcaneului pînă la fața posteroinferioară a tuberozității. Se continuă incizia transversal în jurul feței posterioare a calcaneului și apoi în jos, de-a lungul feței externe a piciorului, spre apofiza celui de al V-lea metarsian. Se secționează tendonul lui Achile la nivelul inserției sale și se continuă disecția în jos spre os. Pentru a aborda fața superioară, se eliberează toate țesuturile situate dedesubtul tendonului Achile care a fost secționat. Calcaneul poate acum să fie enucleat cu sau fără inserțiile sale periostale.

9. **Calea posteroexternă retromaleolară** *(Ducroquet-Launay).* A fost descrisă anterior.

Căile de abord pe articulațiile tarsului și oaselor piciorului

1. **Calea de abord anteroexternă,** *premaleolară, arcuită.* A fost descrisă anterior la articulația gleznei și dă un bun acces pe astragal, majoritatea oaselor și articulațiile tarsului. Este așa-numita „incizie universală" pentru picior și articulația gleznei.

2. **Calea de abord dorsală transversală (Baredenhauer-Leriche).** Prin această cale se pot aborda articulațiile mediotarsiană (Chopart) și tarsometatarsiană (Lisfranc), cu secțiunea extensorilor și ligamentelor dorsale. Se poate efectua reducerea unei disjuncții a acestei articulații, osteotomia sau artrodeza.

Bolnavul, în decubit dorsal.

Incizia, cu concavitatea posterioară, pornește de la stiloida metatarsului V, pînă la baza metatarsianului I.

Se secționează pielea, țesutul celular subcutanat, cu respectarea elementelor vasculonervoase superficiale, în special musculocutanatul (înafară), safenul extern (înăuntru). Se va respecta vena marginală externă și, mai ales, vena safenă internă.

Se izolează tendoanele extensoare și mănunchiul pedios.

Se repereză interlinia articulară, intern, tendonul distal al tibialului anterior și extern, cel al scurtului fibular lateral.

Se secționează ligamentele interosoase și, în special, ligamentul lui Lisfranc ce merge de la primul cuneiform la cel de al doilea metatarsian.

Secțiunea multiplelor elemente vasculonervoase poate produce edem și tulburări trofice la nivelul antepiciorului (fig. 424–428).

3. **Calea de abord dorsală longitudinală.** Bolnavul se află în decubit dorsal.

Incizia, lungă de 6 cm, în axul celui de al doilea metacarpian, începe de la capul astragalului.

Se secționează pielea, țesutul subcutanat și se asigură hemostaza. Se pătrunde între extensorul propriu al halucelui (intern) și extensorul degetului II (intern). Se descoperă și se protejează mănunchiul vasculonervos. Intern se descoperă tendonul tibialului

Fig. 424. Calea de acces transcalcaneană
A – incizia pielii

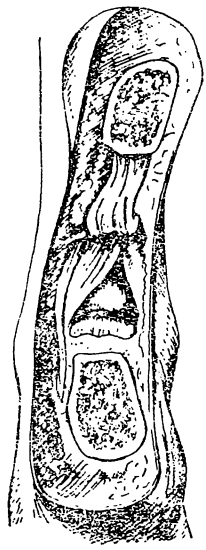

Fig. 425. Calea de acces transcalcaneană
B – evidențierea articulației

@RedAbaris 2013

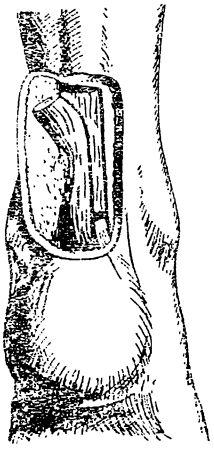

Fig. 426. Calea de acces transachiliană

Timpul unu: secționarea tendonului ochilian

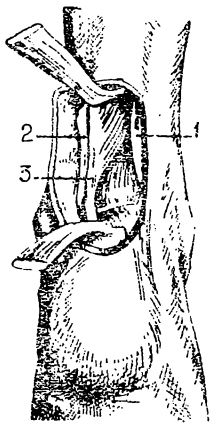

Fig. 427. Calea de acces transachiliană

Timpul doi: evidențierea articulației gleznei; Fața plantară: 1 — lungul fibular lateral; 2 — flexorul comun al degetelor; 3 — flexorul propriu al halucelui

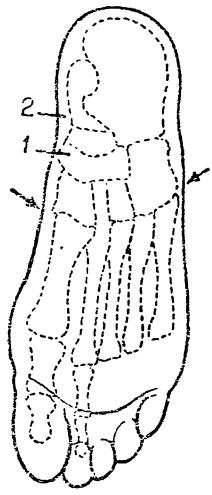

Fig. 428. Calea de acces transperonieră; fața plantară

1 — tuberculul scafoidian; 2 — maleola internă (săgețile indică interlinia lui Lisfranc)

anterior, pentru a evidenția marginea internă a interliniei Chopart, iar extern, mușchiul pedios, sub care se insinuează, pentru urmărirea interliniei scafocuneane. Se face o mică incizie pe stiloida metatarsului V, de circa 4 cm. Se îndepărtează nervul safen extern, se decolează scurtul fibular lateral.

4. Calea de abord plantară transversală. Permite accesul pe capetee metatarsienelor (rezecție, maladie Morton).

Bolnavul, în decubit dorsal, cu un sul sub picior.

Incizia, curbă dorsal, între baza degetelor și partea anterioară a capetelor metatarsienelor. După hemostază, se decolează buza posterioară a plăgii pentru a descoperi aponevroza plantară mijlocie. Se practică scurte incizii longitudinale la fiecare cap al metatarsianului. Tendoanele flexorilor sînt îndepărtate lateral și se incizează foița profundă a flexorilor, ligamentele transverse intermetatarsiene și capsula metatarsofalangiană. În acest fel se degajă capetele metatarsienelor, secționînd ligamentele lateral. Sutura pe planuri cu drenaj.

Căile de abord pe articulația metatarsofalangiană a halucelui

Articulația metatarsofalangiană a halucelui poate fi abordată prin mai multe căi. Se expun două căi.

1. Calea de abord internă. Se face o incizie curbă de 5 cm de-a lungul feței interne a acrticulației. Ea începe deasupra articulației interfalangiene, se incurbează pe fața dorsală a articulației metatarsofalangiene, intern de tendonul lungului extensor propriu — și se termină pe fața internă a primului metacarpian, la 2,5 cm deasupra articulației. Îndată ce aponevroza profundă este incizată se reclină în afară ramura internă a primei artere metatarsiene dorsale. Se disecă fascia feței dorsale sub bursa de pe fața internă a capului metatarsian. Se face o incizie curbă ce traversează bursa și capsula articulară. Ea începe pe fața dorsală și internă a capului metatarsian și se termină în sus la fața dorsală a capului metatarsian. Se continuă spre plantă, în jurul articulației, și se termină în jos pe fața plantară mijlocie a articulației metatarsofalangiene. Incizie formează un lambou eliptic în formă de rachetă fixat la baza primei falange. Reflexia distală a acestui lambou va da o expunere suplimentară pe prima articulație metatarsofalangiană. Întrucît cicatrizarea lamboului cutanat poate fi întîrziată, este mai bună calea de abord dorsală internă.

@RedAbaris 2013

2. **Calea de abord dorsală internă.** Incizia începe deasupra articulației interfalangiene și ea continuă în sus pe o lungime de 5 cm, paralel și intern cu tendonul lungului extensor propriu. Pentru a aborda capsula, se secționează fascia și se reclină tendonul. Capsula poate să fie secționată, formînd un lambou cu inserția sa pe baza primei falange. Ca și în calea de acces precedentă se continuă disecția în același ax cu incizia cutanată.

Căile de abord asupra antepiciorului

Prin aceste căi se face osteosinteza fracturilor metatarsienelor.

Se folosesc:

— incizia longitudinală dorsolaterală pentru metatarsienele I și V, prin care se evită jena în mers și durerile la presiune existente după inciziile plantare și laterale;

— incizia în „Z" pe fața dorsală a piciorului, pentru fracturile subcapitale și metafizare.

I. **Cale de abord pentru articulațiile metatarsofalangiene ale degetelor II, III, IV și V.** Articulațiile metatarsofalangiene ale degetelor II–V sînt abordate printr-o incizie dorsală externă paralelă la tendonul extensorului corespunzător. A 5-a articulație metatarsofalangiană este mai bine expusă printr-o incizie dreaptă, curbă dorsală sau dorsal externă.

Capsula articulară poate să fie deschisă transversal sau longitudinal, după nevoie.

II. **Căi de abord pe articulațiile interfalangiene.** Pentru intervențiile pe articulația interfalangiană a halucelui, se face o incizie lungă de 2,5 cm, pe fața externă a halucelui. Pentru articulațiile interfalangiene ale degetului V se face o incizie externă. Pentru degetele II, III și IV se face o incizie imediat în afara tendonului extensorului corespondent. Se continuă disecția țesutului subcutanat și fasciei pînă la capsula articulară. Se reclină, cu grijă, marginile inciziei pentru a evita presarea vaselor și nervilor digitali dorsali sau plantari. Se îndepărtează marginile dorsale în sus și cele plantare în jos. În acest fel se expun suprafețele articulare, după care se deschide capsula, transversal sau longitudinal.

Amputații și dezarticulații la nivelul piciorului și gleznei

I. **Amputațiile și dezarticulațiile degetelor.** Ca aspect funcțional, amputația sau dezarticulația tuturor degetelor piciorului creează un bont de bună calitate și nu are repercusiuni asupra staticii și mersului.

Pentru dezarticulația halucelui se creează un lambou plantar intern, iar pentru restul degetelor se folosesc lambouri inegale, dintre care lamboul plantar este mai lung, pînă la plica digitoplantară și se suturează dorsal peste bontul de amputație.

Amputația sau dezarticulația halucelui este urmată de un deficit funcțional mare, resimțit de bolnav la mersul normal, întrucît halucele suportă întreaga greutate a corpului; în plus, prin suprimarea flexorului halucelui, cu rol de împingere în ultima fază de sprijin a piciorului, este dereglată în mod semnificativ efectuarea săriturilor.

Amputația sau dezarticulația degetului II reprezintă, de asemenea o mutilare gravă, întrucît produce devierea halucelui în valgus, cu deformarea degetului III. În caz fortuit, cînd se impune dezarticulația degetului II, în aceeași ședință dacă este posibil, sau dacă nu, într-o ședință ulterioară, se va extirpa și metatarsianul doi sau se va recurge la artrodeza dintre metatarsianul I și falanga I-a a halucelui, pentru a împiedica deformarea lui ulterioară.

Amputațiile degetelor III, IV și V sînt amputații de necesitate, fără riscuri, nefiind urmate de defecte funcționale vizibile.

II. **Amputațiile antepiciorului.** Rezultate funcționale bune se obțin prin amputația transmetatarsiană a lui Sharp, care se poate executa la nivelul gîtului metatarsienelor, transdiafizar sau la baza metatarsienelor. Indiferent de nivelul de secțiune, după aceste amputații rezultă un bont de bună calitate, mai ales dacă este executată la nivelul gîtului metatarsienelor deoarece:

— conservă bolta longitudinală și chiar bolta transversală;

— împiedică dezechilibrul antepiciorului în plan anteroposterior, întrucît, prin păstrarea inserțiilor, tibialului anterior și a tendoanelor fibularilor, se echilibrează forța tricepsului sural;

— asigură un sprijin direct.

1. *În amputația transdiafizară*, prin scurtarea primei roze a piciorului, la distanță, poate să se instaleze deformarea în picior plat. Amputația la nivelul bazei metatarsie-

@RedAbaris 2013

nelor dă un bont bun, cu sprijin pe bont, cu condiția să se conserve un lambou plantar de bună calitate.

2. *Amputația transmetatarsiană și dezarticulația tarsometatarsiană*, cunoscută și sub numele de dezarticulația Lisfranc, poate da un bont de bună calitate căci se păstrează piciorul posterior, fapt ce permite sprijinul pe bont, însă cu un mers sacadat.

Se formează două lambouri – un lambou plantar mai mare și altul dorsal mai mic –, cu clasica „lovitură de maestru" în momentul dezarticulării tarsometatarsiene, prin care cuțitul de amputație desface baza metatarsianului II, care este plasată mai proximal decît celelalte.

Întrucît rezultă un bont neregulat, se execută amputația Lisfranc modificată, care constă în secțiunea bazei metatarsianului II, iar bontul osos rezultat este regulat, ușor încurbat și se acoperă foarte bine cu părțile moi.

Cu timpul, bontul se deteriorează, întrucît apare un dezechilibru între extensorii dorsali (tibialul anterior, extensorii degetelor) și flexorii plantari (fibularul lung și scurt), fapt ce nu mai poate contrabalansa tracțiunea tricepsului sural, iar bontul se fixează în equin și varus, devenind inutilizabil.

Pentru a preîntîmpina acest efect se poate recurge la una din operațiile corectoare, cum ar fi:

– asocierea unei artrodoze tibioastragaliene;

– secționarea subcutanată a tendonului achilian, cît mai aproape de inserția sa calcaneană – Burgess;

– reinserția tibialului anterior sau a extensorului halucelui pe cel de al treilea cuneiform – Scaglietti;

– amputație atipică prin păstrarea bazei metatarsienelor I și V;

– sutura tendoanelor flexoare dorsale la cele plantare, sau, dacă nu este posibil, la aponevroza plantară.

Această amputație, suprimînd sprijinul plantar distal, face ca primul cuneiform să coboare în plantă pentru a înlocui primul metatarsian, antrenînd ulterior și pe celelalte cuneiforme, fapt ce duce la mărirea suprafeței de sprijin a antepiciorului, ușurînd deplasarea pe distanțele mai scurte.

Toate aceste amputații au o valoare funcțională bună, deoarece folosesc sprijinul terminal și nu antrenează dezechilibre importante ale piciorului.

Cu cît ne îndepărtăm de antepicior și se merge mai posterior de articulația Lisfranc, cu atît apar bonturi vicioase, care se deteriorează rapid în timp, fiind și mai nonfuncționale și care necesită protezări speciale ulterioare.

III. **Dezarticulația mediotarsiană a lui Chopart.** Constituie limita clasică între amputațiile antepiciorului și ale piciorului posterior, rămînînd pe loc numai calcaneul și astragalul.

În varianta sa clasică, tracțiunea tricepsului sural nu mai poate fi contrabalansată de către tibialul anterior și extensorul degetelor, așa că, dacă, inițial, bolnavul poate să aibă un sprijin terminal, cu timpul, bontul se fixează în equin și varus și devine inutilizabil, întrucît sprijinul se va face pe cicatricea apicală care se va ulcera.

Pentru a îndepărta aceste neajunsuri, se vor reinsera tendoanele tibialului anterior la tendoanele extensorului degetelor și la peronierul anterior sau la aponevroza plantară.

Amputația Chopart atipică sau operația Mignon, prin care se caută să se păstreze scafoidul și o parte din cuboid – măsură prin care se conservă și inserțiile unora din mușchii flexori dorsali al piciorului – permite păstrarea echilibrului bontului cu neutralizarea acțiunii tricepsului sural.

O altă variantă de stabilizare a bontului după dezarticulația Chopart constă în efectuarea, în aceeași ședință operatorie, dacă este posibil, a dublei artrodoze tibiotalică și tarsocalcaneană, operația Vasconcellos.

IV. **Amputația osteoplastică Pirogov.** A fost practicată pentru prima dată de Pirogov, în timpul războiului din Crimeea (1853–1856) și apoi larg răspîndită, întrucît pentru acele vremuri, prin conservarea unei porțiuni din calcaneu, invalizii puteau să folosească sprijinul pe bont prin confecționarea unei proteze simple – un tub din piele prelungit și legat deasupra maleolelor.

Tibia și fibula se secționează la 1 cm deasupra interliniei articulare tibioastragaliene, iar calcaneul la unirea treimii posterioare cu cele două treimi anterioare, după care, porțiunea restantă posterioară din calcaneu este basculată anterior pe suprafața sîngerîndă a tibiei, cu scopul de a se produce o fuziune între calcaneu și tibie, calcaneul posterior devenind pilonul de sprijin.

În realitate, bontul se deteriorează mai înainte de a se produce această fuziune, întrucît tendonul achilian exercită o tracțiune permanentă ce dislocă fragmentul calcaneean, tracționîndu-l posterior.

@RedAbaris 2013

De asemenea şi protezarea unui astfel de bont este greu de realizat, atît datorită formei de măciucă pe care o are, cît şi alungirii tibiei prin fragmentul calcanean. Ca urmare, prin protezare, articulaţia mecanică de gleznă este mai coborîtă decît articulaţia normală a gleznei opuse, de unde inegalitatea de membre cu şchiopătare în mers.

Boyd a adus o îmbunătăţire amputaţiei Pirogov prin conservarea celor 2/3 posterioare ale calcaneului şi practicarea artrodezei între scoaba tibio-fibulară şi fragmentul calcanean rămas.

De asemenea, se mai poate rezeca tibia la aproximativ 2 cm deasupra plafonului, iar din calcaneu se rezecă mai mult de 2/3 anterioare, fragmentul astfel rezultat fiind fixat la tibie prin începuire cu un fragment din fibulă, sau prin agăţarea lui la tibie – metoda „zăvorîrii" sau metoda „lăcătului" a autorilor sovietici.

Prin aceste procedee, tibia devine mai scurtă, cu îndepărtarea parţială a aspectului de măciucă a bontului şi o bună protezare.

P i n t i l i e şi D e n i s c h i au modificat tehnica originală, prin folosirea aşa-zisului „Pirogov scurt", în sensul că tibia se rezecă la 6–7 cm deasupra interliniei articulare. Drept urmare, fragmentul posterior calcanean redus nu va mai da o tibie alungită. În acelaşi timp dispare şi aspectul de măciucă al bontului, iar tendonul achilian, relaxat, nu va mai împiedica fuziunea dintre tibie şi calcaneu. Astfel se obţine un bont regulat, bine acoperit de tegumente de bună calitate, ce poate fi uşor protezat (gheată cu gleznă mobilă).

Majoritatea chirurgilor au renunţat la amputaţia Pirogov în favoarea tehnicei Syme, care este amputaţia posibilă a antepiciorului.

În metoda originală, descrisă de S y m e, se practica dezarticulaţia tibioastragaliană, cu păstrarea tegumentelor din regiunea calcaneană, cu care se acoperă porţiunea distală a bontului. Spaţiul dintre cele două maleole – tibială şi fibulară – este capitonat cu grăsime. Întrucît bontul avea aspect de măciucă şi apăreau duriloame în vîrful bontului, operaţiei Syme iniţiale i s-a adus o îmbunătăţire radicală, în sensul că la dezarticulaţia tibioastragaliană, se asociază şi rezecţia ambelor maleole, razant cu plafonul articular sau pînă la 3 cm deasupra plafonului. Postoperator va fi instalată un drenaj aspirativ în mod obligator, iar pansamentul va fi compresiv, pentru a desfiinţa spaţiul creat între capătul tibial rezecat şi tegumentele calcaneene.

Deşi bontul rezultat are un aspect uşor măciucat, totuşi este solid, de bună calitate şi permite o bună protezare, chiar fără şchiopătare la mers, motiv pentru care indicaţia de elecţie a amputaţiei Syme este în amputaţiile piciorului la femei.

@RedAbaris 2013

@RedAbaris 2013

Bibliografie selectivă

Adomnicăi, I. – *Curs de anatomie,* Editura I.M.F., Iași, 1980.
Albu, Ioan și colab. – *Anatomia omului,* curs, vol. I, II, III, Editura I.M.F., Cluj-Napoca, 1980.
Andronescu, A. – *Anatomia copilului,* Editura Didactică și Pedagogică, București, 1983.
Arseni. A. – *Neurologie,* vol. I–V, Editura Medicală, București, 1981–1983.
Baciu, I. – *Tratat de fiziologie,* Editura Medicală, București, 1985.
Bareliuc, Lucia – *Embriologie umană,* Editura Medicală, București, 1986.
Bernard, Claude, Baurgerie, P. – *Atlas d'Anatomie Humaine,* vol. I, II, III, IV, V, Paris, 1866.
Beuninghoff/Goerttler – *Lehrbuch der anatomie des menschen,* Urban-Schwartzenberg, München, 1975.
Bilbiie Vlad – *Tratat de bacteriologie,* Editura Medicală, București, 1984.
Boileau, Grant – *Atlas of human Anatomy,* Baltimore, 1972.
Brînzeu, Pius – *Tratat de chirurgie,* Editura Medicală, București, 1966.
Cajal, Nicolae – *Tratat de imunologie,* Editura Medicală, București, 1980.
Chiricuță, I. – *Cancerul colului uterin,* Editura Medicală, București, 1983.
Costa, Angela – *Contribuții la studiul fiziopatologiei rinichiului la sugar,* teză de doctorat, 1975.
Cuningham, I. – *Manual of practical Anatomy,* vol. I, II, III, London, 1975.
Curteanu Gabriel – *Contribuții la studiul malformațiilor congenitale,* comunicare la Simpozion – Oradea, 1985.
Delmas, A. – *Voies et centres nerveux,* Masson, Paris, 1983.
Diaconescu, M. – *Curs de antomie,* Editura I.M.F., Timișoara, 1980.
Diculescu Ilie – *Histologie,* Editura Didactică și Pedagogică, București, 1983.
Dimulescu, V. și colab. – *Anatomia omului,* curs, vol. I, II, III, Editura I.M.F., Timișoara, 1975.
Drăgoi, Gh., Mocanu, Gh. – *Anatomia practică a sistemului nervos,* Editura Facultății de Medicină, Craiova, 1982.
Dumitriu, C. Gh. – *Tratat de medicină internă,* Editura Medicală, București, 1978.
Făgărășanu, I. – *Probleme de chirurgie și de anatomie clinică,* Editura Academiei R.S.R., București, 1983.
Făgărășanu I. – *Probleme de anatomie clinică,* Editura Academiei R.S.R., București, 1986.
Firu, P. – *Stomatologia infantilă,* Editura Didactică și Pedagogică, București, 1984.
Floru, Eugen – *Tractul ileo-tibial,* teză de doctorat, 1926.
Gavriliu, Dan – *Chirurgia esofagului,* Editura Medicală, Bucureșt, 1974.
Gray, H. – *Anatomia descriptivă aplicată,* vol. I, II (tradusă și adaptată de Gr. T. Popa, 1944).
Gregoire, R., Oberlin, S. – *Precis d'anatomie,* I. B. Bailliere, Paris, 1973.
Grigorescu, Aurelian – *Receptorii endocrini,* Editura Academiei R.S.R., București, 1984.
Iagnov, Z. și colab. – *Anatomia omului,* vol. I, II, III, Editura Medicală, București, 1956.
Ianculescu, Al., Mogoș, I. – *Compendiu de Anatomie și Fiziologie,* Editura Medicală, București, 1972.
Ifrim, M. și colab. – *Anatomia și biomecanica educației fizice și sportului,* Editura Didactică și Pedagogică, București, 1978.
Ifrim, M., Căpușan, Iuliu – *Morfologie normală și patologică a țesutului conjunctiv,* Editura Medicală, București, 1983.

@RedAbaris 2013

Ifrim, M. şi colab. – *Riscul malformativ în reproducerea umană*, Editura Medicală, Bucureşti, 1979.
Ifrim, M., Niculescu, Gh. – *Atlas de Anatomie Umană*, vol. I, II, III, Editura Ştiinţifică şi Enciclopedică, 1983–1985.
Ionescu, Gh. – *Chirurgie*, Editura Dacia, Cluj-Napoca, 1985.
Juvara, I. – *Tratat de tehnici chirurgicale*, Editura Medicală, Bucureşti, 1980.
Kahle, W. – *Anatomie*, tome I, II, III, Flamarion Medicine Science, Paris, 1978.
Kapandji, A. – *Physiologie articulaire*, Ed. Vigot, Paris, 1968.
Kiss, Szentágothai – *Atlas d'anatomie du corp humain*, Budapest, 1966.
Kreindler, A., Sager, O. – *Neurologie*, vol. I, II, Editura Medicală, Bucureşti, 1957.
Kreindler, A. – *Neurologie*, vol. I, II, Editura Medicală, Bucureşti, 1963.
Langman, I. – *Embryologie medicale*, Editura Masson, Paris, 1984.
Lemnete, I. – *Curs de obstetrică şi ginecologie*, Editura I.M.F., Bucureştti, 1984.
Menkes, B. – *Cercetări de embriologie experimentală*, Editura Academiei R.S.R., Bucureşti, 1958.
Menkes, B. şi colab. – *Embriologie*, curs, Editura I.M.F., Timişoara, 1965.
Menkes, B., Şandor, St. – *Cercetări asupra formării somitelor*, în *Studii şi cercetări de embriologie şi histologie*, p. 129–152, Editura Academiei R.S.R., Bucureşti, 1970.
Milcu, Şt. M. – *Endocrinologie clinică*, Editura Academiei R.S.R., Bucureşti, 1975.
Milcu, Şt. M. şi colab. – *Andrologie clinică*, Editura Academiei R.S.R., Bucureşti, 1974.
Milcu, Şt. M. – *Introducere în antropologie*, Editura Academiei R.S.R., Bucureşti, 1975.
Milcu, Şt. M. şi colab. – *Genetică umană*, Editura Academiei R.S.R., Bucureşti, 1976.
Moraru, I. – *Anatomie patologică*, Editura Medicală, Bucureşti, 1981.
Moore, L. Keisch – *Clinically Onented Anatomy*, Ed. Williams Wilkins Baltimore, 1986.
Neagu, V. – *Urologie*, Editura Didactică şi Pedagogică, Bucureşti, 1983.
Netter, F. – *Ciba Medical Ilustration*, vol. I, II, III, IV, 1984.
Niculescu, Gh. – *Tratamentul fracturilor*, Editura Militară, Bucureşti, 1964.
Niculescu, Gh. – *Traumatismele membrelor*, Editura Militară, Bucureşti, 1973.
Niculescu, Gh. – *Traumatismele*, Editura Medicală, Bucureşti, 1975.
Onicescu, Doina – *Tratat de biologie*, Editura Medicală, 1983.
Ostroverhov, G., Subotchii D. şi colab. – *Kurs operativnoi chirurghii i topograficescoi anatomii*, Medghij – Moskva, 1983.
Papilian, Victor – *Anatomia umană cu aplicaţii practice*, vol. I, II, III, Cluj, 1940 (reeditate de Albu I., 1979).
Papilian, V., Victor – *Histologie*, vol. I, II, Editura Dacia, Cluj-Napoca, 1980.
Paturet, G. – *Traite d'anatomie Humaine*, tome, I, II, II, IV, Masson, Paris, 1980.
Păun, Radu – *Tratat de medicină internă*, Editura Medicală, Bucureşti, 1985–1988.
Pop D. Popa, Ioan – *Sistemul arterial aortic*, Editura Medicală, Bucureşti, 1984.
Poenarou, Sylvain – *Reglages neuro-endocrines*, Ed. Masson, Paris, 1987.
Rainer, I. Fr. – *Oeuvres Scientifique*, Editura Academiei Române, Bucureşti, 1945.
Rainer, I. Fr. – *Prelegeri de anatomie funcţională*, Facultatea de Medicină, Bucureşti, 1929–1944.
Rauper–Kopsch – *Lehrbuch und Atlas der Anatomie des Menschen*, Georg–Thieme–Verlag, Leipzig, 1940.
Riga, I. Th. – *Curs de anatomie topografică şi chirurgie operatorie*, vol. I, II, III, IV, Editura Medicală, Bucureşti, 1960.
Robacki, R. şi colab. – *Anatomie pe viu*, Editura Universităţii Craiova, 1973–1974.
Robacki, R. – *Anatomia funcţională a omului*, vol. I, II, III, Editura Scrisul Românesc, Craiova.
Robacki, R. – *Dinamica dezvoltării somatice a copiilor între 0 şi 7 ani*, în *Morfologie normală şi patologică*, vol. VIII, nr. 3/1963.
Robacki, R. – *Prelegeri de anatomie funcţională*, Editura Universităţii Craiova, 1970/76.
Rohen–Yokochi – *Photographic Atlas of systematic and regional anatomy*, vol. I, II, Schrattauer, 1984.
Roman, V. – *Cardiologie*, Editura I.M.F., Cluj-Napoca, 1984.
Ronald, S. Illingworsh – *The developement of the infant young child*, Ed. Chuschild livingstone London, 1985.
Rouviére, H. – *Anatomie*, tome I, II, III, Masson, Paris, 1980.
Rottenberg, N. şi colab. – *Anatomie pe viu*, Editura Facla, Timişoara, 1982.
Saragea, M. – *Fiziopatologie*, Editura Academiei R.S.R., Bucureşti, 1983.
Sinelnicov, R. A. – *Atlas anatomii celoveca*, vol. I, II, III, Moscva, 1972, Medghij (Izdateloteva mediţina).
Schuster Shaw Clara, Shirley Smith Ashburn – *The Process of human development*, Ed. Little Brown Company Boston, 1986.

@RedAbaris 2013

Sobota-Becher – *Atlas der Anatomie des Menschen*, Urban-Schwartzenberg, Wien, 1932, band I, II, III.
Spalteholtz, Werner – *Handatlas der Anatomie des Menschen*, Leipzig, 1918.
Suell, Richard – *Atlas of Clinical Anatomy*, Ed. Little Brown Company – Boston, 1986.
Tașcă, G. și colab. – *Morfopatologia substanțelor de reglare endocrină*, Editura Acad. R.S.R., București, 1983.
Toldt, W. – *Anatomie des Menschen*, Leipzig, 1921.
Tonkov, V. – *Anatomii celoveca*, Medghiz, 1946.
Tuchmann du Plessis – *Embriologie*, Masson, Paris, 1976.
Vancea, Petre – *Curs de oftalmologie*, Editura I.M.F., Iași, 1965.
Voiculescu, Vlad – *Neurologie*, Editura Medicală, București, 1975.
Wallie, Ih., Michael, Feirtag – *Fundamental neuroanatomy*, Ed. W. Freeman Company New-York, 1985.

@RedAbaris 2013

@RedAbaris 2013

Contents

Preface 5
Foreword 11

First part

FUNCTIONAL SYSTEMATIC ANATOMY

I. COSTITUTIONAL TYPE, GENOTYPIC AND PARATYPIC ASPECTS 17
II. ONTOGENESIS OF THE HUMAN ORGANISM 28
Growth and development 28
Growth process regulation 29
Growth and development stages 30
INTEGRATION SYSTEMS 63
III. CARDIOVASCULAR SYSTEM 63
Heart 65
Blood vascular system 78
Lymphatic vascular system 112
Blood 116
IV. IMMUNE SYSTEM 136
Constituents of the immune system 136
Cell constituents of the immune system 136
Genetic and molecular constituents of the immune system 137
V. NEUROENDOCRINE SYSTEM 146
Central nervous system 146
Spinal cord 153
Spinal nerves 158
Brain stem 178
Medulla oblongata 181
Pons 184
Mesencephalon (midbrain) 185
Cranial nerves 187
Cerebellum 197
Fourth ventricle 201
Diencephalon (interbrain) 202
Thalamus 203
Hypothalamus 206
Telencephalon (endbrain) 211
Cerebral cortex 211
Cortical fields 218
Association areas 229
Grey nuclei of telencephalon 235
White matter of telencephalon 237
Vessel supply of the encephalon 240
Envelopes of brain 245
Conduction paths between the various segments of the central nervous sistem 247
Autonomic nervous system 249
Sympathetic (ortosympathetic) system 251
Parasympathetic system 254
Reticular formation 256
Analysers 256
Visual analyser 256
Cochleovestibular analyser 266
Gustatory analyser 278

@RedAbaris 2013

Olfactory analyser . . . 279
Cutaneous analyser . . . 281
Integrative conduction paths of the central nervous system . . . 294
Efferent paths . . . 294
Afferent paths . . . 297
Association paths . . . 298
Endocrine system . . . 300
Pituitary gland . . . 302
Hypothalamus . . . 307
Pineal body (epiphysis cerebri) . . . 308
Thyroid gland . . . 309
Parathyroid glands . . . 311
Adrenal gland . . . 312
Paraganglions . . . 316
Endocrine pancreas . . . 316
Gonads . . . 318
Thymus . . . 320
Neuroendocrine regulations . . . 322
Diencephalohypophyseal system . . . 322
Mesencephalolimbic system . . . 332
Vigilance state and sleep regulation . . . 335
Pineal neuroendocrine regulations . . . 337
Neuroendocrine regulation of behaviour . . . 338
Neuroendocrine regulation of growth and development . . . 338
Functional neural structures . . . 340
MATTER IMPORTATION APPARATUS (ACCORDING TO THE NOMENCLATURE INTRODUCED BY PROF. RAINER) . . . 343
VI. RESPIRATORY SYSTEM . . . 343
Lungs . . . 343
Air circuit . . . 351
Blood circuit . . . 369
VII. DIGESTIVE APPARATUS . . . 372
Digestive tract . . . 372
Oral cavity and associated glands . . . 373
Pharynx . . . 387
Oesophagus . . . 395
Stomach . . . 396
Small intestine . . . 402
Large intestine . . . 408
Associated glands of the digestive tract . . . 419
Liver . . . 419
Pancreas . . . 425
Peritoneum . . . 429
Vessel and nerve supply of the digestive tract . . . 433
MATTER EXPORTATION APPARATUS . . . 435
VIII. RENAL APPARATUS . . . 435
Kidneys . . . 435
REPRODUCTION APPARATUS . . . 454
IX. MALE GENITAL APPARATUS . . . 454
Male internal genital organs . . . 454
Testes . . . 454
Epididymis . . . 456
Deferent duct . . . 457
Ejaculatory ducts . . . 459
Prostate . . . 459
Seminal vesicles . . . 463
Male external genital organs . . . 463
Scrotum . . . 463
Penis . . . 464
X. FEMALE GENITAL APPARATUS . . . 468
Female internal genital organs . . . 468
Ovary . . . 468
Uterine tubes . . . 472
Uterus . . . 474
Vagina . . . 481

@RedAbaris 2013

Female external genital organs 484
Labial formations 484
Erectile apparatus 486
Accesory glands of the vulva 487
Mammary gland 487
XI. PERINEUM 490
SUPPORTING AND MOTION APPARATUS 496
XII. BONY SYSTEM 496
Bones and their structure 496
Skeleton 499
Vertebral column 500
Thorax 502
Cranium 503
Limbs 506
XIII. ARTICULAR SYSTEM 515
Structure and types of articulations 515
Articulations of the organism 518
XIV. MUSCULAR SYSTEM 536
Structure of muscles 536
Muscle groups 543

Second part

FUNCTIONAL SYSTEMATIC ANATOMY
TOPOGRAPHIC ANATOMY AND MEDICOSURGICAL APPLICATIONS

I. CEPHALIC EXTREMITY; TOPOGRAPHIC REGIONS, ROUTES OF ACCES AND MEDICOSURGICAL SIGNIFICANCE 561
Regions of the head 561
Orbitofrontal region 562
Lateral region of the neurocranium 563
Auriculomastoid region 564
Lateral region of the splanchnocranium 565
Anterior region of the splanchnocranium 569
Cervical regions 570
Nuchal region 570
Submaxillary region 571
Subhyoid region 573
Anterolateral region 576
II. TRUNK: TOPOGRAPHIC REGIONS, ROUTES OF ACCES AND MEDICOSURGICAL SIGNIFICANCE 580
Thorax 580
Anatomoclinical regions of the chest wall 582
Abdomen 584
Anatomoclinical regions of the anterior abdominal wall 585
Anatomoclinical regions of the posterior abdominal wall 592
Pelvis 598
III. THORACIC LIMB: TOPOGRAPHICAL REGIONS, ROUTES OF ACCES AND MEDICOSURGICAL SIGNIFICANCE 601
Regions of the shoulder 601
Clavicular region 601
Infraclavicular region with the deltopectoral space 606
Axillary region 607
Deltoid region 612
Scapular region 613
Region of the shoulder joint 617
Brachial regions 631
Anterior brachial region 631
Posterior brachial region 635
Regions of the elbow 640
Anterior region of the elbow 640
Posterior region of the elbow 643
Elbow joint 643
Antebrachial regions 650
Anterior antebrachial region 651
Posterior antebrachial region 657

@RedAbaris 2013

Regions of the hand 662
Articular region of the hand 662
Hand or metacarpal region 663
IV. PELVIC LIMB: TOPOGRAPHIC REGIONS, ROUTES OF ACCESS AND MEDICO-SURGICAL SIGNIFICANCE 680
Gluteal region 682
Coxofemoral articulation 684
Region of the sacroiliac articulations 686
Regions of the thigh 699
Anterior femoral region 699
Posterior femoral region 707
Regions of the knee 713
Anterior region of the knee 714
Posterior region of the knee 714
Routes of access on the knee joint 716
Disarticulation of the knee 725
Regions of the leg 725
Anteroexternal region of the leg 725
Posterior region of the leg 727
Routes of access on the bones of the leg 729
Amputation of the leg 731
Ankle and foot 732
Regions of the ankle 734
Regions of the foot 735
Routes of access on the talocrural articulation 738
Routes of access on the foot 743
Amputations and disarticulations at the level of the foot and ankle . . . 747
Bibliographye 751

@RedAbaris 2013

СОДЕРЖАНИЕ

Введение 5
Предисловие 11

Первый часть

ФУНКЦИОНАЛЬНАЯ СИСТЕМАТИЧЕСКАЯ АНАТОМИЯ

I. КОНСТИТУЦИОННЫЙ ТИП, ГЕНЕТИЧЕСКИЕ И ПАРАТИПИЧЕСКИЕ АСПЕКТЫ 17
II. ОНТОГЕНЕЗ ЧЕЛОВЕЧЕСКОГО ОРГАНИЗМА 28
Рост и развитие 28
Регулирование процесса роста 29
Этапы роста и развития 30
СИСТЕМЫ ИНТЕГРАЦИИ 63
III. КРОВЕНОСНАЯ СИСТЕМА 63
Сердце 63
Сосудистая система крови 78
Лимфатическая сосудистая система 112
Кровь 116
IV. ИММУНИТАРНАЯ СИСТЕМА 135
Компоненты иммунитарной системы 136
Клеточные компоненты иммунитарной системы 136
Генетические и молекулярные компоненты иммунитарной системы . . 137
V. НЕЙРОЭНДОКРИННАЯ СИСТЕМА 146
Пентральная нервная система 146
Спинной мозг 153
Спинномозговые нервы 158
Ствол мозга 178
Продолговатый мозг 181
Мост 184
Средний мозг 185
Нервы головного мозга 187
Мозжечок 197
Желудочек IV 201
Межуточный мозг 202
Таламус 203
Гипоталамус 206
Конечный мозг 210
Кора больших полушарний головного мозга 211
Поля коры большого мозга 218
Серые ядра конечного мозга 235
Белое вещество конечного мозга 237
Васкуляризация головного мозга 240
Покровы мозга 245
Проводящие пути между различными сегментами центральной нервной системы 247
Вегетативная нервная система 249
Симпатическая (ортосимпатическая) система 251
Парасимпатическая система 254
Сетевидное образование 256
Анализаторы 256
Глазной анализатор 256
Кохлеовестибулярный анализатор 266

@RedAbaris 2013

Вкусовой анализатор . . . 278
Обонятельный анализатор . . . 279
Кожный анализатор . . . 281
Проводящие интегративные пути центральной нервной системы . . . 294
Эфферентные пути . . . 294
Афферентные пути . . . 297
Ассоциативные пути . . . 298
Эндокринная система . . . 300
Придаток мозга . . . 302
Гипоталамус . . . 307
Верхний придаток мозга . . . 308
Щитовидная железа . . . 309
Околощитовидные железы . . . 311
Надпочечная железа . . . 312
Параганглии . . . 316
Поджелудочная железа внутренней секреции . . . 316
Гонады . . . 318
Вилочковая железа . . . 320
Нейроэндокринные регулирования . . . 322
Гипофизарно-межуточная система . . . 322
Мезэнцефало-лимбическая система . . . 332
Регулирование бодственного и сонного состояний . . . 335
Нейроэндокринные эпифизарные регулирования . . . 337
Нейроэндокринное регулирование области . . . 338
Нейроэндокринное регулирование роста и развития . . . 338
Функциональные нервные структуры . . . 340
АППАРАТ ИМПОРТА МАТЕРИИ . . . 343
VI. ДЫХАТЕЛЬНАЯ СИСТЕМА . . . 343
(Согласно номенклатуре проф. Райнера)
Легкие . . . 343
Движение воздуха . . . 351
Кругооборот крови . . . 369
VII. ПИЩЕВАРИТЕЛЬНАЯ СИСТЕМА . . . 372
Пищеварительный тракт . . . 372
Ротовая полость и прибавочные железы . . . 373
Глотка . . . 387
Пищевод . . . 395
Желудок . . . 396
Тонкая кишка . . . 402
Ободочная кишка . . . 408
Прибавочные железы пищеварительного тракта . . . 419
Печень . . . 419
Поджелудочная железа . . . 425
Брюшшина . . . 429
Васкуляризация и иннервация пищеварительного тракта . . . 433
АППАРАТ ВЫВОДА МАТЕРИИ . . . 435
VIII. ПОЧЕЧНЫЙ АППАРАТ . . . 435
Почки . . . 435
ВОСПРОИЗВОДИТЕЛЬНЫЙ АППАРАТ . . . 454
IX. МУЖСКАЯ ПОЛОВАЯ СИСТЕМА . . . 454
Мужские внутренние органы воспроизведения . . . 454
Тестикулы . . . 454
Эпидидимис . . . 456
Семенной проток . . . 457
Семявыбрасывающие протоки . . . 459
Простата . . . 459
Семенные пузырьки . . . 463
Мужские внешние органы воспроизведения . . . 463
Мошонка . . . 463
Мужской половой член . . . 464
X. ЖЕНСКИЙ ПОЛОВОЙ АППАРАТ . . . 468
Женские внутренние органы воспроизведения . . . 468
Яичник . . . 468
Трубы матки . . . 472

@RedAbaris 2013

Матка 474
Влагалище 481
Женские внешние органы воспроизведения 484
Лабиальные образования 484
Эректильный аппарат 486
Добавочные железы вульвы 487
Грудная железа 487
XI. ПРОМЕЖНОСТЬ 490
ПОДДЕРЖИВАЮЩИЙ И ДВИГАТЕЛЬНЫЙ АППАРАТ 496
XII. КОСТНАЯ СИСТЕМА 496
Кости и их структура 496
Скелет 499
Позвоночник 500
Грудная клетка 502
Череп 503
Члены 506
XIII. СУСТАВНАЯ СИСТЕМА 515
Структура и типы суставов 515
Суставы организма 518
XIV. МЫШЕЧНАЯ СИСТЕМА 536
Структура мышц 536
Мышечные группы 543

Часть II

ТОПОГРАФИЧЕСКАЯ АНАТОМИЯ И МЕДИКОХИРУРГИЧЕСКОЕ ПРИМЕНЕНИЕ

I. КОНЕЧНОСТЬ ГОЛОВЫ, ТОПОГРАФИЧЕСКИЕ ОБЛАСТИ, ДОСТУПЫ И МЕДИКОХИРУРГИЧЕСКОЕ ЗНАЧЕНИЕ 561
Область головы 561
Орбитофронтальная область 562
Боковая область нейрочерепа 563
Арикуло-мастоидная область 564
Боковая область спланхночерепа 565
Передняя область спланхночерепа 569
Первикальные области 570
Затылочная область 570
Подчелюстная область 571
Субхиоидная область 573
Переднебоковая область 576
II. ТУЛОВИЩЕ, ТОПОГРАФИЧЕСКИЕ ОБЛАСТИ, ДОСТУПЫ И МЕДИКОХИРУРГИЧЕСКОЕ ЗНАЧЕНИЕ 580
Грудная клетка 580
Анатомо-клинические области стенки грудной клетки 582
Живот 584
Анатомо-клинические области передней абдоминальной стенки 585
Анатомо-клинические области задней абдоминальной стенки 592
Таз 598
III. ТОКАЛЛЬНЫЙ ЧЛЕН, ТОПОГРАФИЧЕСКИЕ ОБЛАСТИ, ДОСТУПЫ И МЕДИКОХИРУРГИЧЕСКОЕ ЗНАЧЕНИЕ 601
Области плеча 601
Ключичная область 601
Подключичная область с дельтогрудным пространством 606
Аксиллярная область 607
Дельтовидная область 612
Лопаточная область 613
Область плечевого сустава 617
Плечевые области 631
Передняя плечевая область 631
Задняя плечевая область 635
Области локотя 640
Передняя область локотя 640
Задняя область локотя 643
Сустаы локотя 643
Антеплечевые области 651
Передняя антеплечевая область 651

@RedAbaris 2013

Задняя антеплечевая область 657
Область руки 662
Суставная область руки 662
Рука или запястная область 663
IV. ТАЗОВЫЙ ЧЛЕН, ТОПОГРАФИЧЕСКИЕ ОБЛАСТИ, ДОСТУПЫ И МЕДИКОХИРУРГИЧЕСКОЕ ЗНАЧЕНИЕ 680
Ягодичная область 682
Тазо-бедренный сустав 684
Доступы к костносуставным образованиям таза 686
Области ляжки 699
Передняя бедренная область 699
Задняя бедренная область 707
Допусти к бедренной кости 708
Ампутадия ляжки 712
Области колена 713
Передняя область колена 714
Задняя часть колена 714
Доступы к коленному суставу 716
Дезартикуляция колена 725
Области голени 725
Передневнешняя область голени 725
Задняя голенная область 727
Доступы к голенным костям 729
Ампутация голени 731
Лодыжка и нога 733
Области лодыжки 734
Области собственной ноги 735
Доступы к голеностному суставу 738
Доступы к ноге 743
Ампутации и дезартикуляции на уровне ноги и лодыжки 747
Библиография 751

©RedAbaris 2013

Cuprins

Prefață 5
Preface 7
Cuvînt înainte 11
Foreword 13

Partea întîi

ANATOMIE SISTEMATICĂ FUNCȚIONALĂ

I. TIPUL CONSTITUȚIONAL, ASPECTE GENOTIPICE ȘI PARATIPICE 17
II. ONTOGENEZA ORGANISMULUI UMAN 28
Creșterea și dezvoltarea 28
Reglarea procesului de creștere 29
Etapele creșterii și dezvoltării 30
Perioada embriofetală 32
Prima copilărie 46
Perioada de preșcolar 47
Perioada de școlar 48
SISTEME DE INTEGRARE 63
III. SISTEMUL CIRCULATOR 63
Cordul 63
Configurația interioară a inimii 65
Structura inimii 67
Vascularizația și inervația 70
Pericardul 75
Explorarea cardiacă 76
Sistemul vascular 78
Arterele 79
Venele 98
Capilarele 109
Sistemul vascular limfatic 112
Țesutul sangvin 116
Compartimentul tisular central 117
Sîngele 131
Compartimentul circulant al țesutului sangvin 131
Compartimentul tisular periferic 135
IV. SISTEMUL IMUNITAR 136
Componentele sistemului imunitar 136
Componentele celulare ale sistemului imunitar 136
Componentele genetice și moleculare ale sistemului imunitar 137
Subpopulații funcționale de limfocite 140
V. SISTEMUL NEUROENDOCRIN 146
Sistemul nervos 146
Măduva spinării 153
Nervii rahidieni 158
Trunchiul cerebral 178
Bulbul 181
Puntea 184
Mezencefalul 185
Nervii cranieni 187
Nervii motorii 190
Nervii senzoriali și micști 197
Cerebelul 197

Ventriculul IV 201
Diencefalul 202
Talamusul 203
Hipotalamusul 206
Telencefalul 210
Scoarța cerebrală 211
Cîmpurile corticale 218
Zonele arhipaliumului 218
Zonele neopaliumului 221
Ariile de asociație 229
Teste psihometrice 231
Nucleii cenușii ai telencefalului 235
Substanța albă a telencefalului 237
Ventriculii laterali 239
Vascularizația encefalului 240
Învelișurile creierului 245
Căi de conducere între diferitele segmente ale sistemului nervos central . . 247
Sistemul nervos vegetativ 249
Sistemul simpatic (ortosimpatic) 251
Sistemul parasimpatic 254
Formațiunea reticulară 256
Analizatorii 256
Analizatorul vizual 256
Analizatorul cohleovestibular 266
Analizatorul gustativ 278
Analizatorul olfactiv 279
Analizatorul cutanat 281
Tegumentul 281
Anexele pielii 290
Mucoasele 293
Căile de conducere integrative ale sistemului nervos central 294
Căi eferente 294
Căi aferente 297
Căi de asociație 298
Sistemul endocrin 300
Hipofiza 302
Hipotalamusul 307
Epifiza 308
Tiroida 309
Paratiroidele 311
Glanda suprarenală 312
Paraganglionii 316
Pancreasul endocrin 316
Gonadele 318
Timusul 320
Reglaje neuroendocrine 322
Sistemul diencefalohipofizar 322
Sistemul mezencefalolimbic 332
Reglarea stării de veghe și somn 335
Reglaje neuroendocrine epifizare 337
Reglarea neuroendocrină a comportamentului 338
Reglarea neuroendocrină a creșterii și dezvoltării 338
Structuri funcționale nervoase 340
APARATUL DE IMPORT A MATERIEI 343
VI. APARATUL RESPIRATOR 343
Plămînii 343
Circuitul aerului 351
Căile respiratorii superioare 351
Arborele traheobronhic 366
Circuitul sîngelui 369
VII. APARATUL DIGESTIV 372
Tubul digestiv 372
Cavitatea bucală și glandele anexe 373
Pereții superficiali 374

Pereții profunzi 375
Dinții 381
Glandele salivare 385
Faringele 387
Esofagul 395
Stomacul 396
Intestinul subțire 402
Duodenul 402
Jejunul și ileonul 405
Structura intestinului subțire 406
Intestinul gros 408
Cecul și apendicele 410
Colonul 414
Rectul 416
Glandele anexe ale tubului digestiv 419
Ficatul 419
Căile biliare 423
Pancreasul 425
Peritoneul 429
Vascularizația și inervația tubului digestiv 433
APARATUL DE EXPORT AL MATERIEI 435
VIII. APARATUL RENAL 435
Rinichii 435
Nefronii și tubii colectori 441
Căile excretoare ale rinichiului 442
APARATUL DE REPRODUCERE 454
IX. APARATUL GENITAL MASCULIN 454
Organele genitale masculine externe 454
Testiculele 454
Epididimul 456
Canalul deferent 457
Ductul ejaculator 459
Prostata 459
Veziculele seminale 463
Organele genitale masculine interne 463
Scrotul 463
Penisul 464
X. APARATUL GENITAL FEMININ 468
Organele genitale feminine interne 468
Ovarul 468
Tubele uterine 472
Uterul 474
Vagina 481
Organele genitale feminine externe 484
Formațiunile labiale 484
Aparatul erectil 486
Glandele anexe ale vulvei 487
Glanda mamară 487
XI. PERINEUL 490
APARATUL DE SUSȚINERE ȘI MIȘCARE 496
XII. SISTEMUL OSOS 496
Oasele și structura lor 496
Scheletul 499
Coloana vertebrală 500
Toracele 502
Craniul 503
Membrele 506
XIII. SISTEMUL ARTICULAR 515
Structura și tipurile articulațiilor 515
Articulațiile din organism 518
XIV. SISTEMUL MUSCULAR 536
Structura mușchilor 536
Grupele musculare 543

©RedAthena 2013

Partea a II-a

ANATOMIE TOPOGRAFICĂ ŞI APLICAŢII MEDICOCHIRURGICALE

I. EXTREMITATEA CEFALICĂ: REGIUNI TOPOGRAFICE, CĂI DE ACCES ŞI IMPORTANŢĂ MEDICOCHIRURGICALĂ 561
Regiunile capului 561
Regiunea orbitofrontală 562
Regiunea laterală a neurocraniului 563
Regiunea auriculomastoidiană 564
Regiunea laterală a splanhnocraniului 565
Regiunea anterioară a splanhnocraniului 569
Regiunea cervicală 570
Regiunea nucală 570
Regiunea submaxilară 571
Regiunea subhioidiană 573
Regiunea anterolaterală 576
Căi de acces pe coloana cervicală 579
II. TRUNCHIUL: REGIUNI TOPOGRAFICE, CĂI DE ACCES ŞI IMPORTANŢĂ MEDICOCHIRURGICALĂ 580
Toracele 580
Regiunile anatomoclinice ale peretelui toracelui 582
Abdomenul 584
Regiunile anatomoclinice ale peretelui abdominal anterior 585
Regiunile anatomoclinice ale peretelui abdominal posterior 592
Bazinul 598
Regiunile anatomochirurgicale 598
Regiunile articulaţiilor sacroiliace 600
III. MEMBRUL TORACIC: REGIUNI TOPOGRAFICE, CĂI DE ACCES ŞI IMPORTANŢĂ MEDICOCHIRURGICALĂ 601
Regiunile umărului 601
Regiunea claviculară 601
Căi de acces pe claviculă şi articulaţiile sale 602
Puncţia venei subclaviculare 603
Căl de acces pe artera subclaviculară 603
Regiunea subclaviculară cu spaţiul deltopectoral 606
Reglunea axilară 607
Descoperirea arterei axilare 608
Blocajul plexului brahial pe cale axilară 611
Reglunea deltoidiană 612
Descoperireaa nervului axilar 613
Regiunea scapulară 613
Căi de acces pe scapulă 614
Indicaţii operatorii 615
Căi de acces limitate 616
Căi de acces lărgite 616
Reglunea articulaţiel umărului 617
Căi de acces pe umăr 618
Căi de acces şi tehnica dezarticulaţiei interscapulotoracică 629
Dezarticulaţia scapulohumerală 630
Regiunea brahială 631
Regiunea brahială anterioară 631
Abordul pe artera brahială şi nervul median 633
Regiunea brahială posterioară 635
Descoperirea nervului radial 635
Căi de acces pe humerus 636
Amputaţia braţului 640
Regiunea cotului 640
Regiunea anterioară a cotului 640
Descoperirea arterei humerale la plica cotului 642
Descoperirea nervului radial în regiunea cotului 642
Anestezia în plica cotului 643
Regiunea posterioară a cotului 643

©RedAbaia 2013

Articulația cotului 643
Căi de acces pe articulația cotului 644
Dezarticulația cotului 649
Regiunea antebrahială 650
Regiunea anterioară a antebrațului 651
Descoperirea arterei radiale în regiunea antebrațului 653
Descoperirea arterei ulnare 654
Regiunea posterioară a antebrațului 657
Căi de acces asupra oaselor antebrațului 657
Amputația antebrațului 661
Regiunea mîlnii 662
Regiunea articulară a mîinii 662
Mîna sau regiunea metacarpiană 663
Anestezia mîinii în totalitate 665
Descoperirea arterei radiale în tabacherea anatomică 665
Descoperirea arcadei palmare superficiale 665
Descoperirea arcadei palmare profunde 667
Sindromul de canal carpian și canal ulnar 668
Diformitățile mîinii 669
Căi de acces pe articulația pumnului 669
Căi de acces pe articulația radiocarpiană 669
Căi de acces pe mînă 673
Căi de acces asupra degetelor 674
Dezarticulația radiocarpiană 676
Dezarticulația carpometacarpiană 676
Amputația mediocarpiană 677
Dezarticulația degetelor 677
IV. MEMBRUL PELVIN: REGIUNI TOPOGRAFICE, CĂI DE ACCES ȘI IMPORTANȚĂ MEDICOCHIRURGICALĂ 680
Regiunea fesieră 682
Articulația coxofemurală 684
Descoperirea arterei fesiere 685
Căi de acces asupra formațiunilor osteoarticulare ale bazinului 686
Căi de acces pe articulația sacroiliacă 686
Căi de acces pe acetabul 687
Căi de acces pe regiunea pubiană 687
Căi de acces pe aripa iliacă 688
Căi de acces pe regiunea ischiadică 689
Căi de acces asupra articulației șoldului 689
Căi de acces pe trohanter 698
Dezarticulații 698
Regiunea coapsei 699
Regiunea femurală anterioară 699
Descoperirea arterei femurale și a nervilor femurali la nivelul coapsei . 705
Regiunea femurală posterioară 707
Căi de acces pe femur 708
Căi de acces pe diafiza femurală 708
Căi de acces în treimea distală a coapsei, inclusiv regiunea poplitee . . 710
Căi de acces în treimea superioară a coapsei și regiunea trohanteriană . 712
Amputația coapsei 712
Regiunea genunchiului 713
Regiunea anterioară a genunchiului 714
Regiunea posterioară a genunchiului 714
Descoperirea arterei poplitee și a nervului tibial 715
Căi de acces pe articulația genunchiului 716
Căi de acces medicale pe cavitatea articulară 716
Căi de acces chirurgicale 716
Dezarticulația genunchiului 725
Regiunea gambei 725
Regiunea gambieră anteroexternă 725
Regiunea gambieră posterioară 727
Căi de acces pe oasele gambei 729
Calea de acces pe tibie 729
Calea de acces pe fibulă 731
Amputația gambei 731

Glezna şi piciorul 733
Regiunea gleznei 734
Regiunea piciorului propriu-zis 735
Căi de acces pe articulaţia talocrurală 738
Căile medicale 738
Căi de acces chirurgicale 739
Căi de acces asupra piciorului 743
Căi de abord pe articulaţia talotarsală şi tars 743
Căi de abord pe articulaţiile tarsului şi oaselor piciorului 745
Căi de abord pe articulaţia metatarsofalangiană a halucelui 746
Căi de abord asupra antepiciorului 747
Amputaţii şi dezarticulaţii la nivelul piciorului şi gleznei 747
Bibliografie selectivă 751

©RedAlbans 2013

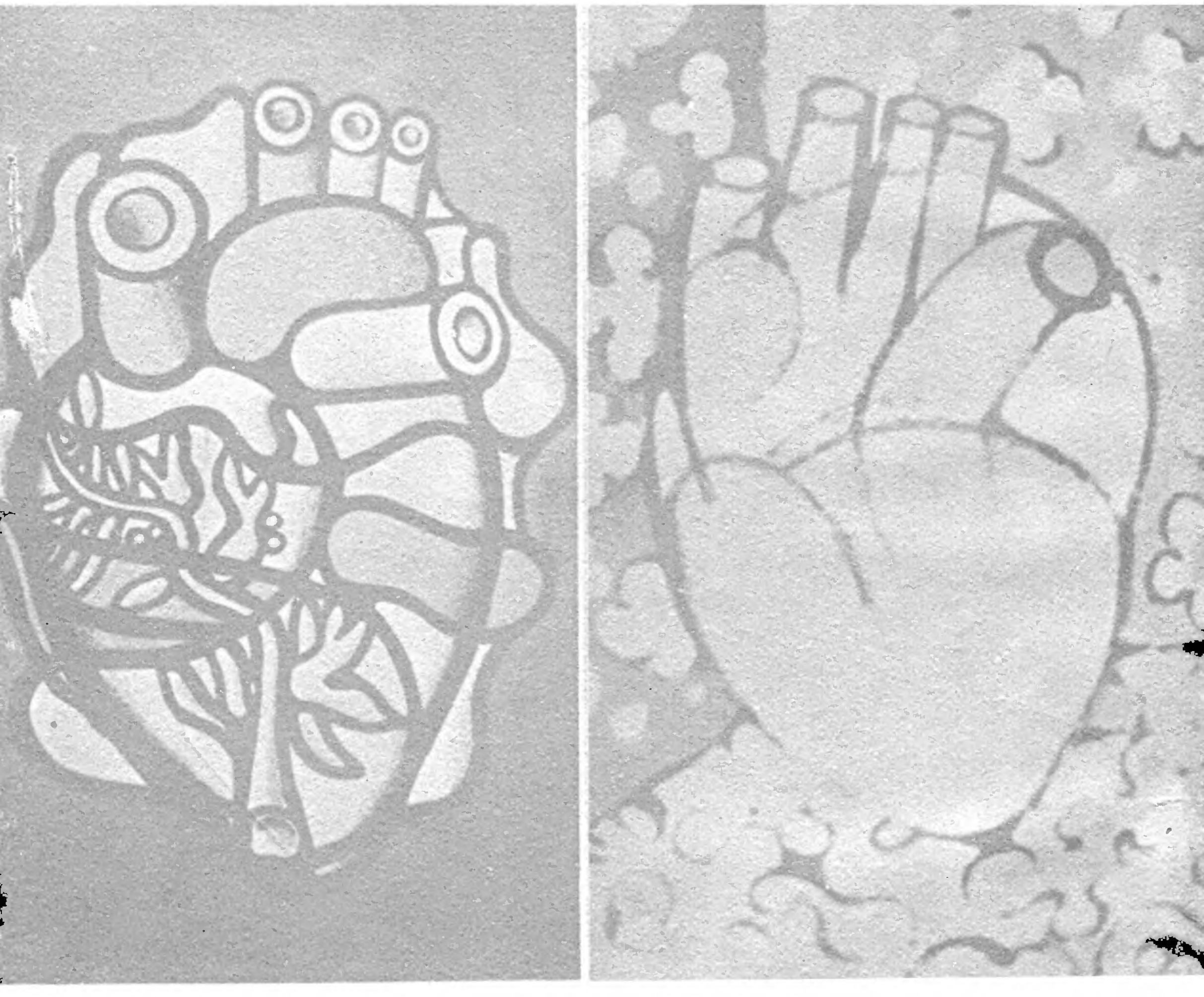

©PratAhare 2015

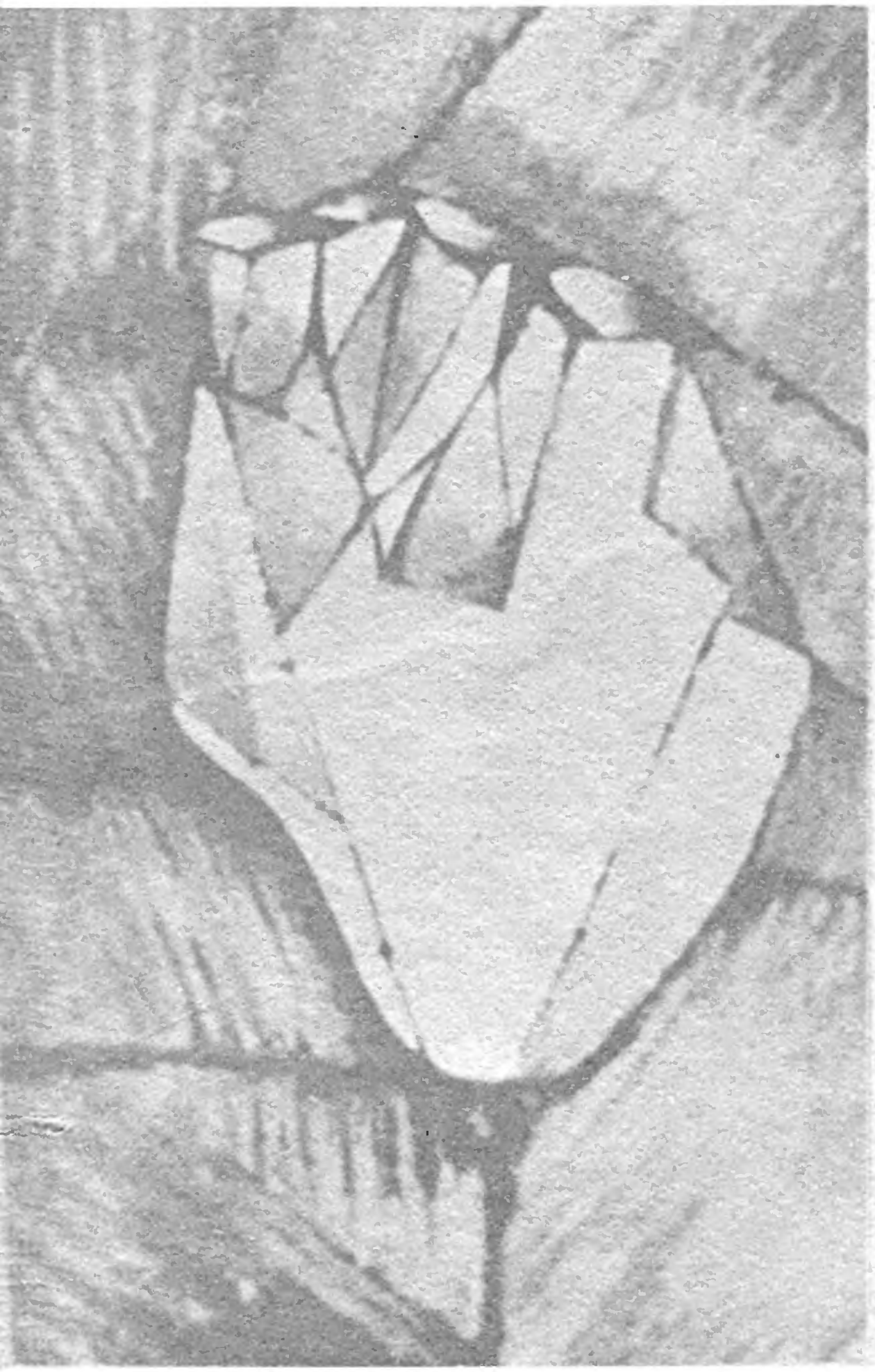

©RedAbeja 2013

Monografia de față are meritul de a fi o lucrare în care noțiunile anatomice, fără a constitui un scop în sine, sînt puse în slujba practicii medicochirurgicale, fiind eliminată multitudinea de amănunte descriptive nesemnificative.

Se impun, printr-o valoare deosebită, capitolele de anatomie topografică și aplicații medicochirurgicale, care sînt bine fundamentate și explicitate de prima parte a lucrării, ce conține noțiunile de anatomie sistematică în corelație cu funcționalitatea lor.

Căile de acces pe formațiunile anatomice, descoperirile de vase și nervi, diferitele manevre și aplicații medicochirurgicale, anatomia pe viu, sînt de un real folos medicului practician și le întîlnim pentru prima oară într-o lucrare anatomoclinică monografică.

Compendiul de Anatomie se înscrie în patrimoniul de valoare al cărții românești, umplînd un gol în literatura medicală de specialitate, în acest sens, un merit deosebit revenind autorilor și Editurii Științifice și Enciclopedice.

Lucrarea, prin capitolele tratate, nu trebuie să lipsească de pe masa de lucru a nici unui chirurg, traumatolog sau medic de alte specialități.

Prof. Dr. Doc. IOAN CHIRICUȚĂ
Directorul Institutului Oncologic
Cluj-Napoca

Lei 94

©RenAberie 2013

BL 54

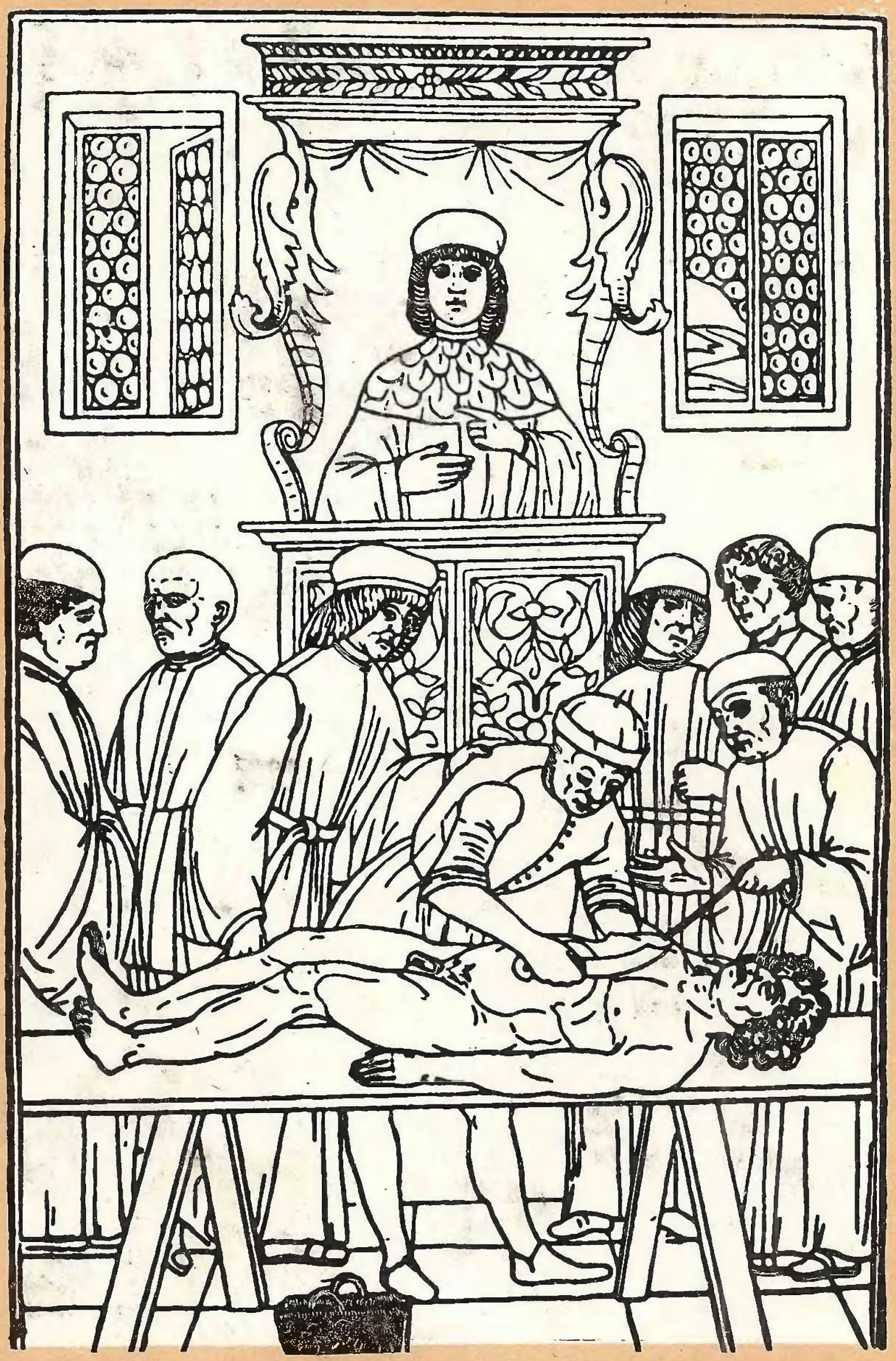

EDITURA ȘTIINȚIFICĂ ȘI ENCICLOPEDICĂ